

**Zeitschrift:** Schweizer Archiv für Tierheilkunde SAT : die Fachzeitschrift für Tierärztinnen und Tierärzte = Archives Suisses de Médecine Vétérinaire  
ASMV : la revue professionnelle des vétérinaires

**Band:** 111 (1969)

**Heft:** 8

**Artikel:** Zum Feinbau des Hühnergehirns

**Autor:** Goller, H.

**DOI:** <https://doi.org/10.5169/seals-591531>

### **Nutzungsbedingungen**

Die ETH-Bibliothek ist die Anbieterin der digitalisierten Zeitschriften. Sie besitzt keine Urheberrechte an den Zeitschriften und ist nicht verantwortlich für deren Inhalte. Die Rechte liegen in der Regel bei den Herausgebern beziehungsweise den externen Rechteinhabern. [Siehe Rechtliche Hinweise.](#)

### **Conditions d'utilisation**

L'ETH Library est le fournisseur des revues numérisées. Elle ne détient aucun droit d'auteur sur les revues et n'est pas responsable de leur contenu. En règle générale, les droits sont détenus par les éditeurs ou les détenteurs de droits externes. [Voir Informations légales.](#)

### **Terms of use**

The ETH Library is the provider of the digitised journals. It does not own any copyrights to the journals and is not responsible for their content. The rights usually lie with the publishers or the external rights holders. [See Legal notice.](#)

**Download PDF:** 13.10.2024

**ETH-Bibliothek Zürich, E-Periodica, <https://www.e-periodica.ch>**

## Zum Feinbau des Hühnergehirns<sup>1</sup>

Von H. Goller

Nach Entfaltung und Differenzierung steht das Vogelgehirn in der phylogenetischen Reihe zwischen Reptilien- und Säugerhirn. Gegenüber dem primitiveren Reptiliengehirn weist es eine starke Entfaltung von Groß- und Kleinhirn auf, und gegenüber dem höher entwickelten Säugerhirn entbehrt es weitgehend der neenzephalen Abschnitte und damit einer deutlichen Abgrenzbarkeit in Tel-, Di-, Mes-, Met- und Myelenzephalon. Form und Anordnung der Abschnitte spiegeln die Anpassung an die relativ kleine, auf das kaudale Kopfdrittel gedrängte Schädelhöhle des Huhnes wider.

### Material

Für die Untersuchungen standen von 17 Hühnern die Gehirne zur Verfügung, von denen 10 zu Transversal-, 5 zu Sagittal- und 2 zu Horizontalschnittserien verwendet wurden.

Nach Fixation in Formalin (1:9) oder in Alkohol und nach Paraffineinbettung wurde von den 15  $\mu$ m dicken Schnitten jeder fünfte für die Serien verwendet. Für die Zell- und Faserdarstellungen wurden die Methoden nach Nissl, Klüver-Barrera und Weil ausgeführt.

### Untersuchungsbefunde

Das Gehirn des erwachsenen Huhnes mißt vom Bulbus olfactorius bis zum Abgang des 1. Halsnerven 30 bis 35 mm. Seine dorsale Fläche wird von den beiden Großhirnhemisphären und vom Kleinhirn und seine ventrale Fläche vom Hirnstamm mit den abgehenden Hirnnerven im wesentlichen gestaltet.

*Telenzephalon:* Das Telenzephalon, das sowohl nach Entfaltung als auch nach Gewicht die Hälfte des gesamten Hühnergehirns beträgt, ist der größte Gehirnabschnitt. Die beiden Hemisphären, vom lissenzephalen Typ, sind 2 halbkugelige, im Durchmesser etwa 1 cm große Auftreibungen mit glatter Oberfläche, an der sich nur dorso-medial ein 4 bis 5 mm breiter Längswulst abhebt. Abgrenzungen wie beim Säuger in einen Lobus frontalis, temporalis, parietalis und occipitalis sind nicht vorhanden. Am nasalen Pol verzüngt sich jede Hemisphäre zum Bulbus olfactorius, der entsprechend der geringen Entwicklung des Geruchsinnens einen nur 1 mm dünnen Faden darstellt.

<sup>1</sup> Herrn Prof. Dr. H. Ziegler zu seinem 75. Geburtstag gewidmet. Die Anfertigung der Schnittserien erfolgte mit dankenswerter Unterstützung der Deutschen Forschungsgemeinschaft.

Nach dem Bau wird der Hauptteil des Telenzephalons von dem stark entfalteten Basalganglion gebildet, das von dem oberflächlichen, relativ dünnen Pallium nur teilweise abgrenzbar ist. Dieses einheitliche, als Corpus striatum (Abb. 1, a; 2, a; 3, a) bezeichnete Basalganglion läßt eine deutliche Aufgliederung, die beim Säuger durch die Fasersysteme der Capsula interna, externa und extrema gegeben sind, vermissen. Obwohl die Nervenzellen innerhalb des gesamten Corpus striatum ziemlich gleichförmig und gleich groß sind, lassen sich nach der Zusammenordnung der Zellen unscharf 4 verschiedene Bezirke abgrenzen:

a) Das Archistriatum (Abb. 2, a'), das nach seiner Lage im latero-ventralen Teil der Hemisphäre dem Nucleus amygdalae des Säugers entspricht, empfängt Faserverbindungen vom Lobus olfactorius und vom N. trigeminus und bildet damit ein wesentliches Zentrum für den Oralsinn.

b) Das Paläostriatum (Abb. 1, a'; 2, a'') besteht im Zentrum aus etwas größeren und an der Peripherie aus kleineren Zellen. Es nimmt den medio-ventralen Teil des Corpus striatum ein und entspricht dem Globus pallidus des Säugers. Mit dem kaudal anschließenden Thalamus ist es durch starke Faserzüge (Abb. 2, g) verbunden.

c) Das Neostriatum (Abb. 1, a''; 2, a''') überlagert das Paläostriatum. Sein dorso-medialer Teil entspricht dem Nucleus caudatus und sein dorso-lateraler Teil dem Putamen der Säuger.

d) Das Hyperstriatum (Abb. 1, a'''; 2, a''') bildet den dorsalen Abschluß des Corpus striatum gegenüber dem Pallium, aus dem es während der Entwicklung hervorgeht und weswegen es gelegentlich auch als Hypopallium benannt wird.

Neo- und Hyperstriatum übernehmen beim Vogel weitgehend die Funktionen der gering entwickelten Großhirnrinde. Sie bilden somit wesentlich das senso-motorische Zentrum und das Assoziationszentrum innerhalb des Vogelgehirns.

Insgesamt bildet das Corpus striatum beim Huhn einen soliden, nervenzellreichen Körper, der sich einerseits bis dicht unter die Oberfläche der Hemisphäre und andererseits weit gegen den Seitenventrikel vordrängt, so daß dieser zu einem schmalen Spalt (Abb. 1, e; 2, i) eingeengt wird. Der Seitenventrikel trennt im nasalen Bereich nur ein schmales mediales Feld von jeder Hemisphäre ab. Weiter kaudal erweitert er sich nach dorsal und ventral (Abb. 3, e), und in Höhe des kaudalen Hemisphärenpols weitert er sich schließlich zu einem ringförmigen Spalt um das Corpus striatum herum aus (Abb. 4, e). In den Seitenventrikel hinein schiebt sich wie beim Säuger der Plexus chorioideus ein (Abb. 4, f).

Das Pallium ist nur in den Bereichen, in denen die Seitenventrikel entfaltet sind, deutlich von dem Corpus striatum abgetrennt. Diese sehr dünne, zell- und faserarme und deshalb funktionell bedeutungslose Schicht an der medialen und kaudalen Hemisphärenseite stellt das Archipallium dar (Abb. 1, c; 2, h''; 4, b). Als Paläopallium ist das relativ kleine Rindenfeld des Lobus olfactorius (Abb. 1, b) mit dem Bulbus olfactorius der Hemisphäre zu verstehen. Das Ammonshorn ist beim Huhn nicht ausgebildet.

Das Neopallium (Abb. 1, d; 2, h'; 3, b) ist am besten im Bereich des dorsalen Längswulstes entwickelt, wo andeutungsweise eine schichtenförmige

Anordnung der Nervenzellen mit tangential verlaufenden Fasern erkennbar ist. Diese erstrecken sich als schwach entwickelter Tractus cortico-septo-mesencephalicus durch das mediane Septum zu den Kernen der Augenmuskelnerven im Mesenzephalon. Lateral von dem Sagittalwulst läßt sich das Neopallium nicht mehr vom Corpus striatum abgrenzen.

Somit sind im Telenzephalon die Nervenzellen fast ausschließlich als Kerne in dem Corpus striatum zusammengelagert, eine schichtenweise Anordnung ist andeutungsweise nur in dem Neopallium innerhalb des Sagittalwulstes zu erkennen.

Die Fasersysteme sind im Telenzephalon des Huhnes ebenfalls schwach entwickelt. Die als *Fibrae arcuatae* verlaufenden Assoziationsfasern im Säugerpallium fehlen dem Huhn, bei dem das Corpus striatum diese Funktion übernimmt. Von dem Kommissurensystem zwischen den Hemisphären treten beim Huhn nur die Commissura anterior und die Commissura posterior und eine kleine Commissura pallii zwischen den Archipallia beider Seiten auf. Das Corpus callosum und der darunter gelegene Fornix der Säuger fehlen. Das dritte Fasersystem, das aus auf- und absteigenden Bahnen besteht, sind die Projektionsfasern, die das Telenzephalon mit den übrigen Abschnitten des Zentralnervensystems verbinden. Von diesen sind beim Huhn vor allem die Systeme gut entwickelt, die das Corpus striatum mit dem Thalamus (Abb. 2, g) und dem Mittelhirn verbinden. Daneben gibt es aber auch Verbindungen zum Kleinhirn und zum verlängerten Mark.

*Dienzephalon:* Das Zwischenhirn schließt unmittelbar an dem Basalteil des Telenzephalons an. Es ist beim Huhn relativ kurz und wird dorsal von den Hemisphären (Abb. 1, 2; 3), lateral vom Tectum opticum (Abb. 3, k) und ventral durch das Chiasma opticum (Abb. 1, h; 2, d) und durch die Hypophyse (Abb. 1, k; 3, h) verdeckt. Nach dem Bau können wie beim Säuger 4 Abschnitte unterschieden werden:

a) Der Thalamus (Abb. 1, g; 2, b; 3, c) bildet die Seitenwände des 3. Ventrikels (Abb. 2, c; 3, g), um den die Nervenzellen zu einem inneren und äußeren Segment geordnet liegen. Das innere Segment wird von den drei großen Zellgruppen, dem Nucleus dorso-medialis (Abb. 1, g'; 3, c'), dem Nucleus dorso-lateralis anterior und dem Nucleus rotundus (Abb. 3, c''), der im Dienste der Raumorientierung stehen soll, repräsentiert. Diese Kerne haben Faserverbindungen (Abb. 2, g) zu dem Corpus striatum. Das äußere Segment wird von einer Gruppe von 5 bis 6 kleinen Kernen gebildet, die sich zwischen dem inneren Segment, dem Corpus geniculatum und der Basis des Telenzephalons einschieben.

b) Der Hypothalamus (Abb. 1, g''; 3, d) bildet am 3. Ventrikel die ventrale Wand. Sie ist von diffus verteilt liegenden, kleinen Nervenzellen besiedelt, und sie ist in Höhe des Chiasma opticum als Recessus opticus (Abb. 2, c') und in Höhe des Infundibulum als Recessus hypophyseos (Abb. 3, d') ausgestülpt. Insgesamt erscheint der Hypothalamus des Huhnes sehr kurz, von ihm werden die vorderen 3 Viertel von den eintretenden Optikusfasern (Abb. 1, h) und das hintere Viertel von dem kleinen Infundibulum (Abb. 1, i) wesentlich geformt. Der letzte, beim Säuger zum Corpus mamillare ausgebildete Abschnitt fehlt dem Huhn, was möglicherweise seine Erklärung darin hat, daß beim Huhn auch alle übrigen im Dienste der Riechfunktion stehenden Bahnen sehr gering entfaltet sind.

c) Der Epithalamus (Abb. 1, f) bildet am 3. Ventrikel die sehr dünne, dorsale Wand, die sich ähnlich wie beim Säuger als Ausstülpung (Abb. 1, f') zwischen die Großhirnhemisphären und das Kleinhirn vorbuchtet und an der die Epiphyse hängt, die den vorderen Windungen des Kleinhirns aufliegt (Abb. 4, c). Kaudal wird der Epithalamus durch die beim Huhn sehr kleinen Habenulae begrenzt.

d) Der Metathalamus wird ähnlich wie beim Säuger hauptsächlich durch die aufsteigenden Optikusfasern repräsentiert, die nach dem Durchlaufen des Chiasma opticum den Hypothalamus von ventral ringförmig umschließen und als Corpus geniculatum laterale (Abb. 2, f; 3, f) zusammengefaßt werden. Während beim Säuger sich dieses über eine längere Strecke deutlich von der Oberfläche abhebt und dann mit dem Hauptteil der Fasern zum Thalamus verläuft, hebt es sich beim Huhn an der Oberfläche des Hirnstammes nicht ab, und der Hauptteil seiner Fasern verläuft unmittelbar zu dem benachbarten Tectum opticum (Abb. 2, f; 3, f). Nur ein kleineres Faserbündel tritt von dem Corpus geniculatum laterale in den Thalamus über (Abb. 3, f').

*Mesenzephalon:* Das Mesenzephalon des Huhnes zeigt während der Embryonalzeit die gleiche Anlage wie beim Säuger, wonach sich das zentrale, um den Aquaeductus Sylvii gelegene Tegmentum, das dorsal davon gelegene Tektum und die ventral gelegenen Pedunculi unterscheiden lassen. Beim Vogel erfährt neben der starken Entfaltung des Groß- und Kleinhirns vor allem das Tektum eine sehr starke Entwicklung, während der es mit zunehmendem Wachstum nach ventro-lateral in Richtung der eintretenden Optikusfasern gedrängt wird. Beim erwachsenen Huhn bildet es schließlich jederseits eine 7 mm große kugelige Auftreibung seitlich vom Zwischenhirn und seitlich von den übrigen Mittelhirnabschnitten, mit denen es verwachsen ist (Abb. 3, k; 4, g; 5, b). Durch diese Entwicklung unterscheiden sich die Mittelhirnabschnitte des Huhnes in ihrem Bau teilweise weitgehend von den Verhältnissen des Säugers. Das Tektum wird beim Säuger durch die Lamina quadrigemina repräsentiert, von der die beiden Colliculi rostrales ein Koordinationszentrum der Sehbahn und die beiden Colliculi caudales ein Koordinationszentrum der Hörbahn bilden.

Beim Vogel, bei dem der Gesichtssinn sehr gut entwickelt ist, übernehmen die Colliculi rostrales nicht nur Koordinationsaufgaben, sondern auch weitgehend die Funktion der Sehrinde. Sie erfahren deshalb eine sehr starke Entfaltung und bilden auf jeder Seite ein einheitliches, großes Tectum opticum (Abb. 3, k; 4, g; 5, b). Bei dieser Entwicklung werden sogar die Colliculi caudales überwachsen und unter das Tectum opticum so eingestülpt, daß sie als Tori semicirculares (Abb. 4, h) dem Ventrikelraum innen anliegen. Der Aquaeductus Sylvii (Abb. 1, m; 4, i; 5, e) ist beiderseits zum Recessus tecti (Abb. 4, k; 5, f) erweitert und buchtet sich nach lateral unter dem Tectum opticum aus. Der Torus semicircularis erhält Faserverbindungen von dem Oktagavus- und auch von dem Trigeminessystem. In dem vorderen Abschnitt wird das Tectum opticum des Huhnes ringförmig von den herantretenden Optikusfasern umfaßt (Abb. 3, f; 4, o). Das Tectum opticum umgibt die übrigen Mittelhirnabschnitte lateral als eine 1,5 bis 2 mm dicke, sichelförmige Rindenschicht (Abb. 4, g; 5, b), die in der Medianebene zu der nur  $\frac{1}{10}$  mm dünnen Lamina tecti wird und den Aquaeductus Sylvii gegen das

Kleinhirn (Abb. 4, d; 5, a) begrenzt. Nach dem Bau ist das Tectum opticum des Huhnes wie die Großhirnrinde des Säugers eine sehr weit differenzierte Rinde, die aus 6 bis 7 Zellschichten aufgebaut ist.

Das Tegmentum (Abb. 4, l; 5, d) nimmt den zentralen Teil unterhalb des Aquaeductus Sylvii ein und enthält die Kerne für den Nervus trochlearis, der dorsal am Mittelhirn austritt, und für den Nervus oculomotorius (Abb. 1, l'; 4, m), der ventral dicht hinter dem Infundibulum austritt. Außerdem beherbergen das Tegmentum und die Pedunculi (Abb. 4, n; 5, d) Kerne und Fasersysteme, die das Mittelhirn mit den übrigen Abschnitten des Zentralnervensystems verbinden. Von ihnen ist vor allem wie beim Säuger der Nucleus ruber gut entwickelt.

*Metenzephalon:* Das Metenzephalon wird beim Huhn von dem relativ großen Zerebellum und von dem Teil des Hirnstammes (Abb. 6, f) gebildet, der mit dem Zerebellum durch die Pedunculi cerebellares (Abb. 6, d) verbunden ist. Dieser Abschnitt hebt sich beim Säuger durch die starke Entwicklung von querverlaufenden Faserzügen, die dem Huhn vollkommen fehlen, deutlich als Brücke ab.

Das Zerebellum (Abb. 5, a; 6; 7, a) des Huhnes bildet einen einheitlichen 7 mm langen Längswulst, der dem Vermis des Säugerkleinhirns entspricht. Kleinhirnhemisphären sind beim Huhn nicht entwickelt. Die kleinen seitlichen, 2 mm großen Anhängsel sind die Partes auriculares, die die phylogenetisch ältesten Anteile des Kleinhirns sind und im Dienste der Gleichgewichtserhaltung stehen. Beim Säuger entsprechen ihnen die Flocculi. Das Kleinhirn des Huhnes bedeckt das Mittelhirn und die gesamte Rautengrube und grenzt nach vorn an die Großhirnhemisphären (Abb. 1). Die Oberfläche des Kleinhirns ist durch tiefe Querfurchen in 15 fast gleich große quergestellte Lamellen unterteilt, in denen die Marklamellen konzentrisch verlaufen und insgesamt den Arbor vitae bilden. Die Verzweigungen an diesen Lamellen sind nicht so zahlreich wie beim Säuger, aber der Bau der Rinde weist auch beim Huhn die gleiche Dreischichtung in ein Stratum moleculare (Abb. 5, a'), Stratum ganglionare (a'') und Stratum granulosum (a''') auf. Außerdem sind auch beim Huhn die zentralen Kleinhirnerne (Abb. 1, p; 6, b) ausgebildet, die beiderseits des Recessus fastigii (Abb. 1, q'; 6, c) als eine kleinzellige mediale und eine großzellige laterale Zellgruppe auftreten. Während der mediale Kern genau dem Nucleus fastigii des Säugers entspricht, sondern sich aus dem lateralen Kern beim Säuger 3 weitere Kerne ab. Verschiedentlich wird der laterale Kern auch mit dem Nucleus dentatus der Säuger gleichgesetzt. Die Funktionen des Kleinhirns sind die Erhaltung des Gleichgewichts und die Koordination der Impulse, die der Skelettmuskulatur zur Sicherung der Körperhaltung zuströmen. Die afferenten Bahnen, die vor allem aus dem Rückenmark, dem verlängerten Mark, dem Nucleus ruber und dem Corpus striatum kommen, verlaufen durch die Pedunculi cerebellares direkt zur Kleinhirnrinde. Die efferenten Bahnen dagegen wer-

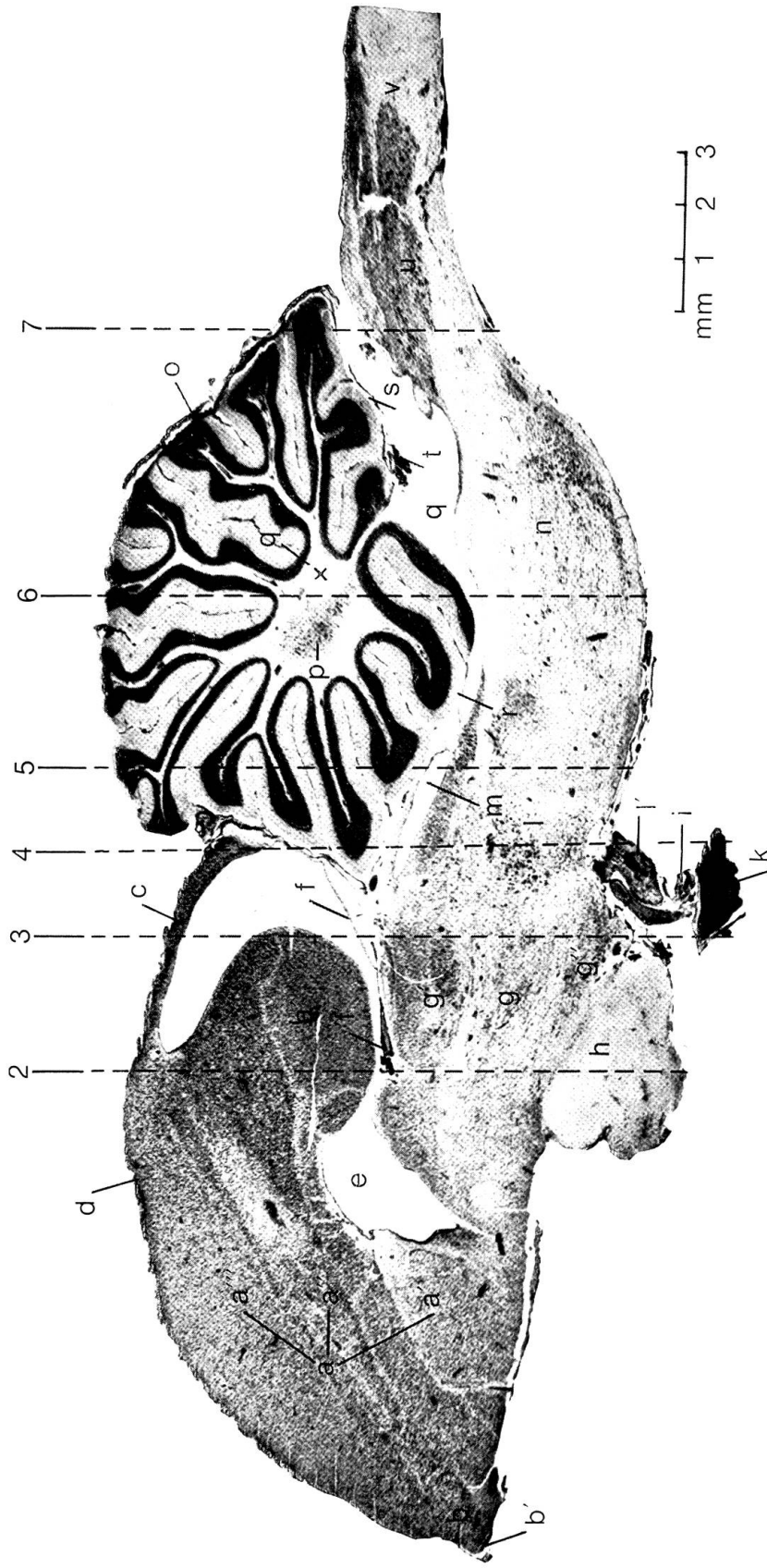


Abb. 1 Sagittalschnitt durch das Gehirn eines erwachsenen Huhnes. 2 bis 7 Schnitthöhe der folgenden Querschnittabbildungen. a Corpus striatum mit a' Palaeostriatum, a'' Neostriatum und a''' Hyperstriatum; b Paläopallium mit b' Bulbus olfactorius; c Archipallium; d Neopallium; e Ventriculus lateralis; f Epithalamus mit f' Plexus chorioideus; g Thalamus mit g' Nucleus dorso-medialis und g'' Hypothalamus; h Chiasma opticum; i Infundibulum; k Hypophyse; l Tegmentum mit l' N. oculomotorius; m Recessus tecti; n Basaltteil des Metencephalon; o Kleinhirnrinde; p Kleinhirnkerne; q 4. Ventrikel mit q' Recessus fastigii; r Velum medullare caudale; s Velum medullare nasale; t Plexus chorioideus ventriculi quarti; u Medulla oblongata; v Rückenmark.

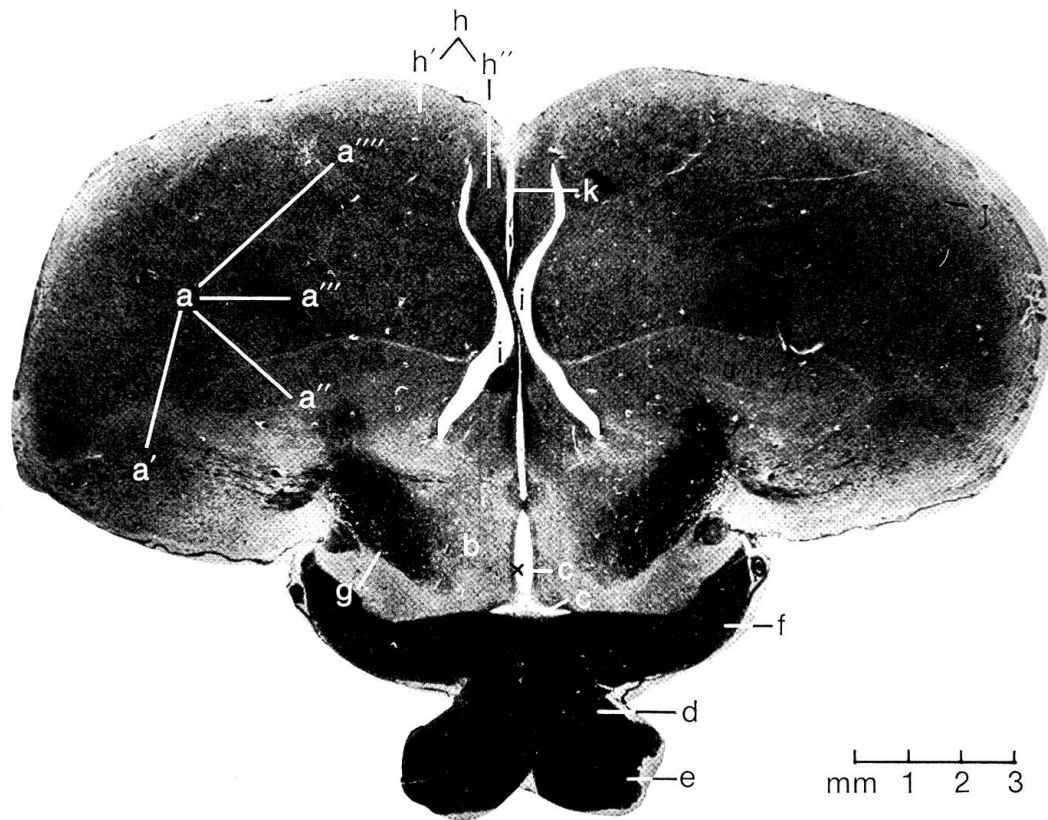


Abb. 2 Querschnitt durch das Gehirn eines erwachsenen Huhnes in Höhe des Chiasma opticum. a Corpus striatum, a' Archistriatum, a'' Paläostriatum, a''' Neostriatum, a'''' Hyperstriatum; b Thalamus; c 3. Ventrikel mit c' Recessus opticus; d Chiasma opticum; e Tractus opticus; f Corpus geniculatum laterale; g Faserverbindung zwischen Thalamus und Corpus striatum; h Pallium mit h' Neopallium und h'' Archipallium; i Ventriculus lateralis; k Fissura interhemisphaerica.

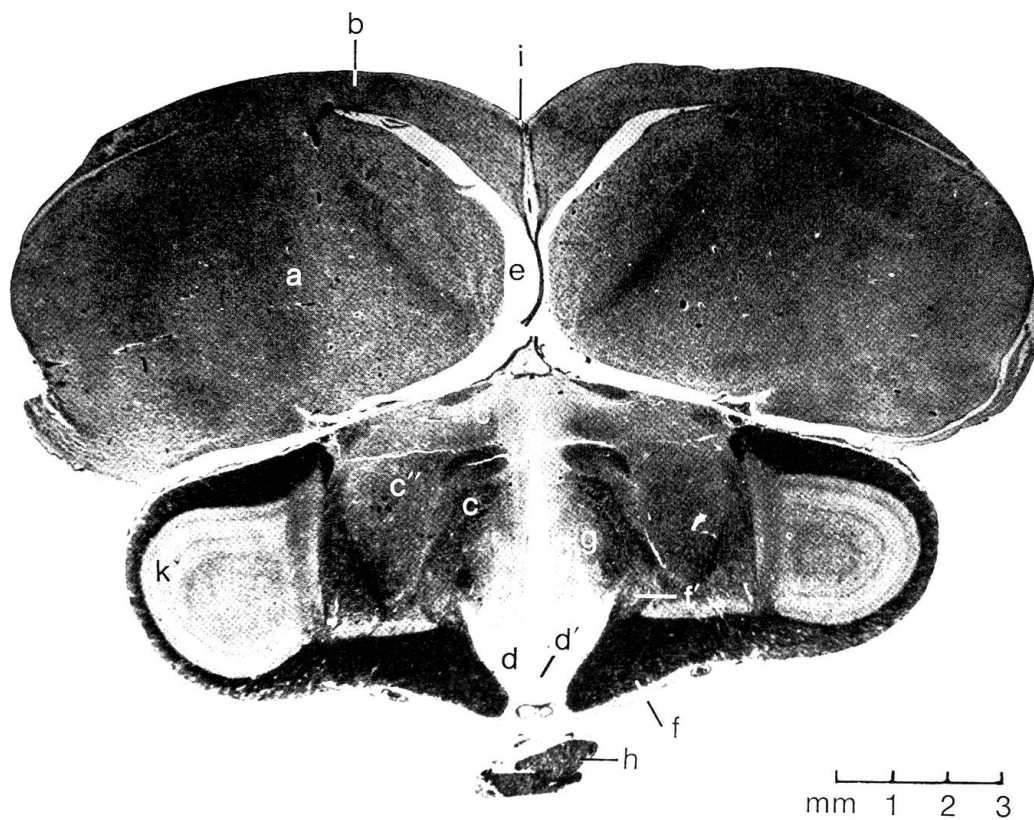


Abb. 3 Querschnitt durch das Gehirn eines erwachsenen Huhnes in Höhe des Zwischenhirns. a Corpus striatum; b Neopallium; c Thalamus mit c' Nucleus dorso-medialis und c'' Nucleus rotundus; d Hypothalamus mit d' Recessus hypophyseos; e Ventriculus lateralis; f Corpus geniculatum laterale mit f' Faserzug zum Thalamus; g 3. Ventrikel; h Hypophyse; i Fissura interhemisphaerica; k Tectum opticum.



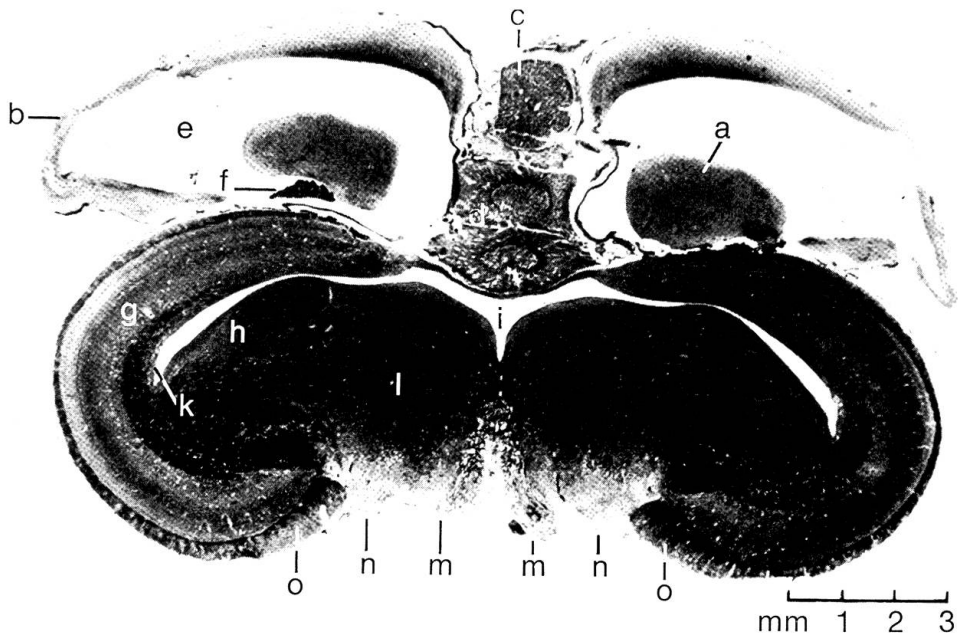


Abb. 4 Querschnitt durch das Gehirn eines erwachsenen Huhnes in Höhe der rostralen Mittelhirnhälfte. a Corpus striatum; b Archipallium; c Epiphyse; d Cerebellum; e Ventriculus lateralis; f Plexus chorioideus; g Tectum opticum; h Torus semicircularis; i Aquaeductus Sylvii; k Recessus tecti; l Tegmentum; m N. oculomotorius; n Pedunculi cerebri; o Corpus geniculatum laterale.

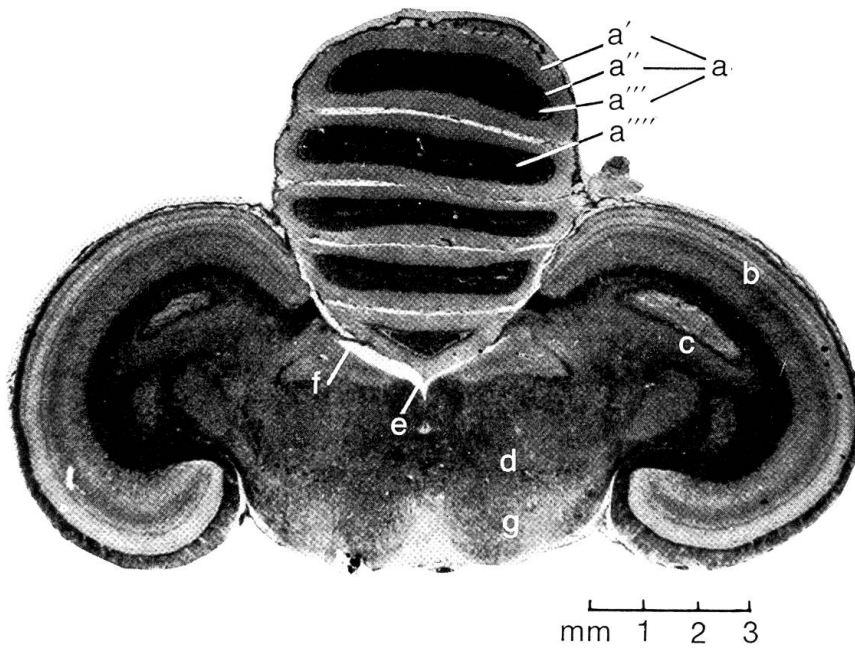


Abb. 5 Querschnitt durch das Gehirn eines erwachsenen Huhnes in Höhe der kaudalen Mittelhirnhälfte. a Kleinhirnrinde mit a' Stratum moleculare, a'' Stratum ganglionare, a''' Stratum granulosum und a'''' Lamina medullaris; b Tectum opticum; c Torus semicircularis; d Tegmentum; e Aquaeductus Sylvii; f Recessus tecti; g Pedunculi cerebri.

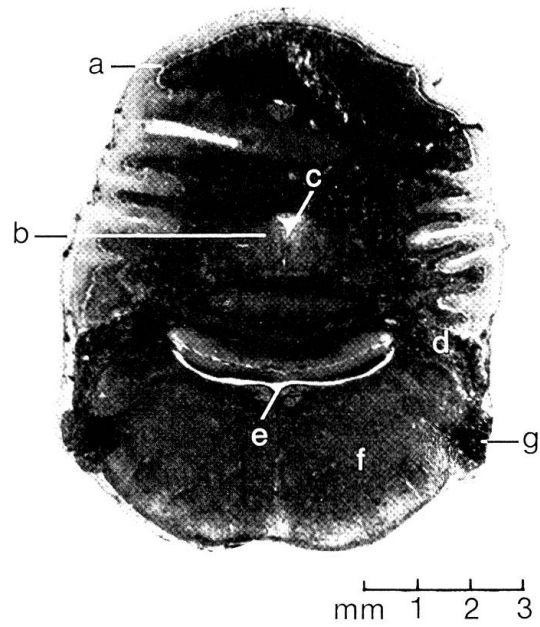


Abb. 6 Querschnitt durch das Gehirn eines erwachsenen Huhnes in Höhe der Kleinhirnstiele. a Kleinhirnrinde; b zentrale Kleinhirnerne; c Recessus fastigii; d Pedunculus cerebellaris; e 4. Ventrikel; f Hirnstamm des Metencephalon; g N. trigeminus.

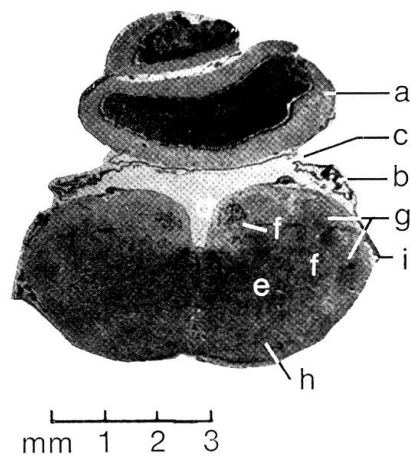


Abb. 7 Querschnitt durch das Gehirn eines erwachsenen Huhnes in Höhe des verlängerten Markes. a Cerebellum; b Velum medullare caudale; c 4. Ventrikel; d Fossa rhomboidea; e Substantia reticularis; f Hirnnervenkerne; g Strangkerne; h Olivenkerne; i N. vagus.

den vor dem Durchtritt durch die Pedunculi cerebellares noch in den basalen Kleinhirnkernen umgeschaltet. Der basale Abschnitt des Metenzephalons (Abb. 6, f) nimmt vom Hirnstamm nur einen 3 mm langen Bereich ein, der nach vorn an das Tectum opticum angrenzt und der sich nach kaudal in Höhe des Austritts des 7. Gehirnnerven ohne scharfe Grenze in das verlängerte Mark fortsetzt (Abb. 1, n). An seiner lateralen Seite treten beiderseits die Fasern des N. trigeminus (Abb. 6, g) ein, dessen Kerne zusammen mit den Kernen der Substantia reticularis vor allem das Metenzephalon besiedeln. Seine dorsale Seite formt, mit den Pedunculi cerebellares als seitliche Begrenzung, den vorderen Abschnitt der Rautengrube, in die sich das Kleinhirn teilweise einschleibt und den 4. Ventrikel zu einem schmalen Spalt einengt (Abb. 1, q; 6, e).

*Myelenzephalon:* Unter dem Myelenzephalon oder verlängerten Mark versteht man den auf das Metenzephalon folgenden, beim Huhn 10 mm langen Abschnitt des Hirnstammes bis zum 1. Halsnerven. Das verlängerte Mark bildet den phylogenetisch ältesten Gehirnabschnitt und ist im Aufbau und nach der Funktion bei allen Wirbeltieren ziemlich einheitlich.

Seine ventrale Seite wird auch beim Huhn weitgehend durch den Abgang des 6. bis 12. Gehirnnerven gestaltet. Auf der dorsalen Seite birgt die vordere Hälfte die Fossa rhomboidea (Abb. 7, d) mit dem 4. Ventrikel (Abb. 1, q; 7, c), der nach oben durch das Velum medullare caudale (Abb. 1, s; 7, b) abgeschlossen wird.

Nach der Struktur der Querschnitte, die beim Huhn von kaudal nach vorn bis auf den doppelten Durchmesser zunehmen, zeigt der kaudale, zum Rohr geschlossene Abschnitt den Übergang zum Rückenmark.

Im mittleren und vorderen Abschnitt dagegen ist die graue Substanz zu einzelnen Kerngebieten aufgelockert, die sich nach Anordnung und Funktion in 4 Systeme unterteilen lassen:

a) Der Nucleus reticularis (Abb. 7, e) nimmt nahezu die Hälfte der gesamten Querschnittsfläche im Zentrum ein und fungiert als zentrales Koordinations- und Umschaltzentrum, um das die übrigen 3 Systeme angeordnet sind.

b) Die Kerne der Gehirnnerven sind als Ursprungs- oder Terminalkerne je nach Schnitthöhe den entsprechenden Gehirnnerven zugeordnet (Abb. 7, f).

c) Die Kerne der Strangsysteme bilden die Umschaltstelle für die langen Leitungsbahnen (Abb. 7, g).

d) Das Olivensystem (Abb. 7, h) fungiert als besonderes Koordinationssystem zum Kleinhirn. Es ist ventral vom Nucleus reticularis gelegen.

### Zusammenfassung

An Transversal-, Sagittal- und Horizontalschnittserien wird der Bau der verschiedenen Abschnitte des Hühnergehirns untersucht. Die Darstellung erfolgt im Vergleich zu den bekannten Verhältnissen der Säuger und soweit als möglich unter Berücksichtigung der Funktion der einzelnen Abschnitte.

### Résumé

L'auteur étudie la structure des différents compartiments du cerveau de la poule à l'aide de séries histologiques transversales, sagittales et horizontales. La représentation est faite en comparaison avec les conditions connues chez les mammifères et en tenant compte dans la mesure du possible des fonctions des divers compartiments.

### Riassunto

Si esamina la costruzione del cervello dei polli sulla scorta di sezioni trasversali, sagittali ed orizzontali. La dimostrazione avviene confrontandola con i dati noti nei mammiferi, e per quanto possibile tenendo in considerazione le funzioni delle singole sezioni.

### Summary

By means of a series of transversal, sagittal and horizontal sections the construction of the different parts of the hen brain is examined. The material is presented in comparison to the known facts with regard to mammals and as far as possible taking into account the function of the various sections.

### Literatur

Ariens Kappers C.U.: Feinerer Bau und Bahnverbindungen des Zentralnervensystems. Handbuch der vergleichenden Anatomie der Wirbeltiere 2. Urban und Schwarzenberg Verlag, Berlin-Wien 1934. – Clara M.: Das Nervensystem des Menschen. Barth Verlag, Leipzig 1959. – Dellmann H.-D.: Zur Struktur des Organon vasculosum laminae terminalis des Huhnes. *Anat. Anz.* 115, 174 (1964). – Fankhauser R. und Luginbühl H.: Pathologische Anatomie des zentralen und peripheren Nervensystems der Haustiere. Parey Verlag, Berlin-Hamburg 1968. – Grau H.: Anatomie der Hausvögel. Handbuch der vergleichenden Anatomie der Haustiere von Ellenberger-Baum, Springer Verlag, Berlin 1943. – Goller H.: Topographische Darstellung der Kerngebiete der Medulla oblongata des Huhnes (*Gallus domesticus*). *Zbl. Vet. Med.*, Reihe A, 16, 3 (1969). – Haller v. Hallerstein V.: Zerebrospinales Nervensystem. Handbuch der vergleichenden Wirbeltiere 2. Urban und Schwarzenberg Verlag, Berlin-Wien 1934. – Hoffmann G. und Völker H.: Anatomie und Physiologie des Nutzgefögels. Hirzel Verlag, Leipzig 1966. – McLeod W.M., Trotter D.M. and Lumb J.W.: *Avian Anatomy*. Burgess Publishing Company, Minneapolis 1964. – Portmann A.: Einführung in die vergleichende Morphologie der Wirbeltiere. Schwalbe Verlag, Basel-Stuttgart 1965. – Senn D.G.: Bau und Ontogenese von Zwischen- und Mittelhirn bei *Lacerta sicula* (Rafinesque). *Acta anat.*, Suppl. 55-I ad Vol. 71 (1968). – Stresemann E.: Das Nervensystem. Handbuch der Zoologie von Kükenthal 7/2. Walter de Gruyter Verlag, Berlin-Leipzig 1934. – Wünscher W.: Architektonischer Atlas vom Hirnstamm der Ratte. Hirzel Verlag, Leipzig 1965.