

Zeitschrift: Schweizer Archiv für Tierheilkunde SAT : die Fachzeitschrift für Tierärztinnen und Tierärzte = Archives Suisses de Médecine Vétérinaire
ASMV : la revue professionnelle des vétérinaires

Band: 111 (1969)

Heft: 10

Artikel: Neue Befunde über die Gemsblindheit

Autor: Klingler, K. / Nicolet, J. / Schipper, E.

DOI: <https://doi.org/10.5169/seals-592340>

Nutzungsbedingungen

Die ETH-Bibliothek ist die Anbieterin der digitalisierten Zeitschriften. Sie besitzt keine Urheberrechte an den Zeitschriften und ist nicht verantwortlich für deren Inhalte. Die Rechte liegen in der Regel bei den Herausgebern beziehungsweise den externen Rechteinhabern. [Siehe Rechtliche Hinweise.](#)

Conditions d'utilisation

L'ETH Library est le fournisseur des revues numérisées. Elle ne détient aucun droit d'auteur sur les revues et n'est pas responsable de leur contenu. En règle générale, les droits sont détenus par les éditeurs ou les détenteurs de droits externes. [Voir Informations légales.](#)

Terms of use

The ETH Library is the provider of the digitised journals. It does not own any copyrights to the journals and is not responsible for their content. The rights usually lie with the publishers or the external rights holders. [See Legal notice.](#)

Download PDF: 17.11.2024

ETH-Bibliothek Zürich, E-Periodica, <https://www.e-periodica.ch>

Aus dem veterinär-bakteriologischen Institut der Universität Bern
(Direktor: Prof. Dr. H. Fey)

Neue Befunde über die Gemsblindheit

von K. Klingler, Abt. für Geflügel-, Wild- und Fischkrankheiten
J. Nicolet, Abt. für Bakteriologie
E. Schipper, Abt. für Virologie

Zusammenfassung der bisherigen Befunde

Seit Stroh als erster die Gemsblindheit beschrieben hat, sind 50 Jahre verstrichen. In der nachfolgenden Übersicht sind die wichtigsten in dieser Zeitspanne erhobenen Befunde in chronologischer Reihenfolge zusammengefaßt unter Weglassung der Arbeiten über die entsprechenden Krankheitsbilder bei Schaf, Ziege, Rind und andern Wiederkäuern (siehe dafür: Michalka J., 1959).

1919 Stroh: Zusammen mit Ernst und Wessely hat er Ausbrüche der Gemsblindheit in Bayern, der Steiermark und im Tirol in den Jahren 1916–1919 ausführlich beschrieben. Auf Grund der Tendenz der Krankheit, sich auf benachbarte Gebiete auszudehnen, schließt Stroh auf ihren infektiösen Charakter, wobei die isolierten Staphylokokken als Sekundärerreger betrachtet werden. Ernst fand in den Korneaepithelzellen Einschlüsse nach Art der Guarnerischen Körperchen. Auf die Ähnlichkeit der Augenveränderungen bei der infektiösen Agalaktie der Schafe und Ziegen wird aufmerksam gemacht. Die Beziehungen zwischen den zwei Seuchen sind ihm jedoch unklar, da bei den Gemsen nie Euter- oder Gelenksveränderungen beobachtet werden. Stroh erwähnt auch die Ähnlichkeit mit der Kerato-Conjunctivitis infectiosa der Rinder. Die mehrfach beobachtete Rhinitis glaubt er mit dem fast immer vorhandenen Lungenwurmbefall in Zusammenhang bringen zu können. Hinweis auf eine erhöhte Einlagerung von schwarz-braunem Pigment in der Kornea älterer Fälle.

1927 Eidgenössisches Veterinäramt: Dem nicht näher genannten Autor gelang es nicht, die Gemsblindheit auf Schafe oder Ziegen zu übertragen. Mit der Milch einer agalaktiekranken Ziege konnte bei einer Gemse keine Krankheit ausgelöst werden. PPLO-Kulturen aus den Augen befallener Gemsen ergaben negative Resultate.

1938 M. Couturier: Kurze Beschreibung der Gemsblindheit. Nach ihm kommt bei der Gemse auch die infektiöse Agalaktie mit Gesäuge- und Gelenksveränderungen vor. Über eventuelle Zusammenhänge der beiden Seuchen sowie über ihre Erreger weiß er nichts zu berichten.

1943 J. Rudolf und H. Zoller: In zwei frischen Fällen von Gemsblindheit wurden mit Hilfe der Giemsa-Färbung gleiche intra- und extrazelluläre, fischlauchähnliche Verbände, teils kokkoider, teils kommaförmiger Gebilde, in den Korneaepithelzellen nachgewiesen, wie sie von Mitscherlich bei der Schafblindheit und von Wagener und Mitscherlich bei der entsprechenden Krankheit der Rinder gefunden worden sind. Sie bezeichneten daher diese Gebilde auch bei den Gemsen als Rickettsien (*Rickettsia conjunctivae*, J. Coles). Die Autoren machen auf die Schwierigkeit der gleichzeitigen Beschaffung von gesunden und augenkranken Versuchsgemsen für den endgültigen Erregernachweis aufmerksam.

1948 R. Schweizer: Beschreibung des Seuchenzuges 1945–1948 im Berner Oberland. Schweizer glaubt, daß die Durchseuchung bei den Gemsen eine Jahre andauernde Immunität hinterlasse.

1953 K. Klingler: Beschreibung der klinischen, pathologisch-anatomischen und histologischen Veränderungen anhand von Beobachtungen im Gelände und einer großen Anzahl von Sektionen. Auch er weist darauf hin, daß bei den kranken Augen in großen

Mengen Melanin in den Zellen der Kornea und der Iris abgelagert wird. Bei den ausgedehnten, bakteriologischen Untersuchungen wurden in den Konjunktivaabstrichen Häufchen und lockere Verbände von feinen, kokkoiden, gramnegativen Keimen gefunden. Klingler glaubt in ihnen die Erreger isoliert zu haben und ordnet sie auf Grund ihrer kulturellen und antigenen Eigenschaften den Brucellen zu. Die ebenfalls festgestellte Rhinitis (Stroh) wird als zum Symptomenbild der Gemsblindheit gehörend bezeichnet. In den verschiedensten Organen werden histologisch entzündliche Veränderungen festgestellt, wobei die Frage offengelassen wird, ob dieselben durch die Erreger der Gemsblindheit oder durch die Toxine der stets vorhandenen Lungen- und Magen-Darm-Parasiten verursacht werden.

1954 G. Renoux: Er lehnt die Zuteilung der von Klingler bei den Gemsen isolierten Keime zu den Brucellen strikte ab und identifiziert sie als *Proteus morgani* und *rettgeri* oder Intermediärformen. Die positiven Brucellenagglutinationen werden als durch Normalagglutinine verursacht bezeichnet.

1954 G. Bouvier, H. Burgisser et P.A. Schneider: Beschreibung zweier Augenerkrankungen von Gemsen, die durch Brucellen verursacht wurden. Die beiden Fälle haben aber nichts mit der Gemsblindheit zu tun. Die von Klingler isolierten Keime werden als nicht zu den Brucellen gehörende Sekundärerreger eingeordnet.

1958 Dieselben: Definition der Gemsblindheit und Bezeichnung als reine Augenerkrankung. Als Erreger wird ein Virus vermutet.

1958 Dieselben: Darstellung des Verlaufs der Gemsblindheit im Gebiet der «Grauen Hörner» im Jahr 1954. Die Seuche trat plötzlich Ende Juli auf, unter sehr rascher Zunahme der Fälle, erreichte ihren Höhepunkt nach etwa 40 Tagen und ging dann innerhalb von 2 Wochen fast auf null zurück, um nach weiteren 3 Wochen ganz zu verschwinden.

1959 J. Michalka: Zusammenfassung der Literatur über die Kerato-Conjunctivitis der Wiederkäuer und Beschreibung der klinischen Symptome. Er bestätigt, auf Grund von morphologischen Untersuchungen, daß es sich bei der Gemsblindheit um eine Rickettsiose handelt. Da ihm keine Allgemeinstörungen bekannt sind und auch keine Veränderungen an der Netzhaut beobachtet werden, schließt der Autor auf eine primäre Augenerkrankung. Als Übertragungsmöglichkeiten nimmt er direkten Kontakt und Fliegen an (vgl. die Übertragungsversuche von E. Mitscherlich bei der Schafblindheit). *Micrococcus pyogenes albus*, *Micrococcus candidans*, Diplokokken, *Corynebacterium pyogenes*, *E. coli*, *B. subtilis*, Brucellen sowie die Erreger der infektiösen Agalaktie der Schafe und Ziegen werden als Primärerreger ausgeschlossen (zitierte, negative Übertragungsversuche). Bezüglich der von Klingler bei blinden Gemsen festgestellten Brucella-Antikörper weist Michalka darauf hin, daß die O-Stämme der Proteusbakterien mit den Brucellen gemeinsame Antigene besitzen. Die durch diese verursachte Paragglutination ist bei etwa 65% der Brucellenserum empfindlicher als die spezifische Brucellenreaktion (Löffler und Moroni). Nach Coronini und Dorch deuten plasmazelluläre Reaktionen und das Fehlen einer leukozytären Entzündung allgemein auf eine Virusinfektion. Die Gemsblindheit verläuft jedoch ausgesprochen eitrig. Wagener und Mitscherlich stellten bei der Kerato-Conjunctivitis infectiosa des Rindes mit Hilfe von Filtrationsversuchen fest, daß der Erreger größer als $0,3 \mu$ sein muß. Die Schwierigkeit des Rickettsiennachweises bei der Gemse sieht Michalka darin, daß es nur selten möglich ist, ganz frisches Material im Laboratorium zu untersuchen. Für die Bekämpfung empfiehlt er Schonen des Raubwildes, Abschluß aller kranken und schwachen Tiere (nicht aber aller augenkranken), Sperrung der verseuchten Gebiete und Bekämpfung der Kerato-Conjunctivitis infectiosa bei den Weidetieren.

1961 K. Klingler: Er unterscheidet zwischen einer hauptsächlich im Sommer auftretenden, seuchenhaften und einer mehr chronisch-sporadisch, in gewissen Gegenden das ganze Jahr vorkommenden Form. Die Erregerfrage läßt er im Gegensatz zu seinen

früheren Arbeiten offen und weist darauf hin, daß die Übertragbarkeit von Gemse zu Gemse noch von keinem Autor bewiesen worden ist. Er vermutet, daß der stets vorhandene Lungen- und Magenwurmbefall eine disponierende Rolle spielt. Auch macht er darauf aufmerksam, daß die Verbringung kranker Gemen in einen dunklen Stall sich günstig auf den Verlauf auswirkt.

1963 M.S. Daniel und A.H.L. Christie: Die Autoren haben die Gemsblindheit in Neuseeland studiert, wo Gemen und Thare 1907 eingeführt wurden. Die Blindheit trat bei beiden Tierarten erst 29 Jahre später auf, nachdem eine starke Überpopulation eingetreten war. Zur Regulation der Bestände erwies sich die Seuche jedoch als ungenügend. Auch Wildziegen sollen befallen werden.

1967 P. Ratti: Bericht über den Verlauf der Gemsblindheit im Jahr 1966 im Kanton Graubünden. Kitze und säugende Geißen sind laut Statistik der tödlich verlaufenden Fälle speziell gefährdet. Ratti glaubt, daß die Krankheit latent in den Gemen vorhanden ist und daß es bei einer Schwächung der Tiere oder einer Virulenzsteigerung des Erregers zum Aufflammen kommt.

Eigene Untersuchungen

Für unsere Arbeit waren uns folgende Punkte wichtig:

1. Gatterhaltung gesunder Versuchsgemen.
2. Einfangen von akut kranken Gemen.
3. Nachweis der Infektiosität durch Verbringung von Konjunktivamaterial von lebenden kranken in die Augen gesunder Gemen.
4. Allgemeine bakteriologische, virologische und serologische Untersuchungen an lebenden kranken und gesunden Gemen.
5. Spezielle Untersuchungen auf Mykoplasmen und Rickettsien.
6. Infektionsversuche mit den isolierten Keimen bei gesunden Gemen.

Im Mai 1967 wurden uns von der bernischen Jagdverwaltung 3 frisch eingefangene Gemen, 1 mehrjährige Geiß und 2 Kitze, zur Verfügung gestellt, zu denen später noch 3 Böcke kamen. Erst im Juli 1968, nachdem ein Teil unserer Gemen schon mehr als 1 Jahr in Gefangenschaft gehalten worden war, brach in der Nähe von Gstaad (Bannbezirk Tschertzis) die Gemsblindheit aus. Es gelang Wildhüter G. Ryter von Gstaad, am 19. Juli 1968 eine völlig blinde, akut kranke Geiß einzufangen. Von diesem Tier (auf Tabelle = G 5) wurde am 20. Juli 1968 mit Hilfe eines Watteträgers Sekret aus dem Konjunktivasack ins linke Auge des Kitze G 3 unter leichtem Reiben übertragen. Sowohl G 5 wie G 3 waren stark verwurmt (Lungen- und Magen-Darm-Würmer, G 3 auch noch +++ Kokzidien). Kulturen, die vor der Infektion von G 3 (und von allen übrigen Versuchstieren) von den Konjunktiven angelegt wurden, blieben steril.

Klinischer Verlauf der Krankheit bei G 3

Nach 1 Tag Inkubationszeit: Starke Lichtempfindlichkeit links mit häufigem Lidschlag und Schwellung der Lider.

Nach 2 Tagen: Deutlicher, seröser Tränenfluß links.

Nach 3 Tagen: Starke Konjunktivarötung mit Lidschwellung und Sekretion links. Etwa $\frac{1}{2}$ cm breite, beginnende milchige Trübung des linken obern Kornearandes.




Abb. 1 G 3, 1 Tag nach der Infektion mit Konjunktivamaterial von G 5. Deutliche Lid-
schwellung beim infizierten, linken Auge.

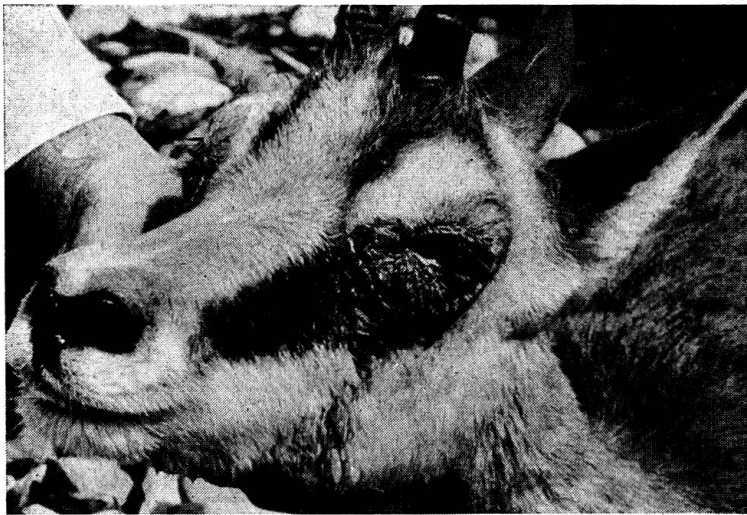

Abb. 2 G 3, 2 Tage nach der Infektion. Die Lidschwellung ist stärker geworden. Seröse
Sekretion über die linke Wange, Nasenspiegel vermehrt feucht.

Nasenspiegel feucht. Übergriff auf das rechte Auge. Mittelgradige Lidschwellung und Konjunktivarötung, leichte Korneatrübung vom Rand her. Ausbildung einer serös-eitrigen Sekretstraße beidseitig.

Nach 5 Tagen: Allgemeinstörung. Das Tier ist apathisch, liegt fast ständig, auch in Gegenwart des Menschen, reduzierte Futteraufnahme. Die milchige Korneatrübung beider Augen hat sich weiter ausgedehnt. Am linken Auge ist ein deutlicher, zentraler Korneaabszeß zu erkennen.

Nach 9 Tagen: Das Kitz frißt jetzt überhaupt nicht mehr. Die linke Kornea ist von einem dicken, weißen Pannus durchwachsen. In der Gegend des Kornea-Skleralfalzes ist ein breiter Gefäßkranz. Rechts sind die Veränderungen ähnlich wie links, nur noch etwas weniger ausgeprägt.

Nach 11 Tagen: Völlige Futterverweigerung. Korneapannus beidseitig, rechts scheint das Tier noch einen Lichtschimmer zu sehen. Wangen beidseitig mit eitrigem Sekret verkrustet. Zur besseren Überwachung wurde das Tier nun in eine halbdunkle Boxe verbracht.

Nach 12 Tagen: Das Tier sieht überhaupt nichts mehr.

Nach 18 Tagen: Wesentliche Besserung des Allgemeinbefindens. Die Gemse frißt wieder fast normal.

Nach 22 Tagen: Auch am rechten Auge ist ein Korneaabszeß vorhanden.

Nach 29 Tagen: Durchbruch des Korneaabszesses rechts mit Vorfall der Linse. Trotz guter Futteraufnahme magert das Tier zusehends stark ab. Der Atem ist kurz, und man hört ein trockenes Reibegeräusch.

Nach 31 Tagen: Das Kitz liegt am Morgen tot in der Boxe. Die Sektion ergibt außer den bereits festgestellten Augenveränderungen eine eitrige und interstitielle (histologisch) Bronchopneumonie, speziell der Herz- und Spitzen- sowie des Anhangslappens, Fibrinauflagerungen auf den Pleuren und schwartige Verdickung des Perikards, eine mäßige Milzhypertrophie und eine chronische Entzündung der Labmagenschleimhaut. Parasitologisch wurde der bereits klinisch erhobene Befund bestätigt (+++ Larven von *Protostrongylus rupicaprae*, ++++ *Haemonchus contortus*, ++ *Chabertia ovina*, + *Trichuris ovis*, + Kokzidien). Bakteriologisch wurden in der 1. bis 4. Woche in beiden Augen Mykoplasmen, *Staph. aureus* (= Pyokokken) und ein *Haemophilus* sp. isoliert, nicht aber beim gestorbenen Tier. Hier fanden sich in den Augen *Proteus mirabilis* und in Lunge und Leber *Pasteurella multocida*. Mikroskopisch wurden nach der Infektion in den Konjunktivaabstrichen viele gramnegative Granula und bipolar gefärbte, feine Kurzstäbchen, in losen Verbänden oder Häufchen, intra- und extrazellulär festgestellt. In der Giemsa-Färbung waren diese Keime bläulich bis violett.

Infektionsversuche mit den isolierten Keimen

Vgl. auch Tabelle

Über die Eigenschaften der isolierten Keime soll in einer spätern Arbeit berichtet werden.

Anhand von Infektionsversuchen war als nächstes abzuklären, ob einer der isolierten Keime als Erreger der Gembblindheit in Frage komme. Festzuhalten ist, daß alle Keime vor ihrer Verwendung mindestens 10mal über künstliche Nährböden passiert und vor der Infektion der Gemen in Phosphatpuffer gewaschen wurden.

Um Zeit und Versuchsgemen zu sparen, infizierten wir zuerst den kräftigen Bock G 4 mit einem Gemisch von Mykoplasmen, Pyokokken und *Haemophilus*, ebenfalls ins linke Auge. Der klinische Verlauf war ähnlich wie bei G 3, nur daß das Tier nicht einging, sondern sich nach etwa 2 Monaten wieder völlig erholte. Als nächstes wurde nun die ebenfalls kräftige Geiß G 1 zuerst mit dem *Haemophilus*, dann mit dem Pyokokkus, nachher mit dem Gemisch der beiden und schließlich auch noch mit den Mykoplasmen ins linke Auge infiziert. Zwischen den einzelnen Infektionen wurde je eine Beobachtungszeit von 7 Tagen eingeschaltet. Einwandfreie klinische Symptome traten erst auf, nachdem auch die Mykoplasmen ins gleiche Auge einverleibt worden waren: Sofort, nach einer Inkubationszeit von 2 Tagen, entwickelte sich ein ähnliches Krankheitsbild wie bei G 3 und G 4. Speziell schwer waren




Abb. 3 G 3, 12 Tage nach der Infektion. Vollständige Erblindung beidseitig. Nasenspiegel vermehrt feucht.

Abb. 4 Ziege: Z 1, 25 Tage nach der Infektion des linken Auges mit Mykoplasmen allein, 5 Tage nach Verbringung ins Wildgehege an die Sonne. Starke Lidschwellung links und Bildung einer Sekretstraße.

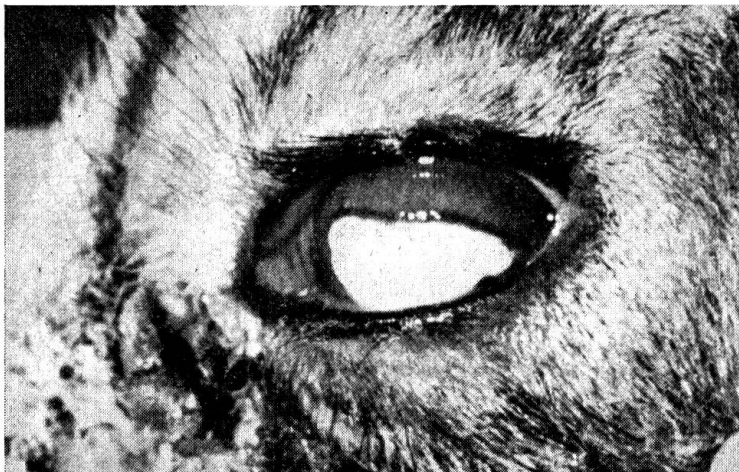

Abb. 5 G 4, 13 Tage nach der Infektion mit einem Gemisch von Mykoplasmen, Pyokokken und Haemophilus. Ausgesprochene Pannusbildung mit Gefäßkranz in der Gegend des Kornea-Skleralfalzes. Sekretstraße vom Augewinkel ausgehend.

bei diesem Tier die Allgemeinstörungen. Auch kam es zur Zeit der völligen Erblindung während etwa 3 Tagen zu panikartigen Krampfstufen mit Niederstürzen. Dazwischen ging die Geiß oft im Kreis herum, wobei die Richtung gewechselt wurde (siehe Abb. 7). Auch dieses Tier erholte sich nach etwa 2 Monaten wieder. Zurück blieb einzig eine kleine Narbe am rechten Auge, herrührend von einem Staphyloin. Die Geiß ist dadurch im Sehen jedoch nicht behindert.

Die Versuche mit den Gemsen G 3, G 4 und G 1 fanden in den Monaten Juli bis Oktober statt, wobei die Tiere im Wildgehege dem vollen Sonnenlicht ausgesetzt waren. Die nächsten 2 Versuche fielen in die Monate Oktober und November, wo das Wetter namentlich morgens viel neblig war. Von der Überlegung ausgehend, daß im Wildgehege eine Virusinfektion durch die nur mit einer Bretterwand abgetrennten, bereits durchseuchten Gemsen denkbar wäre, verbrachten wir die neuen Versuchstiere direkt in einen vorher desinfizierten Auslauf des Absonderungshauses der Kleintierklinik, wo sie 1–2 Wochen unter Quarantänebedingungen gehalten wurden. Leider ist eine Sonnenbestrahlung dieses Auslaufes im Spätherbst nur in einer einzigen kleinen Ecke über Mittag während etwa 1 Stunde möglich. Die in diesem Gehege wesentlich schlechteren Lichtwerte gehen aus den mit dem Photobelichtungsmesser gemachten Bestimmungen hervor:

Isolierstallauslauf: 18 DIN/Blende $8\frac{1}{25}^{-1}/_{100}$ Sek.

Wildgehege: 18 DIN/Blende $8\frac{1}{500}^{-1}/_{1000}$ Sek.

Der Verlauf der Krankheit bei den Gemsen G 6 und G 7, die mit Mykoplasmen allein ins linke Auge infiziert wurden, unterscheidet sich wesentlich von demjenigen der schon beschriebenen Infektionsversuche. Zwar traten nach der üblichen Inkubationszeit von 1–2 Tagen an den infizierten Augen mäßige Lidschwellungen und Konjunktivarötungen auf, und auch die Allgemeinstörungen blieben nicht aus. Hingegen kam es praktisch zu keiner Tränensekretion und zu keinen schweren Korneaveränderungen. Bei G 6 konnte die Augenentzündung durch eine einmalige, erzwungene Besonnung während $\frac{3}{4}$ Stunden deutlich gefördert werden, indem dafür gesorgt wurde, daß die Gemse den einzigen kleinen Sonnenwinkel des Auslaufes nicht verlassen konnte. Die Symptome klangen jedoch schon am andern Tag wieder ab. Bei der Verbringung ins viel hellere Wildgehege konnte der sehr robuste, 1½jährige Bock leider entfliehen, so daß eine weitere Beobachtung unmöglich wurde. Auch bei G 7, einem kräftigen, männlichen Kitz, waren die Augenveränderungen sehr gering. Dafür stellten sich schon nach 2 Tagen Allgemeinstörungen ein, und nach 14 Tagen ging das Tier an einer Pneumonie der Herz-, Spitzen- und des Anhangslappens ein, wobei Mykoplasmen zwar nicht aus den Augen, wohl aber aus der Lunge und der Leber isoliert werden konnten. In der Lunge fand sich zusätzlich eine Infektion mit *Pasteurella multocida*. Die Sektion ergab außer den Lungenveränderungen eine seröse Perikarditis, eine Verdickung der Labmagenschleimhaut sowie Stauungsblutungen auf der Magenserosa und der Kolonschleimhaut. Die Losung war

breiig. Parasitologischer Befund: +++ Larven von *Protostrongylus rupicaprae* und *Muellerius capillaris*, ++ *Haemonchus contortus*, ++ *Trichuris ovis*, + Eier von *Nematodirus fillicollis*.

Virologische Untersuchungen

Virus-Isolierungsversuche wurden mit Tupferproben aus dem Nasen-Rachen-Raum und den Augen (bei den Gemsen 1, 3, 5, 6, 7, 8, 9) und bei einigen zusätzlich aus Fäzesproben und aus Organen nach dem Tode durchgeführt, und zwar auf *bovinen* Hodenzellkulturen, was sich limitierend auf die Isolierchancen auswirken dürfte. Aus dem rechten Auge von Gemse Nr. 9 (mit akuter Pneumonie, jedoch ohne Augenveränderungen lebend eingeliefert) wurde ein antigenetisch mit der bovinen Virusdiarrhoe-Mucosaldisease-Gruppe verwandtes Virus isoliert und aus der Fäzesprobe von Gemse Nr. 1 ein nicht identifiziertes Virus. Die übrigen Proben waren negativ.

Die serologischen Untersuchungen waren lückenhaft, da aus äußern Gründen nicht von allen Tieren die notwendigen gepaarten Serumproben zur Verfügung standen. Gegen Q-Fieber und infektiöse bovine Rhinotracheitis konnten keine Antikörper nachgewiesen werden. In der Komplementbindungsreaktion gegen Miyagawanellenantigen (Psittakose) zeigten die Gemsen Nr. 1 und 4 niedrige vorbestehende Titer. Ebenfalls vorbestehende hämagglutinationshemmende Antikörper gegen Parainfluenza-3-Virus wurden bei den Gemsen Nr. 5 und 7, sehr niedrig bei den Gemsen Nr. 8 und 9, festgestellt. Gegen das bovine Diarrhoe-Mucosaldisease-Virus zeigten die Gemsen Nr. 1 und 8 signifikante vorbestehende Titer, die Gemse Nr. 7 einen signifikanten 32fachen Titeranstieg während der Versuchsperiode.

Infektionsversuche bei Haustieren

Vgl. auch Tabelle

Ein in einem zwar hellen, aber nicht sonnigen Stall gehaltener, 1jähriger kräftiger Schafbock zeigte nach der Infektion mit einem Gemisch von Mykoplasmen und *Haemophilus* keine auswertbaren Krankheitssymptome. Erfolgreicher war die Infektion mit Mykoplasmen allein bei einer weiblichen, 3jährigen Ziege, die im gleichen Stall gehalten wurde wie der Schafbock, jedoch nicht gleichzeitig. Es handelte sich um ein durch Lungen- und Magen-Darm-Würmer geschwächtes Tier, das ab und zu hustete. Die Freßlust war von Anfang an mäßig. Bereits nach 1 Tag zeigten sich am infizierten Auge eine leicht vermehrte Sekretion und etwas Konjunktivarötung. Am 3. Tag war das untere Lid leicht geschwollen, der Konjunktivasack mit Tränenflüssigkeit gefüllt, die Kornea etwas matt. Zudem bestand eine erhöhte Lichtempfindlichkeit mit häufigem Lidschlag. Dieser Zustand blieb während mehr als 3 Wochen stationär oder ging eher zurück. Darauf entschlossen wir uns, die Ziege in ein leeres Abteil des Wildgeheges an die Sonne zu verbringen. Bereits

Infektionsversuche

Versuchstiere	Infekt.-material	Lidödem nach .. Tagen	Sekret nach .. Tagen	Übergriff auf rechtes Auge nach .. Tagen	Allg. Störungen nach .. Tagen	Erblindung nach .. Tagen	Vollständige Erholung nach .. Tagen	Tod nach .. Tagen	Pneumonie
G 5 krank eingefangen	-	1	2	3	6	12	-	16 Tagen Gefangenschaft 34	++ ++ +
G 3 weiblich 1 Jahr	Konj.-abstrich von G 5	1	2	3	6	12	-	34	++ ++ +
G 4 männlich 5 Jahre	Mykopl. und Pyokokken ¹ und Haem.	1	2	5	5	19	69	-	-
G 1 weiblich 7 Jahre	Haem. Pyokokken ¹ und Haem.	negativ nach 7 Tagen	negativ nach 7 Tagen	negativ nach 7 Tagen	negativ nach 7 Tagen	negativ nach 7 Tagen	negativ nach 7 Tagen	-	-
G 6 männlich 1½ Jahre	Pyokokken ¹ und Haem.	-	± 1	-	-	-	-	-	-
G 7 männlich 5 Monate	Mykoplasmen	2	3	5	5	12	65	-	-
S 1 männlich 1 Jahr	Mykoplasmen*	1	± 3	± 3	4	entflohen	-	14	++ ++ +
Z 1 weiblich 3 Jahre	Mykoplasmen* und Pyokokken ¹ und Haem.	-	± 1	-	2	-	-	-	-
	Mykoplasmen*	3	1	28	37	-	-	69	++ ++ +

G = Gemse, S = Schaf, Z = Ziege, Mykopl. = Mykoplasmen, Haem. = Haemophilus sp., * = ohne Sonne, ¹ Staphylococcus aureus
26. Tag: Verbringung ins Wildgehege an die Sonne

nach 2 Tagen setzte ein stark vermehrter Tränenfluß ein. Nach 3 Tagen war am linken Auge eine ausgeprägte Sekretstraße, die Konjunktiva hochrot und trüb; aber auch das rechte Auge war vermehrt feucht. Die Krankheitssymptome bildeten sich nun weiter aus, links bis zu einer deutlichen, milchigen Trübung der Kornea, einer wulstigen Verdickung des Kornea-Skleralfalzes und einem Gefäßkranz. Rechts blieb es bei einer Lidschwellung und einer schmutzigen Konjunktivarötung sowie einer leichten Korneatrübung. Am 37.Tag, das heißt 12 Tage nach Verbringung ins Wildgehege, stellten sich Allgemeinstörungen ähnlicher Art wie bei den Gemsen ein. Nach Verbringung in eine halbdunkle Boxe wurden die Augenveränderungen sofort wieder geringer. Eine Belichtung des linken Auges mit einer kleinen Quarzlampe (Eierdurchleuchtungslampe) auf 50 cm Distanz während 30 Sekunden hatte eine erneute, starke Sekretion zur Folge. 69 Tage nach der Infektion mußte die Ziege in extremis notgeschlachtet werden. Die Sektion ergab außer den Augenveränderungen eine eitrig-knotige Pneumonie in den Herz-, Spitzen- und dem Anhangslappen. Es bestanden eine leichte, seröse Myokarditis, eine leichte, seröse Hepatitis und eine geringe Follikelhyperplasie in der Milz. Das Euter war trocken (schon vor der Infektion). Parasitologischer Befund: ++ Protostrongylus rufescens, ++++ Haemonchus contortus und Osteragia sp., + Nematodirus fillicollis. Bakteriologischer Befund: Rechtes Auge: Moraxella ovis. Linkes Auge: Pyokokken. Lunge: Pasteurella multocida, Mykoplasmen. Euter: Pyokokken. Vom lebenden Tier konnten in der 8. Woche p.inf., also relativ kurz vor dem Tode, aus beiden Konjunktivasäcken Mykoplasmen in Reinkultur isoliert werden.

Verlauf der Gemsblindheit im kantonalen Bannbezirk Tschertzis

(Bericht von Wildhüter Ryter, Gstaad)

Die erste blinde Gemse wurde am 13. Juli 1968 im Wangerswald am Ufer der Saane gefunden (unsere Gemse G 5). Rechnet man 12 bis 14 Tage von der Ansteckung bis zur Erblindung (vgl. Tab.), so dürften die Augen dieses Tieres etwa am 1. Juli 1968 angesteckt worden sein. Ihren Höhepunkt erreichte die Seuche in der Zeit zwischen dem 20. Juli und dem 10. August. Damals befanden sich in dem erfaßten Gebiet etwa 320 Gemsen. Die Zahl der sichtbar erkrankten Tiere betrug etwa 200 Stück. Persönlich konnten wir uns davon überzeugen, daß es zu diesem Zeitpunkt schwer fiel, im betreffenden Gebiet eine Gemse zu finden, die frei von Augenveränderungen war. Viele Tiere reagierten auf Sicht überhaupt nicht, selbst wenn man sich bis auf 40 Meter augenfällig näherte. Geräusche wurden normal wahrgenommen. Die Fluchten waren zögernd und langsam. Den Einstieg in eine Steilwand vermied das von uns beobachtete Rudel. Am 20. August, das heißt etwa 50 Tage nach Ausbruch der Seuche, ging dieselbe zurück. Mitte September, etwa 75 Tage nach Ausbruch, wurden vom Wildhüter keine kranken

Tiere mehr beobachtet. Erst im Dezember konnte er noch eine blinde Gemse schießen, die jedoch keine aktiven, entzündlichen Veränderungen mehr aufwies. Die Verluste betragen etwa 70 Tiere (= 21%), 40 durch Abschluß und




Abb. 6 G 1, 5 Tage nach der Infektion mit Mykoplasmen. Beidseitige Lidschwellung und Sekretstraße. Das Tier ist apathisch und liegt fast ständig.



Abb. 7 G 1, 14 Tage nach der Infektion mit Mykoplasmen. Panikartiges Niederstürzen und Im-Kreis-herum-Gehen.

etwa 30 durch natürlichen Tod. Bei den natürlich gestorbenen Gemsen waren viele schwache und verwurmt. In diesem Gebiet ist die Gemsblindheit schon wiederholt aufgetreten. Der Verlauf entspricht ziemlich genau demjenigen, wie er von Bouvier, Bürgisser und Schneider für den Ausbruch in den «Grauen Hörnern» beschrieben worden ist. Außer den Gemsen wurden auch 2 blinde Steinböcke beobachtet.

Diskussion

Die Vermutung, daß es sich bei der Gemsblindheit um eine echte Infektionskrankheit handelt, ist durch unsere Übertragungsversuche bestätigt worden. Interessant ist das Auftreten von Allgemeinstörungen um den 5. Tag p.inf. (Bakteriämie, Toxämie?). Die Krankheit kann auch bei völlig erblindeten Tieren wieder abheilen, eine Erkenntnis, die für die Bekämpfung von Bedeutung ist. Die Infektionsversuche mit den Gemsen G 4, G 1 und der Ziege Z 1 erlauben die Vermutung, daß es sich bei der Gemsblindheit um eine Mykoplasrose handelt, wobei allerdings über die Art und Einheitlichkeit der isolierten Keime noch nichts ausgesagt werden kann. Sollten sich unsere Befunde bestätigen, so wären die von Stroh, Rudolf und Zoller, Klingler, Michalka und anderen in den Konjunktivaabstrichen festgestellten polymorphen, gramnegativen Keime ebenfalls als Mykoplasmen zu deuten. Für das Zustandekommen von schweren Augenveränderungen scheint das Sonnenlicht von Bedeutung zu sein. (Die im kranken Gewebe vermehrte Einlagerung von Melanin kann als Abschirmreaktion gegen den Lichtreiz aufgefaßt werden.) Bei geschwächten Tieren (laktierende Geißen, Verwurmung) sowie Kitzen ist der Verlauf häufig tödlich, wobei bei den von uns untersuchten Fällen (inklusive Fallwilduntersuchungen) stets eine eitrige und interstitielle Bronchopneumonie der Herz-, Spitzen- und des Anhangslappens vorhanden war. Ob die wiederholt aus der Lunge isolierten Mykoplasmen primär die Lungenveränderungen verursachen, kann nicht gesagt werden. Sollten sich die Lungenmykoplasmen als mit denjenigen aus den Augen identisch erweisen, so könnte im Respirationstrakt das eigentliche Keimreservoir vermutet werden. Es besteht aber auch die Möglichkeit, daß die Mykoplasmen ähnlich wie Pasteurellen, Pyokokken und Haemophilusbakterien als Sekundärerreger in den durch die Würmer geschädigten Lungen auftreten. Die geglückte Infektion einer Hausziege läßt die Möglichkeit offen, daß die Kerato-Conjunctivitis infectiosa der Wiederkäuer eine einheitliche Krankheit ist. Weitere Untersuchungen sind hier nötig. Auch die virologischen Überprüfungen müssen noch ausgedehnt werden. Es ist möglich, daß gewisse Viren eine fördernde Rolle auf das Krankheitsgeschehen haben, ähnlich wie dies bei andern Mykoplasmen bekannt ist (zum Beispiel CRD des Huhnes). Das rasche Ansprechen der Gemse G 1 auf die Mykoplasmeninfektion, nachdem das Tier schon 3 Wochen im Versuch gestanden hatte, spricht gegen eine primäre Beteiligung eines Virus.

Bekämpfung

Eine Bekämpfung durch Ausmerzungen aller angesteckten Tiere ist in der freien Wildbahn nicht möglich. Folgende Punkte scheinen uns jedoch wichtig zu sein:

1. Bestandesregulierung (vgl. die Beobachtungen von Daniel und Christie).
2. Abschluß aller schwachen (Parasitenträger) und überalterten Tiere.
3. Bekämpfung der Kerato-Conjunctivitis infectiosa bei den Weidetieren.

Zusammenfassung

Chronologische Übersicht der bisherigen Befunde. Mit Konjunktivamaterial konnte die Gembblindheit von einer lebenden, akut kranken auf eine gesunde Gemse übertragen werden, wobei das typische Bild der Kerato-Conjunctivitis infectiosa mit Korneapannus und Abszessen entstand. Die Inkubationszeit betrug 1 Tag. Nach 3 Tagen griff die Krankheit auf das nicht infizierte Auge über, nach 5 Tagen traten Allgemeinstörungen in Form von Apathie, vielem Liegen und Fraßunlust auf, die nach einigen Tagen wieder verschwanden. Nach 34 Tagen ging das Tier an einer Pneumonie der Herz-, Spitzen- und des Anhangslappens ein. Aus den kranken Augen verschiedener lebender oder ganz frisch gestorbener Gemen konnten Mykoplasmen, Staph. aureus und ein Haemophilus sp. isoliert werden, die Konjunktiven gesunder, lebender Gemen waren jedoch steril. Auf Grund von Infektionsversuchen bei 2 Gemen und einer Hausziege scheint es, daß Mykoplasmen die Erreger der Gembblindheit sind. Die virologischen und serologischen Befunde sind nicht schlüssig, sie sprechen aber zusammen mit dem zeitlichen Ablauf der Augenerkrankung nach der experimentellen Infektion gegen die Beteiligung eines der erwähnten Viren an der Kerato-Konjunctivitis. Es besteht die Möglichkeit, daß das bovine Diarrhoe-Virus an der bei Gemse Nr. 7 beobachteten Pneumonie ätiologisch beteiligt war. Das Aufflammen der Augensymptome beim Verbringen ans helle Licht, der günstige Einfluß eines dunklen Stalles und die Einlagerung von Melanin ins entzündlich veränderte Korneaepithel lassen vermuten, daß das grelle Sonnenlicht ein wichtiger, krankheitsfördernder Faktor ist. Bei schwächlichen, verwurmt Tieren und bei Kitzen ist der Verlauf häufig tödlich, wobei stets Pneumonien der Herz-, Spitzen- und des Anhangslappens beobachtet werden. Aus den veränderten Lungenpartien konnten wiederholt auch Mykoplasmen isoliert werden. Die Bedeutung der Lunge als Keimreservoir wird diskutiert, wobei die Identität der Keime aus den Lungen mit denjenigen aus den Augen allerdings noch zu beweisen ist. Über die Eigenschaften der isolierten Mykoplasmen soll später berichtet werden. Ein Teil der infizierten Gemen überstand die Krankheit trotz vorübergehender, völliger Erblindung, ohne daß wesentliche Nachteile zurückgeblieben wären. Die Dauer der Krankheit beträgt bei akutem Verlauf etwa 2 Monate, eine Zeitspanne, die mit den Beobachtungen in der freien Wildbahn gut übereinstimmt. Für die Bekämpfung wird nicht der generelle Abschluß aller sichtbar erkrankten Gemen empfohlen, sondern die zahlenmäßige Regulierung der Bestände und die Ausmerzungen aller schwachen Tiere. Auf einen eventuellen Zusammenhang mit der Kerato-Conjunctivitis infectiosa der Haustiere wird hingewiesen.

Résumé

L'article débute par un aperçu chronologique des connaissances à ce jour. A l'aide de matériel prélevé dans la conjonctive pendant la phase aiguë, la cécité du chamois a pu être transmise d'un chamois malade à un chamois sain. Il se forma le tableau typique de la kérato-conjonctivite infectieuse avec pannus de la cornée et abcès.

L'incubation a duré 1 jour. Au bout de 3 jours, la maladie fit son apparition à l'autre œil non infecté; en 5 jours c'était l'état général qui était altéré avec apathie, décubitus prolongé et anorexie; au bout de quelques jours l'état général était redevenu normal. Puis à 34 jours l'animal meurt d'une pneumonie des lobes cardiaques, apicaux et accessoires. Des yeux de chamois malades ou récemment périés on a pu isoler des mycoplasmes, des staphylocoques dorés et un germe hémophile particulier, en revanche la conjonctive de chamois sains a toujours été stérile. Les essais d'inoculation à 2 chamois et à une chèvre domestique semblent démontrer que la cause de la cécité du chamois est due aux mycoplasmes. Les résultats des examens virologique et sérologique n'autorisent aucune conclusion, mais considérés ensemble dans l'évolution temporelle de la maladie oculaire après une infection expérimentale, ils parlent contre la participation de l'un des virus mentionnés à la kérato-conjonctivite. Il semble possible que le virus diarrhéique bovin ait participé au point de vue étiologique à la pneumonie constatée chez le chamois no 7. L'exacerbation des symptômes oculaires à la lumière du jour, l'influence favorable d'un habitat sombre et l'incorporation de mélanine dans l'épithèle de la cornée enflammée laissent supposer qu'une intense lumière solaire est un facteur important favorisant le développement de la maladie. L'issue est très souvent mortelle chez les animaux affaiblis, parasités et chez les faons; ici on constate toujours la présence d'une pneumonie des lobes apicaux, cardiaques et accessoires. Dans ces lésions on a fréquemment isolé des mycoplasmes. Les auteurs discutent de l'importance des poumons en tant que réservoir de germes, mais il reste à prouver l'identité des germes pulmonaires avec les germes oculaires. Une communication ultérieure renseignera sur les propriétés des mycoplasmes isolés. Une partie des chamois inoculés résistent à la maladie sans la persistance d'inconvénients majeurs, malgré une cécité complète passagère. La durée de la maladie dans l'évolution aiguë est de deux mois, une durée qui cadre parfaitement avec les observations faites dans l'aire naturelle. Pour lutter contre cette maladie, les auteurs ne recommandent pas la destruction généralisée de tous les chamois visiblement atteints, mais ils conseillent une régulation des effectifs et l'élimination des animaux faibles. Les auteurs terminent en signalant une relation possible avec la kérato-conjonctivite infectieuse des animaux de la ferme.

Riassunto

Istoriato cronico delle ricerche fino ad oggi. Con materiale congiuntivale la cecità dei camosci potè esser trasmessa da un camoscio ammalato in forma acuta ad uno sano. In questo si formò il quadro tipico della cheratocongiuntivite infettiva con panno corneale ed ascessi. L'incubazione durò 1 giorno. Dopo 3 giorni la malattia insorse nell'occhio non trattato; dopo 5 giorni si notavano disturbi generali: apatia, lunga stazione coricata, inappetenza, che scomparvero dopo qualche giorno. Dopo 34 giorni l'animale morì in seguito a polmonite. Dagli occhi ammalati di diversi camosci vivi o morti di recente potevano esser isolati micoplasmii, stafilococco aureo ed un *Haemophilus* sp.

Le congiuntive di camosci vivi e sani erano sterili. Sulla scorta degli esperimenti eseguiti su 2 camosci ed una capra sembra che i micoplasmii siano la causa della malattia. Le ricerche virologiche e sierologiche non sono determinanti. Esse corrispondono al decorso dell'affezione oculare dopo l'infezione sperimentale ed escludono la partecipazione dei vira summenzionati. Esiste la possibilità che il virus della diarrea bovina nel camoscio n. 7 abbia partecipato alla affezione polmonare.

L'acutizzarsi dei sintomi oculari portando l'animale alla luce intensa, l'effetto favorevole di una stalla oscura, il deposito di melanina nell'epitelio corneale infiammato permettono di ritenere che l'intensa luce solare sia un importante fattore che favorisce la malattia. In animali deboli, colpiti da parassiti e nei giovani il decorso è spesso mortale, per l'insorgere di fatti polmonari. Nel tessuto polmonare colpito vennero ripetutamente individuati micoplasmii. È discussa l'importanza del polmone come

serbatoio dei germi, dove però non è ancora provata l'identità dei germi isolati nei polmoni, da quelli isolati dagli occhi. Sulle proprietà dei micoplasmi sarà discusso più tardi. Una parte dei camosci infettati superò la malattia sebbene abbiamo perso temporaneamente e completamente la vista. Non sono restati postumi rilevanti. La durata della malattia acuta è di circa 2 mesi, ciò che corrisponde alla situazione nella natura. Si raccomanda l'uccisione di tutti i camosci visibilmente ammalati, la regolazione numerica dei gruppi e l'eliminazione dei soggetti deboli. Si accenna alla relazione eventuale con la cheratocongiuntivite infettiva degli animali domestici.

Summary

A chronological survey of the findings up to the present. By the use of conjunctival material chamois blindness was able to be transferred from a living, acutely diseased chamois to a healthy one, whereby the typical pattern of kerato-conjunctivitis infectiosa with corneal pannus and abscesses arose. The incubation period was one day. After 3 days the disease attacked the non-infected eye, after 5 days general disorders arose, in the form of apathy, much lying down and loss of appetite, and these disappeared again after a few days. After 34 days the animal died of a pneumonia of the cardinal, anterior and caudal lobes. From the infected eyes of different living or newly-dead chamois mycoplasmas, staph. aureus and a haemophilus sp. could be isolated, while the conjunctiva of healthy living chamois were sterile. On the basis of experiments to infect two chamois and one domestic goat it appears that mycoplasmas are the factors responsible for chamois blindness. The virological and serological findings are not definitive, but when they are considered together with the period of time the disease takes to run its course after experimental infection, they argue against the theory that one of the viruses mentioned is connected with the kerato-conjunctivitis. It is possible that the virus of bovine diarrhoea was aetiologically connected with the pneumonia observed in chamois no. 7. The eye symptoms flaring up when the animals were brought into bright light, and the favourable influence of a darkened stall and the insertion of melanin into the corneal epithelium that had been changed by inflammation, allow the theory that strong sunlight is an important factor in encouraging the disease. The course of it is frequently fatal among weakened, worm-infested animals and among kids and in these cases there is always a pneumonia of the anterior, cardinal and caudal lobes to be observed. From the diseased parts of the lungs it was repeatedly possible to isolate mycoplasmas. The importance of the lung as a microbe reservoir is discussed, but it remains to be proved that the microbes out of the lungs are identical with those out of the eyes. An account of the characteristics of the mycoplasmas isolated will be given later. Some of the infected chamois survived the disease in spite of temporary complete blindness, without any essential disadvantages remaining. The period of the disease when its course is acute is about two months, which corresponds well with observations made among animals roaming wild. To combat the disease it is not recommended to shoot all obviously diseased chamois, but to regulate the numbers in the herds and to eliminate all the weak animals. Attention is drawn to a possible connection with kerato-conjunctivitis infectiosa among domestic animals.

Literatur

Bouvier G., Burgisser H. et Schneider P.A.: Lésions oculaires d'un chamois dues à *Brucella abortus*, Schweiz. Arch. Tierheilk. 2, 85 (1954). – Dieselben: Les maladies des ruminants sauvages de la suisse, Service vét. cantonal et Inst. Galli-Valerio, Lausanne, 99 (1958). – Dieselben: A propos de la Kératoconjonctivite infectieuse ou cécité des chamois, Diana Lausanne 1, 11 (1958). – Couturier M.: Le chamois, B.Arthoud, Grenoble 406 (1938). – Daniel M.S. und Christie A.H.C.: Untersuchungen über Krankheiten der Gamsen (*Rupicapra rupicapra* L.) und Thars (*Hemitragus jemlaicus* Smith) in den Südalpen von Neuseeland Schweiz. Arch. Tierheilk. 7, 399 (1963). – Eidg. Veterinäramt: Über eine anscheinend

infektiöse Augenerkrankung der Gemsen in den Bannbezirken der Kaiseregg (Freiburg) und des Stockhorngebietes (Bern), Schweiz. Arch. Tierheilk., 8, 428 (1927). – Klingler K.: Über die Gemsblindheit und ihre Beziehungen zur Kerato-Conjunctivitis infectiosa und zur Brucellose der Rinder und Schafe, Schweiz. Arch. Tierheilk. 4, 201 (1953). – Klingler K.: Das Problem der Gemsblindheit, Schweiz. Naturschutz 6, 157 (1961). – Löffler und Moroni, zit. n. J. Michalka. – Michalka J.: Infektiöse Kerato-Konjunktivitis – seuchenhaftes Erblinden der Gemse, Wiener tierärztl. Mschr. 9, 650 (1959). – Mitscherlich E.: Die ätiologische Bedeutung von *Rickettsia conjunctivae* (Coles 1931) für die spezifische Kerato-Konjunktivitis der Schafe in Deutsch-Südwestafrika, Zeitschr. f. Inf.krankh., par. Krank. u. Hyg. d. H. tiere 4, 271 (1941). – Ratti P.: Bericht über den Verlauf der Gemsblindheit im Jahr 1966 in Graubünden, Schweiz. Arch. Tierheilk. 7, 401 (1967). – Renoux G.: A propos d'un article intitulé «Über die Gemsblindheit und ihre Beziehungen zur Conjunctivo-Keratitis infectiosa und zur Brucellose der Rinder und Schafe, Schweiz. Arch. Tierheilk., 2, 74 (1954). – Rudolf J. und Zoller H.: Vorläufige Mitteilung über das Vorkommen von «Rickettsien» bei der infektiösen Kerato-Konjunktivitis der Rinder und Gemsen im Gau-Tirol-Vorarlberg, Berl. u. Münchner Tierärztl. W. schr. 17/18, 128 (1943). – Schweizer R.: Das seuchenhafte Erblinden der Gemsen, Sondermitteilung des Inst. Galli-Valerio, Lausanne, 1948. – Stroh-Augsburg: Eine infektiöse Kerato-Konjunktivitis bei Gemsen, Deutsch. Tierärztl. Wschr. 10, 83 (1919). – Wagener K. und Mitscherlich E.: Die europäische Kerato-Conjunctivitis infectiosa des Rindes, eine Rickettsiose, Berl. u. Münchner Tierärztl. Wschr. 39/40, 291 (1942).

Den Herren Prof. Dr. Hörning und Prof. Dr. H. König möchten wir für die parasitologischen beziehungsweise histologischen Untersuchungen danken, ebenso den Herren Dr. F. Steck und Dr. P. A. de Meuron für ihre wertvolle Mithilfe bei den virologischen und bakteriologischen Arbeiten. Der Schweizerischen Stiftung für Alpine Forschungen sind wir für die finanzielle Unterstützung unserer Arbeit und der Bernischen Jagdverwaltung für die Beschaffung von lebenden Gemsen speziell verpflichtet.

Die Punktion des Femur bei Fleischfressern. Von J. Coulon, A. Cazieux und J. J. Yulzari. *Revue de Médecine Vétérinaire* 120, 7, 591 (1969).

Der Femur eignet sich auch bei kleinen Hunden und Katzen sehr gut für die Entnahme von Markproben und zur Injektion von Medikamenten, statt sie intravenös zu geben. Die Resorption geschieht bedeutend rascher als nach subcutaner und intramuskulärer Injektion und ist nur wenig langsamer als aus den Venen. Intramedulläre Injektionen sind seit 1944 an verschiedenen Knochen und am Femur an verschiedenen Stellen versucht worden, keine hat sich aber so bewährt wie die von der Fossa trochanterica aus. An der gleichen Stelle wurden 1951 Markproben bei Hundewelpen schon am ersten Lebenstag entnommen. Die Punktion selber ist einfach und heute von der Marknagelung her wohlbekannt. Die Verfasser beschreiben einen besonderen Trokar nach Mallarmé, sie kann aber wohl mit jedem passenden Drei- oder Vierkant geschehen. Zur Injektion muß natürlich eine Kanüle von angepaßtem Kaliber und genügender Länge eingeführt werden. Markproben mit Hilfe eines Trokars sind aus dem Femur sehr ergiebig im Vergleich zu solchen aus anderen Knochen. Wenn die intramedulläre Injektion wiederholt werden soll, wird am besten eine Kanüle mit Stilet oder ein Trokar verwendet, so daß Lumen und Öffnung damit geschlossen werden können. Nach Überdecken mit wenig Gaze und Watte, fixiert mit passenden Pflasterstreifen, kann der Zugang für mehrere Tage offen gehalten und eine Infektion vermieden werden. Besonders bei kleinen Tieren, bei welchen die intravenöse Injektion technisch schwierig ist, erleichtert diese Methode das mehrmalige Einbringen von Medikamenten, die rasch wirken sollen, sehr. Die Methode eignet sich auch sehr gut für die Tropfinfusionen. Komplikationen sind wenig zu fürchten. Beim Einschnitt ist der Ischiadicus zu vermeiden, und natürlich ist beim ganzen Prozedere strikte Asepsis notwendig.

A. Leuthold, Bern