

# Contribution à l'étude du diagnostic bactériologique et histologique de la listériose à l'occasion d'une enzootie ovine

Autor(en): **Wuilleret, A. / Després, P. / Monteiro, L.**

Objektyp: **Article**

Zeitschrift: **Schweizer Archiv für Tierheilkunde SAT : die Fachzeitschrift für Tierärztinnen und Tierärzte = Archives Suisses de Médecine Vétérinaire ASMV : la revue professionnelle des vétérinaires**

Band (Jahr): **111 (1969)**

Heft 11

PDF erstellt am: **10.07.2024**

Persistenter Link: <https://doi.org/10.5169/seals-592505>

## **Nutzungsbedingungen**

Die ETH-Bibliothek ist Anbieterin der digitalisierten Zeitschriften. Sie besitzt keine Urheberrechte an den Inhalten der Zeitschriften. Die Rechte liegen in der Regel bei den Herausgebern.

Die auf der Plattform e-periodica veröffentlichten Dokumente stehen für nicht-kommerzielle Zwecke in Lehre und Forschung sowie für die private Nutzung frei zur Verfügung. Einzelne Dateien oder Ausdrucke aus diesem Angebot können zusammen mit diesen Nutzungsbedingungen und den korrekten Herkunftsbezeichnungen weitergegeben werden.

Das Veröffentlichen von Bildern in Print- und Online-Publikationen ist nur mit vorheriger Genehmigung der Rechteinhaber erlaubt. Die systematische Speicherung von Teilen des elektronischen Angebots auf anderen Servern bedarf ebenfalls des schriftlichen Einverständnisses der Rechteinhaber.

## **Haftungsausschluss**

Alle Angaben erfolgen ohne Gewähr für Vollständigkeit oder Richtigkeit. Es wird keine Haftung übernommen für Schäden durch die Verwendung von Informationen aus diesem Online-Angebot oder durch das Fehlen von Informationen. Dies gilt auch für Inhalte Dritter, die über dieses Angebot zugänglich sind.

## Contribution à l'étude du diagnostic bactériologique et histologique de la listériose à l'occasion d'une enzootie ovine

A. Wuilleret<sup>1</sup>, P. Després<sup>1</sup>, L. Monteiro<sup>2</sup>, C. Bouzakoura<sup>2</sup> et E. Wildi<sup>2</sup>.

### Introduction

Lors du contrôle de la viande ovine à l'abattoir, le diagnostic de la listériose, par la constatation de lésions organiques caractéristiques est une notion purement théorique. Celles-ci ne sont en effet jamais spécifiques ou alors si discrètes qu'elles ne peuvent être retenues dans l'examen de routine tel qu'il est pratiqué par l'inspecteur des viandes.

Une telle endémie sera soupçonnée lorsqu'il sera constaté, dans un troupeau ovin, une augmentation anormale et soudaine des abattages d'urgence. L'observation des animaux encore sur pied, avant l'abattage, permettra la mise en évidence de troubles nerveux. Le diagnostic définitif ne pourra cependant être absolument assuré qu'en laboratoire par des examens complémentaires.

### Commémoratifs

Dès les premiers jours de janvier 1969, un important éleveur de moutons des environs de Genève conduisait à l'Abattoir de cette ville, en plusieurs fois, quelques ovins de race « blanc des Alpes » pour abattage d'urgence. Ces animaux, de moins d'une année, provenaient d'un troupeau de 1100 têtes constitué au printemps et en automne 1968 par l'apport de plusieurs lots originaires des Grisons, du Tessin et du Valais. En examinant ce troupeau on remarquait quelques malades présentant des troubles nerveux avec fièvre peu élevée. Certains se déplaçaient difficilement en manifestant des pertes de l'équilibre, alors que d'autres s'appuyaient au mur pour ne pas tomber; après quelques heures, la plupart d'entre eux s'affalaient et restaient généralement inertes pendant de longs moments, quelques-uns cependant pouvaient se relever mais tournaient alors toujours dans le même sens ainsi que l'ont décrit plusieurs auteurs anglo-saxons sous le nom de circling disease. Presque tous les malades présentaient *des symptômes d'hémiplégie, d'aphasie, de trismus*, avec salivation abondante. L'évolution de la maladie était très rapide, la mort survenait dans les 24 à 48 h après l'apparition des premiers symptômes et l'abattage d'extrême urgence s'avérait indispensable.

Cette maladie se manifeste en général au début de chaque hiver, chaque fois elle fut étudiée tant par nos Services que par d'autres vétérinaires (P. Summermatter par exemple dans un travail non publié), sans que les investigations poursuivies n'aient permis la mise en évidence d'un agent

<sup>1</sup> Service vétérinaire municipal et de l'Abattoir de la Ville de Genève (Directeur: P. Després).

<sup>2</sup> Département de Pathologie, Faculté de médecine, Université de Genève.

causal responsable. L'enzootie ne paraît toucher que les animaux affouragés par ensilage de maïs et cela 8 à 10 jours après le début de l'affouragement.

Comme une infestation par *Coenurus cerebralis* était facilement éliminée par l'absence de vésicules caractéristiques, une infection, éventuellement une intoxication neurotropicque, devait orienter le diagnostic.

Bien qu'officiellement la listériose n'ait été que très rarement citée en Suisse (Burgisser [3], Schlegel-Oprecht [26], Reymond et coll. [25]), l'examen clinique et l'anamnèse pouvaient cependant en laisser supposer la présence.

### Sujets et produits examinés

Sur l'effectif de 1100 moutons, 85 ayant présenté des symptômes nerveux ont été conduits à l'Abattoir pour abattage d'urgence pendant la période janvier-février 1969.

Des 30 premiers cerveaux prélevés aux fins d'analyses bactériologiques, 23 ont fait l'objet d'un examen histologique. De plus, quelques organes tels que le foie, la rate, les reins et la musculature, ainsi que 7 échantillons d'ensilage de maïs, prélevés en plusieurs endroits, furent mis en culture dans le but de rechercher un éventuel agent de contamination.

### Technique bactériologique

Après légère cautérisation des surfaces méningées, l'anse platinée épaisse ( $\varnothing$  1 mm) est plongée dans 4 régions distinctes: l'hémisphère droit ou gauche, le pont cérébral, le cervelet et le tronc. La substance nerveuse récoltée est étendue en commun sur le  $\frac{1}{3}$  de 2 Pétri à la gélose trypticase soy agar (BBL) avec adjonction de 5% de sang citraté de mouton. Afin d'obtenir des colonies bien isolées, les 2 autres tiers de la plaque sont ensemencés en étalement large et dégressif au moyen d'une anse fine ( $\varnothing$  0,5 mm). Les 2 plaques sont incubées 48 h à 37 °C, l'une en aérobiose, l'autre en anaérobiose (vase anaérobique modèle H. Fey).

### Technique histologique

Chaque fois que l'état du cerveau fixé en formaline le permet, c'est-à-dire lorsque les déchirures artificielles dues à l'extraction n'en ont pas trop altéré la forme, on pratique des prélèvements des mêmes régions en vue de l'étude topographique des lésions. Ces régions sont les suivantes: écorce et substance blanche des hémisphères cérébraux, écorce et substance blanche cérébelleuse, corps strié, thalamus, hypothalamus, mésencéphale avec les tubercules quadrijumeaux supérieurs ou inférieurs, pont, moelle cervicale supérieure.

Tous les blocs, après enrobage en paraffine, sont sectionnés à 7  $\mu$  et colorés par les méthodes suivantes: hématoxyline-éosine (variante avec une éosine fortement diluée), Klüver-Barrera (luxol-fastblue) suivie de van Gieson, Klüver-Barrera suivie de métallisation de Glee pour les axones, Giemsa, Gram, Nissl.

L'éosine fortement diluée a été utilisée dans le but de repérer d'éventuels polynucléaires éosinophiles (présents dans un cas seulement au niveau d'un microabcès de la substance cérébelleuse); la méthode de Klüver-Barrera fait ressortir très bien les démyélinisations et la métallisation de Glee les axones et leurs altérations. Le Giemsa a paru indispensable pour l'appréciation des détails cytologiques et l'identification des

cellules inflammatoires. Pour le repérage des bactéries, nous déconseillons l'application de la méthode de Gram car la forte affinité du colorant pour les gaines de la myéline complique énormément la recherche des microbes. Pour leur mise en évidence, c'est la coloration de Nissl qui s'est avérée la meilleure, de loin préférable au Gram pour les raisons invoquées et parce que le violet de crésyl utilisé dans cette méthode de Nissl colore plus intensément *Listeria* que le Giemsa.

#### a) inspection sanitaire

L'autopsie révèle chez tous les animaux au moins une des trois grandes parasitoses ovines: strongylose pulmonaire, distomatose hépatique, cysticerose, ainsi que le montre le tableau annexé.

#### b) bactériologie

Après leur incubation à l'étuve, les plaques doivent être très soigneusement examinées à la loupe. Celles dont la croissance s'est effectuée en aérobiose présentent de très nombreux types de colonies provenant principalement du fait que le prélèvement sur cerveau a été fait seulement après très légère cautérisation. Leur identification est rendue difficile parce que la pullulation bactérienne y est abondante. Par contre, sur les plaques dont la croissance s'est effectuée en anaérobiose, la flore est beaucoup plus pauvre.

9 plaques de Pétri incubées en anaérobiose et 2 seulement en aérobiose (tableau) ont présenté chacune un assez grand nombre de petites colonies rondes, à bords réguliers, translucides, légèrement bombées à reflet bleuâtre. Sous la colonie on peut constater la présence d'une zone hémolysée de type  $\beta$ , tout juste plus grande que la colonie qui la recouvre. Observée en position verticale devant une source lumineuse, la colonie semble disparaître en ne laissant voir que la zone hémolysée. Sous le microscope, une telle colonie colorée forme des bactéries Gram +, plus ou moins trapues, ressemblant à des coques isolés ou orientés en V, en palissades, en courtes chaînettes, en amas avec quelques éléments longs et flexueux. Cette morphologie de culture jeune est absolument typique.

#### c) biochimie

2 souches parmi les 9 isolées ont été testées par les soins de l'Institut bactériologique vétérinaire de l'Université de Berne (Dr J. Nicolet<sup>1</sup>) dont les résultats biochimiques sont les suivants:

colonies gris blanchâtre, hémolytiques, bâtonnets à Gram + plutôt coccoïdes, certains courts; catalase: +, oxydase: -, OF-glucose: F, tréhalose: +, salicine: +, maltose: +, rhamnose: +, glucose/gaz: +/-, mobilité à 22 degré C: +, indole: -, saccharose: -, MR: +, adonite: -, sorbite: -, KNO<sub>3</sub>: -, urée: -, lactose: +, H<sub>2</sub>S: -, gélatine: -. La première souche donne une réaction négative en lactose, arabinose et dulcité.

#### d) sérologie

Les examens sérologiques nécessaires ont été effectués au Laboratoire du Dr Gräub S.A., à Berne, par le Dr G. Hunyady<sup>1</sup>, ne possédant pas nous-mêmes les réactifs anticorps spécifiques indispensables.

La typisation précise des souches isolées a été effectuée par le Prof. H. P. R. Seeliger<sup>1</sup>, Directeur de l'Institut d'Hygiène et de Microbiologie de l'Université de Würzburg (Allemagne).

#### e) histologie

##### Topographie des lésions:

Parmi les 22 cerveaux de moutons porteurs de lésions, le *pont* a pu être examiné 17 fois. Il est toujours gravement lésé sauf dans le cas 20 qui, d'ailleurs, ne montre que

<sup>1</sup> à qui nous exprimons nos remerciements pour leur précieuse collaboration.

No	Parasitoses			Listeria monocytogenes		Lésions parenchymateuses ;			
	Poumon	Foie	Mésentère	Aérobic	Anaérobic	Histologie (Nissl)	Infiltrats péri-vasculaires	Réaction granulomateuse	Suppuration
1	+	+	-	-	++	+	++	++	++
2	-	+	+	-	-	-	++	-	++
3	-	+	-	-	-	+	++	+	++
4	+	+	+	+	+	+	++	+	++
5	+	+	+	-	-	-	++	+	++
6	+	+	+	-	-	-	++	+	++
7	-	+	-	-	-	+	++	-	++
8	-	+	-	-	-	-	++	+	++
9	-	+	-	-	-	-	++	+	++
10	+	+	-	-	-	+	++	-	++
11	-	+	-	-	-	+	++	+	++
12	-	+	-	-	-	+	++	+	++
13	-	+	-	-	-	+	++	+	++
14	-	+	-	-	-	+	++	+	++
15	-	+	-	-	-	+	++	+	++
16	-	+	-	-	-	+	++	+	++
17	-	+	+	-	-	+	++	+	++
18	+	+	-	-	-	+	++	+	++
19	+	+	-	-	-	+	++	+	++
20	+	+	-	-	-	+	++	+	++
21	+	+	-	-	-	+	++	+	++
22	+	+	-	-	-	+	++	+	++
23	+	+	-	-	-	+	++	+	++
24	+	-	+	-	-	-	++	+	++
25	-	+	+	-	-	-	++	+	++
26	-	+	+	+	-	-	++	+	++
27	-	+	+	+	-	-	++	+	++
28	+	+	+	-	-	-	++	+	++
29	+	+	+	-	-	-	++	+	++
30	-	+	-	-	-	-	++	+	++

des lésions minimales à tous les niveaux prélevés. Dans la substance grise du plancher du IV<sup>e</sup> ventricule, les lésions sont habituellement discrètes, le plus souvent sous la forme de manchons inflammatoires périvasculaires, dans 12 cas. Il n'y a jamais d'épendymite et les plexus ne sont touchés qu'exceptionnellement.

Les lésions pontiques peuvent diffuser latéralement dans les *pédoncules cérébelleux moyens*. Elles siègent alors dans leur segment le plus proche de cette première formation. Elles sont massives dans 3 cas, peu intenses dans 7 et nulles dans 11. Cette intégrité de plus de la moitié des cas fait ressortir la grande sélectivité topographique de l'affection.

Le *mésencéphale*, examiné 15 fois, est atteint moins gravement que le pont. Les lésions en occupent la partie ventrale, uni- ou bilatéralement, rarement de manière symétrique; elles respectent dans la totalité des cas les tubercules quadrijumeaux (*Pallaske* cite les tubercules quadrijumeaux, après le pont et le bulbe, comme sièges fréquents de l'affection) et n'atteignent la substance grise du pourtour de l'aqueduc que 7 fois. A cet étage du névraxe, dans 11 cas la réaction inflammatoire paraît affecter plus spécialement les substances réticulaires grise et blanche mais cette impression est difficile à objectiver car l'extension, le nombre et les points de fixation précis des lésions sont éminemment variables d'un cas à l'autre. L'*épiphyse*, examinée 7 fois, montre de rares manchons inflammatoires périvasculaires dans sa profondeur dans 2 cas.

Les préparations histologiques du *complexe thalamo-hypothalamique*, obtenues chez 15 moutons, contiennent des lésions au niveau hypothalamique dans 5 cas; elles n'y sont accentuées que dans un cas. Le *thalamus* n'est affecté que 4 fois, très modérément d'ailleurs.

Le *corps strié*, examiné 17 fois, n'est atteint que dans un cas, de même que l'avant-mur.

Le *cervelet*, examiné 21 fois, est quasiment toujours porteur d'une méningite; celle-ci est nette 13 fois, très modeste 7 fois; elle fait défaut une fois. Son écorce ne contient des lésions inflammatoires que dans un cas isolé et sa substance blanche que dans 3 cas.

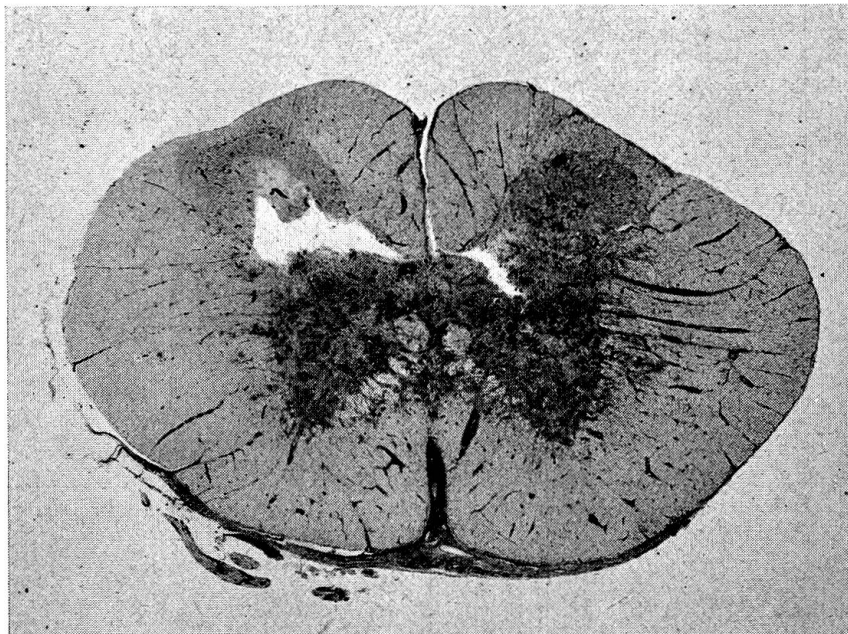


Fig. 1 Mouton No 19. Moelle cervicale. Giemsa. G  $\times$  6,6. Lésions inflammatoires prédominant fortement dans la substance grise, où elles confluent. Manchons inflammatoires périvasculaires denses dans les cordons blancs (notamment à droite de la figure). Méningite. Épaississement méningé fibreux physiologique sur la face ventrale de la moelle.

Les *hémisphères cérébraux* (écorce et centre ovale) sont très résistants. L'écorce ne contient en effet un microgranulome glial isolé qu'une seule fois.

La *moelle épinière*, examinée 11 fois au niveau cervical haut, est toujours affectée, à des degrés et avec une topographie variables. La substance grise est significativement plus altérée que la blanche dans 2 cas (fig. 1); les deux substances le sont également dans 2 autres cas; alors que les lésions prédominent dans les cordons blancs dans 3 autres. Chez un mouton, où 5 niveaux équidistants sont connus pour toute la hauteur de la moelle, l'inflammation ne se traduit que par une méningite très discrète.

#### Histopathologie:

Tous les cerveaux examinés sont exempts d'agents pathogènes visibles autres que *Listeria* présumés et, malgré la présence constante de vers parasites dans les autres viscères, ceux-ci ne se rencontrent jamais dans les cerveaux de cette série.

##### a) *méningite*:

Invisible à l'œil nu, exempte de fibrine, elle a une formule cellulaire essentiellement lympho-histio-plasmocytaire, comportant des polynucléaires très exceptionnels aux endroits où elle recouvre les lésions parenchymateuses les plus accentuées.

Nulle ou très modeste sur la convexité des hémisphères cérébraux, son intensité augmente en direction de la base du cerveau et notamment du pont, où elle atteint son développement le plus fort. Bien que le parenchyme cérébelleux ne contienne quasiment jamais de lésions, la méningite y est en général plus forte qu'au niveau cérébral. La fibrose méningée de la face antérieure du tronc cérébral, sur laquelle elle se greffe, n'atteste pas sa chronicité car cette fibrose est physiologique à cet étage du névraxe du mouton (fig. 2).

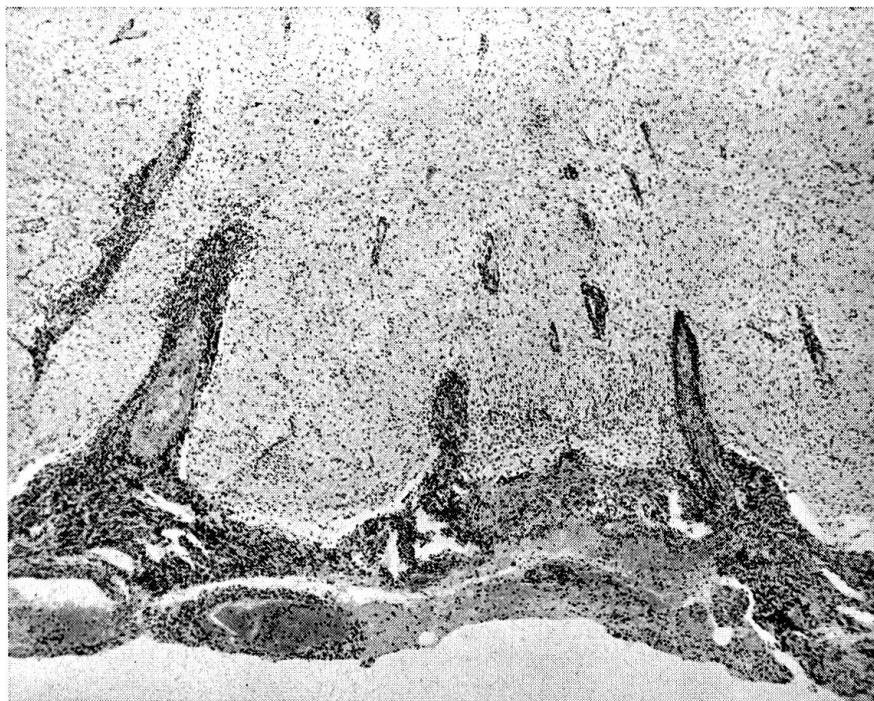


Fig. 2 Mouton No 16. Pont. Hématoxyline-éosine. G  $\times$  43. Continuité établie entre la méningite prépontique et les lésions parenchymateuses par l'intermédiaire des espaces périvasculaires, occupés par d'épais manchons inflammatoires. Augmentation de la densité cellulaire sous la méningite et autour des vaisseaux.

b) *processus encéphalitique*:

Dans la région où les lésions inflammatoires sont les plus constantes et aussi les plus accentuées, c'est-à-dire au niveau du pont, elles se présentent avec des caractères variables, suffisamment nets pour qu'on puisse en distinguer plusieurs types.

Les espaces périvasculaires intraparenchymateux sont occupés par des *manchons inflammatoires* parfois très épais (fig. 3). La formule cellulaire n'en est pas constante. Parfois, elle consiste simplement en une *infiltration lympho-plasmocytaire*, qui ne tend pas à franchir la membrane gliale limitante (type Ia); ces manchons peuvent d'autre part être essentiellement lympho-histiocytaires (type Ib); ce sont eux les plus répandus. Ils sont assez souvent contigus à une réaction granulomateuse du parenchyme voisin. Finalement, ce sont des *lymphocytes* et des *polynucléaires* qui combrent l'espace périvasculaire (type Ic); dans ces cas, le tissu ambiant contient alors souvent des micro-abcès (fig. 4) plus ou moins confluents ou même des nappes suppurées étendues.

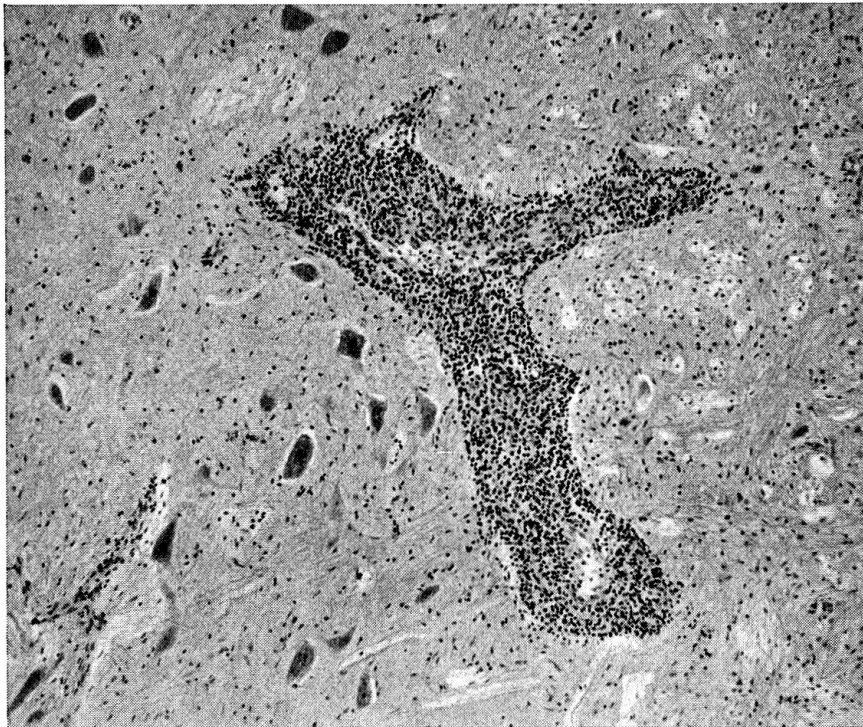


Fig. 3 Mouton No 22. Pont. Hématoxyline-éosine. G  $\times$  72. Manchon lympho-histiocytaire périvasculaire épais. Bonne conservation de la membrane gliale limitante. Absence de réaction proliférative de la névralgie. Peu d'altérations neuronales (chromatolyse, hyperchrômie nucléaire).

La *réaction granulomateuse* se présente souvent à l'état de petits amas exclusivement microgliaux (type II) (fig. 5); dans certains cas, ils peuvent confluer (fig. 6) et dans cette lésion plus étendue les corps granulo-graisseux sont alors plus nombreux que dans les amas isolés, plus volumineux aussi, occupant une plage de tissu qui présente des signes nets de nécrose récente (désintégration myélinique, gonflement d'axones et acidophilie des protoplasmés neuronaux) (fig. 7).

La *suppuration*, qui n'est jamais encapsulée, peut être pure, répartie en microfoyers isolés ou confluents en nappes (type III a); elle peut d'autre part être mixte, c'est-à-dire



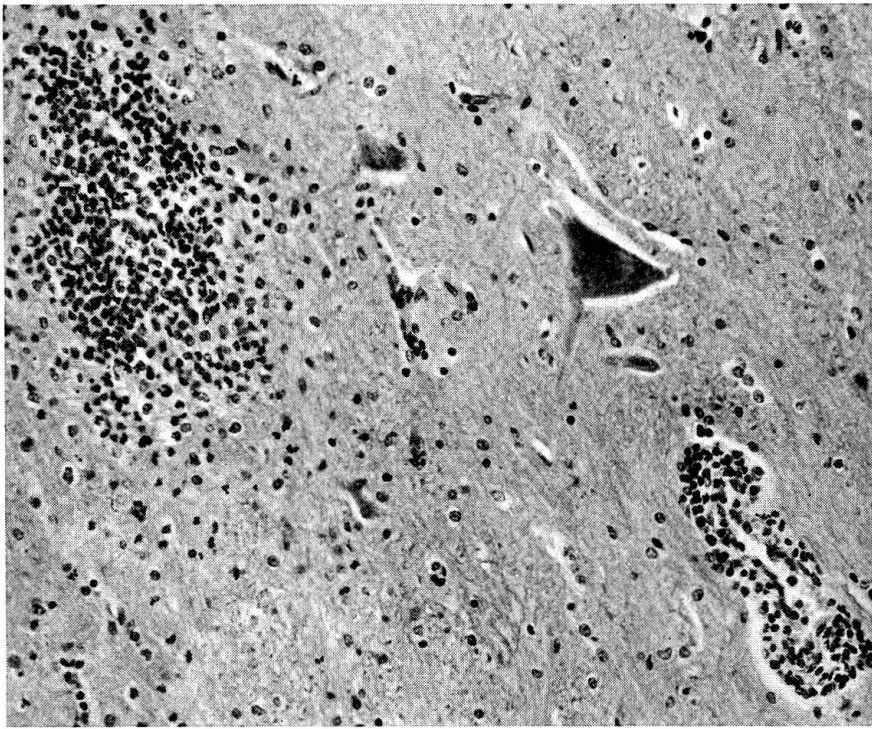


Fig. 4 Mouton No 17. Pont. Hématoxyline-éosine. G  $\times$  180. En bas à droite: manchon lympho-histiocytaire périveinulaire contenant de rares polynucléaires; conservation de la membrane gliale limitante. En haut à gauche: microabcès au centre duquel prédominent les polynucléaires. A sa périphérie, on note une discrète prolifération astrocytaire. Chromatolyse et tendance à l'homogénéisation du protoplasme neuronal.

mélangée à des cellules microgliales (type III b). Dans cette dernière forme, c'est le plus souvent le centre des petits amas de microglie qui renferme les polynucléaires, dont le nombre est d'ailleurs très variable.

La coexistence de ces 3 types lésionnels est possible chez le même animal et sur la même préparation microscopique. Toutefois, les infiltrats lympho-plasmocytaires accompagnent volontiers la réaction microgranulomateuse, alors que la fréquence des infiltrats lympho-histiocytaires, avec ou sans polynucléaires, augmenterait en cas de lésions suppuratives de voisinage.

L'atteinte du système nerveux central s'atténue assez rapidement dès qu'on s'éloigne du pont, tant vers en bas que vers en haut. Par exemple, l'hypothalamus ne montre généralement que de très discrets infiltrats lympho-histiocytaires, voire même lymphocytaires purs, le thalamus restant complètement épargné.

Abstraction faite des manchons périvasculaires, les vaisseaux ne présentent que des altérations minimales de leurs parois, tuméfaction endothéliale et infiltration adventicielle modeste au niveau méningé. L'affection ne comporte pas de thromboses. Les altérations des cellules ganglionnaires font assez souvent défaut, des neurones cytologiquement intacts se retrouvant jusqu'à l'intérieur même des nappes suppurées. Lorsqu'ils sont atteints leurs lésions consistent en nécrose, avec acidophilie protoplasmique, pycnose ou lyse nucléaire. Il n'est pas rare d'en trouver alors jusque dans des territoires très éloignés de la réaction inflammatoire. L'impression est qu'il s'agit de lésions cellulaires de cause anoxique.

La *recherche directe* du microorganisme pathogène est facile sur les préparations histologiques. L'expérience a montré que des 3 colorations de Nissl, Giemsa et Gram,

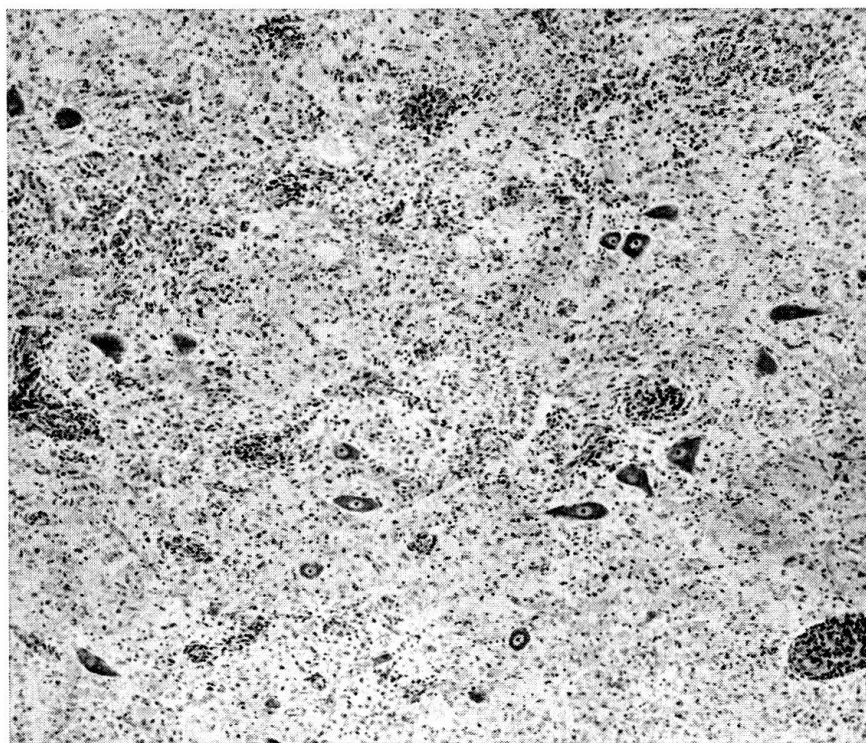


Fig. 5 Mouton No 21. Pont. Giemsa. G  $\times$  72. Petits granulomes microgliaux disposés autour des petits vaisseaux. Absence de polynucléaires. Vague état de spongieuse. Neurones chromatolytiques.

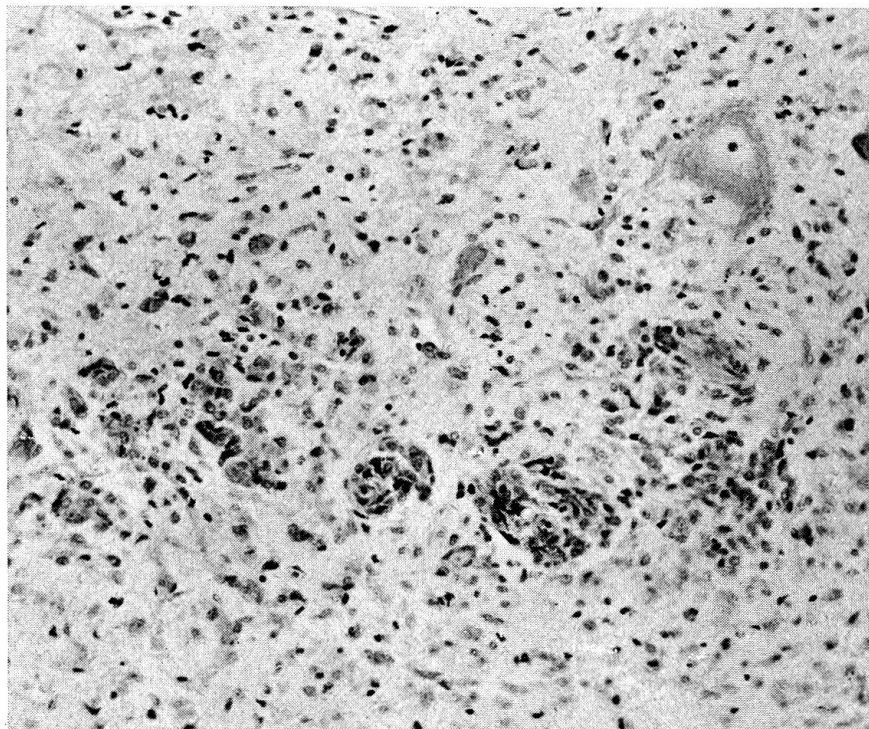


Fig. 6 Mouton No 19. Mésencéphale. Giemsa. G  $\times$  180. Granulomatose microgliale en petits amas périvasculaires, tendant à confluer (à gauche de la figure). En haut à droite: neurones modérément chromatolytique.

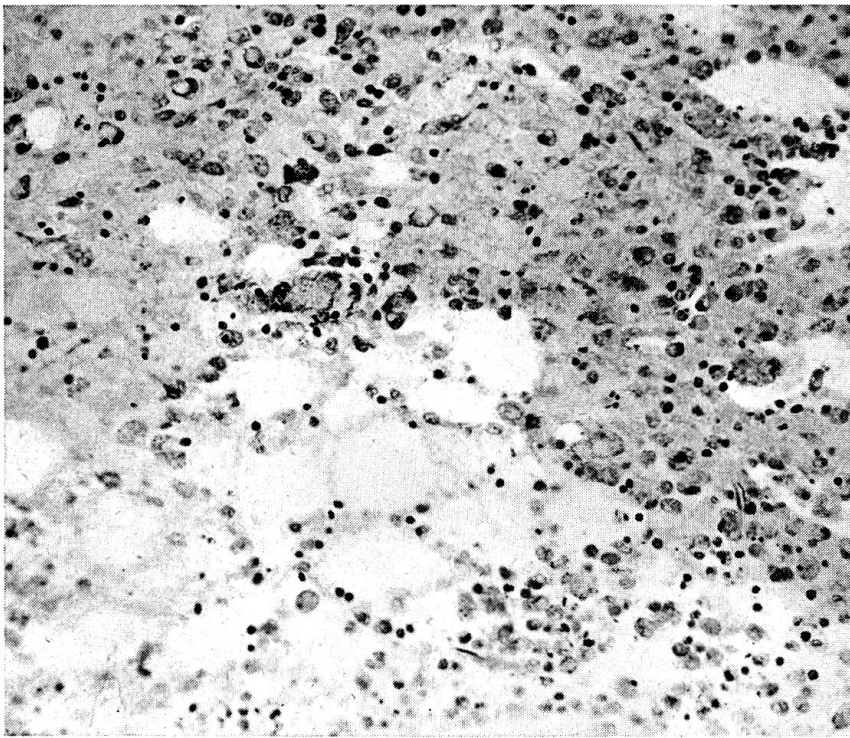


Fig. 7 Mouton No 23. Pont. Giemsa. G  $\times$  180. Désintégration tissulaire spongieuse. Mobilisation de la microglie, sous la forme de corps granulo-graisseux. Disparition des neurones. Absence de polynucléose.

c'est la première qui est la plus fidèle. Il ressort du tableau que les résultats obtenus respectivement par les cultures bactériologiques et l'examen direct ne concordent pas, les cultures n'ayant poussé que chez 7 animaux alors que l'examen direct est positif dans 16. Toutefois, l'examen direct n'a qu'une valeur limitée car, s'il permet d'avoir affaire à une bactérie présentant les caractères de *Listeria*, il ne peut avoir la valeur de la culture elle-même; néanmoins nous pensons que, rencontrées dans ce contexte inflammatoire si caractéristique, l'aspect de ces bactéries signe la listériose.

Sur les préparations histologiques, cet agent ne se trouve pas dans n'importe quelle lésion mais se voit presque exclusivement en présence de polynucléaires (microabcès ou nappes étendues), parfois en quantité très appréciable (fig. 8); le nombre des germes est beaucoup moins grand lorsque les lésions granulomateuses ne contiennent pas de polynucléaires; tout à fait exceptionnels dans les manchons inflammatoires périvasculaires, ces microorganismes manquent toujours dans les lumières et les parois vasculaires.

Toutes les bactéries décelées sont extracellulaires; elles se présentent sous forme de bâtonnets assez courts et trapus, parfois un peu incurvés, isolées ou en petits amas (fig. 8). Dans certains cas, où elles sont peu nombreuses, gonflées et peu colorables, elles paraissent être altérées.

Il ressort du tableau annexé qu'une certaine relation peut être établie entre la croissance facile des cultures, la gravité des lésions et la quantité de germes rencontrés à leur intérieur.

*En résumé*, nous avons à faire à une inflammation méningo-encéphalitique de topographie assez stéréotypée, qui se présente sous plusieurs aspects lésionnels: a) une

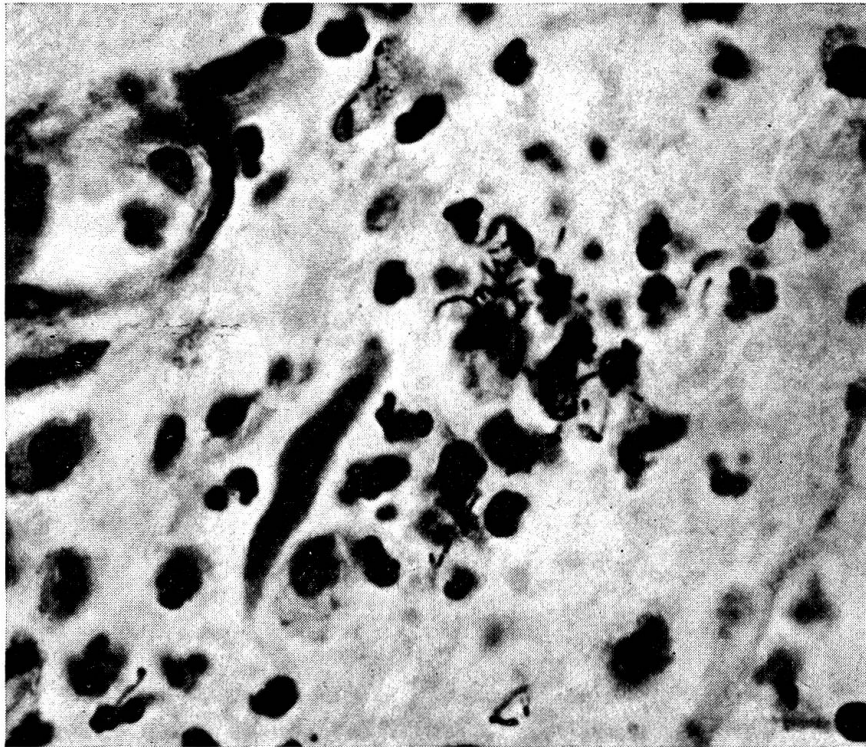


Fig. 8 Mouton No 4. Pont. Nissl. G  $\times$  984. Amas de polynucléaires au centre d'un petit granulome microglial. Nombreuses *Listeria*, groupées ou isolées, entre les polynucléaires.

méningite lympho-histio-plasmocytaire, b) une infiltration périvasculaire intraparenchymateuse de formule variable, c) une réaction microgliale granulomateuse, nodulaire ou diffuse, et d) une suppuration en petits foyers ou en nappe.

### Interprétation et discussion

Les différentes recherches poursuivies nous permettent de dire que l'agent causal de cette enzootie est *Listeria monocytogenes* – type 4b.

Pour un laboratoire de microbiologie, la mise en évidence rapide de *L. monocytogenes*, en partant du matériel frais, a toujours été considérée comme une opération délicate. Selon de nombreux auteurs : A. Lucas [19] – Dijkstra et coll. [7] – A. Charton et coll. [4] – M.Z. Khan [16] – Urbaneck et coll. [32] – le séjour prolongé à 5 °C du matériel suspect, notamment de la substance cérébrale et des organes, facilite considérablement la croissance et l'isolement de ce microorganisme. En effet, ce procédé a été utilisé comme méthode d'enrichissement à long terme ne permettant le diagnostic qu'après 3 à 4 semaines et même davantage.

Nous avons procédé à de semblables essais avec 13 cerveaux – dont 5 recélaient des *Listeria* après cultures directes en gélose au sang. En outre, 5 foies, 3 musculatures, 3 rates, 3 reins furentensemencés en bouillon dextrosé

et NaCl phys. peptonée puis conservés à 5 °C et réensemencés après 1, 2 et 8 semaines sur gélose au sang, en cultures aérobies et anaérobies. En aucun cas *Listeria* ne peut être isolée. Pour l'hygiéniste des viandes, une méthode d'isolement aussi longue n'a que peu d'intérêt.

L'aspect des lésions du SNC mérite aussi quelques commentaires. En pathologie humaine, s'il est établi que les neuroviroses ont des sièges bien déterminés par une vulnérabilité sélective de certaines souches de neurones ou un tropisme particulier de l'agent en cause, ou éventuellement les 2 à la fois, il faut noter qu'aucune infection à bactéries pyogènes n'est encore connue pour présenter une systématisation topographique de ses lésions parenchymateuses. Sous cet angle, la listériose du mouton est un cas particulier.

Les lésions inflammatoires prédominent dans la quasi totalité de nos cas à l'étage pontique, région où se retrouvent les germes infectieux avec la concentration la plus élevée. A notre connaissance, cette zoonose représente le seul exemple d'infection pyogène du système nerveux central comportant une telle spécificité topographique.

L'histopathologie des processus inflammatoires méningés et tissulaires offre des aspects divers. D'une part, il se développe une infiltration méningée et périvasculaire ressemblant à celle des neuroviroses ou encore à certaines infections humaines subaiguës ou chroniques, telles que tuberculose, syphilis, helminthiases par exemple. Dans certaines préparations, la disposition des lésions se présente comme si les leucocytes polynucléaires n'apparaissaient que dans un tissu préalablement altéré. Ce processus de suppuration ne peut correspondre qu'à une évolution très aiguë. D'ailleurs l'éclosion brutale des symptômes neurologiques et la survie des animaux atteints, limitée à 1 à 2 jours, atteste un tempo très accéléré de la maladie.

Il est difficile d'admettre que l'infiltration mononucléaire de la méningite et des manchons inflammatoires périvasculaires des régions atteintes ait pu parvenir à une telle extension en un laps de temps si court (figs.3 et 9). Nous en concluons que, selon toute évidence, elle précède l'apparition des polynucléaires.

Trois hypothèses peuvent être formulées en vue d'expliquer cette superposition de lésions différentes, subaiguës ou chroniques d'une part, aiguës de l'autre :

a) l'infection listérienne resterait tout d'abord latente, se déroulerait à bas bruit jusqu'au moment où, sous l'influence de facteurs non précisés, elle subirait une exacerbation rapidement léthale. Certaines données épidémiologiques (saprophytisme, variations de résistance) plaident aussi dans ce sens. Seeliger [29] pense que la virulence de *Listeria* dépend dans une large mesure de l'apparition fortuite de conditions prédisposantes;

b) les lésions granulomateuses, localisées au pont, très souvent exemptes de bactéries, seraient à rapporter à une seconde maladie : une neurovirose ne serait pas exclue;

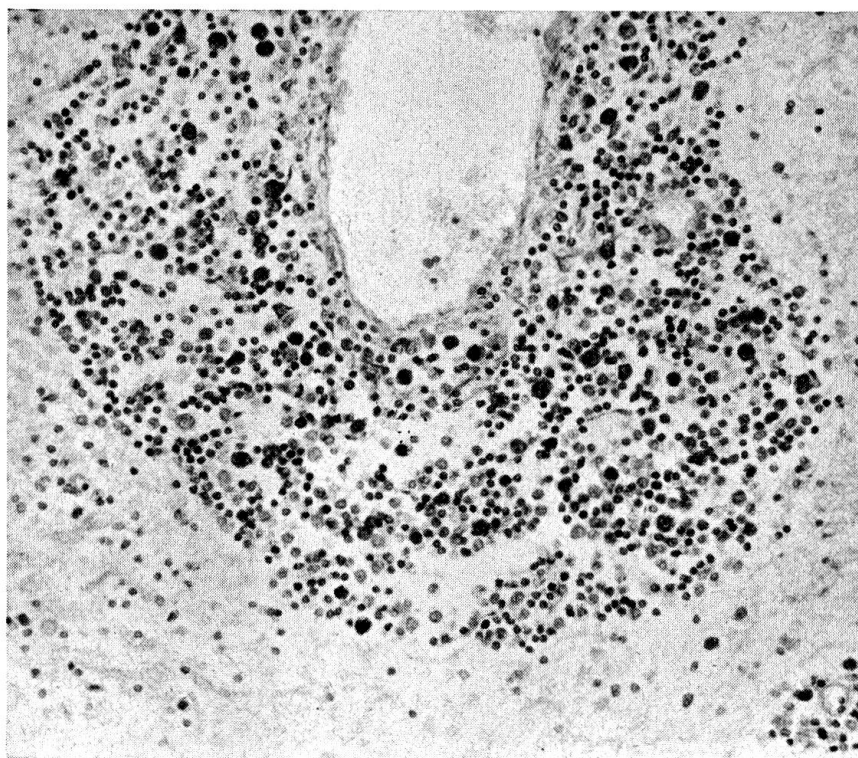


Fig. 9 Mouton No 23. Veine sous-épendymaire du plancher du IV<sup>e</sup> ventricule, à l'étage pontique. Giemsa. G  $\times$  180. Manchon lympho-histiocytaire périveineux très épais, contenant quelques cellules volumineuses, plus foncées, d'aspect réticulaire. Absence de polynucléaires. Conservation de la membrane gliale limitante. Pas de tuméfaction des cellules endothéliales.

c) l'infiltration lympho-histio-plasmocytaire traduirait une réaction non spécifique du tissu nerveux à une infection ou une infestation parasitaire extra-cérébrale. L'existence de lésions parasitaires chez tous les moutons plaide pour cette hypothèse (tableau).

Ces constatations énoncées précédemment nous montrent que le diagnostic de la listériose ovine peut être établi très rapidement pour autant que soient observés les 4 points suivants :

1. examen sur pied des animaux afin de mettre en évidence les symptômes nerveux;
2. examen du cerveau entier afin de s'assurer de l'absence de cœnurose;
3. mise en culture des zones cérébrales fraîches selon la méthode indiquée ci-dessus;
4. préparation histologique rapide du pont cérébral et de la moelle allongée.

Bien que l'isolement en milieu anaérobique de *Listeria monocytogenes* soit rapide et d'une technique simple, il est cependant nécessaire de procéder, en cas de suspicion, à des prélèvements chez plusieurs animaux car les produits contaminés ne donnent pas tous des cultures positives, ce qui peut être une cause de retard dans l'établissement du diagnostic. Dans nos travaux, nous avons eu un pourcentage de réussite d'environ 30%; toutefois, dans

l'attente d'une confirmation bactériologique et sérologique, l'absence de cœnurose, la concordance des symptômes nerveux avec les lésions histologiques caractéristiques du pont cérébral, permettront sans grand risque d'erreur de poser le diagnostic de listériose, surtout en présence de germes dans les préparations microscopiques.

C'est pourquoi tous les animaux d'un même troupeau, présentant des symptômes nerveux – dans cette idée les phénomènes hémiplegiques ont une grande valeur – avec lésions histologiques positives, doivent être considérés comme suspects et traités comme tels au sens de l'Art. 28, chiffre 18, de l'Instruction pour les inspecteurs des viandes du 1er septembre 1962.

### Législation

L'Ordonnance fédérale sur le Contrôle des Viandes du 11 octobre 1957 édicte (Art. 45) que « tous les animaux de boucherie des espèces bovine, ovine, caprine, porcine, chevaline dont la viande est destinée à être mise dans le commerce ou utilisée dans des exploitations collectives, doivent être examinés *si possible* déjà à l'état vivant, mais dans tous les cas après l'abattage par l'inspecteur des viandes compétent ».

En commentaire de l'Art. précité, E. Fritschi et F. Riedi [9] relèvent que le contrôle de l'animal sur pied avant la mise à mort (*inspectio ante mortem*) n'est pas obligatoire en précisant toutefois qu'un tel examen revêt une grande importance pour juger objectivement de l'alibité de la viande. L'inspection des organes et de la carcasse après la mort (*post mortem inspectio*), qui est l'inspection au sens strict, ne permet pas d'établir certains diagnostics avec autant de sécurité.

Quant à nous, nous pensons que le texte légal devrait être revu car l'énoncé d'une obligation qui est faite « *si possible* » ne nous paraît revêtir aucune valeur. Dans le cas précis de la listériose, par suite de la discrétion avec laquelle les lésions se manifestent, nous présumons volontiers que des animaux malades, et qui n'ont pas été examinés vivants, peuvent être sans autre déclarés propres à la consommation sans que l'inspecteur des viandes n'ait fait une faute d'appréciation.

Cette situation est encore aggravée par le fait que l'attestation exigée par l'Art. 48, al. 2, de la même Ordonnance, n'est pratiquement jamais présentée à l'inspecteur des viandes responsable en cas d'abattage d'urgence (A. Wuilleret [38]).

### Epidémiologie, pathogénie chez les animaux et l'homme

*Listeria monocytogenes* est un germe pseudo-tellurique (P. Goret et coll. [10]) commensal habituel (Potel [22]) de tous les animaux domestiques. Au même titre que *E. coli*, sa virulence peut être exacerbée par des circonstances favorisantes telles que l'affouragement par ensilage (Dijkstra [7], Weis [37], Gray [11]), la saison d'hiver, l'humidité, les carences en vitamines (P. Goret et coll. [10], Urbaneck et coll. [33]).

La listériose des animaux sauvages (oiseaux, rongeurs) est septicémique avec localisation nécrotique aux organes parenchymateux (H.E. Larsen [18]). Chez les animaux d'élevage, les infections latentes (H. Sedlmeier [28]), les formes subcliniques (A. Charton [4]) et même septicémiques (Urbanek [33]) sont rares. L'hystérotropisme de *Listeria monocytogenes* entraîne l'avortement des gestantes ovines et bovines par contamination diaplacentaire (Potel [22]) et son action sur le SNC provoque la spectaculaire méningo-encéphalite aiguë des ovins que nous avons pu observer. La similitude de la listériose animale et humaine est frappante.

L'affection humaine inapparente est fréquente. En Allemagne, Seeliger [29] constate que 80% des sujets âgés de 2 à 45 ans possèdent des anticorps contre ce germe; la présence de *Listeria* dans le pharynx ou le vagin peut ne s'accompagner d'aucun trouble. Ce sont la femme enceinte et le sujet âgé qui sont le plus fréquemment atteints.

On distingue actuellement 6 formes cliniques :

a) *la forme néonatale*, transmise le plus souvent par voie diaplacentaire, aboutissant à la mort du fœtus dans la première moitié de la grossesse ou à l'expulsion prématurée dans sa deuxième moitié. La contamination peut aussi se produire au cours de l'expulsion de l'enfant à terme par aspiration et déglutition des sécrétions vaginales infectées. Dans les 2 cas, l'infection de la mère est en général asymptomatique ou ne se manifeste que par un petit épisode fébrile, une pyélite ou une gastroentérite banale; les suites maternelles sont toujours bonnes et les grossesses futures possibles si un traitement adéquat est administré. Breunig et Fritsche [2] montrent que la listériose intervient dans la mortalité périnatale à Leipzig dans la proportion de 2,7%, ce qui tend à démontrer que son rôle est plus important que celui de la syphilis et de la toxoplasmose. Pour Potel [24], un traitement immédiat fait passer le pourcentage de guérison de 4 à 14%. Le germe peut être mis en évidence dans les urines, le sang et les selles de la mère ainsi que dans le placenta, les lochies et le méconium;

b) *la listériose méningo-encéphalitique*, atteignant électivement l'adulte âgé, représente 4% de toutes les méningites selon Humbert et al. [13] (série de 84 cas), 4,1% selon Jessen [14] (687 cas); ce pourcentage se monte à 17% au-delà de 50 ans dans la même série. Stalder [31], sur 25 cas, trouve un taux de 25% entre 65 et 78 ans; Piolino et Kalbermatten [21], sur 28 cas, donnent le taux de 17% après la quarantaine. La listériose neuro-méningée peut être primitive ou la complication d'un diabète, d'une cirrhose, d'une néphropathie chronique, d'une maladie de Hodgkin, d'un lymphome ou encore d'un traitement cortisonique de longue durée (Vic-Dupont et al. [35]). La mortalité est de 65 à 80% des cas malgré le traitement par les antibiotiques (Gray et Hood [11]). Sur 23 cas de listériose reconnus par Voilque [36] avant 1941, c'est-à-dire avant l'utilisation des antibiotiques et des sulfamidés, il y eut 18 décès et un cas d'hydrocéphalie résiduelle. L'installation de la maladie se fait dans la majorité des cas très rapidement, 24 à 28 heures ou plus rarement quelques jours. La symptomatologie comporte un syndrome méningé, des troubles de la conscience (obnubilation, paralysie faciale), oculaires, de la déglutition traduisant une souffrance du tronc cérébral et une atteinte cérébelleuse (Eck [8], Piolino et Kalbermatten [21]); ces manifestations, possibles dans les méningites purulentes, ne suffisent pas à elles seules à évoquer la possibilité d'une atteinte listérienne, sauf peut-être par un début brutal et une atteinte cérébelleuse. Le liquide céphalo-rachidien est clair ou franchement purulent; la pléocytose varie de 2000 à 3000 éléments/3 (nette prédominance de polynucléaires neutrophiles). Vers le 4e-5e jour, la composition du liquide se modifie et le nombre de polynucléaires diminue au profit des lymphocytes et des monocytes; en même temps,



il devient xanthochromique par suite d'un nombre souvent élevé d'érythrocytes. La recherche directe du germe dans le liquide céphalo-rachidien est souvent positive mais le recours à la culture est toujours conseillé car c'est le seul moyen d'identifier à coup sûr le germe et de le typiser. Si cette recherche reste négative plus de 2 à 3 fois, une hémoculture, la réaction de déviation du complément, l'intradermoréaction à la listérine et l'hémagglutination aideront à préciser le diagnostic. Dans certains cas, seule la mise en culture de fragments nécropsiques confirme la listériose. Sur le plan chimique, on note une hypoglycorachie, une hyperalbuminorachie et une augmentation du taux de l'acide lactique. L'expérience semble démontrer qu'une culture de liquide céphalo-rachidien purulent qui est restée stérile est hautement évocatrice d'une atteinte listérienne;

c) *la localisation pharyngée* ressemble beaucoup à la mononucléose infectieuse d'autant plus qu'elle s'accompagne d'adénopathies cervicales et de mononucléose sanguine mais la réaction de Paul et Bunnell reste bien entendu toujours négative;

d) *la forme septicémique*, à partir d'une endocardite le plus souvent, provoque une atteinte secondaire de siège pleuro-pulmonaire, péricardique, cérébro-méningé, surrénalien. L'hémoculture est positive dans 50% des cas et l'évolution presque toujours fatale;

e) *la forme oculo-glandulaire* consiste en une atteinte simultanée des conjonctives, des parotides et des ganglions cervicaux;

f) *la localisation cutanée*, la plus rare de toutes les formes cliniques, se présente par des lésions érythémateuses, papulo-pustuleuses.

Les cas humains de méningo-encéphalite listérienne sont encore trop peu nombreux et n'ont pas été examinés assez systématiquement du point de vue de la topographie des lésions pour qu'on puisse déjà établir des comparaisons avec ce que fournit la pathologie animale. Toutefois, dans 7 cas de Eck [8], les lésions cérébrales siègent essentiellement dans le pont et le bulbe, parfois dans le cervelet et les ganglions de la base, soit avec une répartition qui n'est que grossièrement superposable à celle du mouton. Cet auteur constate que l'aspect variable des lésions doit être rapporté à des stades successifs; il se produirait tout d'abord une nécrobiose, suivie rapidement de l'apparition de leucocytes et de polynucléaires, parfois d'un état pétéchiol; les préparations histologiques contiennent des *Listeria*. Dans sa série, le point de départ extra-cérébral n'a pu être établi.

### Hygiène et prophylaxie

L'introduction de la déclaration obligatoire pour la listériose dans les deux Allemagnes a permis de dresser un bilan plus précis de la maladie pour ces pays. Chez nous, malheureusement, il semble que de nombreux cas restent méconnus par absence d'enquête épidémiologique.

Entre 1950 et 1966, les services d'hygiène allemands dénombrèrent 2004 cas de listériose humaine et 3173 animale, contrôlés par l'examen bactériologique (Seeliger [30]). Les chercheurs allemands donnent des statistiques particulièrement révélatrices qu'on se doit de relever ici: sur un groupe de 584 patients contaminés par *Listeria monocytogenes*, 80% sont des femmes enceintes avec leurs nouveau-nés (mère et enfant considérés comme un cas), 12,7% des adultes avec atteinte du SNC et le 7,3% restant des cas isolés septiques locaux et glandulaires (Seeliger [30]). Le

pourcentage de décès est impressionnant surtout chez les nouveau-nés. En République démocratique d'Allemagne ceux-ci s'élèvent à 43,1% des cas contrôlés pour la période de 1950 à 1966 (Seeliger [30]).

La maladie listérienne a tendance à s'étendre ces dernières années. Elle prend une forme épidémique. Ainsi la région de Halle en Allemagne connut en 1966 279 cas humains, tous répartis entre mères (76 cas), nouveau-nés prématurés (166 cas) et mort-nés (37 cas) (S. Ortel [20]).

L'hygiéniste des viandes doit être averti de ces constatations. Il ne doit pas ignorer les propriétés naturelles biologiques de ce microorganisme: extrême ubiquité, forte motilité, relative résistance à la chaleur, prolifération à basse température et à pH acide (jusqu'à 4,2). Toutes ces caractéristiques sont en effet celles d'un redoutable agent de contamination alimentaire (Kampelmacher [15]).

Au cours d'examens de routine lors de l'abattage d'urgence, pour une cause d'encéphalite, sa présence a été mise en évidence à partir d'organes et de viande de bovins (H.D. Scholz [27], L. Korcharkowa [17]). Or, à ce propos, relevons l'avantage des cultures et subcultures de gélose au sang dans l'analyse bactériologique de routine des viandes. Ce milieu est favorable au développement de *Listeria monocytogenes* et en révèle son caractère hémolytique, ce qui facilite son identification (P. Bräuer [1], G. Zimmermann [39]).

Avec J. Potel [22] nous pensons que sur le plan de la santé humaine, les médecins, les vétérinaires, le personnel hospitalier, les sages-femmes, le personnel des services d'hygiène et de santé publique, devraient être orientés plus efficacement sur les dangers de cette anthroponose. Les futures mères devraient éviter les aliments crus, le contact avec des animaux et, lors de petites fièvres «bien supportées», consulter le médecin traitant.

Les accouchées contaminées par *Listeria monocytogenes*, tout particulièrement s'il y a avortement, doivent être isolées et les mesures de désinfection strictement appliquées.

L'animal est sans aucun doute un important réservoir de ce germe pathogène. Directement ou indirectement il en assure une large propagation tant parmi les autres animaux que chez l'homme. Il est regrettable de constater que parmi les animaux, le mouton occupe une place de choix (Seeliger [30]).

### Conclusion

L'apparition d'une listériose ovine pose un problème difficile au vétérinaire praticien consulté. Il ne pourra tirer du tableau symptomatique qu'un diagnostic différentiel. Les tests sérologiques et cutanés ne sont d'aucun secours, du moins pour l'instant. Seule l'autopsie de plusieurs animaux accompagnée des examens de laboratoire tels que nous les proposons signeront le diagnostic d'infection listérienne.

Ces constatations démontrent, non seulement l'importance de l'abattoir public dans son rôle prophylactique de la santé humaine et animale mais aussi que la législation des denrées alimentaires doit être revue, notamment et surtout en rendant obligatoire la visite du bétail sur pied. Enfin, l'abattoir est un lieu de passage obligé pour le bétail de boucherie; il doit donc être équipé au mieux dans le but de permettre au vétérinaire hygiéniste responsable de diagnostiquer rapidement et avec précision soit les anthroponoses soit les causes de toxicité des denrées (Després, Tobler [5]).

Confirmant les constatations faites par d'autres chercheurs, il faut reconnaître que l'état de santé du mouton, qu'il soit suisse ou originaire d'autres pays, laisse bien à

désirer. Parallèlement aux nombreux parasites qu'il héberge, il peut être également un inquiétant réservoir d'agents pathogènes (Seeliger [30], Després et Paccaud [5]) contagieux à l'homme et à l'animal.

Les autorités sanitaires, les responsables de l'élevage ovin, devraient se préoccuper davantage de ce problème, compte tenu de ses incidences sur la santé publique et sur l'économie des régions alpestres.

### Résumé

En recherchant les causes d'une épizootie de faible morbidité frappant le mouton, les auteurs décrivent deux méthodes bactériologique et histologique permettant la mise en évidence rapide de la listériose.

Ils en décrivent également les modifications histo-pathologiques du névraxe en insistant tout particulièrement sur leur topographie, indispensable à connaître pour la recherche du germe.

Ils signalent que cette anthropozoonose est peu connue malgré les dangers qu'elle présente pour la santé de l'homme. Ils relèvent qu'en Suisse le mouton constitue un important réservoir de germes et que ce fait doit inciter le législateur à revoir les dispositions réglementaires.

### Zusammenfassung

Für die Untersuchung der Ursache einer Epizootie mit geringer Morbidität beschreiben die Autoren zwei bakteriologische und histologische Methoden zum raschen Nachweis der Listeriose. Dabei kommen auch die histopathologischen Veränderungen im Zentralnervensystem zur Darstellung, wobei besonders auf ihre Lokalisation hingewiesen wird, deren Kenntnis unbedingt erforderlich ist für den Nachweis des Erregers. Sie zeigen, daß diese Anthropozoonose trotz den Gefahren, die sie für die Gesundheit des Menschen darstellt, wenig bekannt ist. In der Schweiz stellt das Schaf ein wichtiges Reservoir der Listeriose dar, was den Gesetzgeber veranlassen soll, entsprechende Vorkehrungen in den Vorschriften für die Fleischschau zu treffen.

### Riassunto

Per la ricerca della causa di un'epizootia a debole morbidità, gli Autori descrivono 2 metodi batteriologici e istologici per la rapida diagnosi della listeriosi. Anche le alterazioni istopatologiche del sistema nervoso centrale sono determinanti, secondo la loro localizzazione. La conoscenza della quale è indispensabile per reperire l'agente. Essi mostrano che questa antropozoonosi, al di fuori del pericolo che essa rappresenta per la salute dell'uomo, è poco conosciuta. In Svizzera la pecora è il serbatoio della listeriosi, e ciò dovrebbe indurre il legislatore a prendere le debite misure nelle prescrizioni sulla ispezione delle carni.

### Summary

For examining the cause of an epizootic with little morbidity the authors describe two bacteriological and histological methods which quickly prove the presence of listerellosis. At the same time the histo-pathological changes in the central nervous system are described and their localisation particularly emphasised, this information being essential to the proof of the microbe. They show that this anthropozoonosis is little known, in spite of the dangers it harbours for human health. In Switzerland the sheep is an important reservoir for listerellosis, a fact which should cause the legislators to take the necessary precautions in the regulations for meat inspection.

## Bibliographie

- [1] Bräuer P.: Listeriose des Rindes. Vet.med. Dissertation Hannover. Fl. wirtsch. 5, 649 (1968). – [2] Breunig M., Fritsche F. (cité par Reymond A. et coll.): La listériose, à propos de deux observations de listériose fœtale et néonatale. Schw.med. Wschr. 89, 495–499 (1959). – [3] Burgisser H.: Listériose du mouton en Suisse. Schw. Archiv f. Tierhk. 98, 287–290 (1956). – [4] Charton A. et coll.: Etiologie d'une enzootie de listériose ovine. Rec. méd.vét. 11, 927–938 (1962). – [5] Després P., Paccaud M.P., Poncioni B.: Zoonoses brucellique, rickettsienne et leurs rapports avec quelques parasitoses fréquemment rencontrées chez le mouton suisse. Schw. Archiv f. Tierhk. 10, 104, 569–584 (1962). – Després P., Tobler J.: Utilité de l'information statistique fournie par l'abattoir et son importance pour la santé de l'homme et des animaux. R.T.V.A. 54, 43–45 (1968). – [7] Dijkstra R.G., de Vries G.: Un cas remarquable de listériose chez le mouton (cité par Rec.méd.vét. 1962, 903–904). Tijdschrift voor Diergeneeskunde 87, 711–714 (1962). – [8] Eck H.: Encephalomyelitis listeriaca apostematosa. Schw.med. Wschr. 87, 210–214 (1957). – [9] Fritschi E., Riedi F.: Commentaire de l'Ordonnance sur le contrôle des viandes des 11 octobre 1957 et 26 mai 1959, 76 (1960). – [10] Goret P., Oudar J.: Les listérioses animales. Fréquence et incidence éventuelles chez l'homme. Rev. de path. comp. 2, 605–619 (1965). – [11] Gray M.L. and Hood M.: Second Symposium on Listeric infection. Montana, ed.M.L.Gray, 1963. – [12] Gray M.L., Thoop F.Jr., Nelson R., Scholl L.B.: Listerellosis in sheep of Michigan. Mich.State Coll.vet. 7, 161–163 (1947). – [13] Humbert P. et coll. (cité par Vic-Dupont V. et coll.): Listérioses neuro-méningées de l'adulte, à propos de 15 observations. Press.med. 77, 155–158 (1969). – [14] Jessen O., Bojsen-Moeller J.: Second Symposium on Listeric infection. Montana, ed.M.L.Gray, 1963. – [15] Kampelmacher E.: Die Bedeutung der Listeriose für die Fleischbeschau, Symposium of the international Association of Veterinary food Hygienist (I.A.V.F.H.). Proceedings, Utrecht NL, 27. August bis 1. September 1956. – [16] Khan M.Z.: Listeriosis in Pakistan. Bull.off.intern.des épizooties 5/6, 429–436 (1964). – [17] Kurcharkowa L.: Beweis von Listerien in Fleisch und Organen von Rindschlachtvieh. Veterinarija Moskwa 3, 76–79 (1960). – [18] Larsen H.E.: Recherche sur l'épidémiologie de la listériose. Nord.vet.med. 16, 890–899 (1964) (cité par Rec.méd.vét. 7, 630 [1965]). – [19] Lucas A.: Le diagnostic de la listériose. Bull.off.intern.des épizooties 58, 97–102 (1962). – [20] Ortel S.: Bakteriologische, serologische und epidemiologische Untersuchungen während einer Listerioseepidemie. Dtsch.Gesundheitswes. 23, 753 (1968) (cit. par Seeliger H.P.R., voir [30]). – [21] Piolino M., de Kalbermatten J.-P.: La listériose du système nerveux central. Schw.med. Wschr. 98, 822–827 (1968). – [22] Potel J.: Die Listeriose unter besonderer Berücksichtigung der Epidemiologie. Fl. wirtsch. 3, 301–305 (1968). – [23] Degen L.: Zur Serologie und Immunobiologie der Listeriose. 2. Bl. Bakt. I. Orig. 182, 210–224 (1961). – [24] Potel J.: Listeriosen-Symposium. Paul Parey Verlag Berlin-Hamburg 1958. – [25] Reymond A., Bozic C., Grandguillaume P.: La listériose, à propos de deux observations de listériose fœtale et néonatale. Schw.med. Wschr. 89, 495–499 (1959). – [26] Schlegel-Oprecht E.: Über einen Fall von Listeriose beim Schwein 97, 542–547 (1955). – [27] Scholz H.D.: Über den Nachweis von Listerien bei zwei Schlachtrindern im Verlaufe der bakteriologischen Fleischuntersuchung. Berl.-Münch.tierärztl. Wschr. 73, 381–384 (1960). – [28] Sedlmeier H., Bibrack B.: Zur Frage des Vorkommens und der Bedeutung der Listeriose bei Schaf und Ziege in Bayern. SVZ 9, 357–361 (1965). – [29] Seeliger H.P.R.: Second Symposium on Listeric infection. Montana, ed.M.D.Gray, 1963. – [30] Seeliger H.P.R., Emmerling P., Emmerling H.: Zur Verbreitung der Listeriosen in Deutschland. Dtsch.Med. Wschr. 43, 2037 (1969). – [31] Stalder H.: La listériose, granulomatose infantisepitique et méningo-encéphalite de l'adulte. Schw.med. Wschr. 97, 155–158 (1969). – [32] Urbaneck D., Lehnert Ch., Rittenbach P., Schleicher J.: Constatations morphologiques et bactériologiques dans la listériose cérébrale spontanée du mouton. Archiv für experim.Veterinärmedizin 17, 717–750 (1964) (cité par Rec.méd.vét. 3, 234 [1964]). – [33] Urbaneck D., Lippmann R.: Zur zerebralen Form der Listeriose der Schafe. Mh.vet.med. 17, 659–665 (1961). – [34] Vignes P.: Les listérioses en gynécologie. Rev.Path.comp. 2, 633–635 (1965). – [35] Vic-Dupont V. et coll.: Listérioses neuro-méningées de l'adulte. Schw.med. Wschr. 97, 1310–1314 (1957). – [36] Voilque G.: Contribution à l'étude des infections humaines à *Listeria monocytogenes*, à propos de 5 cas récents. Thèse, Lyon 1959. – [37] Weis J.: Ein Beitrag zur Listeriose des Rindes. Schw. Archiv für Tierhk. 3, 122–129 (1967). – [38] Wuilleret A.: Contribution à la recherche des substances antibiotiques dans les viandes. Schw. Archiv für Tierhk. 110/10, 523 (1968). – [39] Zimmermann G.: Der Nachweis von *Listeria monocytogenes* im Rahmen der bakteriologischen Fleischuntersuchung. SVZ 3, 80–81 (1961).

*Adresses des auteurs:*

A. Wuilleret et P. Després, Service vétérinaire municipal et de l'Abattoir, 10, route des Jeunes, 1227 Genève-La Praille.

L. Monteiro, C. Bouzakoura et E. Wildi, Département de Pathologie, Faculté de Médecine, Université de Genève, 1200 Genève.

**Die Anwendung von Ergebnissen der vergleichenden Verhaltensforschung in der Kleintierpraxis.** Von F. Brunner. Zeitschrift für Tierpsychologie 26, 129–165 (1929). Verlag Paul Parey, Berlin und Hamburg.

Im Band 110 (1968) Seite 164 haben wir bereits auf das Werk dieses Autors hingewiesen, das damals in erweiterter Form nur in Schreibmaschinen-Polykopie vorlag. (Adresse: Dr. med. vet. Ferdinand Brunner, Große Pfarrgasse 23, A-1020 Wien.)

Bei Hund und Katze gibt es nicht selten Individuen, die das Zusammenleben mit dem Menschen durch ihr Verhalten und Benehmen unerfreulich machen. Der Verfasser hat bei 178 Hunden und 62 Katzen solche Störungen untersucht, nach deren Ursachen geforscht und Behandlungsversuche unternommen. Bei 45 Hunden standen Schreck-, Angst- und Furchtsymptome im Vordergrund, 16 Beispiele werden zitiert. Eine Gruppe von 53 Hunden zeigte abnorm gesteigerte Aggression, 23 Beispiele. Die restlichen 100 Hunde sind in einer weiteren Gruppe zusammengefaßt, 34 Beispiele. Für die Katze sind ebenfalls die besonders häufigen Fälle zitiert, 20 Beispiele. Seine eigenen Befunde hat der Verfasser mit der einschlägigen Literatur verglichen und ergänzt. Eine Einteilung der Störungen scheint zweckmäßig in: Symptomatische Formen, also Begleiterscheinungen einer Krankheit, wie Gastritis, Darmerkrankung, Affektion von Nerven, Muskeln, Sehnen, Erblindung usw. Angeborene organopathologische Störungen: Hirnmißbildungen, Kryptorchismus, Schädigung während der Embryonalentwicklung. Erworbene Formen: endokrine Störungen (Hypo- und Hyperthyreose, Nymphomanie, Follikelzysten). Angeborene funktionelle Störungen: z.B. Nervensystem (wesensschwacher Hund), Veranlagung zu bestimmten vegetativen und hormonalen Dysregulationen, z.B. Scheinträchtigkeit, idiopathische Epilepsie, Etopathie (Störung in einem bestimmten Instinktfunktionskreis). Nicht primär organopathologisch bedingte, erworbene Verhaltensabnormalitäten können alimentär-toxischen oder umweltreaktiven Ursprungs sein, die letzteren durch Fehlprägung, reizarme Aufzucht, extreme soziale Rangstellung (aktual-reaktiv) oder durch spätere traumatisierende Erlebnisse (residual-reaktiv).

Manche Verhaltensstörungen können gebessert oder geheilt werden, wenn nur einer der störenden Faktoren beseitigt wird, so durch Kastration, Thyreostatica oder Strumektomie. Versucht wurden auch Cardiazol- und Elektroschock, sogar frontale Leukotomie. Mit dreitägiger Schlafkur unter Neuroplegicum und Morphinderivat konnten einige Fälle gebessert werden. Das wichtigste Pharmakon ist aber die Gruppe der Tranquilizers: Saroten (Werfft, Wien), Suavitil (Mediz, Kopenhagen), Miltaun (Lederle, New York), Librium und Valium (Hoffmann-La Roche, Basel). Zweckmäßig ist vorgängig einer Kur von 4 bis 6 Wochen das Ausprobieren des für das bestimmte Tier am besten wirkenden Mittels. Weitere Therapiemöglichkeiten sind: Dressur, Erzeugung einer Aversion, Beschäftigung, soziale Gruppentherapie, Milieusanierung. In der 93 Fälle umfassenden Kasuistik ist die angewandte Therapie jeweils angegeben und auch ihr Erfolg.

Die vorliegende Publikation ist zweifellos für jeden Kleintierpraktiker wertvoll. Die zunehmende Verstädterung auch der vierbeinigen Hausgenossen wird vermutlich die Zahl ihrer Verhaltensstörungen noch ansteigen lassen. *A. Leuthold, Bern*