

**Zeitschrift:** Schweizer Archiv für Tierheilkunde SAT : die Fachzeitschrift für Tierärztinnen und Tierärzte = Archives Suisses de Médecine Vétérinaire ASMV : la revue professionnelle des vétérinaires

**Band:** 113 (1971)

**Heft:** 5

**Artikel:** Zur Kenntnis der kongenitalen unilateralen Nierenagenesie bei Haustieren

**Autor:** Höfliger, H.

**DOI:** <https://doi.org/10.5169/seals-590314>

### **Nutzungsbedingungen**

Die ETH-Bibliothek ist die Anbieterin der digitalisierten Zeitschriften. Sie besitzt keine Urheberrechte an den Zeitschriften und ist nicht verantwortlich für deren Inhalte. Die Rechte liegen in der Regel bei den Herausgebern beziehungsweise den externen Rechteinhabern. [Siehe Rechtliche Hinweise.](#)

### **Conditions d'utilisation**

L'ETH Library est le fournisseur des revues numérisées. Elle ne détient aucun droit d'auteur sur les revues et n'est pas responsable de leur contenu. En règle générale, les droits sont détenus par les éditeurs ou les détenteurs de droits externes. [Voir Informations légales.](#)

### **Terms of use**

The ETH Library is the provider of the digitised journals. It does not own any copyrights to the journals and is not responsible for their content. The rights usually lie with the publishers or the external rights holders. [See Legal notice.](#)

**Download PDF:** 17.11.2024

**ETH-Bibliothek Zürich, E-Periodica, <https://www.e-periodica.ch>**

---

Aus dem Veterinär-anatomischen Institut der Universität Zürich  
Ehemaliger Direktor: Prof. Dr. E. Seiferle  
Jetziger Direktor: Prof. Dr. K.H. Habermehl

## Zur Kenntnis der kongenitalen unilateralen Nierenagenesie bei Haustieren

I. Beitrag:

Agnesie der rechten Niere samt Harnleiter mit kompensatorischer Hypertrophie der  
linken Niere bei einer zehnjährigen Braunviehkuh.

Von H. Höfliger<sup>1</sup>

Anlässlich der Präparation einer in normaler Stellung montierten und in toto durch eine Halsschlagader mit Formalin fixierten zehnjährigen Braunviehkuh wurde beim Eröffnen der Bauchhöhle von rechts her das Fehlen der rechten Niere und eine erhebliche Vergrößerung derjenigen der linken Seite festgestellt. Es lag demnach eine angeborene einseitige Nierenagenesie (-aplasie) rechts und eine kompensatorische Hypertrophie der linken Niere vor.

Das Fehlen der rechten Niere hatte topographische Veränderungen des rechten Leberlappens und angrenzender Gebiete zur Folge. Die auffälligste Abweichung zeigte sich an der Kaudalpartie des ersteren (Abb. 1). Dessen freier hinterer Rand ließ über dem Lig. triangulare dextrum einen stark konkaven Ausschnitt erkennen, in den sich der Processus caudatus der Leber eingeschoben hatte. Dieser besaß die Form einer dreiseitigen Pyramide, deren Basis der dorsalen Bauchwand zugekehrt war, während die Spitze in der Tiefe mit dem rechten Leberlappen in Verbindung stand. Statt daß der Processus caudatus sich der Ventralfläche des rechten Leberlappens anlegte, dessen Rand überragend, und zusammen mit einer Einbuchtung des hintern dorsalen Lappenbereiches die sonst zur Aufnahme des vordern Poles der rechten Niere bestimmte Impressio renalis bildete, hatte er sich hier in den tiefen Einschnitt am hintern obern Lappenrand verlagert und berührte mit dem dorsalen Leberrand die rechte Nebenniere. Linkerseits ließ sich im weiteren Verlauf der Präparation durch Beiseiteschieben des entleerten dorsalen Pansensackes die stark vergrößerte linke Niere in gewohnter Lage feststellen. Sie war von einer gut ausgebildeten Fettkapsel umgeben.

Die linke Niere erhielt aus der Aorta eine kräftige A. renalis. Kraniallateral

---

<sup>1</sup> Herrn Prof. Dr. H. Spörri zum 60. Geburtstag gewidmet.

von dieser trat aus dem Nierenhilus die Nierenvene und mündete in die hintere Hohlvene. Auf der A. mesenterica cranialis und auf der Ganglienplatte saß die linke Nebenniere, die in Form, Größe und Gewicht normale Verhältnisse erkennen ließ. Die rechte Nierenarterie und -vene fehlte. An Stelle der ersteren verließ eine 2 mm starke Arterie 3,5 cm vor der linken Nierenarterie ventromedial die Aorta, verlief nach vorn und außen und gab ein Ästchen zum rechten Schenkel, ein anderes zum Körper und linken Schenkel der rechten Nebenniere ab (A. suprarenalis). Die entsprechende Vene mündete in die V. cava caudalis. Die rechte Nebenniere wich in ihrer Form erheblich von der Norm (Abb. 1) ab. Sie wies einen kürzeren 4,85 cm

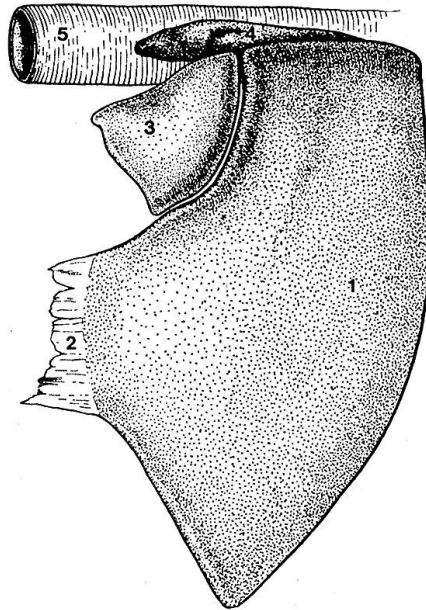


Abb. 1 Durch Fehlen der rechten Niere bedingte veränderte Topographie des rechten Leberlappens und angrenzender Organe: 1 Kaudale Partie des rechten Leberlappens; 2 Lig. triangulare dextrum; 3 Processus caudatus; 4 Rechte Nebenniere; 5 Vena cava caudalis.

langen lateralen und einen längeren (6,85 cm) medialen Schenkel auf. Beide vereinigten sich unter spitzem Winkel zum kranialwärts gelegenen Körper. Von der Ventralfläche betrachtet, glich diese Nebenniere viel eher der Hakenform der rechten Nebenniere des Hundes als der Herzform derjenigen des Rindes. Ihr Gewicht betrug 16 g, gegenüber dem Durchschnittsgewicht von 12,8 g. So lag eine bei der Nierenagenesie nicht so selten zu beobachtende Hypertrophie einer der beiden Nebennieren, hier also der rechten, vor. Sie war weitgehend von der hintern Hohlvene, vom Zwerchfell und vom rechten Leberlappen verdeckt.

Aus dem linken Nierenhilus trat der kräftige Harnleiter (Abb. 2a), schlug sich um die kaudomedialen Bereiche der Niere und gelangte in normalem Verlauf zur Harnblase. Er hatte eine Länge von 66,5 cm und wies 31 cm vom Ursprung entfernt eine spindelförmige Erweiterung auf, die unvermittelt begann und nach 6,5 cm sich allmählich verlor. Die Mündung im Harn-

blasenhals erfolgte an gewohnter Stelle. Vom rechten Harnleiter und von einer zugehörigen Mündung in die Blase fehlte jede Spur.

Die Kuh ließ keine weiteren Fehlbildungen erkennen. Insbesondere erwies sich der Genitaltrakt in all seinen Abschnitten normal. Dasselbe war bei den übrigen Organen der Fall. Als Abmelkkuh zeigte sie mittelmäßigen Nährzustand.

Die einzig vorhandene linke Niere weist eine starke Vergrößerung auf (Abb. 2a). Zum Vergleich dient die linke Niere einer auf dieselbe Weise fixierten zwölfjährigen Anatomiekuh (Abb. 2b). Hierzu ist allerdings zu

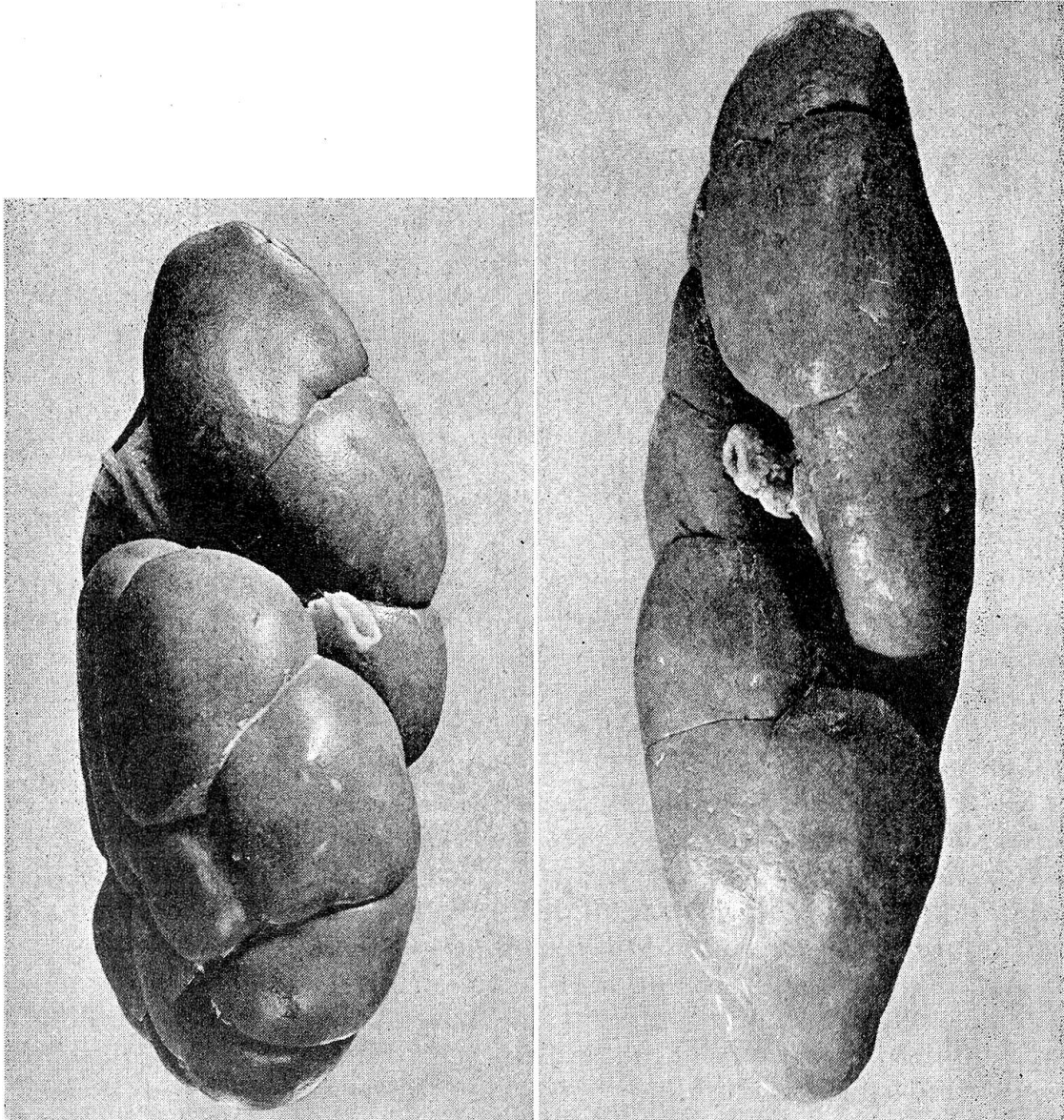


Abb. 2a Hilusfläche der stark vergrößerten linken Einzelniere. In der Mitte der Hilusfurche der Harnleiter, vorn innen Vene, Nerv und Arterie. Nierenlappen und Teillappen nach Entfernung der Nierenkapsel. Hypertrophie am kranialen Nierenpol und an der kaudomedialen Nierenpartie deutlich erkennbar.

Abb. 2b Hilusfläche der normalen Vergleichsniere.

bemerken, daß deren unnatürlich langgestreckte, abgeplattete Form von der Fixation in situ herrührt. Da die Futtergärung im Pansen nach dem Tode des Tieres zunächst weitergeht, kommt es am stehenden Kadaver zu stärkerer Ansammlung von Gasen im dorsalen Pansensack. Wenn die Trokarisierung nicht rechtzeitig erfolgt, resultiert durch Druckeinwirkung eine bald schwächer, bald stärker ausgeprägte Abplattung der linken Niere, deren Form infolge Fixation auch am exentrierten Organ bestehen bleibt.

Die vergrößerte Niere wiegt 1230 g gegenüber 710 g beim Vergleichspräparat. Nach Schummer (1967) schwankt das Gewicht beider Nieren des Rindes zwischen 1,2 und 1,5 kg, so daß sich dasjenige der vergrößerten Niere an der unteren Grenze des Gesamtgewichtes beider Nieren eines Rindes bewegt. Die Vergrößerung der einzig vorhandenen Niere ist somit erheblich. Deren Länge beträgt 24 cm und fällt damit in den Variationsbereich normaler Nieren, nämlich 19 bis 25 cm. Die Vergleichsniere weist eine Verlängerung auf 25,5 cm auf, was offenbar durch die unter dem Druck des Pansens entstandene Abplattung bedingt ist (vgl. oben). Die Breite der Einzelniere erreicht 10,5 cm (7,6 cm bei der Vergleichsniere), die Dicke 9,8 cm (6,8 cm). Dem verbreiterten kaudalen Pol steht der eher zugespitzte kraniale gegenüber. Betrachtet man die Niere von der Hilusfläche (Abb. 2a), erweist sich neben dem kranialen Pol insbesondere die kaudomediale Partie gegenüber dem Vergleichspräparat (Abb. 2b) stark vergrößert. Die laterale Seite (Auflagefläche) ist durch Druckeinwirkung von seiten des Pansens abgeflacht.

Von vorn medial nach hinten lateral verläuft an der Niere die Hilusfurche. Sie ist im kranialen Bereich stark erweitert und beherbergt die Stümpfe der Nierengefäße: A. und V. renalis (Abb. 2a) und nach der Hilusmitte hin den Harnleiter. Wo dieser frei wird, erreicht die Furche eine Weite von 17:9 mm, gegenüber 11:6 mm bei der Vergleichsniere. Die Nierenarterie hat einen Durchmesser von 11 mm (8 mm). Die weite Vene ist stark kollabiert. Neben derselben tritt ein Nerv in den Hilus ein. Zwischen die beiden Gefäße schieben sich zwei kleine Lymphknoten.

Gegenüber dem Vergleichspräparat besitzt die vergrößerte Niere des Agnesiefalles eine stärker modellierte Oberfläche. Ihre Lappen sind massiger, buckeln sich stärker vor und werden durch deutliche Furchen voneinander abgegrenzt. Nach dem Vorgehen Zingels (1959b) habe ich die von tiefen durchgehenden und von Bindegewebe besetzten Furchen als Lappen oder Lobi angesprochen und 19 solche feststellen können. Kleinere Partien, die durch seichtere, kürzere, gelegentlich auslaufende Rinnen innerhalb der Lappen abgesondert werden, gelten als Teillappen. Im vorliegenden Fall sind es 4, so daß gesamthaft 23 Einheiten resultieren. Die Lappen am kranialen Pol und namentlich an der kaudomedialen Nierenpartie sind mehr als doppelt so groß wie diejenigen an der Vergleichsniere.

Die durch die kompensatorische Hypertrophie bedingte Vergrößerung der Niere spiegelt sich auch in der Verzweigungsweise des Harnleiters, also

in der Gestalt des sogenannten falschen Nierenbeckens, wider und weicht von den Verhältnissen an der Normalniere nicht unwesentlich ab. Der am Hilus eintretende Harnleiter teilt sich bei dieser in einen vorderen und hinteren Ast. Von diesen gehen Seitenzweige ab, deren Versorgungsgebiete mit den oben beschriebenen Lappen übereinstimmen. Von den Seitenzweigen entspringen die Kelchstiele, die mit ihren Calices einzelne oder mehrere Markpapillen von Renculi aufnehmen. In der hypertrophierten Einzelniere (Abb. 3) gibt der weitleumige Ureter (1) lateralwärts einen Stamm ab, der

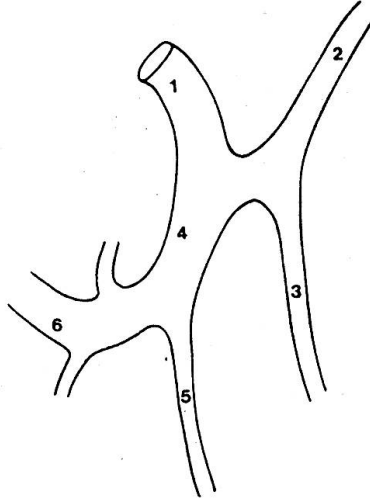


Abb. 3 Verzweigung des Harnleiterbeginns (falsches Nierenbecken) in der Einzelniere. Weitere Angaben im Text.

sich in einen kranialen (2) und kaudalen (3) Ast teilt und mit den (hier nicht berücksichtigten) Seitenzweigen die laterale vordere und hintere Nierenpartie drainiert. Die besonders auffällig vergrößerte kaudomediale Partie erhält einen zusätzlichen starken medialen Ast (4), der gegenüber dem lateralen röhrenförmigen eine mehr ampulläre Form erkennen läßt. Er gibt einen schwächeren Zweig (5) zum hinteren Nierenpol hin ab, während der fortlaufende Ast (6) sich medialwärts wendet und dort in reichlicher Zahl Seitenäste entläßt.

### Zusammenfassung

Es werden die mit dem Fehlen der rechten Niere bei einer zehnjährigen Braunviehkuh einhergehenden Veränderungen in der Topographie und Gefäßversorgung sowie die kompensatorische Vergrößerung der linken Niere mit einem Gewicht von 1230 g beschrieben.

### Résumé

L'auteur décrit les modifications résultant de l'absence du rein droit chez une vache de la race brune âgée de 10 ans; il s'agit de la topographie, de la vascularisation et de l'amplification compensatoire du rein gauche dont le poids atteignait 1230 g.

### Riassunto

È descritto il caso della mancanza del rene destro in una vacca di razza, di 10 anni, ed in particolare la differenza nella topografia e nel rifornimento sanguigno, nonché l'ingrossamento compensatorio del rene sinistro, del peso di 1230 g.

### Summary

A description is given of the changes in topography and vessel supply as a result of the lack of the right kidney in a 10-year-old Swiss Brown cow, as well as the compensatory enlargement of the left kidney with a weight of 1230 g.

### Literatur

Ellenberger-Baum: Handbuch der vergleichenden Anatomie der Haustiere. 18. Aufl. Springer-Verlag, Berlin 1943. – Gruber G.B.: Entwicklungsstörungen der Nieren und Harnleiter. In: Henke F. und Lubarsch O.: Handbuch der speziellen pathologischen Anatomie und Histologie. Bd. 4, 1. Teil. Verlag Julius Springer, Berlin 1925. – Gruber G.B.: Mißbildungen der Harnorgane. In: Schwalbe-Gruber: Die Morphologie der Mißbildungen des Menschen und der Tiere. III. Teil: die Einzelmißbildungen. Gustav Fischer Verlag, Jena 1927. – Henschen F.: Harnorgane. In: Joest E.: Spezielle pathologische Anatomie der Haustiere. Bd. III. Richard Schoetz, Berlin 1924. – Schummer A.: Harnorgane. In: Nickel-Schummer-Seiferle: Lehrbuch der Anatomie der Haustiere. Bd. II, 2. Aufl. Paul Parey, Berlin-Hamburg 1967. – Zingel S.: Untersuchungen über die renkulare Zusammensetzung der Rinderniere. Zool. Anz. 162, 83–99 (1959).

**Hypothalamic Control of Lactation.** By F.G. Sulman, The Hebrew University, Jerusalem. In collaboration with M. Ben-David, A. Danon, S. Dikstein, Y. Gigant, K. Khazen, J. Mishkinsky-Shani, I. Nir, C.P. Weller, 58 fig. XII, 235 pages, 1970. Cloth DM 52,-. Vol. 3 of Monographs on Endocrinology, edited by F. Gross, A. Labhart, T. Mann, L.T. Samuels, J. Zander. Springer-Verlag Berlin-Heidelberg-New York.

Der erste Teil des Buches befaßt sich mit der Physiologie der Laktation beim Labor-tier, Haustier und Menschen. Ausführlich werden sämtliche bekannten Regulations-mechanismen für das Wachstum der Milchdrüse (Entwicklung der Drüsen und Aus-führungsgänge), für die Kolostrogenese, Milchsekretion und Einschießen der Milch besprochen.

Der zweite Teil befaßt sich mit der pharmakologischen Beeinflussung der Lakto-genese. Anhand von Strukturanalysen vieler laktogen wirkender chemischer Verbin-dungen wird eine wahrscheinliche Erklärung für die Wirkungsweise dieser Stoffe ge-funden.

Ein dritter Teil enthält ausführliche Beschreibungen von In-vitro- und In-vivo-Nachweismethoden des bei der Laktationsregulierung im Vordergrund stehenden Hormons, Prolactin (LTH).

Schlußendlich werden klinische Probleme im Zusammenhang mit der Laktation bei der Frau besprochen. Die Monographie wird ergänzt durch ein ausführliches Literaturverzeichnis und einen kurzen Index der Stichworte.

Dank einem übersichtlichen Aufbau und einer klaren Sprache gelingt es dem Autor, das komplizierte Zusammenspiel verschiedener Hormone, ihrer Endorgane und der übergeordneten Zentren anhand von Literaturzusammenfassungen und vielen eigenen Experimenten umfassend und verständlich darzustellen. Wenn auch das Buch wenig für die Veterinär-Medizin praktisch Anwendbares enthält, kann es jedem, der sich mit der Physiologie und Klinik der Laktation beim Haustier befaßt, zum Grundlagen-studium bestens empfohlen werden.

J. Martig, Bern