

Zeitschrift: Schweizer Archiv für Tierheilkunde SAT : die Fachzeitschrift für Tierärztinnen und Tierärzte = Archives Suisses de Médecine Vétérinaire ASMV : la revue professionnelle des vétérinaires

Band: 113 (1971)

Heft: 6

Artikel: Prolapsus und Ruptur der Vaginalwand und des Uterus bei einer Kuh

Autor: Andres, J.

DOI: <https://doi.org/10.5169/seals-591511>

Nutzungsbedingungen

Die ETH-Bibliothek ist die Anbieterin der digitalisierten Zeitschriften. Sie besitzt keine Urheberrechte an den Zeitschriften und ist nicht verantwortlich für deren Inhalte. Die Rechte liegen in der Regel bei den Herausgebern beziehungsweise den externen Rechteinhabern. [Siehe Rechtliche Hinweise.](#)

Conditions d'utilisation

L'ETH Library est le fournisseur des revues numérisées. Elle ne détient aucun droit d'auteur sur les revues et n'est pas responsable de leur contenu. En règle générale, les droits sont détenus par les éditeurs ou les détenteurs de droits externes. [Voir Informations légales.](#)

Terms of use

The ETH Library is the provider of the digitised journals. It does not own any copyrights to the journals and is not responsible for their content. The rights usually lie with the publishers or the external rights holders. [See Legal notice.](#)

Download PDF: 17.11.2024

ETH-Bibliothek Zürich, E-Periodica, <https://www.e-periodica.ch>

Prolapsus und Ruptur der Vaginalwand und des Uterus bei einer Kuh

von J. Andres, Zürich

Prolapsus vaginae wird bei Kühen ziemlich häufig beobachtet. Er wird verursacht durch eine Lockerung der Scheidenwand, des umliegenden Bindegewebes und der Bänder, bedingt durch Alter, ungeeignetes Lager, ungünstige Haltung und Ernährung und durch häufige Geburten. Die Disposition hiezu kann sich vererben. In manchen, besonders in leichteren Fällen spielen ungünstige hormonale Verhältnisse eine Rolle, nämlich Überschuß von Östrogenen (z. B. in Zusammenhang mit Follikel-Theca-Zysten); hiefür liefern die oft sehr guten therapeutischen Erfolge durch Entfernung der Zysten bzw. durch Applikation von Gestagenen den indirekten Beweis.

Der Grad des Prolapsus ist sehr variabel. Er reicht vom einfachen «Blitzen», wobei am liegenden Tier durch die leicht geöffneten Vulvalippen kleine Teile der Vaginalwand beobachtet werden können (Inversio vaginae) oder vorfallen (Prolapsus vaginae), bis zur vollständigen Ausstülpung der Vaginalwand beim liegenden Tier ohne Spontanreposition, wenn das Tier aufsteht (Prolapsus vaginae completus totalis).

Bedeutung, Prognose und Therapie wechseln stark je nach dem Grad und dem geschlechts-physiologischen Zustand des Tieres. Der habituelle, regelmäßig mehr oder weniger stark in Hochträchtigkeit auftretende, nur beim liegenden Tier bestehende Vorfall kann durch das Hochlagern des Beckens in der Regel behoben werden; er verschwindet ohnehin post partum. Ein Prolaps soll nicht nur aus ästhetischen Gründen behoben werden; die ständige Reizung und Beschmutzung der Scheidenschleimhaut durch Harn und Kot führen zu chronischer Kolpitis, die ihrerseits das Einwandern von Keimen in den Harnapparat und in den inneren Geschlechtsapparat begünstigt und somit Anlaß für Nierenaffektionen und für Sterilität sein kann. Stark prolabierte Wandteile der Vagina können auch verletzt werden, wobei perforierende Wunden sowohl zu Peritonitis als auch zu Darmvorfall und zu Prolapsus und Ruptur des hochträchtigen Uterus führen können (vgl. den nachfolgend zitierten und den näher beschriebenen Fall).

Die Vielzahl der empfohlenen therapeutischen Eingriffe ist ein Hinweis, daß kaum eine Therapie voll befriedigt – außer in leichten Fällen und wenn die Fixierung nur während kurzer Zeit notwendig ist. Die Skala der «Heilmaßnahmen» reicht vom Hinten-Hochbetten, dem Stützen mit Gurten (Vorfallgeschirr, Trachtenzwinger) über die Hormontherapie zur mechanischen Fixierung (Flessa, Nuesch usw.) und zur Sklerotherapie durch submuköse Injektionen (z. B. mit Dondren) oder durch Sklerotisierung mit Einziehen eines Bandes (Bühner) bzw. Fixierung durch die Kruppenmuskulatur (Mintschew, Bouckaert) bis zur Neurektomie (Ebert und Bierschwal) und zur Schleimhautplastik (z. B. Farquarson).

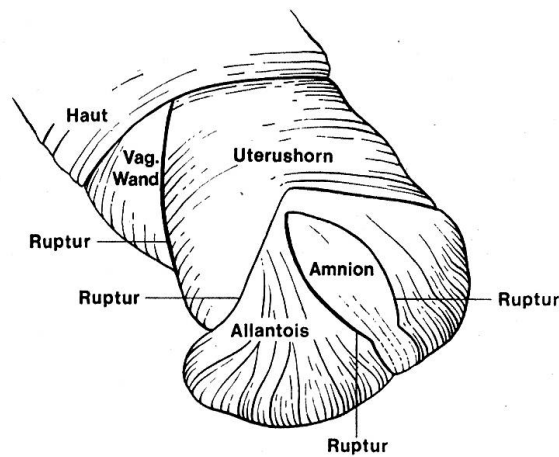
Eine seltene, aber besonders schwere Komplikation des vollständigen Scheidenvorfalles wurde von Schulze beobachtet (Richter-Götze. Tiergeburtshilfe, 1959): Bei einer vierjährigen, etwa 5 Monate trächtigen Kuh war ein vorwiegend im Liegen auftretender totaler Scheidenvorfall entstanden. Infolge ständiger Verschmutzung der vorgefallenen Scheide entwickelte sich eine umfangreiche und tiefgreifende nekrotisierende Entzündung, welche die Festigkeit der Scheidenwand und ihrer Umgebung derart schwächte, daß es zusammen mit dem durch die Schmerzen ausgelösten starken Drängen schließlich zu einer Ruptur kam. Durch die entstandene Öffnung fielen die Gebärmutter und ein großer Teil des Dünndarmes vor. Ein Behandlungsversuch war infolge der eingetretenen erheblichen Verschmutzung der in beträchtlichem Umfang vorgefallenen Organteile nicht mehr angezeigt (Notschlachtung).

In das Tierspital Zürich (geburtshilfliche Abteilung) wurde eine hochträchtige, ca. 6jährige Simmenthalerkuh eingeliefert. Sie trug ihr 3. Kalb und zeigte seit etwa 3 Wochen einen starken Scheidenvorfall, speziell der linksseitigen Vaginalwand. Der Prolaps mußte jeden Morgen manuell reponiert werden, da er auch beim stehenden Tier nicht selber zurückfiel. Die Kuh trug 284 Tage; die Geburt war somit in 3 bis 4 Tagen zu erwarten, und die Einlieferung war durch den praktizierenden Tierarzt erfolgt, da mit Recht wegen des Scheidenvorfalles Geburtskomplikationen zu erwarten waren und vor allem die Schnittentbindung in Erwägung gezogen wurde. Der Fall wurde beobachtet, behandelt und mir mitgeteilt von Privat-Dozent Dr. H.F. Gloor.

Am Einlieferungstag wurde das Tier sofort untersucht. Klinische Allgemeinsymptome ließen sich nicht ermitteln; auch die Anamnese meldete keinerlei Störungen als eben den Prolaps, der am stehenden Tier vorgängig reponiert worden war. Die Scheidenwand war in ihrer ganzen Ausdehnung von der Unterlage gelöst und besonders linksseitig sehr stark dilatiert, diffus gerötet und ragte in dicken, rauhen, entzündeten Falten ins Scheidenlumen. Die faustgroße Portio vaginalis uteri war noch durch zähen Schleim verschlossen. Bei der rektalen Untersuchung fiel auf, daß die Excavatio rectouterina bis unter die Haut im Beckenbodengebiet ausgeweitet war.

Wegen der Geburtsnähe wurde auf einen mechanischen vorübergehenden Verschuß der Vulva verzichtet; dafür jedoch das Tier in der Nachhand hochgebettet, um anderntags – eventuell auch später, je nach Fortschreiten der Geburtssymptome – die Entbindung entweder per Vias naturales oder als Sectio caesarea durchzuführen. Plötzlich und unerwartet stellte sich am hinten hochgebetteten Tier wieder der Prolapsus vaginae ein, und gleichzeitig rupturierte die vorgefallene linke Scheidenwand mit einer etwa 30 cm langen senkrechten perforierenden Wunde. Die Palpation durch diese Wunde ermittelte die stark gespannte Wand des trächtigen Uterushornes, durch welche Fruchtteile (Hinterklauen) spürbar waren. Kaum war diese Untersuchung beendet, als auch die Uteruswand einriß, ebenfalls senkrecht in etwa 30 cm Länge; unmittelbar darauf öffnete sich auch die Allantoisblase, und es erschien das noch geschlossene Amnion.

Da durch diese überraschende Wendung das Leben des Muttertieres und auch im günstigsten Falle zumindest dessen Wirtschaftlichkeit kaum erhal-



Prolapsus und Ruptur der Vaginalwand und des Uterus bei einer Kuh.

Diese Skizze wurde nach einer photographischen Aufnahme gemacht. Sie zeigt die Situation nach Ruptur der Vaginalwand, des Uterus und Eröffnung der Allantoisblase (Photo: P.D. Dr. H.F. Gloor; Skizze: A. Mahler).

ten werden konnten, wurde die Kuh betäubt (Bolzen-Kopf-Schuß) und anschließend das noch lebende Kalb durch medianen Bauchschnitt entfernt. Die Kuh wurde entblutet; das ausgetragene weibliche Kalb konnte am Leben erhalten und aufgezogen werden.

Durch die Sektion konnte ermittelt werden, daß sich das trächtig gewesene linke Gebärmutterhorn nahe dem Ende seiner großen Kurvatur in die Excavatio recto-uterina gedrängt hatte. So ist es auch verständlich, daß – trotz der Vorder-End-Lage der Frucht – im Amnionsteil, der durch die perforierte Uteruswand vorgedrungen war, das Becken und die Hintergliedmaßen des Kalbes lagen.

Mit diesem Beitrag grüße ich meinen lieben Freund und Kollegen, Professor Dr. Dr. h. c. Eugen Seiferle, und wünsche ihm von Herzen Glück zu seinem 70. Geburtstag.

Zusammenfassung

Bei einer ca. 6jährigen Simmenthalerkuh, die an Prolapsus vaginae litt, trat kurz vor der Geburt ein Scheidenriß auf. Durch diese Ruptur drängte sich das trächtige Uterushorn, das anschließend auch rupturierte. Das Muttertier wurde notgeschlachtet; das geburtsreife weibliche Kalb konnte aufgezogen werden.

Résumé

Une vache de la race tachetée rouge, de 6 ans, atteinte d'un renversement du vagin, a fait, peu avant la mise bas, une rupture du vagin. La corne gravide s'est introduite à travers cette ouverture et, à son tour, a fait une rupture. La mère-vache a été abattue d'urgence et le veau femelle a pu être sauvé.

Riassunto

In una vacca di razza Simmenthal, di circa 6 anni, che presentava un prolasso vaginale, poco prima del parto, subentrò una rottura della parete vaginale. Attraverso

questa rottura si riversò il corno uterino gravido, che in seguito si lacerò. La vacca venne macellata d'urgenza. Il vitello potè esser estratto vivo e venne allevato.

Summary

In a six year old Simmenthal cow suffering from a prolapsus vaginae a vaginal rupture occurred shortly before parturition. The pregnant uterine horn pressed through this rupture and then itself ruptured. The cow had to be slaughtered, but the female calf, being ready to be born, was able to be saved.

Hauttransplantation beim Pferd. Von D.M.Meagher und O.R.Adams,. Can. Vet. Jour. 11, 12, 239 (1970).

Am besten bekannt ist die Läppchentransplantation nach Braun, die von Prof. Ammann in Zürich praxisreif gemacht wurde. Leider wächst stets nur eine gewisse Anzahl der Transplantate, die Narbe wird meist etwas wulstig und spröde, und die Haare wachsen nur spärlich. Man hat auch beim Pferd schon verschiedentlich versucht, größere Hautstücke zu transplantieren, Methoden, die beim Menschen heute gut ausgebildet sind. Während beim Hund Volltransplantate in ganzer oder teilweiser Hautdicke verschiedentlich beschrieben sind, allerdings immer noch mit unsicherem Resultat, entstehen beim Pferd größere Schwierigkeiten.

Die Verfasser haben bei mehreren Versuchspferden an den Gliedmaßen, auch in der Sprungbeuge, Spalttransplantate von $\frac{2}{3}$ bis $\frac{3}{4}$ der Dicke der Haut von der Entnahmestelle, Seiten- oder Unterbrust, aufgepflanzt. Die Wunden wurden vorher operativ gesetzt in der Größe von 65 cm², ohne besondere Vorbereitung der Fläche, um möglichst der akzidentellen Wunde nahezukommen. Die Vorbereitung zur Transplantation begann 11 Tage nach der Setzung der Wunden mit Säuberung der Wunde und deren Umgebung, Applikation von Antibiotika und proteolytischen Enzymen, ferner Verband. 3 Tage später erfolgte die Bepflanzung, wofür etwaige üppige Granulation exzidiert und eine glatte gleichmäßige Fläche geschaffen wurde. Die Hautstücke wurden mit einem elektrischen Dermatome gewonnen in der Dicke von 0,7 bis 0,8 mm, sogleich aufgelegt, angepreßt und mit dünnem Nylon ringsum angenäht. Das Transplantat soll überall etwa 6 mm größer sein als die Wundfläche. Sodann wurde ein Gaze-Watte-Tampon mit Nylonnähten, die etwa 2,5 cm vom Wundrand entfernt angeheftet wurden, über dem Transplantat fest fixiert. Darauf kam erst ein fester Gaze-Watte-Verband, für die Sprungbeuge ein Gipsverband unter Freilassung des Sprunggöckers. Bei allen Pferden wurden gleichartige Wunden mit gewöhnlichen Mitteln behandelt und unbehandelt belassen, zum Vergleich der Heildauer und des Resultates. Nach durchschnittlich 20 Tagen waren die transplantierten Wunden geheilt, währenddem die gewöhnlich behandelten 66 Tage und die nicht behandelten 94 Tage benötigten. Kontrollen nach mehreren Monaten zeigten, daß in den erfolgreichen Fällen ein guter Haarwuchs entstanden war und das Transplantat sich angeglichen hatte. 95% der Transplantate heilten an.

Im ganzen ist beizufügen, daß die beschriebenen Aufwendungen recht hoch waren und für die allgemeine Durchführung noch nicht praktikabel sind. Außerdem dürften operativ gesetzte Wunden, auch wenn sie extra akzidentellen angeglichen wurden, meistens bessere Bedingungen für Transplantate bieten als wirklich durch Unfall entstandene.

A. Leuthold, Bern