

**Zeitschrift:** Schweizer Archiv für Tierheilkunde SAT : die Fachzeitschrift für Tierärztinnen und Tierärzte = Archives Suisses de Médecine Vétérinaire  
ASMV : la revue professionnelle des vétérinaires

**Band:** 116 (1974)

**Heft:** 12

**Artikel:** Progressive Netzhautatrophie bei Schweizer Hunderassen

**Autor:** Krähenmann, A.

**DOI:** <https://doi.org/10.5169/seals-593672>

### **Nutzungsbedingungen**

Die ETH-Bibliothek ist die Anbieterin der digitalisierten Zeitschriften. Sie besitzt keine Urheberrechte an den Zeitschriften und ist nicht verantwortlich für deren Inhalte. Die Rechte liegen in der Regel bei den Herausgebern beziehungsweise den externen Rechteinhabern. [Siehe Rechtliche Hinweise.](#)

### **Conditions d'utilisation**

L'ETH Library est le fournisseur des revues numérisées. Elle ne détient aucun droit d'auteur sur les revues et n'est pas responsable de leur contenu. En règle générale, les droits sont détenus par les éditeurs ou les détenteurs de droits externes. [Voir Informations légales.](#)

### **Terms of use**

The ETH Library is the provider of the digitised journals. It does not own any copyrights to the journals and is not responsible for their content. The rights usually lie with the publishers or the external rights holders. [See Legal notice.](#)

**Download PDF:** 17.11.2024

**ETH-Bibliothek Zürich, E-Periodica, <https://www.e-periodica.ch>**

Aus der Veterinär-Chirurgischen Klinik der Universität Zürich  
(Direktor: Prof. Dr. A. Müller)

## Progressive Netzhautatrophie bei Schweizer Hunderassen

### 1. Mitteilung: Periphere Netzhautatrophie

von A. Krähenmann<sup>1</sup>

#### 1. Einleitung

Bei keiner anderen Haustierart kommen degenerative Netzhautveränderungen derart häufig zur Beobachtung wie beim Hund. Neben den Retinopathien, die durch Infektionserreger und ihre Toxine, Stoffwechsel- oder Zirkulationsstörungen, exogene Giftstoffe, Hypovitaminosen oder senile Rückbildungsvorgänge bedingt sind, spielt die hereditäre, progressive Netzhautatrophie (PNA) die bedeutendste Rolle. Von ihr sind die verschiedensten Hunderassen betroffen, wie unter anderem aus der unlängst veröffentlichten Zusammenstellung von Priester (1974) hervorgeht, nach der sich die 448 statistisch ausgewerteten Fälle auf nicht weniger als 53 Rassen verteilen. Nach dem Memorandum der British Veterinary Association und des englischen Kennel Club (1964) gehört die PNA zu den fünf wichtigsten Erbfehlern in der Hundezucht.

Unter dem damals gebräuchlichen Begriff der «Retinitis pigmentosa» hatte Magnusson (1911) erstmals auf das Vorkommen einer retinalen Heredodegeneration bei sechs ingezüchteten, nachtblindem Gordon Settern hingewiesen. Seither befassten sich mit dieser Retinopathie besonders Westhues (1930), Hodgman et al. (1949), Seiferle (1949), Parry (1953, 1954), Young (1955), Barnett (1962, 1965, 1969), Ashton (1968) und Aguirre et al. (1971).

Im Jahre 1954 beschrieb Parry eine Atrophieform, bei der anfänglich nur der zentrale Visus gestört ist, während das periphere Sehvermögen noch ziemlich lange erhalten bleibt. Ophthalmoskopisch und histologisch zeigten sich ebenfalls Abweichungen von den früher beschriebenen Degenerationsvorgängen (Parry, 1953), so dass in der Folge zwischen peripherer oder generalisierter und zentraler PNA unterschieden werden musste.

Die *periphere Atrophieform* kam zuerst bei Gordon- und Irish-Settern zur Beobachtung, später ebenso bei Cocker Spaniels, Deutschen Wachtelhunden, Kaninchenteckeln, Zwergpudeln, weniger häufig auch bei verschiedenen anderen Rassen.

Die *zentrale Degenerationsform* tritt demgegenüber bei Labrador- und Golden Retrievern, Shetland Sheepdogs sowie Border- und Rough Collies auf.

---

<sup>1</sup> Adresse: Dr. A. Krähenmann, Winterthurerstrasse 260, CH-8057 Zürich.

## 2. Eigene Untersuchungen

An unserer Klinik durchgeführte Untersuchungen bestätigen das Vorkommen der peripheren (generalisierten) Atrophie bei insgesamt 82 Hunden verschiedenster Rassen. Demgegenüber waren nur 20 Hunde – vorwiegend Collies – an zentraler Degeneration erkrankt, über die in dieser Arbeit nicht weiter berichtet werden soll. Bei 41 der vorgestellten Tiere handelt es sich um Pudeln, vor allem Zwergpudel. Im weiteren waren gleichartige Veränderungen nachweisbar bei 9 Cocker Spaniels und 7 Langhaar- (Rauhhaar-) Dachshunden sowie erstmals bei 7 Hunden einheimischer Rassen (vgl. Tabellen 1 und 2).

Tab. 1 Zusammenstellung der untersuchten Hunde mit peripherer (generalisierter) PNA, nach Geschlecht, Alter und Vorhandensein von Nachtblindheit und Linsentrübungen (Zahlen in Klammern = Anzahl Hunde/(a)–(b)–(c) = Altersgruppen). Schweizer Hunderassen s. Tab. 2.

Rasse	Geschlecht		Alter* (Jahre)	Nachtblindheit	Linsentrübungen
	♂	♀			
Pudel, Zwerg-	19	19	$\left\{ \begin{array}{l} \frac{1}{4}-1\frac{1}{2} \text{ (a)} \\ 3-5\frac{1}{2} \text{ (b)} \\ 6-10 \text{ (c)} \end{array} \right.$	+ (22) ? (10)	+ (31)
Pudel, Mittel-	3	0	$6\frac{1}{2}-7\frac{1}{2}$	+ (3)	+ (3)
Cocker Spaniel	5	4	$\frac{1}{2}-7$	+ (3) ? (5)	+ (6)
Dachshund, langhaarig	4	1	$2-7\frac{1}{2}$	+ (1)	+ (2)
Dachshund, rauhhaarig	1	0	3	–	–
Kaninchenteckel	0	1	1	–	–
Airedale-Terrier	1	1	$6\frac{1}{2}-7\frac{1}{2}$	–	+ (2)
Boxer	2	0	$2\frac{1}{2}-3\frac{1}{2}$	+ (2)	+ (2)
Spitz, weiss	0	1	9	?	–
Schnauzer, Mittel-	0	1	$6\frac{1}{2}$	?	+
Pinscher, Glatthaar-	1	0	2	+	–
Foxterrier	0	1	7	+	?
Kerry Blue-Terrier	1	0	3	?	+
Deutsche Dogge, gestromt	0	1	5	?	+
Mopsbastard	0	1	6	–	?
Bergamasker	1	0	$5\frac{1}{2}$	–	+
Deutscher Schäferhund	1	0	$6\frac{3}{4}$	?	+
Tervueren	1	0	4	–	+
Dalmatiner	1	0	$7\frac{1}{2}$	–	+
Irish Setter	1	0	$\frac{1}{2}$	?	–
Viszla	1	0	$3\frac{3}{4}$	?	+
Afghane	0	1	3	+	+
	43	32		+ (34) ? (22)	+ (55)

34 der vorgestellten Tiere waren als nachtblind bezeichnet worden, bei 2 weiteren Hunden hatten die Besitzer eine Verminderung des peripheren Sehens beobachtet, und bei zahlreichen Patienten war das verstärkte «Augenleuchten» aufgefallen. Diese Hinweise stimmten in allen Fällen mit dem ophthalmoskopischen Befund einer *peripheren oder generalisierten Netzhautatrophie* überein.

Tab. 2 Zusammenstellung der untersuchten Hunde einheimischer Rassen mit peripherer (generalisierter) PNA.

Rasse	Name	Ge- schlecht	Alter* (Jahre)	Nacht- blind- heit	Linsen- trü- bungen
Entlebucher Sennenhund	«Erlo»	♂	1	++	+
Entlebucher Sennenhund	«Rex»	♂	3	+	++
Entlebucher Sennenhund	«Egon»	♂	7 ½	-	++
Berner/Luzerner Laufhund	«Aro»	♂	½	+++	+
Berner/Luzerner Niederlaufhund	«Zita»	♀	¾	++	+
Appenzeller Sennenhundbastard	«Rexli»	♂	2 ½	-	++
Berner Sennenhund (Dürnbächler)	«Walo»	♂	2 ½	-	-

\* Altersangaben beziehen sich in beiden Tabellen auf den von den Besitzern wahrgenommenen Beginn der Sehverminderung (Nachtblindheit usw.)

Diese Form der PNA macht sich im allgemeinen bei jüngeren Hunden im Alter von wenigen Wochen und Monaten oder Jahren bemerkbar und schreitet verhältnismässig rasch fort bis zur Erblindung. Den weniger aufmerksamen Besitzern fällt das gestörte Orientierungsvermögen ihrer Tiere allerdings erst in späten Stadien der Erkrankung auf, häufig sogar erst wenige Monate vor dem gänzlichen Verlust des Augenlichtes. Nicht selten werden Hunde mit dem Hinweis der plötzlichen Erblindung vorgeführt.

Anamnestisch stehen die *Nachtblindheit* (Hemeralopie) und die periphere Gesichtsfeldeinschränkung im Vordergrund. Die pathologischen Veränderungen nehmen einen *bilateral symmetrischen* Verlauf. Auffällig sind der leere Gesichtsausdruck und die erweiterten Pupillen sowie der träge oder unvollständige Pupillarreflex. Im Anfangsstadium besteht häufig eine kapsuläre und/oder kortikale Katarakt. Mit der weiteren Zunahme der Netzhautdegeneration entwickelt sich allmählich eine vollständige Linsentrübung, so dass die Funduseinsicht zusehends erschwert wird.

### 3. Ophthalmoskopische Befunde

In fortgeschrittenen Stadien peripherer Atrophie, in denen die Hunde gewöhnlich erst zur Untersuchung vorgestellt werden, fallen vor allem die bilateralen Rückbildungsvorgänge an den retinalen Gefässen auf. Die kleinen Kollateralen obliterieren schon relativ früh, während die Stammgefässe vorerst nur an Länge und Weite abnehmen. Der präpapilläre Venenring bleibt nicht selten noch recht lange erhalten. Die Papille blasst hingegen zusehends ab, und ihr Rand wird undeutlich, verschwommen. Das Tapetum lucidum verliert seine

granuläre Struktur, nimmt kristallenes bis metallisch glänzendes Aussehen an und reflektiert anfänglich an umschriebenen Stellen, später in seiner ganzen Ausdehnung wie ein Hohlspiegel auffallend stärker als normal. Die Stellulae Winslowii bilden sich zurück. Das Tapetum nigrum entfärbt sich und nimmt ein schiefergraues bis aschfarbenes oder grauweisses Aussehen an. Manchmal finden sich darin dunklere Pigmentinseln eingestreut (vgl. Fundusfotografische Abb. 1–5).

Die Abbildung 6 gibt zum Vergleich das ophthalmoskopische Aussehen eines normalen Fundus wieder.

#### 4. Histopathologische Veränderungen

Die im Laufe der peripheren PNA auftretenden Vorgänge gliedern sich nach Saunders (1968) in drei ineinander übergehende Degenerationsphasen, die zu entsprechenden funktionellen und klinischen Ausfallserscheinungen führen.

Im ersten Stadium, das bereits im Alter von 2 bis 3 Wochen seinen Anfang nehmen kann, fallen zahlreiche Zellkerne in der äusseren Körnerschicht der Pynkose oder Karyolyse anheim. Gleichzeitig desintegrieren die Aussen- und Innenglieder der betroffenen Stäbchen. Bei vollständiger Nachtblindheit ist die äussere Körnerschicht besonders an der Fundusperipherie auf 2 bis 3 Zapfenkernlagen und vereinzelte Stäbchenkerne verdünnt. Klinisch ist diese Phase an einer Erweiterung der Pupillen erkennbar sowie am bereits erwähnten «Augenleuchten», das durch die verstärkte Reflexion des Tapetum lucidum bedingt ist. Das Tagsehen und der Pupillarreflex sind jedoch noch ungestört.

Im zweiten Stadium, das mit dem allmählichen Verlust des Tagsehens verbunden ist, degenerieren die Zapfenfortsätze derart, dass die äussere Glimembran (Membrana limitans externa) an das Pigmentepithel heranrückt. Die Epithelzellen selbst verlieren ihr Pigment und platten ab. Die äussere retikuläre Schicht (Stratum plexiforme externum) verliert an Dicke, und die Müllerschen Stützzellen treten auffallend hervor. Zu den auffälligsten klinischen Erscheinungen dieser Phase gehören die deutliche Erweiterung der Pupillen, die träge Pupillarreaktion, das Verschwinden der Stellulae Winslowii und das kristallene Aussehen des Tapetum lucidum.

---

Periphere (generalisierte) Netzhautatrophie

Abb. 1 und 2 Berner/Luzerner Laufhund «Aro», 2¼ Jahre (1 = Auge rechts/2 = Auge links)

Abb. 3 und 4 Luzerner/Berner Niederlaufhündin «Zita», 1¼ Jahre (3 = Auge rechts / 4 = Auge links)

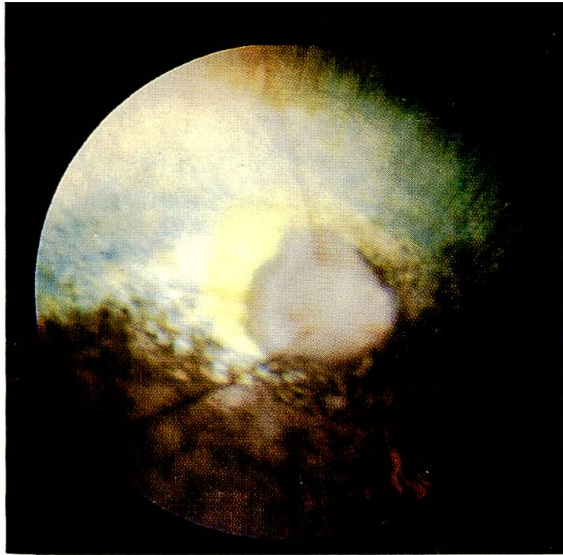
Abb. 5 Entlebucher Sennenhund «Erlo», 1¾ Jahre (Auge links / Tapetum nigrum tigroid)

---

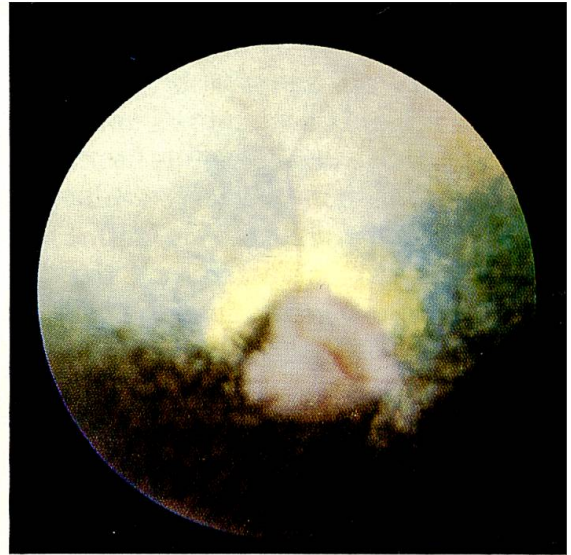Normaler Fundus

Abb. 6 Zwergpudel, schwarz, männlich, 3 Jahre (Auge links)

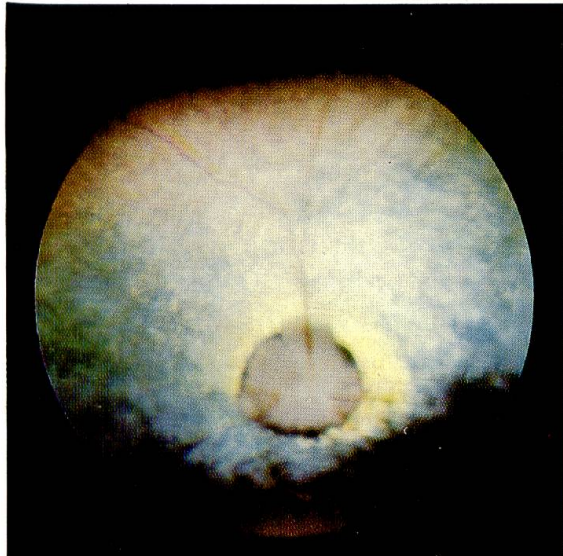
Anmerkung: Funduseinsicht und damit Qualität der Abbildungen 1–5 sind durch Linsentrübungen beeinträchtigt.



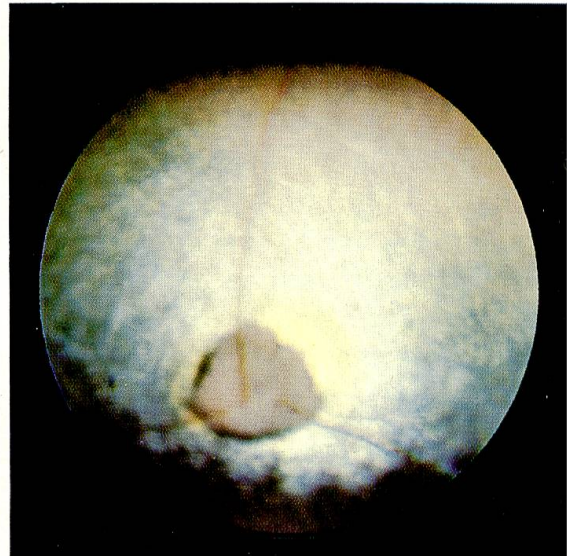
1



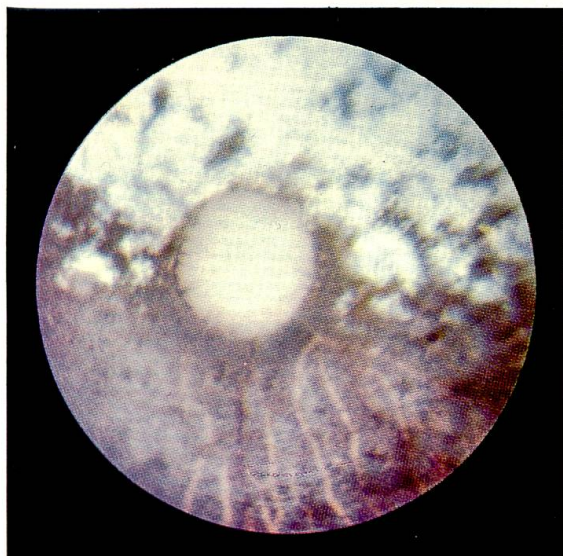2



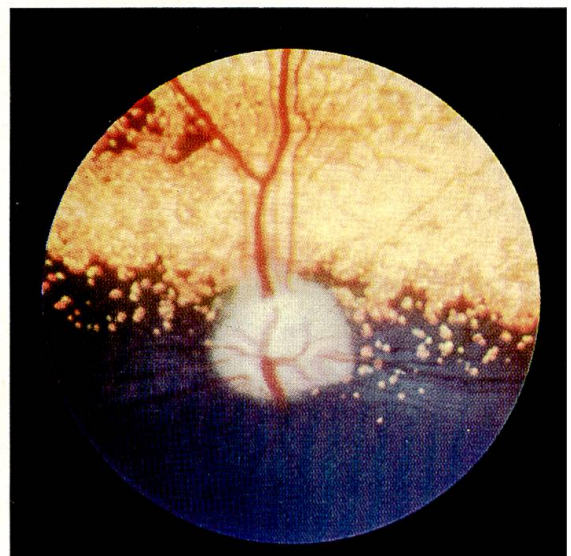3



4



5



6

Im dritten Stadium, in dem die Tiere erblinden, sklerosiert die Retina zusehends. In einzelnen kleinen Bezirken können zwar Zapfen und Ganglienzellen noch längere Zeit erhalten bleiben. Unter fortschreitendem Kernzerfall verliert die Netzhaut jedoch zunehmend ihre Schichtstruktur. Das Pigmentepithel geht seines Pigments verlustig und atrophiert vollständig, bis die sklerosierte Retina der Chorioidea direkt aufliegt. Im Unterschied zur zentralen Atrophieform kommt es jedoch zu keiner ausgeprägten Pigmentverschiebung in die Netzhaut. Im weiteren Verlauf bildet sich die Choriocapillaris zurück. Die Tapetumzellen schwellen an und verlieren ihre normale Anordnung. Die Gliaproliferation erfasst schliesslich die Netzhautgefässe und überwuchert sie bis zum völligen Verschwinden. Ophthalmoskopisch fallen vor allem die entsprechenden Veränderungen an den Netzhautgefässen und Papillen auf, solange die fortschreitenden Linsentrübungen die Funduseinsicht noch zulassen.

Bei dem von Seiferle (1949) beschriebenen, bereits weit fortgeschrittenen Fall von Netzhautatrophie bei einem Deutschen Wachtelhund war es ausser den geschilderten Vorgängen auch zu einer sekundär ascendierenden Degeneration im Gebiet des Nervus opticus und der subkortikalen und kortikalen Sehzentren gekommen.

Die angeführten histopathologischen Befunde beziehen sich auf Untersuchungen bei Pudeln, Settern und einigen anderen Rassen. Aufgrund der klinischen Störungen und ophthalmoskopischen Erscheinungen darf angenommen werden, dass die Degenerationsvorgänge bei den erwähnten inländischen Hunderassen von den beschriebenen Veränderungen kaum abweichen. Entsprechende Abklärungen sollen nachgeholt werden, sobald erkrankte Organe zur Verfügung stehen.

### 5. Genetische Aspekte

In fortgeschrittenen Atrophiestadien sind die Netzhautveränderungen auch histologisch nicht ohne weiteres von nicht-erblichen Retinopathien zu unterscheiden. Die hereditäre Natur des Leidens ergibt sich anhand genealogischer Hinweise oft nur aus dem klinischen Verlauf. Gelegentlich geben sogar erst die Ergebnisse von Zuchtversuchen endgültigen Aufschluss.

Für das Auftreten der peripheren PNA ist ein *einzelnes, autosomales, rezessives Gen* verantwortlich, wie aus den übereinstimmenden Untersuchungsergebnissen angelsächsischer Autoren hervorgeht. Black (1972) bezieht sich in seiner Veröffentlichung auf diese Arbeiten und auf den Plan der British Veterinary Association zur Bekämpfung dieses Erbleidens.

Die Überprüfung der Ahnentafeln von zwei der drei in Tabelle 2 erwähnten Entlebucher Sennenhunde und der Erbgang hinsichtlich der beiden Lauf-(Niederlauf-)hunde mit der aufschlussreichen Rückkreuzung wie auch das Auftreten der Erkrankung bei Bastarden lassen erkennen, dass diese Form der PNA bei allen aufgeführten inländischen Rassen ebenfalls durch ein rezessives Gen übertragen wird (vgl. Diagramm 1 und 2).

Angesichts dieser Situation sind rechtzeitig züchterische Massnahmen an-

Diagramm 1

## Entlebucher Sennenhunde

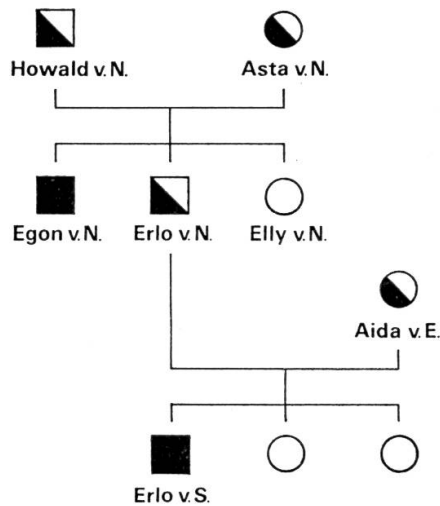
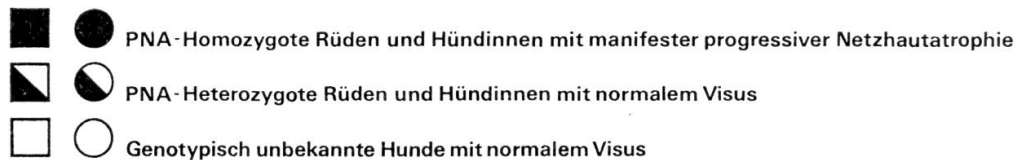
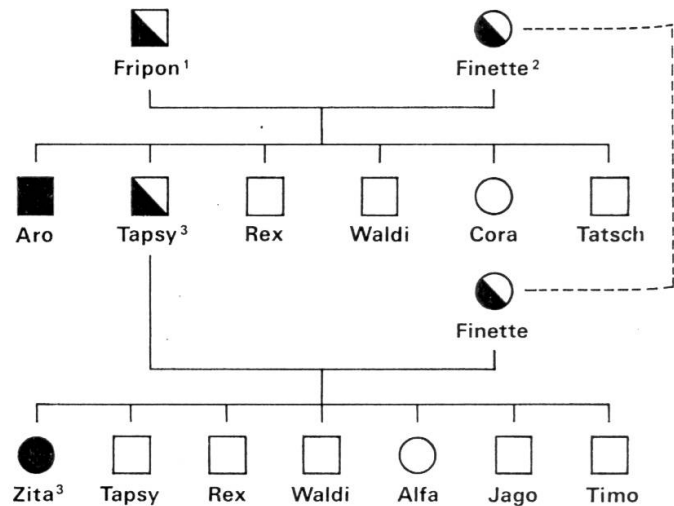


Diagramm 2

## Berner- /Luzerner Laufhunde



1=Berner Laufhund 2=Luzerner Laufhund 3=Niederlaufhunde

zustreben, um die unbeschene Ausbreitung dieses schwerwiegenden Erbleidens zu verhindern, das ganze Zuchtfamilien ausländischer Hunderassen heimsuchte, jahrelang in Verruf brachte und zum Teil heute noch belastet.

Wie bei anderen rezessiv übertragenen Erbkrankheiten fällt auch bei dieser Heredodegeneration erschwerend ins Gewicht, dass a) die ersten Anzeichen der Erkrankung in vielen Fällen erst erkannt werden, wenn die Tiere schon längst zuchtfähig geworden sind, und dass b) aufgrund des zu erwartenden Spaltungsverhältnisses von 1 : 2 : 1 die tatsächlich erkrankten – genotypisch also erfassbaren – Hunde in der F<sup>1</sup>-Generation nur einen Drittel aller Genträger darstellen, die beiden anderen Drittel aber als phänotypisch normale, das heisst normal-sichtige Überträger arglos zur Weiterzucht verwendet werden.

In Übereinstimmung mit der Empfehlung von Black (1972) ist deshalb an die Schaffung eines Registers zu denken, in das alle erkrankten Hunde der betreffenden Rassen sowie die Trägertiere und die als Trägertiere verdächtigen Hunde aufzunehmen wären. Diese Registrierung würde unter anderem die ophthalmoskopische Kontrolle aller in Betracht fallenden Würfe im Alter von zwei bis drei Monaten beinhalten.

Frau E. Peterhans-Widmer danke ich herzlich für die gewissenhafte Mitarbeit und Fr. F. Spoerry für die sorgfältige Anfertigung des Diagramms.



### Zusammenfassung

Bei der progressiven Netzhautatropie (PNA) des Hundes handelt es sich um eine bilateral symmetrische Heredodegeneration in Form einer Abiotrophie mit fortschreitendem Visuszerfall bis zur Erblindung innert Monaten oder wenigen Jahren. Aufgrund der klinischen, ophthalmologischen und histopathologischen Veränderungen sind zwei Degenerationsformen zu unterscheiden: die periphere oder generalisierte und die zentrale Atrophie.

Von den untersuchten 102 Tieren waren 82 an peripherer (generalisierter) PNA erkrankt. Unter diesen befinden sich sieben einheimische Hunde. Mit der vorliegenden Mitteilung wird erstmals über das Vorkommen dieser Retinopathie bei Schweizer Hunderassen berichtet.

Die vorläufigen Untersuchungsergebnisse sprechen für das Vorliegen eines monofaktoriellen, autosomalen, rezessiven Erbgangs. Es wird auf die frühzeitige klinische und ophthalmologische Erfassung der Erkrankung und die anzustrebenden züchterischen Massnahmen hingewiesen zur Verhinderung einer weiteren Ausbreitung dieses schwerwiegenden Erbleidens.

Fünf Fundus-Aufnahmen veranschaulichen die typischen ophthalmoskopischen Befunde.

### Résumé

L'atrophie progressive de la rétine chez le chien représente une dégénérescence héréditaire bilatérale et symétrique, sous forme d'une abiotrophie avec perte progressive de l'acuité visuelle allant jusqu'à la cécité, en l'espace de quelques mois ou de quelques années. En se fondant sur les modifications cliniques, ophtalmoscopiques et histopathologiques, on distingue deux formes de dégénérescence, à savoir l'atrophie périphérique ou généralisée et l'atrophie centrale.

Sur 102 des animaux examinés, 82 étaient atteints d'atrophie progressive périphérique de la rétine (généralisée). Parmi ceux-ci se trouvaient 7 chiens indigènes. Cette communication est la première rapportant l'existence de cette rétinopathie dans des races canines suisses.

En se basant sur les résultats provisoires, on pourrait conclure à une hérédité monofactorielle, autosomale et récessive. Il est mis l'accent sur la diagnose précoce, clinique et ophtalmologique de cette maladie, et sur les mesures à prendre par les éleveurs pour éviter une dissémination de cette grave maladie héréditaire.

Cinq clichés montrent les altérations ophtalmoscopiques typiques.

### Riassunto

L'atrofia progressiva della retina nel cane è una degenerazione ereditaria bilaterale e simmetrica in forma di una abiotrofia con progressiva diminuzione del visus che conduce a cecità nel giro di pochi anni o anche di mesi. In base ai quadri clinici, oftalmologici, e istopatologici si possono distinguere due forme di degenerazione: l'atrofia periferica o generalizzata e l'atrofia centrale.

Dei 102 animali esaminati, 82 erano affetti da atrofia retinica progressiva periferica (generalizzata). Tra questi ci sono 7 cani di razze locali; è la prima volta che tale retinopatia viene descritta in razze canine svizzere.

I risultati provvisori degli esami indicano la presenza di un monofattore ereditario autosomico recessivo. Viene richiamata l'attenzione sull'importanza di una diagnosi clinica ed oftalmologica precoce della condizione e sulle misure nei riguardi della riproduzione rivolte a prevenire l'ulteriore propagazione di questa grave malattia ereditaria.

Cinque illustrazioni del fondo oculare dimostrano i tipici reperti oftalmoscopici.

### Summary

Progressive retinal atrophy in the dog is a hereditary bilateral symmetrical degeneration in the form of an abiotrophy with progressive visus decline leading to blindness within a few years or even months. On the basis of the clinical, ophthalmological and histo-pathological changes two forms of degeneration are to be distinguished: peripheral or generalised atrophy and central atrophy.

Of the 102 animals examined, 82 were suffering from peripheral (generalised) progressive retinal atrophy. Among these are 7 dogs of local breeds; this is the first time that this retinopathy has been described in Swiss dog breeds.

The provisional results of the examinations indicate the presence of a monofactorial, autosomal, recessive heredity. Attention is drawn to the importance of early clinical and ophthalmological diagnosis of the condition, and the breeding measures which should be aimed at in order to prevent the further spread of this serious hereditary disease.

Five fundus illustrations show the typical ophthalmoscopic findings.

### Literatur

Aguirre G.D. and Rubin L.F.: Progressive Retinal Atrophy (Rod Dysplasia) in the Norwegian Elkhound. *J. Amer. Vet. Med. Ass.* *158*, 208–218 (1971). – Ashton N., Barnett K.C. and Sachs D.D.: Retinal Dysplasia in the Sealyham Terrier. *J. Path. Bact.* *96*, 269 (1968). – Barnett K.C.: Hereditary Retinal Atrophy in the Poodle. *Vet. Rec.* *74*, 672–675 (1962). – Barnett K.C.: Two Forms of Hereditary and Progressive Retinal Atrophy in the Dog. I. The Miniature Poodle. II. The Labrador Retriever. *Animal Hospital* *1*, 234 (1965). – Barnett K.C.: Canine Retinopathies. II. The Miniature and Toy Poodle. *J. small Anim. Pract.* *6*, 93–109 (1965). – Barnett K.C.: Canine Retinopathies. III. The Other Breeds. *J. small Anim. Pract.* *6*, 185–196 (1965). – Barnett K.C.: Canine Retinopathies. IV. Causes of Retinal Atrophy. *J. small Anim. Pract.* *6*, 229–242 (1965). – Barnett K.C.: Primary Retinal Dystrophies in the Dog. *J. Amer. Vet. Med. Ass.* *154*, 804–808 (1969). – Black L.: Progressive retinal atrophy. A review of the genetics and an appraisal of the eradication scheme. *J. small. Anim. Pract.* *13*, 295–314 (1972). – Hodgman S.F.J., Parry H.B., Rasbridge W.J. and Steel J.D.: Progressive Retinal Atrophy in Dogs. I. The Disease in Irish Setters (Red). *Vet. Rec.* *61*, 185 (1949). – Kennel Gazette *85*, 342 (1964). – Magnusson H.: Über Retinitis pigmentosa und Konsanguinität beim Hund. *Arch. vergl. Ophthalm.* *2*, 147 (1911). – Parry H.B.: Degenerations of the Dog Retina. II. Generalized Progressive Atrophy of Hereditary Origin. *Brit. J. Ophtal.* *37*, 487–502 (1953). – Parry H.B.: Degenerations of the Dog Retina. VI. Central Progressive Atrophy with Pigment Epithelial Dystrophy. *Brit. J. Ophthalm.* *38*, 653–668 (1954). – Priester W.A.: Canine Progressive Retinal Atrophy: Occurrence by Age, Breed and Sex. *Am. J. Vet. Res.* *35*, 571–574 (1974). – Saunders L.Z.: Pathology of the Eye of Domestic Animals. Sonderausgabe aus Joest, Handbuch der Spez. Path. Anatomie der Haustiere. 3. Aufl., Bd. 3. Parey-Verlag, Berlin und Hamburg 1968. – Seiferle E.: Über Nachtblindheit beim Hund. *Dtsch. tierärztl. Wschr.* *56*, 42–44 (1949). – Westhues M.: Über angeborene und vererbte Hypoplasie des Sehnerven und der Retina mit Amotio retinae beim Hunde. *Arch. Tierhk.* *61*, 333 (1930). – Young G.B.: Inherited Defects of Dogs. *Vet. Rec.* *67*, 15 (1955).