

# Zur Balantidiose des Schweines

Autor(en): **Häni, H. / Hörning, B.**

Objektyp: **Article**

Zeitschrift: **Schweizer Archiv für Tierheilkunde SAT : die Fachzeitschrift für Tierärztinnen und Tierärzte = Archives Suisses de Médecine Vétérinaire ASMV : la revue professionnelle des vétérinaires**

Band (Jahr): **116 (1974)**

Heft 6

PDF erstellt am: **10.07.2024**

Persistenter Link: <https://doi.org/10.5169/seals-592629>

## **Nutzungsbedingungen**

Die ETH-Bibliothek ist Anbieterin der digitalisierten Zeitschriften. Sie besitzt keine Urheberrechte an den Inhalten der Zeitschriften. Die Rechte liegen in der Regel bei den Herausgebern.

Die auf der Plattform e-periodica veröffentlichten Dokumente stehen für nicht-kommerzielle Zwecke in Lehre und Forschung sowie für die private Nutzung frei zur Verfügung. Einzelne Dateien oder Ausdrucke aus diesem Angebot können zusammen mit diesen Nutzungsbedingungen und den korrekten Herkunftsbezeichnungen weitergegeben werden.

Das Veröffentlichen von Bildern in Print- und Online-Publikationen ist nur mit vorheriger Genehmigung der Rechteinhaber erlaubt. Die systematische Speicherung von Teilen des elektronischen Angebots auf anderen Servern bedarf ebenfalls des schriftlichen Einverständnisses der Rechteinhaber.

## **Haftungsausschluss**

Alle Angaben erfolgen ohne Gewähr für Vollständigkeit oder Richtigkeit. Es wird keine Haftung übernommen für Schäden durch die Verwendung von Informationen aus diesem Online-Angebot oder durch das Fehlen von Informationen. Dies gilt auch für Inhalte Dritter, die über dieses Angebot zugänglich sind.

**Kurze Originalmitteilung**

Aus dem Institut für Tierpathologie (Prof. Dr. H. Luginbühl) der Universität Bern

**Zur Balantidiose des Schweines<sup>1</sup>**von H. Häni und B. Hörning<sup>2</sup>

In den Lehrbüchern der Parasitologie, Pathologie und Schweinekrankheiten [1, 2, 4, 7, 9, 11–13, 15, 18, 19] finden sich die verschiedensten Meinungen zur Frage der Pathogenität von *Balantidium coli* für das Schwein. Balantidien leben scheinbar sehr häufig als Kommensalen im Dickdarmlumen, ohne dass es zu klinischen Erscheinungen kommt.

*Balantidium coli* gehört zu den heterotrichen Ziliaten [1, 2, 4, 7, 9, 11–13, 15, 18, 19]. Es sind eiförmige Gebilde von 30 bis 150  $\mu$  Länge und 20 bis 70  $\mu$  Breite. Ihre Oberfläche ist mit in Reihen angeordneten Wimpern bedeckt. Am vorderen Ende befindet sich der Zellmund in Form einer trichterförmigen Einsenkung und am hinteren Ende ein Exkretionsporus. Der Zelleib enthält einen grossen nierenförmigen Makronukleus und einen kleineren rundlichen Mikronukleus. Die Vermehrung im Darm erfolgt durch Querteilung. Bei Einwirkung ungünstiger Faktoren runden sich die Organismen ab und bilden unbewegliche, dickschalige Zysten ( $\varnothing$  40–60  $\mu$ ), die den Wirt verlassen können. Sie bleiben im Wasser mehrere Tage, in feuchten Medien wie Kot und Erde mehrere Wochen infektiös. Die Übertragung erfolgt durch orale Schmutzinfektion. Als Hauptwirt sind Schweine, als Nebenwirte Mensch, Primaten, Ratten und Rind bekannt. Bei der Balantidiose handelt es sich also um eine Anthroponose. Der als *Balantidium suis* beschriebene kleinere Parasit ist wahrscheinlich nicht als eigene Spezies anzusehen [4,11].

Bei Vorliegen prädisponierender Faktoren (Vitamin- und Mineralstoffmangel, Dysbakterie, Anämie) gehen die Balantidien zu parasitärer Lebensweise über, schädigen das Epithel mechanisch und toxisch und dringen in die Darmschleimhaut ein [1, 2, 4, 7, 9, 11–13, 18, 19]. Die klinischen Erscheinungen sind unbestimmt: Durchfall, evtl. mit Blutbeimengung, Temperaturerhöhung, Anorexie, rauhes Haarkleid, Abmagern und Kümern; Todesfälle sind möglich, meistens kommt es jedoch zu langsamer Erholung. Es besteht die Gefahr einer Übertragung auf den Menschen.

Pathologisch-anatomisch finden sich katarrhalische bis hämorrhagisch-nekrotisierende Colitis oder kleine Schleimhautdefekte [4, 7, 9, 13, 15, 18, 19].

<sup>1</sup> Untersuchungen mit finanzieller Unterstützung durch das Eidgenössische Veterinäramt.

<sup>2</sup> Adresse der Autoren: Postfach 2735, CH-3001 Bern (Schweiz).

Die Diagnose wird mittels Sedimentationsverfahren gestellt oder durch den Nachweis der Balantidien im histologischen Schnitt [1, 2, 4, 7, 9, 11–13, 15, 18, 19].

Eine spezifische Therapie gibt es nicht, zur Bekämpfung bakterieller Sekundärinfektionen werden jedoch Antibiotika (Aureomycin, Tetracycline) empfohlen [4].

Beschreibungen eigentlicher Ausbrüche der Krankheit in enzootischer Form liegen aus Griechenland [16] und aus den USA [8] vor. Über experimentelle Infektionen wurde aus Russland berichtet [5, 17]. Ein Einzelfall wurde in Indien beschrieben [3]. In der Schweiz gibt es Mitteilungen über Balantidienvorkommen beim Schwein in Schlachttieren [6] und in Gesundheitsbetrieben [14], darunter selbst in einem SPF-Primärbetrieb [10], jedoch fehlen Hinweise auf pathologische Veränderungen.

Bei routinemässigen parasitologischen Untersuchungen (Sektionen, Organuntersuchungen, Kotproben; 1967–1972) liess sich bei uns im Dickdarminhalt relativ häufig *Balantidium coli* nachweisen (Befallsfrequenz 5,9%). Mit der Infektion in direktem Zusammenhang stehende pathologisch-anatomische Schleimhautveränderungen fehlten aber immer.

Bei einem getöteten, 16 Wochen alten weiblichen Fasel aus einem bäuerlichen, nicht dem Schweinegesundheitsdienst angeschlossenen Betrieb waren jedoch kürzlich charakteristische Veränderungen nachweisbar. Der Kümmerer (mageres und im Wachstum zurückgebliebenes Tier, unproportionierter Körperbau, struppiges Haarkleid) war mässig exsikkotisch und hatte im Dickdarm vermehrt dünnbreiigen grünlichen Inhalt. Die Dickdarmschleimhaut wies kleine, einige Millimeter messende, mit einer zähen Schleimschicht oder einem fibrinartigen Belag bedeckte Defekte auf. Weder bakterioskopisch noch kulturell konnten pathogene Erreger nachgewiesen werden. Histologisch wurden folgende Befunde erhoben: Stellenweise ist das Epithel oberflächlich nekrotisch; es entsteht dadurch ein eosinophiler strukturloser Belag mit darin eingestreutem Zelldetritus. Daran liegend, daran haftend oder auch frei im Lumen finden sich viele Balantidien mit dem deutlichen Makronukleus. In der Lamina propria sind reichlich Rundzellularinfiltrate nachweisbar. An andern Stellen ist die Submukosa vom Epithel entblösst und freigelegt (tief nekrotisierende Entzündung), die Muscularis mucosae ist fragmentiert, und die Submukosa erscheint durch Sprossung von Granulationsgewebe verdickt (Histiozyten, Plasmazellen,

---

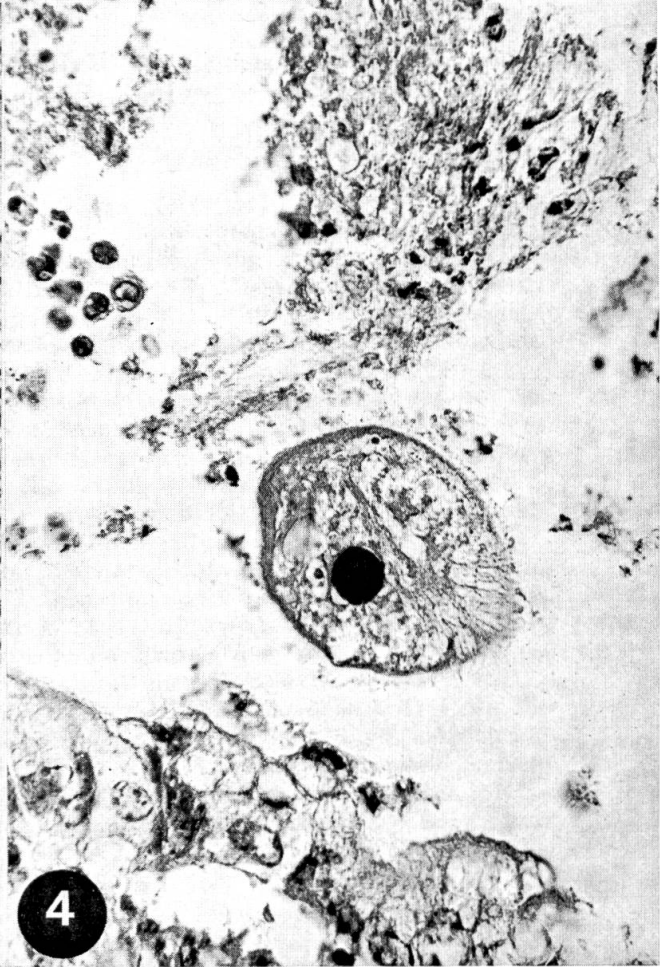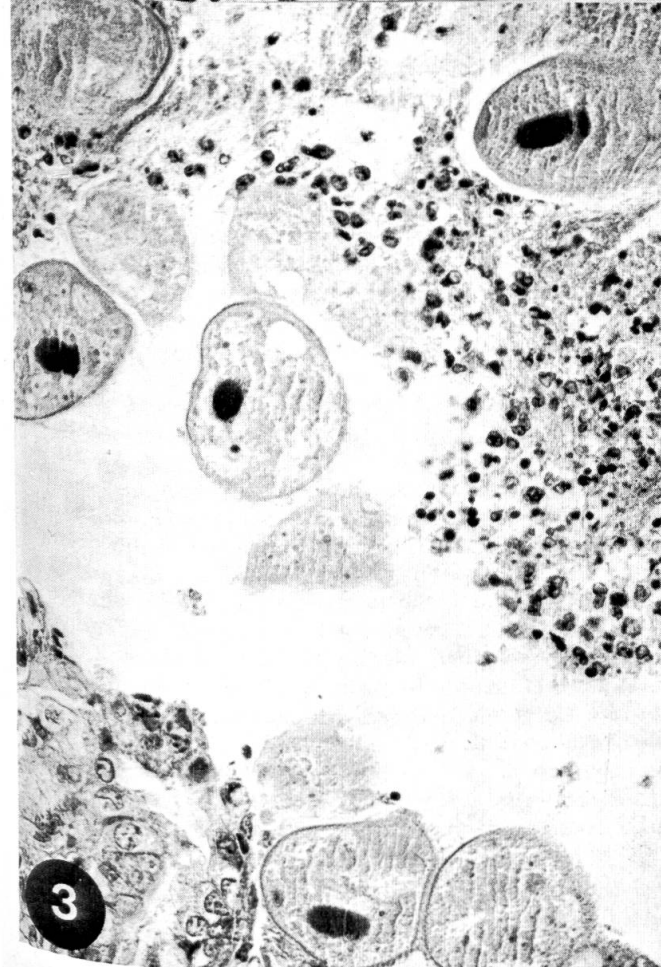
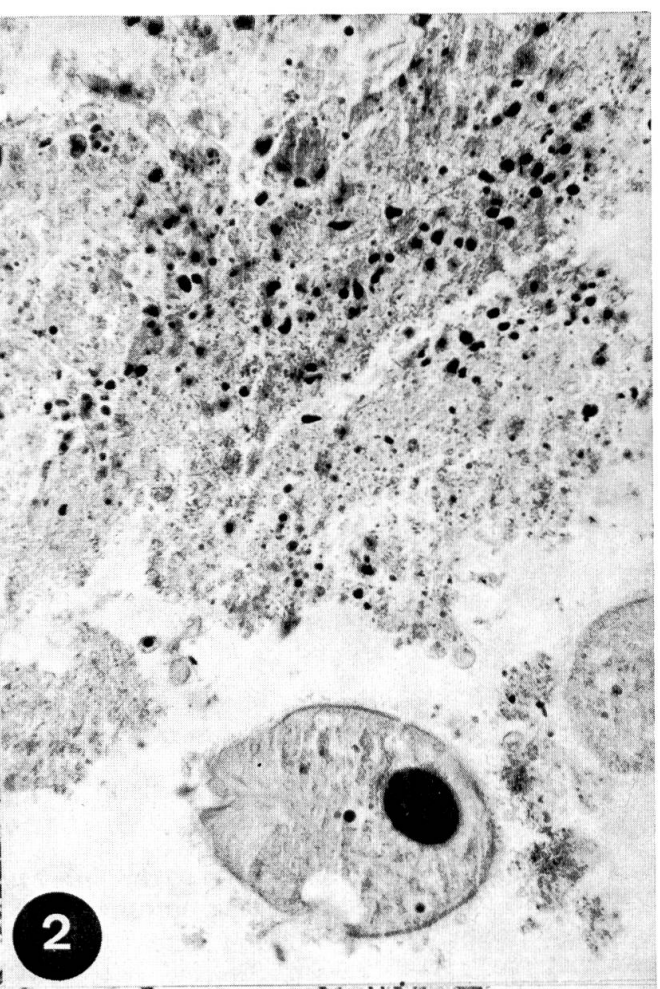
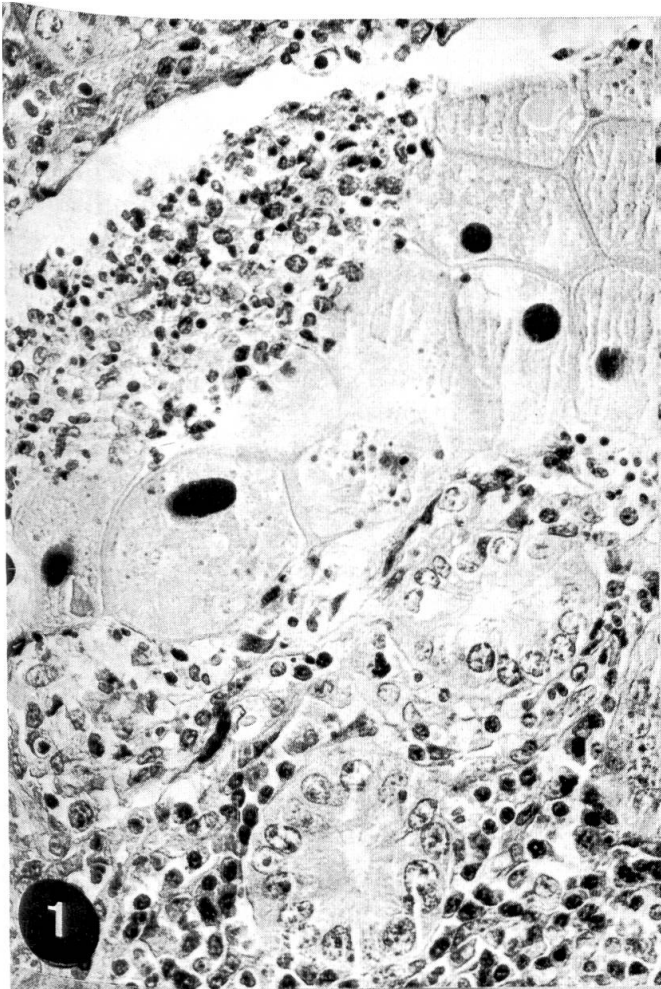
(Abb. 1–4 HE-Färbung, starke Vergrösserung)

Abb. 1 Oberflächliche Schleimhautnekrose, mehrere Balantidien an der Läsion haftend.

Abb. 2 Strukturloser nekrotischer Belag mit Zelldetritus, *Balantidium coli* mit deutlichem Makronukleus im Lumen.

Abb. 3 Mehrere Balantidien in nekrotischem Belag liegend (oben), einzelne Balantidien an intakter Schleimhaut haftend (unten).

Abb. 4 Einzelnes *Balantidium coli* frei im Lumen, mit deutlichem Makronukleus und Wimpernsaum.



Fibroblasten, vereinzelt Eosinophile). Auch hier lassen sich an der Läsion Balantidien nachweisen. In der Submukosa finden sich ferner einzelne stenosierte Gefäße.

Unsere Befunde weisen darauf hin, dass Balantidien nur gelegentlich pathogen sind. Die Diagnose einer Balantidiose darf deshalb nur gestellt werden, wenn histologisch mit Parasiten in Verbindung stehende Läsionen nachweisbar sind.

### Zusammenfassung

In einer kurzen Literaturübersicht wird die Balantidiose des Schweines beschrieben und diskutiert. Anschliessend werden an einem eigenen Fall die pathologisch-anatomischen und histologischen Veränderungen dargelegt.

### Résumé

Dans une brève revue de la littérature on décrit et commente la balantidiose porcine. A l'aide d'un cas observé par les auteurs, les altérations anatomo-pathologiques et histologiques sont discutées.

### Riassunto

In una breve analisi della esistente letteratura si descrive e si discute la Balantidiasi del suino. Successivamente vengono riportati i dati anatomo-patologici ed istologici di un nuovo caso.

### Summary

In a brief review of the literature, Balantidiosis of pigs is described and discussed, and the results of the pathological and histological examination of a single case are presented.

### Literatur

- [1] Boch J., Supperer R.: Veterinärmedizinische Parasitologie. Verlag Paul Parey, Berlin-Hamburg, S. 247–248 (1971). – [2] Borchert A.: Lehrbuch der Parasitologie für Tierärzte, 4. Auflage. S. Hirzel Verlag, Leipzig, S. 514–515 (1970). – [3] Damodaran S.: Balantidiosis in pigs. *Indian Vet. J.* 47, S. 396–398 (1970); Abstr. in *Vet. Bull.* 41, No. 700 (1971). – [4] Dunlap J. S.: Protozoa; in H. W. Dunne, *Diseases of Swine*, 3rd Edition, The Iowa State University Press, Ames, Iowa, S. 756–758 (1970). – [5] Fedorov A. I., Karput I. M., Plaskin V. I. and Savchenko V. F.: Balantidium infection in pigs: histological and some biochemical changes (Russian). *Uchen. Zap. Vitebsk. Vet. Inst.* 23, S. 84–88 (1970); Abstr. in *Vet. Bull.* 41, No. 4072 (1971). – [6] Frenkiel N.: Recherches sur la fréquence du Balantidium coli Malmsten. chez les porcs des Abattoirs de Lausanne en relation avec la possibilité d'infection de l'homme. Thèse méd., Lausanne (1936). – [7] Glässer K., Hupka E., Wetzel R.: Die Krankheiten des Schweines, 6. Aufl., Verlag M. u. H. Schaper, Hannover, S. 261–262 (1961). – [8] Hatzios B. C.: Pathogenicity of Balantidium coli in porcine species, as evidenced by histopathologic lesions. *Kongressberichte, 2. Kongress der Internationalen Tierärztlichen Gesellschaft, Fachgebiet Schweine*, Hannover, 23.–26. Mai 1972, S. 74. – [9] Jubb K. V. F., Kennedy P. C.: *Pathology of Domestic Animals*, 3rd Ed. Academic Press, New York–London, S. 143 (1970). – [10] Keller H.: 10 Jahre Herdensanierung mit spezifisch-pathogen-freien (SPF)-Schweinen. Erfahrungen aus dem Zentrum Zürich. – *Vet. med. Habilitationsschrift Univ. Zürich* 1973. – [11] Lapage G.: *Veterinary Parasitology*, 2nd Edition, Oliver & Boyd, Edinburgh–London, S. 1060–1063 (1968). – [12] Nemeséri L., Holló F.: Tierärztliche parasitologische Diagnostik. VEB Gustav Fischer Verlag, Jena, S. 184 (1964). – [13] Neundorf R., Seidel H.: Schweinekrankheiten. Ätiologie, Pathogenese, Klinik, Therapie und Prophylaxe. VEB Gustav Fischer Verlag, Jena, S. 456–457 (1972). – [14] Nicod B.: Etude comparative des deux sys-

tèmes d'assainissement dans le cadre du service consultatif et sanitaire en matière d'élevage porcin en Suisse. Schweiz. Arch. Tierheilk. 115, S. 427-451 (1973). – [15] Nieberle K., Cohrs P.: Lehrbuch der speziellen pathologischen Anatomie der Haustiere, 5. Aufl. Gustav Fischer Verlag, Stuttgart, S. 557-558 (1970). – [16] Saratsiotis A., Leontidis S.: Balantidiosis of piglets in endemic form in Greece (Griech. und Franz.). Kten. Nea, Thessaloniki 2, S. 154-162 (1970); Abstr. in Vet. Bull. 41, No. 5296 (1971). – [17] Savchenko V. F., Karput I. M.: Pathology and histology of Balantidium infection in pigs (Russian). Uchen. Zap. Vitebsk. Vet. Inst. 22, S. 22-26 (1970); Abstr. in Vet. Bull. 41, No. 4070 (1971). – [18] Smith H. H., Jones T. C., Hunt R. D.: Veterinary Pathology, 4th Ed. Lea & Febiger, Philadelphia, S. 708 (1972). – [19] Wetzel R.: Parasitäre Erkrankungen des Darmes; in E. Joest, Handbuch der speziellen pathologischen Anatomie der Haustiere, 3. Aufl. Verlag Paul Parey, Berlin-Hamburg, Band VI, S. 560-561 (1967).

## REFERAT

**Abgangsursachen bei Milchkühen.** Milk Marketing Board. Report Nr. 22; 121-126 (engl.), 1973.

In einer Analyse von 1350 Kühen aus 14 Herden wurden für jedes ausgewerzte Tier die Eliminationsgründe erfasst und der Bedeutung entsprechend gewichtet.

Innerhalb eines Jahres wurden 17,7% der Tiere im Alter von 6 bis 7 Jahren wegen den folgenden Hauptursachen abgestossen:

|                        |      |
|------------------------|------|
| 1. Züchterische Gründe | 25 % |
| 2. Alter               | 11 % |
| 3. Krankheiten         | 64 % |

Die 64% der dritten Gruppe verteilen sich wie folgt:

|                                   |       |
|-----------------------------------|-------|
| 1. Euterkrankheiten               | 17,3% |
| 2. Fortpflanzungsstörungen        | 30,7% |
| 3. Ernährungsstörungen            | 2,7%  |
| 4. Stoffwechselerkrankungen       | 4,1%  |
| 5. Bewegungsstörungen und Unfälle | 5,1%  |
| 6. Andere Erkrankungen            | 4,1%  |

Umgerechnet auf die Gesamtpopulation wurden 3% der Kühe wegen Fruchtbarkeitsstörungen innerhalb eines Jahres eliminiert, was etwa den Ergebnissen anderer Erhebungen entspricht (3,2% bis 5,6%). Diese Zahlen zeigen deutlich, welche Bedeutung die Fortpflanzungsstörungen haben und wo der Hebel angesetzt werden muss, um die schweren wirtschaftlichen Verluste zu reduzieren.

*Anmerkung:* Nach einer schweizerischen Analyse von 14 Betrieben mit rund 300 deckfähigen Tieren, die monatlich kontrolliert wurden (Dennler K., 1972, Vet. Diss. Zürich), wurden im Verlaufe eines Jahres 21% der Kühe geschlachtet, davon 57% wegen Fruchtbarkeitsstörungen.

Schweiz. Verein. Zuchthyg.