

Zeitschrift: Schweizer Archiv für Tierheilkunde SAT : die Fachzeitschrift für Tierärztinnen und Tierärzte = Archives Suisses de Médecine Vétérinaire
ASMV : la revue professionnelle des vétérinaires

Band: 116 (1974)

Heft: 9

Artikel: Chronisch-progressive Formen der Staupe-Enzephalitis des Hundes

Autor: Vandavelde, M. / Fatzer, R. / Fankhauser, R.

DOI: <https://doi.org/10.5169/seals-593153>

Nutzungsbedingungen

Die ETH-Bibliothek ist die Anbieterin der digitalisierten Zeitschriften. Sie besitzt keine Urheberrechte an den Zeitschriften und ist nicht verantwortlich für deren Inhalte. Die Rechte liegen in der Regel bei den Herausgebern beziehungsweise den externen Rechteinhabern. [Siehe Rechtliche Hinweise.](#)

Conditions d'utilisation

L'ETH Library est le fournisseur des revues numérisées. Elle ne détient aucun droit d'auteur sur les revues et n'est pas responsable de leur contenu. En règle générale, les droits sont détenus par les éditeurs ou les détenteurs de droits externes. [Voir Informations légales.](#)

Terms of use

The ETH Library is the provider of the digitised journals. It does not own any copyrights to the journals and is not responsible for their content. The rights usually lie with the publishers or the external rights holders. [See Legal notice.](#)

Download PDF: 17.11.2024

ETH-Bibliothek Zürich, E-Periodica, <https://www.e-periodica.ch>

Aus dem Institut für vergleichende Neurologie (Prof. Dr. R. Fankhauser)
der Universität Bern

Chronisch-progressive Formen der Staupe-Enzephalitis des Hundes¹

von M. Vandeveld, R. Fatzer und R. Fankhauser²

In letzter Zeit wurde verschiedentlich die infektiöse Natur subakut- und chronisch-progressiver Krankheiten des Zentralnervensystems (ZNS) bei Mensch und Tier nachgewiesen (Melnick und Richardson, 1972; Zeman und Lennette, 1974). Einerseits erkannte man die Übertragbarkeit der sog. spongiösen Enzephalopathien (Scrapie, Creutzfeldt-Jakobsche Krankheit, Kuru, spongiöse Enzephalopathie der Nerze: Lampert et al., 1972), ohne dass bisher eine Isolierung spezifischer Erreger gelang. Andererseits konnte die Virusätiologie gewisser chronisch-progressiver Entzündungsprozesse in neuerer Zeit gesichert werden. Zu dieser Gruppe gehört die SSPE (subakute sklerosierende Panenzephalitis; Dawson, 1934; Pette und Döring, 1939; van Bogaert, 1945), eine langsam sich entwickelnde Panenzephalitis des Menschen, verursacht durch das Masernvirus oder ein ihm nahe verwandtes Paramyxovirus (ter Meulen et al., 1969 und 1972). Die Bedingungen sind weitgehend unbekannt, unter denen dieses ubiquitär vorkommende, manchmal zu akuten (postinfektiösen) Enzephalitiden führende Virus (Greenfield, 1958) einen chronisch-progressiven Prozess im Gehirn auslösen kann.

Die antigenetische Verwandtschaft von Staupe- und Masernvirus (Staupe/Masern/Rinderpest-Triade, Literaturübersicht bei Imawaga 1968) ist etabliert. Die Staupe ist zweifellos die meistverbreitete Viruserkrankung der Hunde und geht häufig mit ZNS-Störungen, meist als Späterscheinung, einher. Die Staupe-enzephalitis fand wegen ihrer Entmarkungstendenz auch in der Human-Neuropathologie grosses Interesse (Frauchiger und Fankhauser, 1970; Koestner et al., 1974). Der Frage, ob es chronische Formen dieser Enzephalitis gebe, wurde jedoch kaum Beachtung geschenkt. Dies mag daran liegen, dass Tiere mit ZNS-Störungen aus ökonomischen, praktischen und emotionellen Gründen meist in frühen Stadien der Erkrankung getötet werden. Erschwerend wirkt

¹ Unterstützt unter Gesuchs-Nr. 3.706.72 durch den Schweizerischen Nationalfonds und durch das Jules Aeby-Stipendium der Born-Bunge-Stiftung, Berchem-Antwerpen.

² Adresse der Autoren: Postfach 2735, 3001 Bern (Schweiz).

auch das Problem der schlechten Korrelierbarkeit klinischer Symptome und pathologischer Veränderungen (Frauchiger und Walthard, 1935); erfahrungsgemäss können oft auch ausgedehnte Läsionen des ZNS beim Tier nicht erkannt werden, da Störungen wie Kopfweg, Nausea, Missempfindungen, Gesichtsfeldausfälle usw. infolge fehlender sprachlicher Kommunikation nicht zu erfassen sind. Erst wenn objektivierbare und auffällige Symptome wie motorische Störungen und abnormes Verhalten auftreten, werden solche Tiere der ärztlichen Untersuchung zugeführt. Die pathologische Anatomie lässt dann oft vermuten, dass der Prozess länger als die klinisch erfassten Symptome gedauert haben muss, da die histologischen Veränderungen Merkmale von Chronizität aufweisen.

Wir entnahmen unserer Sammlung jene seltenen Fälle von Hunden, die trotz zentralnervöser Störungen erst nach relativ langer Krankheitsdauer (1½ Monate bis 2 Jahre) euthanasiert worden waren und bei denen nach morphologischen Kriterien die Staupeätiologie wahrscheinlich gemacht werden kann. Diese mutmasslichen chronischen Staupeformen lassen sich nicht zu einem einheitlichen morphologischen Bild zusammenfassen.

Kasuistik

Fall 1, Nr. 10173: Deutscher Schäfer-Bastard, männlich, 8 Monate.

Im Alter von 2 Monaten katarrhalische Staupe, die in kurzer Zeit abheilte. In der Folge traten immer häufiger anfallsweise Verhaltensstörungen auf; das Tier rannte wild bellend ziellos umher, war unansprechbar und reagierte nicht auf äussere Reize. Eines Tages verbiss es sich während eines Anfalls derart in das Futtergeschirr, dass es mit schweren Verletzungen an den Lippen in die Klinik eingeliefert werden musste. In den anfallsfreien Intervallen schien der Hund vollständig normal. Bei der neurologischen Untersuchung wurde zeitweilig ein grober Tremor in Schulter- und Beinmuskulatur beobachtet; die Untersuchung der Reflexe, des Augenhintergrundes und des Liquor cerebrospinalis ergab normale Befunde, die Allgemeinuntersuchung lediglich schwere Verletzungen an der Oberlippe beidseits und Schmelzdefekte an den Zähnen (Staupegebiss). Wegen der zunehmenden, prognostisch ungünstigen psycho-motorischen Störungen wurde der Hund euthanasiert.

Sektionsbefunde:

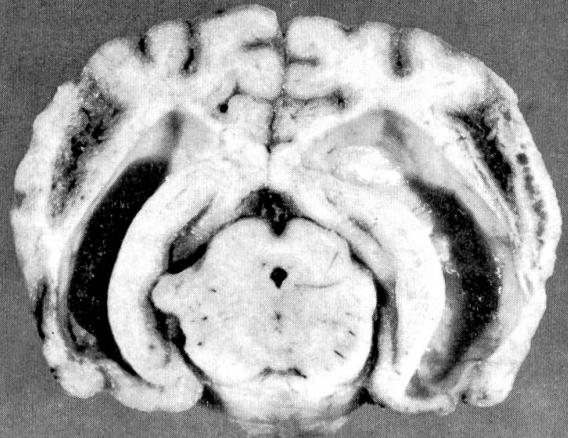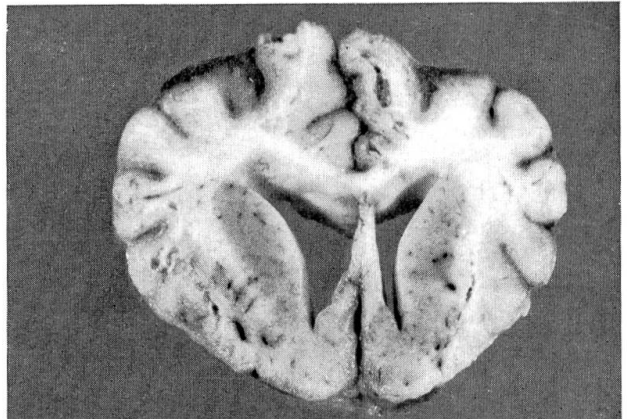
Die Veränderungen im ZNS beschränken sich auf die beidseitigen Claustra. Es besteht mässige Gliavermehrung, durch Mikroglia sowohl wie Astrozyten. Die Astrozytenkerne sind z.T. nackt (Abb. 4b), z.T. exzentrisch in wenig eosinophilem Zytoplasma mit schlanken Fortsätzen liegend (Abb. 4a). Die Imprägnation nach Maurer zeigt eine deutliche Faser gliose (Abb. 5). Diese bilateral-symmetrische Sklerose ist in den zentralen Abschnitten der Claustra, auf der Höhe des Temporallappens, am deutlichsten. Rostral und caudal davon werden proliferierte Mikroglia und nackte, geschwollene Astrozytenkerne, aber nur

Abb. 1 Fall 4, Nr. 10000; Mops, weibl., 8j.: Unphysiologische Haltung der Vordergliedmassen.

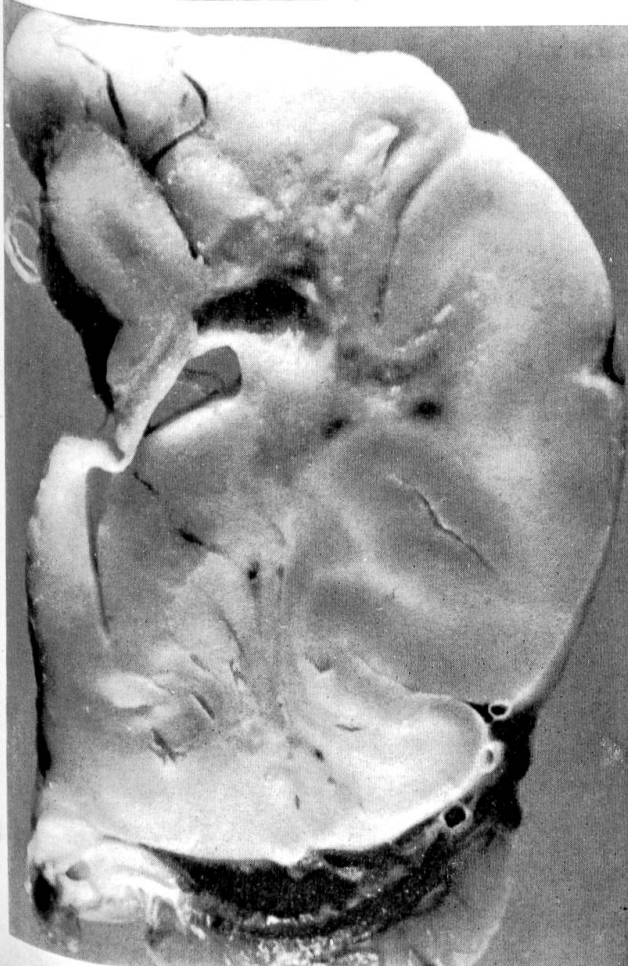
Abb. 2 Fall 3, Nr. 6037; Zwergspitz, männl., 4j.: Ventrikelerweiterung, Rinde und Mark ver-schmälert, faserige Beschaffenheit der Rinde, feinwabige zystische Bezirke.

Abb. 3 Fall 5, Nr. 5189; Airedale Terrier, männl., 8j.: Grosshirnmark aufgerauht, glanzlos; grosse zystische Höhlen.

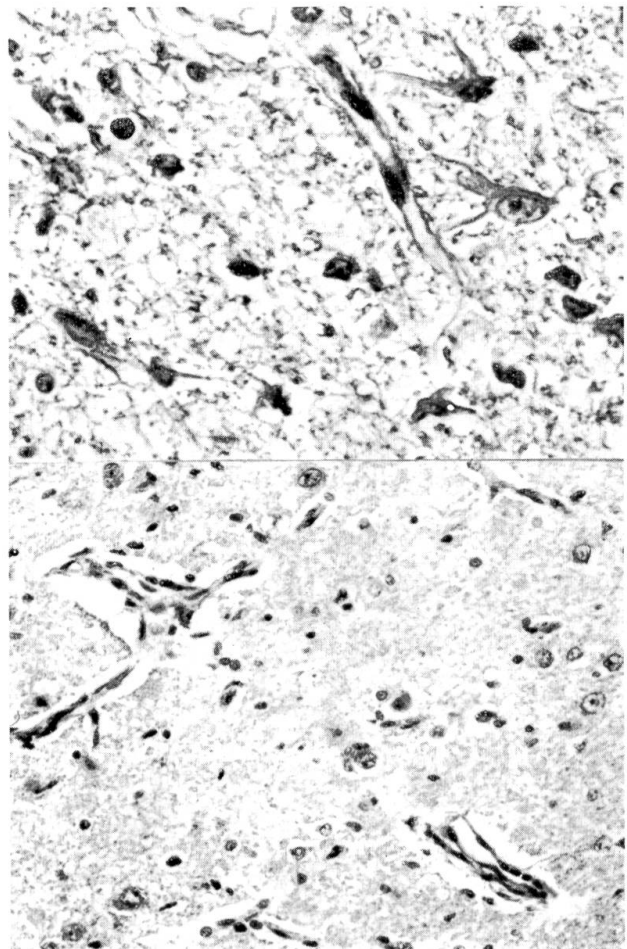
Abb. 4 Fall 1, Nr. 10173; DSH-Bastard, männl., 8 Mt.: Claustrum, a) fibrilläre Astrozyten, Kapillarendothelkerne geschwollen; HE, starke Vergrösserung. b) Gefässwandaktivierung, nackte Astrozytenkerne; HE, mittlere Vergrösserung.



2

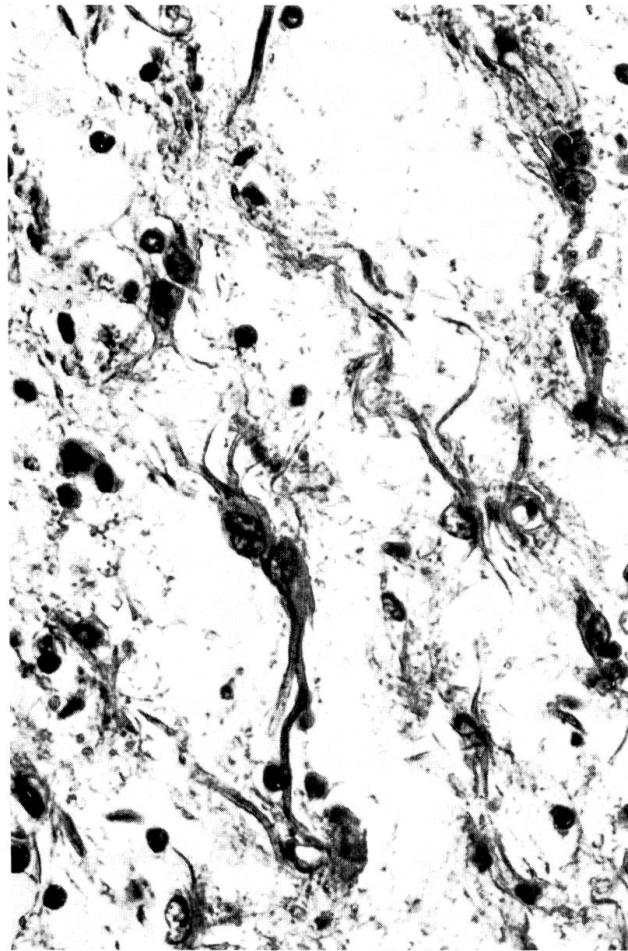
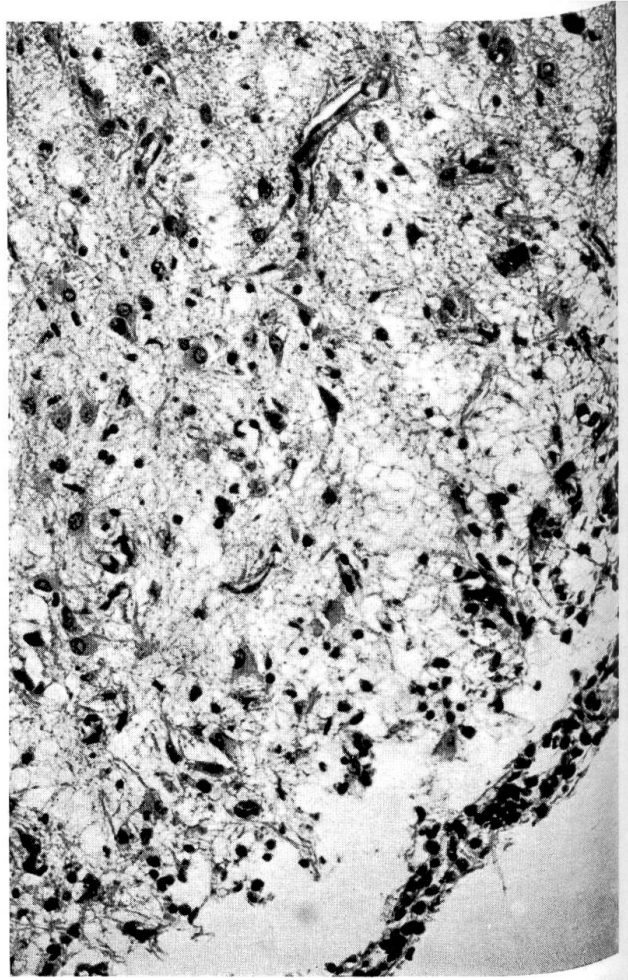
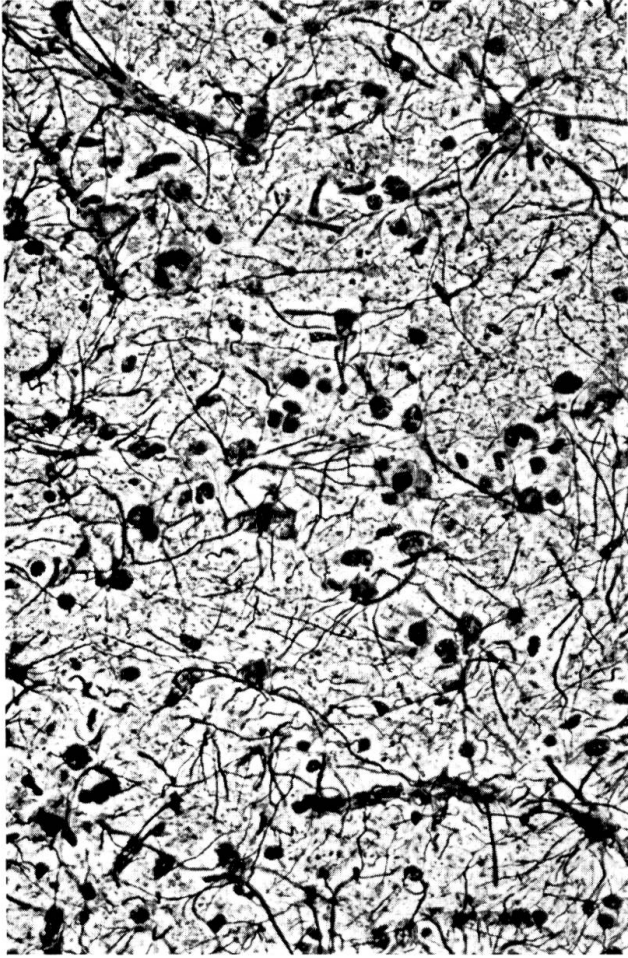


5



4

4



wenige fibrilläre Astrozyten gefunden. Vereinzelt sind nekrotische Nervenzellen und geschwollene Axone, ebenso Mitosen zu sehen. Entzündliche Veränderungen (vereinzelte Knötchen aus Mikroglia und Astrozyten und geringfügige Gefässinfiltrate aus Lymphozyten und histiozytären Zellen) sind nur in den Gebieten mit deutlicher Sklerose zu finden, ebenso aktivierte Gefässwände mit Endothelkernschwellung (Abb. 4 a, b). Eosinophile Einschlusskörperchen kommen im Zytoplasma von Nervenzellen und in Astrozytenkernen vor (Abb. 16a). Ähnliche Einschlüsse finden sich im Zytoplasma der Übergangsepithelzellen von Harnblase und Nierenbecken. Anamnese, Staupegebiss und Nachweis von Einschlusskörperchen sind Hinweise auf eine Staupeätiologie dieser «atypischen» ZNS-Veränderungen.

Fall 2, Nr. 3460: Mops, weiblich, 1jährig.

Die Erkrankung begann mit Gleichgewichtsstörungen und Manegebewegungen, dann traten Desorientiertheit, Hyperventilation und Myoklonien in der Gesichtsmuskulatur auf, schliesslich Tetraplegie. Während der folgenden Woche normalisierte sich der Zustand weitgehend, 3 Wochen später jedoch erfolgte ein erneuter Anfall von Tetraplegie, verbunden mit vermehrtem Speichelfluss und Exzitation. Die Hündin erholte sich nur langsam; sie konnte zwar nach einigen Tagen wieder stehen, lief aber ataktisch und planlos im Kreis herum und beleckte mit Vorliebe kalte und glatte Gegenstände. Sie war meist somnolent, nahm Futter und Wasser liegend zu sich, und schien taub und blind. Harn- und Kotinkontinenz kamen dazu, und der Zustand blieb stationär, bis das Tier 1½ Monate nach Krankheitsbeginn euthanasiert wurde.

Sektionsbefunde:

Viszerale Organe makroskopisch unauffällig. Gehirn: Seitenventrikel erweitert (brachycephaler Hund); basal im Riechhirn, in den Occipitallappen und im Piriformisgebiet grosse feinwabige, in allen übrigen Gehirnabschnitten kleine, disseminierte Erweichungsherde.

Histologie:

Die diffuse Meningitis und submeningeale Enzephalitis im Grosshirn und disseminierte Meningo-Enzephalitis im Kleinhirn treten im Vergleich zu den degenerativen Erscheinungen in den Hintergrund. Am auffallendsten ist die diffuse Nekrose der Grosshirnrinde einschliesslich des Ammonshorns. Die nekrobiotischen Veränderungen variieren im Grad. In weniger stark betroffenen Gebieten ist das Gewebe blass und aufgelockert, die Nervenzellen sind noch ziemlich gut erhalten, liegen aber in grossen optisch leeren Höfen; die Gefässwände zeigen Anzeichen von Aktivierung und Proliferation, die Gliazellen (Astrozyten, Mikroglia und anscheinend auch Oligodendrozyten) sind vermehrt. Massiv veränderte Gebiete enthalten keine Nervenzellen mehr, Kapillaren und Gliaelemente – vorwiegend Mikroglia und Astrozyten fibrillären Typs – sind stark proliferiert. Stellenweise dominieren zystische Hohlräume, in deren Innerem Überreste schwer definierbarer, vermutlich glialer Zellen in einem Netzwerk von Kapillaren und eosinophilen Fasern liegen können. Makrophagen werden nur vereinzelt gefunden. Die Randzonen der Zysten sind faserigliotisch. Der Prozess greift auch auf die Markstrahlen über, wo sich mottenfrassähnliche Gewebsausfälle bis zu ausgedehnten zystischen Hohlräumen finden. Das Gewebe zwischen den nekrotischen Bezirken ist locker, durchsetzt mit Mikroglia und Astrozyten, darunter vielen ge-

Abb. 5 Fall 1: Claustrum, deutliche Faser gliose; Silberimprägnation nach Maurer, starke Vergrösserung.

Abb. 6 Fall 3: Grosshirnrinde, mononukleäre Infiltration der Meningen, submeningeale Enzephalitis; Nervenzellschwund, Astrozytenproliferation; HE, mittlere Vergrösserung.

Abb. 7 Fall 3: Grosshirnrinde, fibrilläre Astrozyten; Trichrom nach Goldner, starke Vergrösserung.

Abb. 8 Fall 3: Grosshirnrinde, gemästete Astrozyten; Trichrom nach Goldner, starke Vergrösserung.

mästeten. Die Markscheiden sind zerstört. Auch in den nekrotischen Zonen finden sich entzündliche Veränderungen unterschiedlicher Stärke als lockere, perivaskuläre Infiltrate von Lymphozyten, Histiozyten und vereinzelt Plasmazellen. Nur gelegentlich erreichen solche Gefässmanschetten beachtlichen Umfang.

Während typische Staupe-Einschlusskörperchen in Astrozytenkernen fehlen, werden eosinophile Strukturen im Zytoplasma von gemästeten Astrozyten gefunden, die den von Fischer (1965) beschriebenen zytoplasmatischen Staupe-Einschlüssen gleichen. Die histologische Untersuchung der Lunge zeigt überdies die Veränderungen einer Staupe-Pneumonie mit massenhaft eosinophilen Einschlusskörperchen im Zytoplasma desquamierter Bronchialepithelzellen. Zwar handelt es sich um eine akute Pneumonie, wogegen die Hirnveränderungen chronischen Charakter aufweisen, während in der Regel die ZNS-Manifestationen eine Späterscheinung der Staupe sind und im Anschluss an die katarrhalische Form auftreten. Die Möglichkeit, dass hier infolge einer allgemeinen Resistenzverminderung eine akute systematische Staupe im Anschluss an die Neuroinfektion ausbrach, ist nicht auszuschliessen. Der Staupe-Verdacht wird auch nahegelegt durch den nachfolgenden Fall 6037, der im Grosshirn gleiche Veränderungen aufweist, im Kleinhirn jedoch eine typische Staupe-Enzephalitis mit Entmarkungszonen.

Fall 3, Nr. 6037: Zwergspitz, männlich, 4jährig.

Innerhalb einer Woche traten plötzlich zwei epileptiforme Anfälle auf, jeweils gefolgt von Rastlosigkeit, Schlaflosigkeit und Kreiswandern. Antikonvulsiva brachten weitgehende Besserung, die Manegebewegungen blieben bestehen. Der Zustand war 3 Wochen stationär, dann traten in kurzen Zeitabständen mehrere epileptiforme Anfälle auf. Durch regelmässige Gaben von Tranquilizern wurden sie in der Folge niedergehalten. Der Hund nahm Futter und Wasser normal auf und war zwar ansprechbar, blieb aber somnolent und psychisch verändert. Es entwickelte sich Harninkontinenz. Der Zustand verschlechterte sich merklich, nachdem wieder ein schwerer epileptiformer Anfall mit Bewusstlosigkeit, generalisierten tonisch-klonischen Krämpfen, Kot- und Harnabsatz und erhöhter Körpertemperatur aufgetreten war. Der Hund schlief anschliessend mehrere Tage. Vorübergehende Schluckbeschwerden wurden beobachtet. Die Erholung war unvollständig, das Tier blieb somnolent, lief zeitweise planlos hin und her und stiess gegen Hindernisse, anfallsweise traten Myoklonien der Kaumuskulatur auf. Neurologische Untersuchung ca. 5½ Monate nach Krankheitsbeginn: epileptiforme Anfälle, Zwangsbewegungen, Paresen der Gliedmassen, abnorme Stellreaktionen, Blind- und Taubheit, Oberflächensensibilität erhalten. Euthanasie.

Sektionsbefunde:

Viszerale Organe unauffällig. Grosshirn: Windungen geschrumpft und eingefallen; Piagefässe stark injiziert, Hirnoberfläche gelblich verfärbt. Bei der Herausnahme kollabiert das Gehirn, reichlich Liquor fliesst ab. Besonders links starke Ventrikelerweiterung, Rinde und Mark deutlich verschmälert mit faserig-feinwabigem Aussehen (Abb. 2).

Histologie:

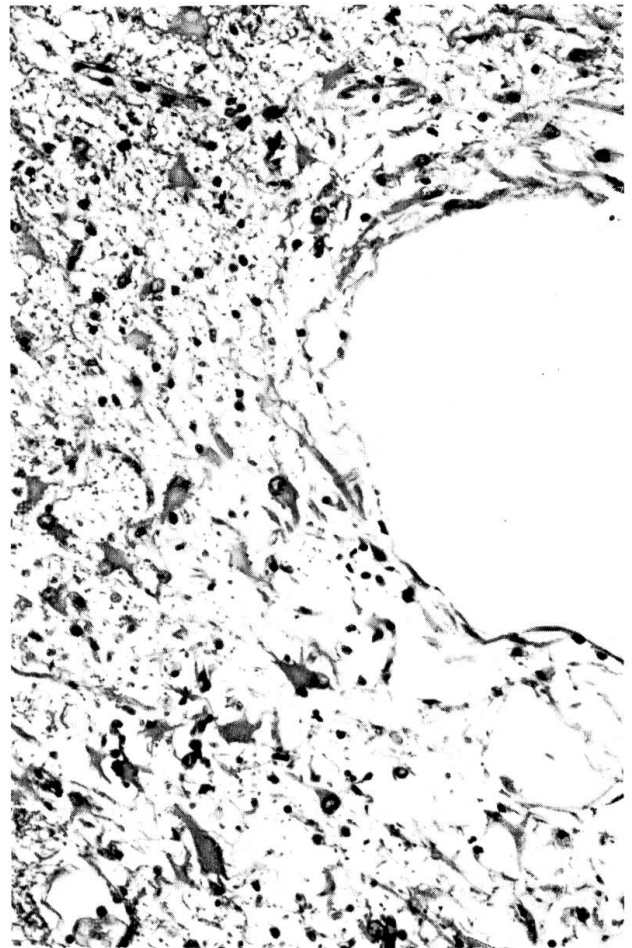
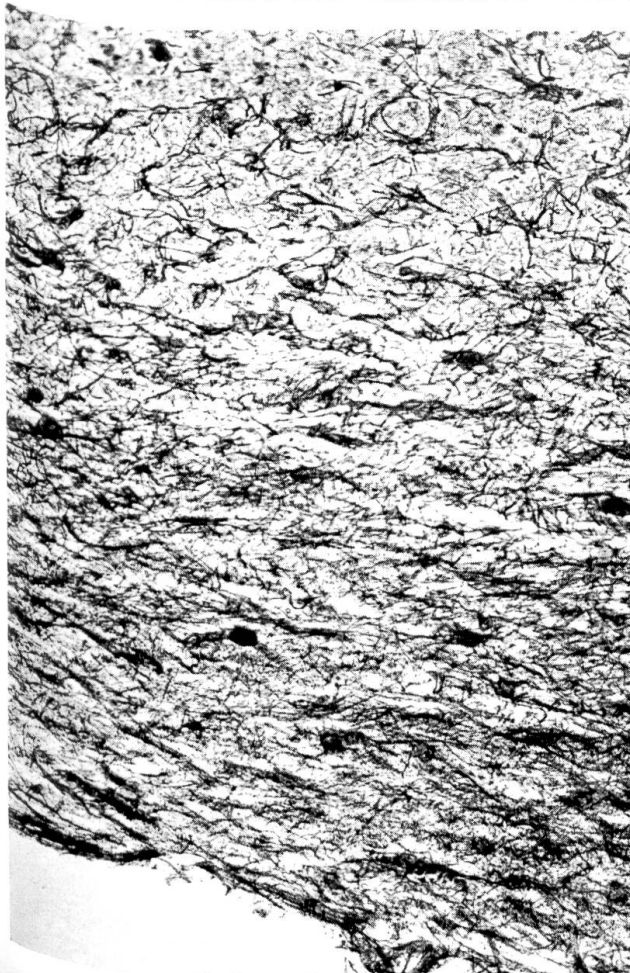
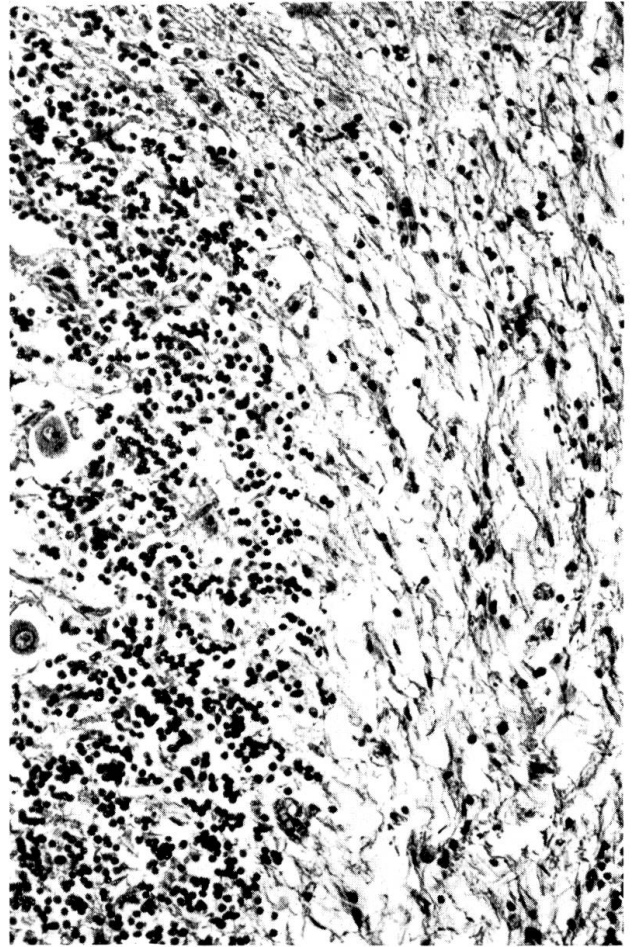
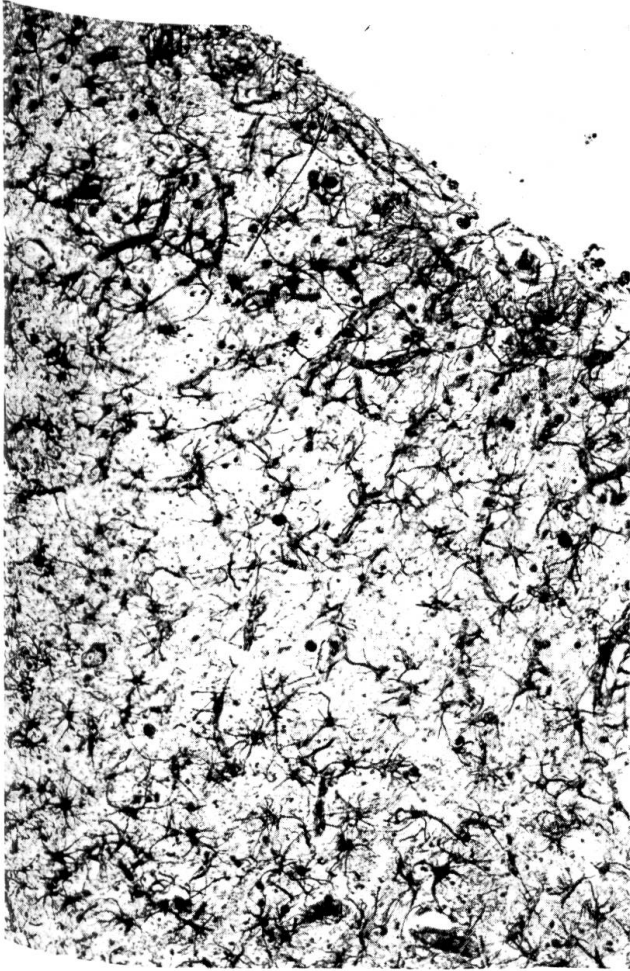
Der Prozess im ZNS weist starke Ähnlichkeit mit Fall 3460 auf. Die betont plasmazytäre Meningitis strahlt stellenweise entlang den Gefässen ins Hirnparenchym ein (Abb. 6).

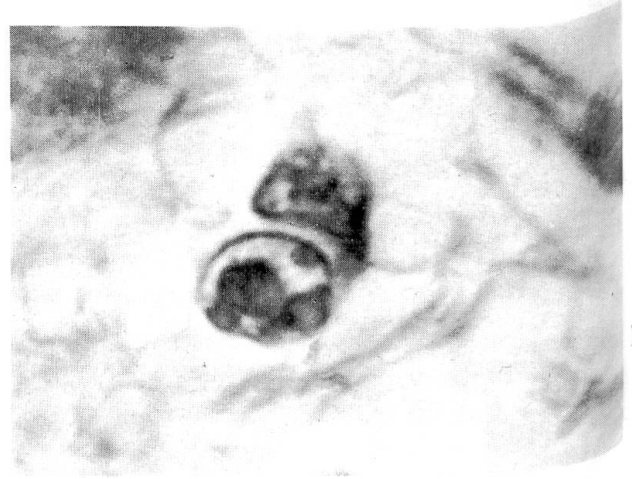
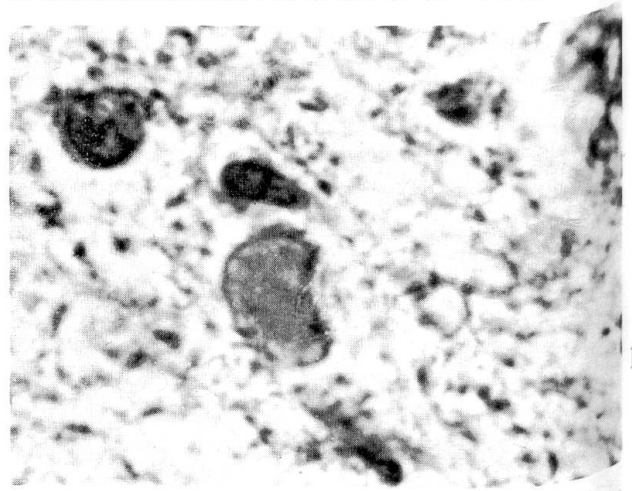
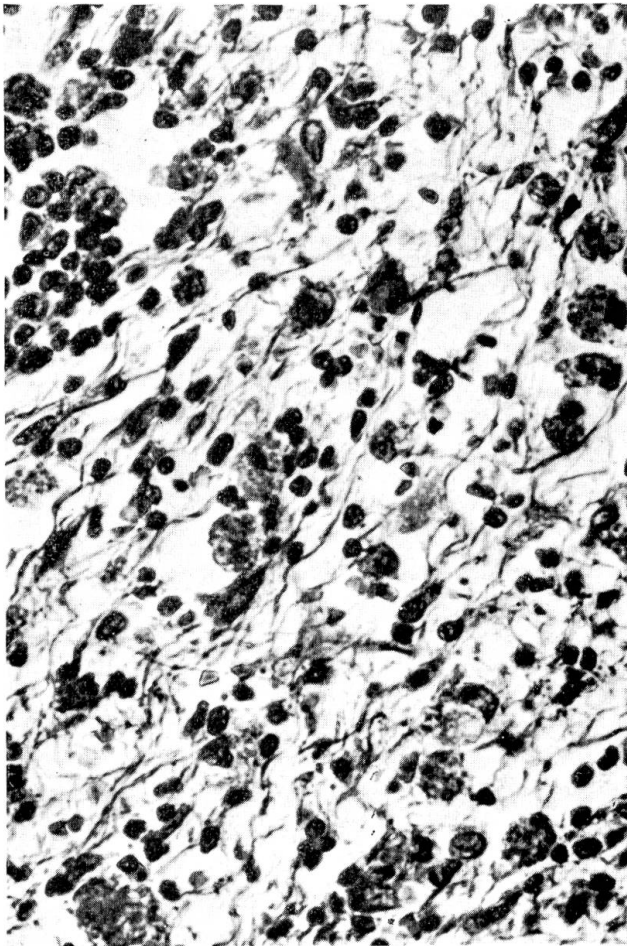
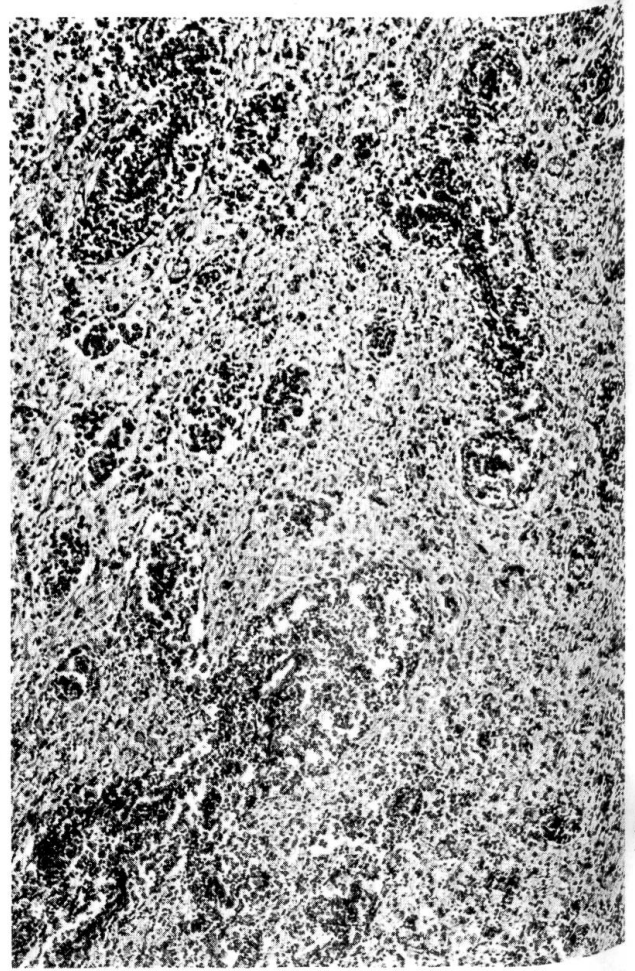
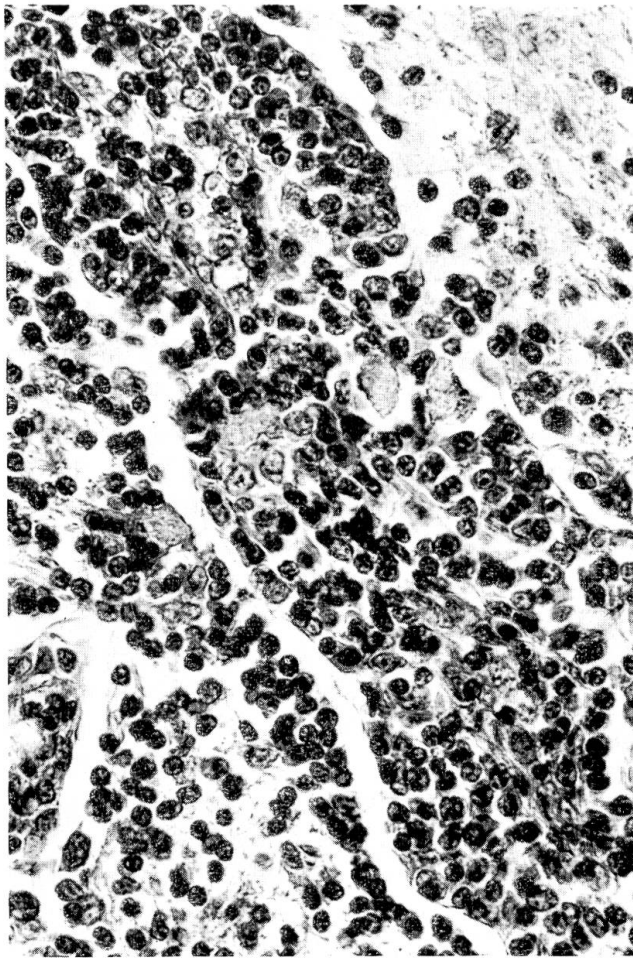
Abb. 9 Fall 3: Grosshirnrinde, dichte Fasergliose; Silberimprägnation nach Maurer, mittlere Vergrösserung.

Abb. 10 Fall 3: Kleinhirn, Staupe-Enzephalitis mit Entmarkung; HE, mittlere Vergrösserung.

Abb. 11 Fall 4: Grosshirn, Markstrahl; Zystenwand mit dichtem Filz aus Gliafasern; Silberimprägnation nach Maurer, mittlere Vergrösserung.

Abb. 12 Fall 4: Grosshirn; Zyste, Proliferation progressiver Astrozyten; HE, mittlere Vergrösserung.





Hauptbefund ist eine ausgedehnte Nekrose der Grosshirnrinde mit Übergreifen auf die Markstrahlen. Hervorstechend sind die diffuse Astrozytose (Abb. 6, 7, 8) und Fasergliose (Abb. 9), dazu grosse Zysten, die teilweise von stark gestauten Gefässen durchzogen werden. Ähnliche Zysten liegen in den Markstrahlen; daneben finden sich frische Malaziebezirke mit massenhaft Makrophagen; im übrigen sind die Markstrahlen über weite Gebiete sklerotisch, progressive Astrozytenformen sind häufig (vgl. Abb. 7 u. 8). Einschlusskörperchen sind nicht vorhanden; auffallend geschwollene Nukleoli sind in vielen Astrozyten- und Nervenzellkernen zu beobachten. Im Kleinhirn, vor allem im Cortex und in den Markblättchen, besteht eine disseminierte Enzephalitis mit Entmarkungsherdchen vom Typ der Staupe-Enzephalitis (Abb. 10), ebenfalls ohne Einschlusskörperchen. Auch in diesem Fall liegt eine Pneumonie vor, die jener von Fall 3460 sehr ähnlich ist; doch sind auch hier keine Einschlusskörperchen nachweisbar.

Bei diesen beiden Fällen mit Cortexnekrose ist differentialdiagnostisch an eine anoxische bzw. kreislaufbedingte, evtl. toxische (z. B. Schwermetalle) Schädigung zu denken. Anamnestische oder andere pathologisch-anatomische Anhaltspunkte in dieser Richtung bestehen nicht. Nach Hicks (1968) soll hier die Nekrose deutlich laminär sein und nicht diffus wie bei unseren Tieren.

Fall 4, Nr. 10 000: Mops, weiblich, 8jährig.

Vor 2 Jahren traten plötzlich Gleichgewichtsstörungen, besonders bei der Futteraufnahme, Kreisbewegungen und Ataxie auf. Verdachtsdiagnose: Hirntumor. Ein Therapieversuch mit Corticosteroiden führte zu ziemlich guter Erholung, jedoch blieb die Hündin psychisch verändert. Sie wollte nicht mehr spazieren gehen, scheute das Treppensteigen und machte häufig einen abwesenden Eindruck. Der Zustand verschlechterte sich langsam, aber merklich, so dass das Tier 2 Jahre nach Krankheitsbeginn trotz gutem Allgemeinzustand zur Euthanasie gebracht wurde. Es zeigte jetzt leichte Kopfschiefhaltung nach rechts, Tendenz, nach links im Kreis zu gehen, unphysiologische Körperhaltungen (Abb. 1) sowie Paresen und Hypermetrien bei der Bewegung. Bei Aufregung verstärkten sich die Symptome, vor allem die Kreisbewegungen, die Hündin stiess gegen Hindernisse. Bei Prüfung der Patellarreflexe fielen leichte Myoklonien in der Oberschenkelmuskulatur, bei der Kontrolle der Haltungs- und Stellreaktionen Seitenungleichheiten auf.

Sektionsbefunde:

Zystische Entartung eines Ovars, glandulär-zystische Endometriumhyperplasie und leichtgradige Herzklappenfibrose. Das von aussen unauffällige Gehirn zeigte auf den Frontalschnitten bräunlichgelbe, sulzig durchtränkte Bezirke im Grosshirnmark. Der leichtgradige Hydrocephalus internus wurde als rassebedingt interpretiert.

Histologie:

Beschränkt auf Grosshirnmark und rostrale Abschnitte des Hirnstammes bestehen zwei Läsionstypen:

a) in Marklager und -strahlen finden sich ausgedehnte, z. T. zystische Bezirke mit zellreicher Fasergliose (Abb. 11). Das Mark ist ersetzt durch ein feines Netzwerk aus schwach eosinophilen Fibrillen, in das Glia und Makrophagen mit gelblichem Pigment im Zytoplas-

Abb. 13 Fall 4: Grosshirn, Markstrahl; lympho-histiozytäre Infiltration eines Gefässes, Infiltratzellen durchsetzen Pia-Glia-Membran und liegen im benachbarten Parenchym; HE, starke Vergrösserung.

Abb. 14 Fall 5: Grosshirnmark; diffuse granulomatöse Enzephalitis; HE, Übersicht.

Abb. 15 Fall 5: Grosshirnmark; entzündlicher Herd mit Retikulinfaserbildung; Makrophagen; Retikulin nach Wilder, starke Vergrösserung.

Abb. 16 a) Fall 1: eosinophiles Einschlusskörperchen in Astrozytenkern; HE, Oelimmersion. –
b) Fall 4: multiple eosinophile Einschlusskörperchen in Astrozytenkern; HE, Oelimmersion.

ma eingelagert sind. Am auffälligsten sind Astrozyten fibrillären Typs. Stellenweise vorhandene Fibroblasten und -zyten stehen wohl in Zusammenhang mit proliferierten Gefässchen. Am Übergang zum Cortex hört der Prozess ziemlich abrupt auf. Die veränderten Bezirke sind begrenzt durch einen Saum dicht gelagerter Gliazellen, so besonders auffälligen progressiven Astrozytenformen (Abb. 12). Die Maurer-Imprägnation zeigt einen dichten Faserfilz (Abb. 11). Die spärlichen entzündlichen Veränderungen bestehen aus lockeren, vorwiegend perivenösen Infiltraten aus Lymphozyten, retikulo-histiozytären Zellen und Plasmazellen. Stellenweise finden sich lediglich etwas abgeblasste Markbezirke mit deutlicher Astrozytose. Ob die sklerosierten, zystischen Erweichungszonen als Malazie oder als entzündlicher Prozess ihren Anfang nahmen, lässt sich nicht entscheiden.

b) Beim 2. Läsionstyp handelt es sich um grosse entzündliche Herde von teils ausgesprochen proliferativem Charakter, lokalisiert in Markstrahlen, Thalamus und Mittelhirn. Dichte Manschetten aus lymphoiden Zellen, retikulo-histiozytären Elementen, vereinzelt Monozyten und Plasmazellen liegen um Gefässe mit Wandproliferation und Endothelkernschwellung. Diese perivaskulären Infiltrate durchbrechen die Pia-Glia-Membran (Abb. 13). Das umliegende Gewebe weist eine starke Gliose auf, vorwiegend aus Astrozyten und Mikrogliä, vermischt mit lymphoiden und retikulo-histiozytären Zellen. Mitosen sind ziemlich häufig. Das Bild ist vergleichbar gewissen von Fankhauser et al. (1972) beschriebenen primären Retikulosen des ZNS mit vorwiegend entzündlichen, aber auch neoplastischen Zügen. Auffallend und unter Berücksichtigung des Zellbildes schwer zu erklären ist das Fehlen von Bindegewebszubildung. Staupeeinschlusskörperchen können an vereinzelt Stellen beobachtet werden (Abb. 16b). Einen weiteren ätiologischen Hinweis geben zytoplasmatische Einschlüsse in Zellen des Harnblasenepithels.

Fall 5, Nr. 5189: Airedale Terrier, männlich, 8jährig.

Seit 3 Monaten epileptiforme Anfälle. Nach Aussage des Besitzers schon früher abnormales Verhalten. Ein Grand-mal-Anfall während des einwöchigen Klinikaufenthaltes. Der Hund trägt den Kopf schief, hat Mühe, sich in der Nachhand zu erheben, zeigt Manegebewegungen, Drang nach rechts und Ataxie. Die Patellarreflexe sind gesteigert. Im Liquor Eiweissvermehrung und pathologische Kolloidkurven. Euthanasie unter der Verdachtsdiagnose Enzephalitis.

Sektionsbefunde:

Hyperplasie der Milz, pneumonische Veränderungen im linken Herzlappen, chronische Gastro-Enteritis mit Blutungen im Ileocecalbereich und im gesamten Dickdarm, Dilatation der Nierenbecken. Auf Frontalschnitten des Gehirns zeigt die Marksubstanz ausgedehnte Bezirke glanzloser, rauher Beschaffenheit mit grossen zystischen Hohlräumen (Abb. 3).

Histologie:

Die schon makroskopisch sichtbar veränderten Gebiete sind histologisch grossflächige, diffuse Entzündungsherde. Perivaskuläre Infiltrate aus Lymphozyten, lymphoiden und retikulo-histiozytären Zellen, Makrophagen und vereinzelt Plasmazellen durchbrechen die Pia-Glia-Membran und infiltrieren das umliegende Gewebe (Abb. 14). Dieses ist aufgelockert und durchsetzt mit Entzündungszellen und massenhaft Makrophagen (Abb. 15), die häufig Myelinbruchstücke phagozytieren, sowie z.T. mehrkernigen gemästeten Astrozyten und Mikrogliä. Mitosen sind selten. Die Zubildung von Retikulinfasern ist erheblich (Abb. 15). Auch dieser Fall gleicht den von Fankhauser et al. (1972) beschriebenen granulomatösen Enzephalitiden bzw. entzündlichen retikuloblastischen Prozessen des ZNS. In den stark entzündlich veränderten Gebieten treten sekundäre Degenerationsercheinungen wie Kolliquationsnekrose, Malazien und Zysten sowie zellige Faser gliose auf. Die Meningen sind herdförmig infiltriert, im Cortex finden sich Sklerosebezirke, wobei der Zusammenhang mit veränderten Markstrahlen nicht immer nachweisbar ist. Typische Staupe-Einschlusskörperchen sind, wenn auch sehr selten, nachweisbar.

Fall 6, Nr. 9303: Rehpinscher, männlich, 2jährig.

Seit 6 Monaten progressive Ataxie der Hinterbeine. Die Untersuchung ergibt stark gesteigerte Patellar- und Achillessehnenreflexe; die Flexorreflexe sowie Unterstützungs- und Korrekturreaktionen der Hinterbeine sind stark gestört, ebenso die propriorezeptive Aufrichtungsreaktion. Rigider Nacken und Schmerzäusserungen bei Druck auf den cranialen Thorakalbereich der Wirbelsäule. Der Liquor enthält 57/3 Zellen, die Eiweissreaktion nach Pandy ist stark positiv. Röntgenaufnahmen der Wirbelsäule sowie ein Myelogramm sind unauffällig. Keine Krankheitszeichen von seiten anderer Organsysteme. Ein raumfordernder Prozess im Rückenmark wird vermutet und der Hund euthanasiert.

Sektionsbefunde:

Weder ZNS noch übrige Organe weisen makroskopisch Veränderungen auf.

Histologie:

Der pathologische Prozess – granulomatöse Enzephalomyelitis oder entzündlicher retikulo-proliferativer Prozess (Fankhauser et al., 1972) – betrifft Gehirn und Rückenmark mit Schwerpunkt in einzelnen Rückenmarksabschnitten. Herde unterschiedlicher Ausdehnung liegen im Grosshirnmark. Im Rückenmark sind graue und weisse Substanz betroffen. Dichte Manschetten aus lymphoiden und retikulo-histiozytären Zellen vermischt mit wenigen Plasmazellen liegen um Gefässe. Deren Wände sind z. T. durch Infiltration mit lympho-histiozytären Zellen, z. T. durch hyaline Verquellung und Schwellung der Kerne der glatten Muskelzellen verdickt. Die Endothelkerne sind geschwollen. Die perivaskulären Infiltrate durchbrechen die Pia-Glia-Membran. Das Parenchym ist durchsetzt mit Gliazellen, vorwiegend Astrozyten, darunter auffallend viele gemästete Formen; Mikroglia und Oligodendrozyten sind weniger stark vertreten. Eingestreut in diese Bezirke finden sich Plasmazellen, Monozyten, vereinzelte Lymphozyten und Makrophagen. Mitosen sind äusserst selten. Bindegewebe ist in den Rückenmarksherden spärlich, in den Hirnherden fehlt es ganz. In Kernen von Astrozyten finden sich gelegentlich grosse, blass-eosinophile, homogene Einschlüsse mit dunklem Rand von der Art der Staupe-Einschlusskörperchen.

Diskussion

Schon sehr früh wurde in der Literatur auf das Vorkommen von Enzephalitiden beim Hund mit chronisch-protrahiertem Verlauf hingewiesen: Die «Hunde-Deparalyse» Cerlettis (1912); 2 Fälle von Posrednik (1930); 2 Fälle von Peters und Yamagiwa (1936); 1 Fall von Scherer und Collet (1939); die disseminierte Enzephalomyelitis beim erwachsenen Hund bzw. «old dog encephalitis» von Cordy (1942); die von McIntyre et al. (1948) unter Gruppe III zusammengefassten Fälle; die chronisch dementionellen Formen bei Fankhauser (1951); schliesslich die subakute, diffuse, sklerosierende Enzephalitis des Hundes von van Bogaert und Innes (1962). Meistens handelte es sich bei diesen Krankheiten um diffuse Panenzephalitiden mit Bevorzugung von Grosshirnrinde und Hirnstamm. Klinisch stand die progressive psychische Abstumpfung im Vordergrund. In den Fällen von Scherer und Collet (1939) sowie van Bogaert und Innes (1962) wurde histologisch eine periaxiale Sklerose der weissen Substanz beobachtet. Die Autoren verwiesen ausdrücklich auf die Ähnlichkeit ihrer Hundefälle mit der SSPE des Menschen. Bisher sind nur 7 Fälle vergleichbarer sklerosierender Enzephalitiden beim Hund bekannt geworden (Innes, 1968). In unserer Sammlung befinden sich mehrere derartige

chronische diffuse Enzephalitiden des Hundes, deren morphologische Charaktere eine Einteilung in diese Gruppe rechtfertigen würden (Fankhauser, 1953, 1962). Im Gegensatz zu den 6 hier geschilderten Fällen mit chronischen Staupe-Veränderungen liegen aber keine überzeugenden Anhaltspunkte für eine Staupe-Ätiologie vor.

Für die erwähnten Fälle der Literatur wurde die Staupe-Ätiologie nicht bewiesen, vor allem weil Übertragungsversuche nicht gelangen (Cordy, 1942; van Bogaert und Innes, 1962; Lincoln et al., 1971). In verschiedenen Beschreibungen wurde eine durchgemachte katarrhalische Staupe als ätiologischer Hinweis gewertet (Peters und Yamagiwa, 1936; Scherer und Collet, 1939; van Bogaert und Innes, 1962). Cordys Hunde mit «old dog encephalitis» (1942) hatten angeblich nie Staupe durchgemacht, und obschon Cordy eosinophile Einschlüsse fand, lehnte er Staupe als mögliche Ursache ab und vermutete ein anderes, unbekanntes virales Agens. Erst in neuester Zeit haben Lincoln et al. (1973) die Staupe-Ätiologie der «old dog encephalitis» mit Hilfe von Immunfluoreszenz und Elektronenmikroskopie weitgehend sichern können. Obschon weder virologische noch serologische Untersuchungen durchgeführt wurden, halten wir bei unseren 6 Hunden auf Grund verschiedener Überlegungen Staupe als Ursache der Hirnveränderungen für wahrscheinlich. Wir fanden typische Staupe-Einschlusskörperchen in Astrozytenkernen, relativ reichlich in den Fällen 10 000 und 10 173, vereinzelt in Fall 5189; bei 2 weiteren Tieren fanden sich eosinophile Einschlüsse im Zytoplasma (3460) und in Kernen (9303) von Astrozyten, die zwar morphologisch von den typischen Staupe-Einschlusskörperchen abweichen, die jedoch bei Staupe-Enzephalitis im Verein mit typischen Einschlusskörperchen häufig vorkommen. Auf die Bedeutung verschiedener Einschlusskörperchen-Formen für die Diagnose der Hundestaupe hat Fischer (1965) hingewiesen. Bei Hund 6037 wurde im Kleinhirn eine Enzephalitis mit Entmarkung festgestellt, wie sie für Staupe charakteristisch ist. Zur Unterstützung der Diagnose wurden in den Fällen 3460, 6037, 10 000 und 10 173 auch Befunde an anderen Organsystemen herangezogen (Lunge, Harnblase und Nierenbecken; Zähne). Ein weiterer Anhaltspunkt ist bei Fall 10 173 die Anamnese einer durchgemachten katarrhalischen Staupe.

Differentialdiagnostisch wäre vor allem in den Fällen 5189, 9303 und 10 000 mit den stark entzündlichen, granulomatösen Veränderungen an eine Toxoplasmose zu denken. In keinem der Gehirne sind jedoch Toxoplasmazysten nachweisbar.

Grundsätzlich sind in unserem Material zwei Läsionstypen vorhanden: Einerseits die sklerosierende Nekrose mit Vorzugssitz im Grosshirncortex, andererseits die stark entzündlichen, retikuloproliferativen Prozesse im Sinne einer granulomatösen Enzephalitis, vorwiegend lokalisiert im Grosshirnmark, u. U. auch in Hirnstamm und Rückenmark. Fall 10 000 nimmt insofern eine Zwischenstellung ein, als hier sowohl sklerosierte Nekrosebezirke als auch Zonen granulomatöser Enzephalitis gefunden werden; zugleich aber finden sich die typischen Staupe-Einschlusskörperchen, was darauf hinweisen könnte, dass die Infektion

tatsächlich zu unterschiedlichen Läsionstypen führen kann. Auch bei der akuten Staupe-Enzephalitis werden verschiedene Formen unterschieden (Cerletti, 1912; Perdrau und Pugh, 1930; Fankhauser, 1951). Bemühungen früherer Untersucher, die verschiedenen Formen der Hunde-Enzephalitis auch auf verschiedene Ursachen zurückzuführen (Cordy, 1942; Scherer, 1944; McIntyre et al., 1948) wurden später durch virologische und immunhistologische Untersuchungen widerlegt (Koprowski et al., 1950; Mansi, 1951; Appel und Gillespie, 1972; Lincoln et al., 1971, 1973).

Auf gewisse Staupeformen mit granulomatösem Charakter wiesen unter anderen Liégeois et al. (1969) in ihrer histologischen Klassifikation der Staupe-Enzephalitiden hin. Die Veränderungen der nervösen Staupe aber schlechthin als primäre Retikulose des ZNS mit gesicherter Virusätiologie anzusehen, wie das etwa geschehen ist (Holz, 1953) wird von Fankhauser et al. (1972) wohl zu Recht als verfehlt betrachtet.

Sowohl beim sklerosierenden als auch beim retikulo-proliferativen Typ der hier beschriebenen chronischen Staupe-Enzephalitiden geht die Reaktion der Astrozyten bzw. des retikulo-endothelialen Systems über das übliche Mass der physiologischen Antwort auf schädigende Einflüsse entzündlicher oder metabolischer Natur hinaus und scheint selbständig weiterzulaufen. Die Sklerose ist ein wesentliches Merkmal der SSPE des Menschen; die Astrozytose ist auch hier nicht als reaktiver, sondern als selbständiger, von Entzündungsphänomenen unabhängiger Prozess zu werten (van Bogaert und de Busscher, 1939: «dissociation glio-myélinique»). Das SSPE-Virus scheint einen direkten Reiz auf den Stoffwechsel gewisser Zellen auszuüben und diese Zellen zur Proliferation zu stimulieren (van Bogaert, persönliche Mitteilung). Auf die mögliche Bedeutung der primären Retikulosen im ZNS bei Tieren für die Erforschung virusbedingter neoplastischer Hirnprozesse weisen Fankhauser et al. (1972) hin. Auch erwähnen sie die Möglichkeit abweichender Immunprozesse im Anschluss an Virusinfektionen mit sonst pathognomonischen Gewebeveränderungen d. h. von Prozessen, die zu atypischen histologischen Bildern Anlass geben könnten. Es wäre nicht ausgeschlossen, dass auch die hier beschriebenen chronischen Staupeformen in dieses Konzept fallen.

Weitere Untersuchungen zur Sicherung der ätiologischen Diagnose wären notwendig, aber mit Schwierigkeiten verbunden. Zur Klinik ist zu bemerken, dass eine abgrenzbare Symptomatologie in Anbetracht der unterschiedlichen Herdlokalisationen nicht zu erwarten ist. Allen 6 Hunden gemeinsam ist nur die relativ lange Krankheitsdauer (1 ½ Monate bis 2 Jahre) und die progressive Entwicklung der Symptome. Epilepsie, Zwangsbewegungen, Paresen, Myoklonien und Verhaltensstörungen sind unspezifische neurologische Zeichen. Auffallend in unserem Material sind die ähnlichen Krankengeschichten der Hunde 3460 und 6037 mit diffuser Cortexsklerose; beide zeigten u. a. Somnolenz, Blind- und Taubheit. 4 von den 6 beschriebenen Hunden gehörten Zwerggrassen an (zwei Möpse, ein Rehpinscher, ein Zwergspitz). Wir schreiben dies nicht einer Prädisposition dieser Zwerggrassen, sondern vielmehr dem Umstand zu, dass sie leichter

zu pflegen und keine Gebrauchshunde sind und deshalb eher längere Zeit am Leben erhalten werden, so dass erst eigentlich die Entwicklung eines chronisch-progredienten Prozesses ermöglicht wird.

Bei den 5 Hunden ohne anamnestische Hinweise auf eine durchgemachte katarrhalische Staupe könnte eine subklinisch gebliebene Allgemeininfektion stattgefunden haben (Dunkin und Laidlaw, 1926; Gibson et al., 1965; Brody et al. 1967) oder es lag eine «rein» nervöse Form vor (Frauchiger und Fankhauser, 1949; McGrath, 1960; Hoerlein, 1971).

Serologische Untersuchungen würden kaum Entscheidendes beitragen, da infolge der weltweiten Verbreitung des Staupevirus und der allgemein üblichen Vakzinationen bis zu 85% aller Hunde signifikante Antikörpertiter im Serum aufweisen (Appel und Gillespie, 1972). Von der SSPE des Menschen ist bekannt, dass ausserordentlich hohe Antikörpertiter gegen Masernvirus auf eine persistierende Infektion hinweisen (Norrby et al., 1974). Analoge Titervergleiche auf breiter Basis in Fällen von chronischer Staupe fehlen bisher.

Der technisch durchaus mögliche Versuch, im Elektronenmikroskop Einschlusskörperchen als Virusagglomerate zu identifizieren (Rossi et al., 1970), wäre mit verschiedenen Schwierigkeiten verbunden. Die Einschlusskörperchen sind in unserem Material so selten, dass die Chance, sie in Ultradünnschnitten zu erfassen, sehr gering ist. Ausserdem lassen sich Paramyxoviren infolge ihrer tubulären Struktur elektronenmikroskopisch schlecht darstellen, insbesondere in formalinfixiertem Hirngewebe, wo erfahrungsgemäss verdächtige Gebilde fast in jedem beliebigen Präparat zu finden sind. Die Gefahr von Fehlinterpretationen scheint zu gross, als dass sich der enorme Aufwand lohnen würde.

Die besten Hinweise wären anhand immunhistologischer Untersuchungen zu gewinnen (Lincoln et al., 1971, 1973). Unfixiertes Hirnmaterial steht aber von Routinefällen meistens nicht mehr zur Verfügung, bis die morphologische Diagnose etabliert ist. Dasselbe gilt für virologische Untersuchungen. Neuere Experimente mit Übertragung von SSPE-Virus auf verschiedene Tierarten (u.a. Thein et al., 1972; Müller et al., 1973; Katz et al., 1973) ergaben wertvolle Informationen über die Eigenschaften dieses Paramyxovirus, jedoch kein befriedigendes histo-pathologisches Modell (Martin, 1974). Van Bogaert wies schon 1946 auf die Wichtigkeit der Staupe-Enzephalitis beim Hund für die Erforschung des SSPE des Menschen hin. Die durch ihn und andere beschriebene diffuse sklerosierende Panenzephalitis des Hundes erlaubt einen Vergleich mit der SSPE auf klinischer und morphologischer Ebene; als Modell für die SSPE wäre chronische Staupe jedenfalls in Betracht zu ziehen. Dagegen scheint nichts auf eine direkte Beziehung dieses in der Hundepopulation so stark verbreiteten und daher mit der menschlichen Population zweifellos in engem Kontakt stehenden Agens zu Erkrankungen an SSPE hinzuweisen, so verlockend dieser Gedanke auch sein möchte.

Die chronische Staupe führt vermutlich nicht zu einheitlichen histologischen Läsionen im ZNS. Für die vergleichende Forschung scheint aber dieser Umstand von zweitrangiger Bedeutung. Wichtiger ist die Tatsache, dass die na-

he verwandten Paramyxoviren der Hundestaupe und der Masern des Menschen in der Lage zu sein scheinen, in seltenen Fällen chronisch-progressive Prozesse im Gehirn hervorzurufen. Zur Abklärung der Pathogenese wären ausgedehnte mikrobiologische und immunologische Untersuchungen notwendig. Eine Möglichkeit bestünde darin, Hunde mit natürlicher oder experimenteller nervöser Staupe unter geeigneten hygienischen und pflegerischen Massnahmen am Leben zu lassen, um festzustellen, wie hoch der Prozentsatz der Tiere ist, bei denen sich ein chronisch-progredienter Prozess entwickelt. Verbesserte Methoden, um solche Fälle bereits klinisch mit einiger Sicherheit zu erfassen, wären erforderlich. Die Beschaffung von Material für Übertragungsversuche, virologische und immunologische Untersuchungen könnte dadurch wesentlich erleichtert werden.

Danksagung

Die Autoren sind Herrn Dr. Ludo van Bogaert, Born-Bunge-Stiftung, Berchem-Antwerpen, für wertvolle Ratschläge und Anregungen, für die Durchsicht histologischer Präparate und die kritische Überarbeitung des Manuskripts aufrichtig dankbar.

Zusammenfassung

Die Enzephalitis bei Hundestaupe wird allgemein als demyelinisierende Enzephalitis aufgefasst und hat als solche in der vergleichenden Neurologie erhebliches Interesse hervorgerufen. Es scheint jedoch, dass ein wesentlich breiteres Spektrum von ZNS-Veränderungen mit der Staupeinfektion in Verbindung gebracht werden muss. Es gibt Formen mit vorwiegend malazisch-nekrotischen Veränderungen, die zu Status spongiosus, Atrophie und Sklerose führen, und andererseits Läsionen des retikuloproliferativen Typs. Sechs ausgewählte Fälle mit Krankheitsverläufen von 1,5 Monaten bis 2 Jahren werden geschildert und die Argumente diskutiert, die – in Ermangelung direkter Nachweismethoden – für die Staupeätiologie sprechen. Die mögliche Bedeutung chronisch verlaufender Staupevirus-Infektionen des ZNS als Modelle für das Studium der SSPE (subakute sklerosierende Panenzephalitis) des Menschen, die ihrerseits eine Paramyxovirus-Infektion zu sein scheint, werden diskutiert.

Résumé

L'encéphalite qui se développe assez fréquemment au cours de la maladie de Carré du chien est connue comme encéphalite démyélinisante et comme telle elle a toujours attiré l'attention de la neuropathologie comparée. Cependant, il paraît qu'une palette plus riche de lésions cérébrales soit en rapport avec l'infection au virus de Carré. D'une part il y a des formes surtout malaciques et nécrotisantes qui mènent à l'œdème, l'atrophie et la sclérose de la substance cérébrale. D'autre part on trouve des lésions du type réticulo-prolifératif ou «encéphalite granulomateuse». Six cas avec une histoire de troubles nerveux de 6 semaines à deux ans ont été sélectionnés. Les données histologiques – dans l'absence d'autres recherches étiologiques plus spécifiques – parlant en faveur d'une infection au virus de Carré, sont discutées. L'importance de la forme cérébrale chronique de la maladie de Carré comme modèle éventuel dans l'étude de la SSPE de l'homme, qui apparemment est une infection due à un paramyxovirus, est soulignée.

Riassunto

L'encefalite da cimurro del cane è solitamente considerata come un processo infiammatorio demielinizzante e per questo ha rappresentato un argomento di notevole interesse in neurologia comparata. Tuttavia, in associazione con l'encefalite cimurrosa, sembra esservi un più ampio spettro di lesioni a carico del SNC. Viene illustrata una forma che da una parte è caratterizzata da lesioni prevalentemente malaciche e necrotizzanti, le quali esitano nello stato spongioso, nell'atrofia e nella sclerosi, e dall'altra da alterazioni di tipo reticolo-proliferativo. Sono presentati sei casi selezionati, nei quali le manifestazioni cliniche erano durate per un periodo variabile da 1 mese e mezzo a 2 anni. Vengono discussi gli argomenti che depongono in favore di un'etiologia da cimurro. È inoltre vagliata la possibile importanza delle infezioni croniche da cimurro come modelli per la SSPE (panencefalite subacuta sclerosante) dell'uomo.

Summary

Canine distemper encephalitis is usually considered to be a demyelinating encephalitis and therefore has found considerable interest in comparative neurology. However, there seems to exist a broader spectrum of CNS-lesions to be associated with distemper infection. There is a form with predominantly malacic and necrotizing lesions leading to status spongiosus, atrophy and sclerosis on one hand, and lesions of the reticulo-proliferative type on the other hand. Six selected cases with clinical histories from one and a half months to two years are presented. The arguments in favour of a distemper etiology are discussed. The possible importance of chronic distemper-infections as models for SSPE (subacute sclerosing panencephalitis) in man is stressed.

Literatur

- Appel M. J. G. und Gillespie J. H.: Canine distemper virus. Springer, Wien-New York 1972. – Bogaert L. van: Une leuco-encéphalite sclérosante subaigüe. *Journal of Neurology, Neurosurgery and Psychiatry* 8, 101–120 (1945). – Bogaert L. van: Leuco-encéphalites sclérosantes de l'homme et du chien. *Bulletin de l'Académie Royale de médecine de Belgique VIème S.*, 9, 170–178 (1946). – Bogaert L. van und de Busscher J.: Sur la sclérose inflammatoire de la substance blanche des hémisphères (Spielmeyer). (Contribution à l'étude des scléroses diffuses non familiales.) *Revue neurologique* 70, 638 (1938); *ibid.* 71, 679–701 (1939). – Bogaert L. van und Innes J. R. M.: Subacute diffuse sclerosing encephalitis in the dog. In: *Comparative Neuropathology*, von J. R. M. Innes und L. Z. Saunders; Academic Press New York London 1962. – Brody J. A., Henle W., Koprowski H.: Chronic infectious neuropathic agents (CHINA) and other slow virus infections. Springer, Berlin-Heidelberg-New York 1967. – Cerletti U.: Über verschiedene Enzephalitis- und Myelitisformen bei an Staupe erkrankten Hunden. *Zeitschrift für die gesamte Neurologie und Psychiatrie* 9, 520–563 (1912). – Cordy D. R.: Canine encephalomyelitis. *Cornell Veterinarian* 32, 11–28 (1942). – Dawson J. R.: Cellular inclusions in cerebral lesions of epidemic encephalitis. *Archives of Neurology and Psychiatry* 31, 685–700 (1934). – Dunkin G. W. und Laidlaw P. P.: Studies in dog distemper. I. Dog distemper in the ferret. II. Experimental dog distemper in the dog. *Journal of comparative Pathology* 39, 201–221 (1926). – Fankhauser R.: Enzephalitis und Hard-pad-Symptom beim Hunde. *Schweizer Archiv für Tierheilkunde* 93, 715–821 (1951). – Fankhauser R.: Die Enzephalitiden einheimischer Haustiere. *Schweizer Archiv für Neurologie und Psychiatrie* 72, 395–400 (1953). – Fankhauser R.: Eine Leucoencephalitis beim Hund. *Livre jubilaire Dr. L. van Bogaert*, 271–279 (Antwerpen 1962). – Fankhauser R., Fatzer R., Luginbühl H. und McGrath J. T.: Reticulosis of the central nervous system (CNS) in dogs. *Advances in Veterinary Science and comparative Medicine* 16, 35–71; Academic Press Inc., New York und London 1972. – Fischer K.: Einschlusskörperchen bei Hunden mit Staupe-Enzephalitis und anderen Erkrankungen des Zentralnervensystems. *Pathologia Veterinaria* 2, 380–410 (1965). – Frauchiger E. und Fankhauser R.: Die Nervenkrankheiten unserer Hunde. Hans Huber,

- Bern 1949. – Frauchiger E. und Fankhauser R.: Vergleichende Neuropathologie des Menschen und der Tiere. Springer, Berlin-Göttingen-Heidelberg 1957. – Frauchiger E. und Fankhauser R.: Demyelinating diseases in animals. Their relevance to the pathogenesis of multiple sclerosis. In: Handbook of clinical Neurology Bd. 9, P. J. Vinken und G. W. Bruyn Edit.; North-Holland Publ. Co. Amsterdam; 664–689 (1970). – Frauchiger E. und Walthard K. M.: Zur Histopathologie der nervösen Staupe. Archiv für wissenschaftliche und praktische Tierheilkunde 69, 231–249 (1935). – Gibson J. P., Griesemer R. A. und Koestner A.: Experimental distemper in the gnotobiotic dog. Pathologia Veterinaria 2, 1–19 (1965). – Greenfield J. G.: Neuropathology. Edward Arnold, London 1958. – Hicks S. P.: Vascular pathophysiology and acute and chronic oxygenic deprivation. In: Pathology of the Nervous System Bd. 1. J. Minckler Edit.; McGraw-Hill Book Comp. New York-Toronto-Sydney-London; Kap. 25, 341–350 (1968). – Hoerlein B. F.: Canine Neurology. Diagnosis and Treatment. W. B. Saunders Comp., Philadelphia-London-Toronto 1971. – Holz K.: Über Gehirnreticuloendotheliosen der Tiere und des Menschen. Zentralblatt für Veterinärmedizin 1, 115–134 (1953). – Imagawa D. T.: Relationship among measles, canine distemper and Rinderpest viruses. Progress in Medical Virology 10, 160–193 (1968). – Innes J. R. M.: Subacute diffuse sclerosing encephalitis in the dog. Neurology 18, 161 (1968). – Katz M., Käckell Y. M., Müller D., Meulen V. ter und Koprowski H.: Immunohistological, microscopical and neurochemical studies on encephalitides. VII. Subacute sclerosing panencephalitis. Susceptibility of dogs to the virus and characterization of host response. Acta Neuropathologica 25, 81–88 (1973). – Koestner A., McCullough B., Krakowka G. S., Long J. F. und Olsen R. G.: Canine distemper; a virus induced demyelinating encephalomyelitis. In: Slow Virus Diseases, W. Zeman und E. H. Lennette Edit.; Williams und Wilkins Comp. Baltimore; Kap. 9, 86–101 (1974). – Koprowski H., Jervis G. A., James T. R., Burkhart R. L. und Poppensiek G. C.: A study of canine encephalitis. American Journal of Hygiene 51, 63–75 (1950). – Lampert P. W., Gajdusek D. C. und Gibbs C. J.: Subacute spongiform virus encephalopathies. American Journal of Pathology 68, 626–646 (1972). – Liégeois F., Osetowska E. und Bogaert L. van: Sur la valeur nosologique de la topographie et de la structuration des lésions nerveuses en pathologie comparée. (A propos des viroses du chien et de leur relation avec certaines affections humaines considérées comme des viroses.) Bulletin de l'Académie Royale de Médecine de Belgique VIIème S., 10, 805–879 (1969). – Lincoln S. D., Gorham J. R., Ott R. L. und Hegreberg G. A.: Etiologic studies of old dog encephalitis. I. Demonstration of canine distemper viral antigen in the brain in two cases. Veterinary Pathology 8, 1–8 (1971). – Lincoln S. D., Gorham J. R., Davis W. C. und Ott R. L.: Studies of old dog encephalitis. II. Electron microscopic and immunohistologic findings. Veterinary Pathology 10, 124–129 (1973). – Mansi W.: The isolation of a neurotropic virus from a dog suffering from the so-called nervous distemper. British Veterinary Journal 107, 214–229 (1951). – Martin J. J.: La panencéphalite sclérosante subaigüe: Aspects virologiques et immunologiques, considérations étiopathogéniques. 18° Congresso della Società Italiana di Neurologia (1974). – McGrath J. T.: Neurologic examination of the dog. Lea and Febiger, Philadelphia 1960. – McIntyre A. B., Trevan D. G. und Montgomerie R. F.: Observations on canine encephalitis. Veterinary Record 60, 635–642 (1948). – Melnick J. L. und Richardson L. S.: Slow viruses. In: Pathology of the Nervous System, J. Minckler Edit.; McGraw-Hill Book Comp. New York; Bd. 3, 2968–2974 (1972). – Meulen V. ter, Enders-Rucklè G., Müller D. und Joppich G.: Immunohistological studies on encephalitides. III. Subacute progressive panencephalitis. Virological and immunohistological studies. Acta Neuropathologica 12, 244–259 (1969). – Meulen V. ter, Katz M., Oyanagi S., Barbanti-Brodano G. und Koprowski H.: Subacute sclerosing panencephalitis: In vitro characterization of viruses isolated from brain cells in culture. Journal of Infectious Diseases 125, 11–17 (1972). – Müller D., Katz M., Rorke L. B., Meulen V. ter und Koprowski H.: Immunohistological, microscopical and neurochemical studies in encephalitides. VI. Subacute sclerosing panencephalitis. Encephalitis induced in ferrets by SSPE viruses. Acta Neuropathologica 24, 12–29 (1973). – Norrby E., Salmi A. A., Link H., Vandvik B., Olsson J. E. und Panelius M.: The measles virus antibody response in subacute sclerosing panencephalitis and multiple sclerosis. In: Slow Virus Diseases, W. Zeman und E. H. Lennette Edit.; Williams und Wilkins Comp. Baltimore; Kap. 8, 72–85 (1974). – Peters G. und Yamagawa S.: Zur Histopathologie der Staupe-Enzephalitis der Hunde und der epizootischen Enzephalitis der Silberfuchse. Archiv für wissenschaftliche und praktische Tierheilkunde 70, 138–152 (1936). – Pette H. und Döring G.: Über eine einheimische Panencephalitis vom Charakter der Encephalitis japonica. Zeitschrift für Neurologie 149, 7 (1939). – Perdrau J. R. und Pugh L. P.: The pathology of disseminated encephalomyelitis of the dog (the «nervous form of canine dis-

temper»). *Journal of Pathology and Bacteriology* 33, 79–91 (1930). – Posrednik F.: Zur Frage der Erforschung von Haustierencephaliden. *Zeitschrift für Infektionskrankheiten der Haustiere* 38, 181–185 (1930). – Rossi G. L., Luginbühl H. und Probst D.: A method for ultrastructural study of lesions found in conventional histological sections. *Virchows Archiv für pathologische Anatomie und Physiologie und für klinische Medizin* 350, 216–224 (1970). – Scherer H. J.: Vergleichende Pathologie des Nervensystems der Säugetiere. Thieme, Leipzig 1944. – Scherer H. J. und Collet L.: Contribution à la neuropathologie du chien avec remarques sur la pathologie de la maladie de Carré. *Journal Belge de Neurologie et Psychiatrie* 39, 132–143 (1939). – Thein P., Mayr A., Meulen V. ter, Koprowski H., Käckell Y. M., Müller D. und Meyermann R.: Subacute sclerosing panencephalitis: Transmission of the virus to calves and lambs. *Archives of Neurology* 27, 540–548 (1972). – Zeman W. und Lennette E. H.: Slow virus diseases. Williams and Wilkins Comp., Baltimore 1974.

BUCHBESPRECHUNG

Untersuchungen über die Vitamin-A-Versorgung landwirtschaftlicher Nutztiere. Von Doz. Dr. Kurt Onderschecka, Wien, unter Mitwirkung von Albert Helsberg, Dr. Han Sun Choi, Dr. Dimitrios Panagiotopoulos, Dr. Josef Wibmer, alle Wien. Heft 3 der «Fortschritte in der Tierphysiologie und Tierernährung»; Beihefte zur «Zeitschrift für Tierphysiologie, Tierernährung und Futtermittelkunde». 1973. 62 Seiten mit 10 Abbildungen und 37 Tabellen. Gr. 8°. Kartoniert 48,- DM; für Bezieher der Zeitschrift 43,20 DM. Verlag Paul Parey, Hamburg und Berlin.

Diese 60 Seiten starke Monographie beginnt mit einer exakten Darstellung der verwendeten Methoden, die geeignet sind, in tierischem Material (Milch, Plasma, Leber) Konzentrationsbestimmungen für Vit. A und Karotine zu erlauben. Dieser methodische Teil ist kritisch gehalten und befasst sich auch mit der geringen Stabilität von Vit. A in galenischen Zubereitungen, Futtermitteln und tierischem Material. Es folgen darauf Anwendungen der Methoden auf die Erforschung der Vit. A-Versorgung von Ferkeln, Küken und Rindern. Bei letzterer Species wurde die Wirkung auf Blut- und Leberkonzentration verschiedenartiger Vit. A-Applikationen untersucht. Dieser Teil enthält eine ganze Reihe interessanter Befunde, so zum Beispiel das rasche Absinken des Vit. A-Gehalts der Sauenmilch in den ersten Tagen der Laktation. Bekanntlich sind Schätzungen des physiologischen Vitaminbedarfs und die Diagnose eines Vitaminmangels schwierig. Der Autor zeigt klar, dass Messungen im Blut diese Probleme für das Vitamin A nicht lösen, sondern, dass Mangelzustände – sofern sie nicht total sind – nur in einem Absinken der Reserven in der Leber ihren Ausdruck finden.

Die experimentellen Daten sind sehr gewissenhaft tabellarisch dargestellt. Leider fehlen in den graphischen Darstellungen alle Messpunkte, so dass der Leser recht mühsam nachprüfen muss, ob die gezeigten Kurven den Werten in den vielen Tabellen entsprechen.

H.-J. Schatzmann, Bern