

Zeitschrift: Schweizer Archiv für Tierheilkunde SAT : die Fachzeitschrift für Tierärztinnen und Tierärzte = Archives Suisses de Médecine Vétérinaire ASMV : la revue professionnelle des vétérinaires

Band: 116 (1974)

Heft: 10

Artikel: Die infektiöse Keratokonjunktivitis des Schafes : mögliche ätiologische Rolle von Mykoplasmen

Autor: Nicolet, J. / Wanner, M. / Sturzenegger, N.

DOI: <https://doi.org/10.5169/seals-593347>

Nutzungsbedingungen

Die ETH-Bibliothek ist die Anbieterin der digitalisierten Zeitschriften. Sie besitzt keine Urheberrechte an den Zeitschriften und ist nicht verantwortlich für deren Inhalte. Die Rechte liegen in der Regel bei den Herausgebern beziehungsweise den externen Rechteinhabern. [Siehe Rechtliche Hinweise.](#)

Conditions d'utilisation

L'ETH Library est le fournisseur des revues numérisées. Elle ne détient aucun droit d'auteur sur les revues et n'est pas responsable de leur contenu. En règle générale, les droits sont détenus par les éditeurs ou les détenteurs de droits externes. [Voir Informations légales.](#)

Terms of use

The ETH Library is the provider of the digitised journals. It does not own any copyrights to the journals and is not responsible for their content. The rights usually lie with the publishers or the external rights holders. [See Legal notice.](#)

Download PDF: 17.11.2024

ETH-Bibliothek Zürich, E-Periodica, <https://www.e-periodica.ch>

Aus dem Veterinär bakteriologischen Institut der Universität Bern

Die infektiöse Keratokonjunktivitis des Schafes Mögliche ätiologische Rolle von Mykoplasmen

von J. Nicolet, M. Wanner, N. Sturzenegger, J. Messerli
und P. A. de Meuron¹

Die ovine infektiöse Keratokonjunktivitis, (in anderen Sprachen contagious ophthalmia oder pink eye oder kératoconjunctivite rickettsienne genannt) ist eine kontagiöse Augenerkrankung des Schafes und wird in jedem Lehrbuch weitgehend beschrieben [5, 6, 18, 27, 35]. Die Krankheit ist nicht nur von geschichtlicher Bedeutung, sondern wie aus einem FAO-Bericht [13] zu erfahren ist, auch heute noch stark verbreitet. So wird über ihr Vorkommen aus Südamerika, Afrika (besonders Südafrika), England, Frankreich, Holland, der Schweiz, Griechenland, Zypern, dem Nahen Osten, Ostasien, Australien und Neuseeland berichtet.

Die Krankheit verläuft relativ gutartig mit Tendenz zu Spontanheilung und verursacht trotz der vorübergehenden Allgemeinstörung mit Gewichtsabnahme keine grossen wirtschaftlichen Schäden. Das ist vielleicht ein Grund, weshalb nach einer intensiven wissenschaftlichen Tätigkeit in den dreissiger und vierziger Jahren [8, 10, 28, 29, 30, 31] die Forschung auf diesem Gebiet jahrelang sehr wenig aktiv blieb. So steht noch heute in jedem Lehrbuch, dass die Ätiologie eine Rickettsia, *Rickettsia conjunctivae*, sei. Dies geht auf Beobachtungen von Coles [10] aus dem Jahre 1931 zurück, der mikroskopisch in Konjunktivalabstrichen von augenerkrankten Schafen kleine, meist intrazelluläre, pleomorphe, kokkoide Mikroorganismen festgestellt hat. Da für diese Rickettsia aber kein Arthropodenvektor gefunden worden ist, wurde sie umgetauft in *Colesiota conjunctivae* und figuriert heute noch als einziger Vertreter dieses neu eingeführten Genus in der Familie der *Chlamydiaceae* [7]. Diese Benennung basiert auf der Morphologie und der intrazellulären Lagerung dieser Mikroorganismen. Der Erreger wurde aber nach unseren Kenntnissen nie isoliert oder wenigstens nie charakterisiert. Livingstone et al. [26] zum Beispiel haben wohl ein Agens in Gewebekultur gezüchtet, aber sie waren nicht in der Lage, dieses zu identifizieren.

¹ Adresse: Postfach 2735, CH-3001 Bern (Schweiz).

Es wurde auch bei solchen Augenerkrankungen vermehrt eine Bakterienart isoliert, die Lindqvist [25] als neue Spezies, *Neisseria ovis*, beschrieb. Neue taxonomische Untersuchungen zeigen aber, dass dieser Keim eigentlich zu den Moraxellen gehört und nach den Empfehlungen von Henriksen und Bøvre [17] werden wir dieses Bakterium *Moraxella ovis* nennen. Man hat aber sehr schnell realisiert, dass *Moraxella ovis* wahrscheinlich nicht eine entscheidende ätiologische Rolle spielt, da dieser Mikroorganismus auch häufig bei klinisch augengesunden Schafen zu isolieren ist [2, 12, 21, 37, 40].

Erst die Isolierung von Mykoplasmen hat in den letzten Jahren das Interesse an der Ätiologie dieser Krankheit erneut geweckt. Es scheint uns in diesem Zusammenhang wichtig, darauf hinzuweisen, dass diese Erreger einerseits häufig schwer isolierbar und andererseits morphologisch den Rickettsien ähnlich sind. Surman in Australien [38] postulierte als erster, dass ein von ihm isolierter, aber nicht charakterisierter Mykoplasmenstamm der Erreger der Erkrankung sein könnte. Langford [21] bestätigte diese Beobachtung und isolierte auch regelmässig Mykoplasmenstämme aus infektiösen Keratokonjunktividen beim Schaf.

1972 wurden von Barile et al. [4] 14 Mykoplasmenstämme aus zwei Ausbrüchen von Keratokonjunktividen bei Schaf und Ziege isoliert und als neue Spezies *Mycoplasma conjunctivae* charakterisiert. Die Autoren bleiben aber vorsichtig bezüglich der möglichen ätiologischen Rolle dieser Mykoplasmen, da sie keine experimentelle Infektion durchgeführt haben.

Ein anderer Mykoplasmenstamm, *Mycoplasma arginini*, wurde auch gelegentlich aus erkrankten Augen isoliert [4]. Seine exakte ätiologische Rolle ist aber nicht bekannt.

Allgemein ist die Isolierung von Mykoplasmen aus infektiösen Keratokonjunktividen bei Ruminanten in den letzten Jahren häufig gelungen. So haben wir bereits 1969 Mykoplasmen im Zusammenhang mit Gemsblindheit isoliert [20]. Die meisten Stämme wurden später als *M. conjunctivae* und *M. arginini* identifiziert [33]. Bei der Keratokonjunktivitis des Rindes ist die Ätiologie aber wahrscheinlich vielseitiger mit Beteiligung von Viren, Bakterien und Parasiten [39]. Dennoch wurden wiederholt Mykoplasmen isoliert, zuerst von Gourlay and Thomas [14] und dann von Langford and Dorward [22]. Langford and Leach [23] berichteten kürzlich über die Identifizierung einer neuen Spezies, *M. bovoculi*. Diese gleichen Mykoplasmen haben wir an der Elfenbeinküste bei augenerkrankten Rindern nachgewiesen [32]. Endlich wurde noch ein neuer Mykoplasmenstamm, *Acholeplasma oculusi*, aus Keratokonjunktivitis der Ziege beschrieben [1]. Dieser Stamm hat sich auch bei experimentellen Infektionen als sehr pathogen erwiesen.

Nach verschiedenen erfolgreichen experimentellen Infektionen bei Schaf [38], Ziege [1] und Gemse [20] ist es naheliegend, dass die Mykoplasmen eine ursächliche Rolle spielen.

Seit mehreren Jahren werden uns immer wieder Ausbrüche von Keratokonjunktividen beim Schaf gemeldet. Da die bakteriologischen Befunde nie be-

friedigende Resultate erbracht haben, versuchten wir systematisch Mykoplasmen zu isolieren. Die heutigen Erkenntnisse über die Identität der beteiligten Mykoplasmen haben uns ermöglicht, viele von unseren Stämmen zu typisieren. Wir berichten im folgenden von unseren Erfahrungen, mit der Absicht, die Krankheit, wie wir sie in der Schweiz finden, auf Grund von fünf Ausbrüchen zu definieren und die Probleme der Ätiologie zu diskutieren.

Material und Methode

1. Tiermaterial

a) *klinische Fälle*: 25 Schafe verschiedenen Alters (weisse Alpenschafe) aus fünf gemeldeten Ausbrüchen von Keratokonjunktivitis.

Die befallenen Betriebe werden wie folgt bezeichnet:

- L: grosser moderner Schafzuchtbetrieb im Unterland
- A: grosser konventioneller Schafzuchtbetrieb im Unterland
- W: kleiner Schafzuchtbetrieb im Unterland
- E und G: grosse Schafzuchtbetriebe im Alpengebiet

b) *augengesunde Tiere*: 24 klinisch gesunde Schafe (weisses Alpenschaf und einige schwarzbraune Gebirgsschafe), stammend aus 10 Kleinbetrieben. Die Hälfte der Tiere war zwischen zwei bis sechs Monate alt, die anderen älter als ein halbes Jahr. In diesen Betrieben wurden angeblich seit Jahren keine Augenerkrankungen festgestellt. Ferner wurden vierzehn schwarzköpfige Fleischschafe (sechs 6 Wochen alte und acht ältere Tiere zwischen ein bis vier Jahren) aus der Zucht unseres Institutes untersucht. Es handelt sich um einen ausgesprochenen Inzuchtbetrieb, der seit mehr als sieben Jahren nie in Kontakt mit anderen Betrieben war.

2. Probeentnahme

Konjunktivalabstriche wurden zwischen Kornea und drittem Augenlid mit sterilen Wattetupfern unter Herausziehen des unteren Augenlides entnommen.

3. Bakteriologische Untersuchung

Die mit Sekret beladenen Tupfer wurden anschliessend auf Blutagarplatten (Schafblut 5%) überimpft und in Mykoplasmanährboden eingetaucht. In einzelnen Fällen wurden Ausstriche angefertigt und nach Giemsa gefärbt. Die isolierten Bakterien wurden nach den klassischen Differenzierungsmethoden identifiziert. Für *Moraxella ovis* (syn. *Neisseria ovis*) haben wir die betreffende Literatur konsultiert [12, 21, 25].

Einzelheiten über Nährmedien und Isoliertechniken für Mykoplasmenzüchtung wurden anderswo eingehend beschrieben [3]. Die isolierten Mykoplasmen wurden mit Hilfe von zwei Methoden serologisch identifiziert.

a) Indirekter Epi-Immunofluoreszenztest nach Rosendal und Black [34] mit einem Auflichtmikroskop Leitz-Ortholux, Okular H 6, 3, Objektiv Apo 25/0,65 Flu. Lichtquelle: Lampe Osram HBO 200W, Erregerfilter BG 12 1,5 mm + BG 12 3 mm und Sperrfilter K 530. Beurteilung der Fluoreszenz mit knapp über der Kolonie geschlossener Blende.

b) Wachstumshemmungstest nach Clyde [9].

Die Herstellung der benötigten Antiseren erfolgte nach dem früher beschriebenen Immunisierungsschema [3] mit dem Referenzstamm *M. conjunctivae* (HRC 581) von Dr. M. F. Barile (Div. of Bact. Products, Bureau of Biologics FAD, Rockville, Md), welcher uns freundlicherweise von Prof. E. A. Freundt (Institute of Medical Microbiology, University of Aarhus) überlassen wurde.

M. arginini – Antiserum wurde mit einem eigenen Isolat, Stamm D 1365/68, hergestellt.

Eigene Beobachtungen und Resultate

1. Klinik

Die Beobachtungen in fünf Ausbrüchen von Keratokonjunktivitiden beim Schaf erlauben uns, diese Erkrankung hier kurz zu skizzieren¹. Die Krankheit tritt plötzlich in einem Bestand auf, scheinbar unabhängig von der Jahreszeit (zwei Ausbrüche im Winter, zwei im Frühling und einer im Sommer). Der Ausbruch kann aber im Zusammenhang mit zugekauften Tieren (Widder oder Auen) kurz nach der Einstellung im neuen Betrieb stehen. Häufig tritt die Krankheit auch im Zusammenhang mit der Geburt auf, wobei die neugeborenen Lämmer

Tab. 1 Mikrobiologische Befunde von 25 Konjunktivalabstrichen von an Keratokonjunktivitis erkrankten Schafen.

Herde	Anzahl Schafe	davon erkrankt	davon untersucht	Bakteriologischer Befund	Mykoplasmen-isolierung
A	500	30	11	<i>Moraxella ovis</i> (4 ×) Saprokokken, z. T. mit vergr. Streptokokken (7 ×)	POSITIV (8 ×) <i>M. conjunctivae</i> (5 ×) nur kulturell (3 ×) negativ (1 ×) kontaminiert (2 ×)
E	25	5	5	Saprokokken und vergr. Streptokokken (5 ×)	POSITIV (5 ×) <i>M. conjunctivae</i> (3 ×) <i>M. arginini</i> ¹ (2 ×) nur kulturell (2 ×)
G	130	40	3	Mischflora (1 ×) Saprokokken und <i>E. coli</i> (1 ×) Steril (1 ×)	POSITIV (3 ×) <i>M. conjunctivae</i> (3 ×)
L	120	3	3	<i>Moraxella ovis</i> (2 ×) Mischflora (1 ×)	POSITIV (3 ×) <i>M. conjunctivae</i> (1 ×) nur kulturell (2 ×)
W	17	4	3	Steril (3 ×)	POSITIV (3 ×) <i>M. conjunctivae</i> (3 ×)

¹ in Mischkultur mit *M. conjunctivae*

schon am ersten Lebenstag erkranken können. In einem Bestand scheint angeborenes Entropium eine Prädisposition für die Krankheit darzustellen. Der Prozentsatz erkrankter Tiere in einer Herde kann, wie aus Tab. 1 ersichtlich ist, stark variieren (zwischen 2,5% und etwa 31%). Dieses Phänomen hängt vermutlich einerseits von der Immunitätslage der Herde und andererseits von gewissen Umständen wie neu eingeführte Tiere, Geburtsperiode, Alpung usw. ab.

¹ Wir danken den Kollegen Dres. M. Dauwalder, Interlaken, O. Köchli, Lyss, A. Hofer, Thun, H. Leuenberger, Avenches, F. Thomke, Biel, und J. Zbären, Heimenschwand, für die wertvolle Zusammenarbeit.

Bei frisch erkrankten Tieren treten die Augenveränderungen beidseitig, aber auch gelegentlich einseitig auf. In dieser Phase sind die auffallendsten Symptome Schwellung der Augenlider, deutliche Lichtscheu. Der Tränenfluss ist reichlich, serös bis sero-mukös, und es bildet sich eine Sekretstrasse vom medialen Augenwinkel aus. Diese Sekretion scheint bei Tageslicht vermehrt zu sein, früh am Morgen ist sie meistens viel diskreter. Die Konjunktiven und Skleren werden diffus gerötet mit Gefässinjektionen, die an den Episkleralgefässen am auffallendsten sind. In diesem akuten Stadium ist die Kornea meistens noch klar. Die Tiere zeigen auch allgemeine Symptome wie Fressunlust, Apathie, und sie sondern sich von den anderen ab. Wichtig ist, dass keine anderen Lokalisationen wie in Gelenken oder besonders im Euter vorhanden sind, als Hinweis für die Differentialdiagnose der anzeigepflichtigen infektiösen Agalaktie des Schafes. Nach wenigen Tagen nehmen die entzündlichen Reaktionen der Konjunktiven und Skleren eher zu, die Lidschwellungen nehmen aber langsam ab. Diese Symptome können bei einzelnen Tieren über zwei bis drei Wochen lang konstant bleiben. Allgemein besteht jedoch eine starke Tendenz zu Spontanheilung. Der weitere Verlauf kann aber auch zu eitrigen Komplikationen mit vermehrter Beteiligung der Kornea führen. Diese wird diffus milchig trüb mit Verdichtungen und Vaskularisation in extremen Fällen. Wir haben nie Ulzerationen oder panusähnliche Erscheinungen beobachtet.

Je nach Umständen kann sich die Erkrankung in der Herde verbreiten, mit ständigem Auftreten von neuen Infektionen. Deshalb kann man in einer Herde verschiedene Krankheitsstadien beobachten, und der Verlauf der ganzen Infektion kann sich so über Wochen hinziehen. Die Diagnose wird meistens auf Grund des charakteristischen klinischen Bildes und des gutartigen Verlaufes gestellt. Die Unterstützung und Bestätigung dieser Diagnose kann mikrobiologisch erfolgen.

Die lokale Behandlung mit Augensalben, enthaltend *Streptomycin-Penicillin* oder *Neomycin* (mit oder ohne Zusatz von Corticosteroiden, Vitamine A und lokalen Anästhetika), ist erfolglos. Hingegen führt die lokale Applikation von *Aureomycinsalbe* oder *Terramycinsalbe* (z. B. drei Tage lang) zu einer raschen Abheilung. In einem Fall hat sich die intra-muskulär Injektion von *Tylan* (R) (4–10 mg/kg Körpergewicht) an drei aufeinanderfolgenden Tagen als günstig erwiesen.

Empfehlenswert ist, die erkrankten Tiere im Stall zu halten, um zusätzliche Reize zu vermeiden (Dunkelheit, kein Luftzug). Ferner erachten wir die Separierung der erkrankten Tiere zur Unterbrechung der Infektionskette als günstig.

Wir haben die Wirkung der lokalen Behandlung mit *Aureomycinsalbe* in einem Parallelversuch mit vier unbehandelten Tieren vom gleichen Betrieb überprüft. Die behandelten Tiere zeigten eine vollständige Abheilung innert einer Woche. Von den unbehandelten Tieren heilten zwei spontan in etwa zwei Wochen ab, und zwei brauchten mehrere Wochen bis zur vollständigen Genesung. Die Behandlung ermöglicht somit eine starke Verkürzung des Heilungsprozesses.

2. Mikrobiologische Resultate

Die Resultate der mikrobiologischen Untersuchung von Konjunktivalabstrichen von 25 Schafen mit Keratokonjunktivitis aus fünf Herden sind in Tab. 1 zusammengefasst. Die untersuchten Schafe waren verschieden alt (Lämmer und adulte Tiere) und zeigten verschiedene Krankheitsstadien, hauptsächlich akut und subakut.

Die bakteriologischen Befunde sind ziemlich heterogen. Häufig findet man Saprokokken (nicht pathogene Staphylokokken), vergrünende Streptokokken, eine Mischflora (meistens Bazillen, Streptomyzeten, Schimmelpilze) und sogar *E. coli*. Diese Befunde sprechen für eine unvermeidbare Kontamination bei der Entnahme oder für die vorübergehende Besiedlung des Konjunktivalsackes. Solche Keime waren denn auch spärlich vorhanden. Bei 4 Schafen haben wir sogar keine Bakterien gefunden. Die Isolierung von *Moraxella ovis* stellt ein anderes Problem dar, haben wir doch diesen Erreger meistens massiv und in Reinkultur isoliert, jedoch nur bei 6 von 25 erkrankten Schafen aus zwei Betrieben.

Die Isolierung von Mykoplasmen gelingt praktisch in jedem klinischen Fall. So haben wir bei 22 der 25 erkrankten Schafe 24 Mykoplasmenstämme isoliert. Bei einem Tier verlief die Kultur negativ und bei zweien konnte sie wegen zu starker bakterieller Kontamination nicht beurteilt werden. Alle isolierten Stämme zeigten in der Kultur die charakteristische Form der Mykoplasmen. Aus arbeitstechnischen Gründen war es uns aber nicht möglich, alle Stämme zu identifizieren.

Die Differenzierung der übrigen Stämme ergab in 15 Fällen *Mycoplasma conjunctivae* und in zwei Fällen *M. arginini*, allerdings in Mischkultur mit *M. conjunctivae*. Bei allen befallenen Herden wurde *M. conjunctivae* isoliert, *M. arginini* jedoch nur in einem Betrieb.

Tab. 2 Mikrobiologische Befunde von 38 Konjunktivalabstrichen von klinisch augengesunden Schafen verschiedener Herkunft.

Herkunft	Anzahl untersuchter Tiere	Bakteriologischer Befund	Mykoplasmen-isolierung
10 verschiedene Betriebe	24	<i>Moraxella ovis</i> (6 ×) Saprokokken (8 ×) Mischflora (7 ×) Steril (3 ×)	NEGATIV (24 ×)
Eigene Zucht des Vet.-bakt. Instituts	14	Saprokokken (2 ×) Mischflora (6 ×) andere Bakterien (3 ×) Steril (3 ×)	NEGATIV (14 ×)

Coles [10] und Mitscherlich [29, 30] beobachteten in den Konjunktivalabstrichen kleine kokkoide Mikroorganismen, welche häufig intrazellulär gela-

gert waren, und glaubten damit die Bestätigung der Rickettsien-Ätiologie gefunden zu haben. In Gram- und Giemsa-Färbungen von Konjunktivalabstrichen haben wir speziell bei frisch erkrankten Tieren ähnliche Bilder (Figur 1) wie Coles und Mitscherlich gesehen. In chronischen Fällen und bei eitrigen Prozessen sind sie schwieriger zu sehen.

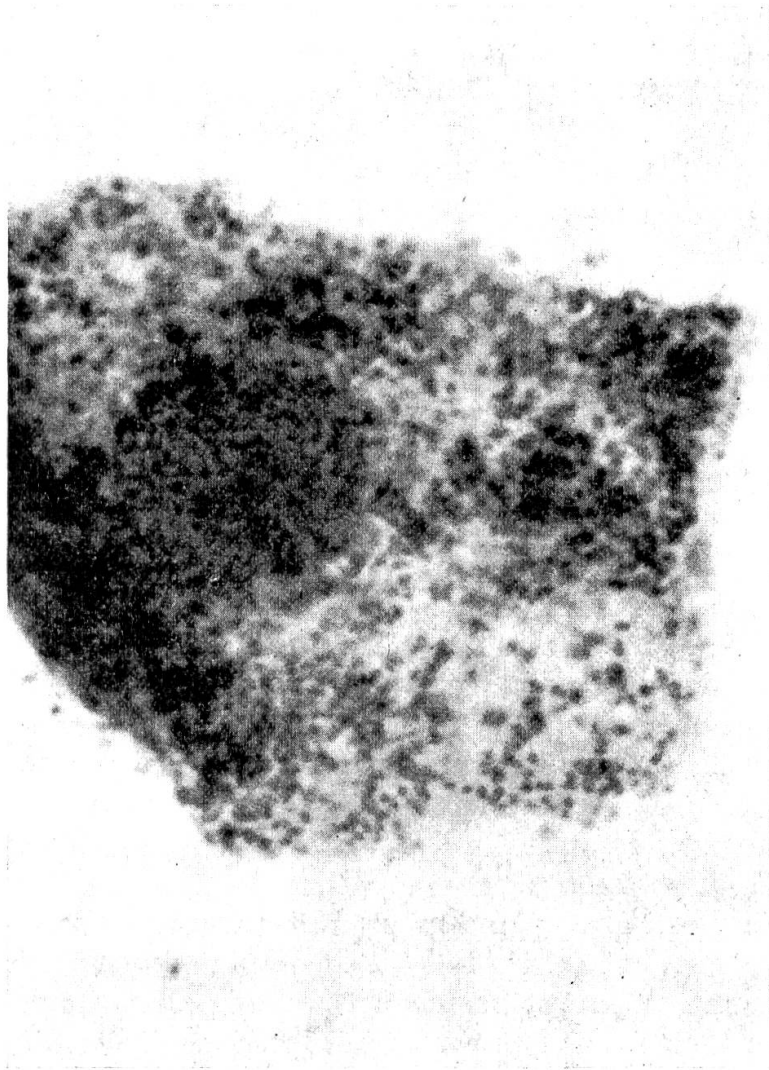


Fig. 1 Konjunktivalabstrich eines akuten Falles von Keratokonjunktivitis. Färbung nach Giemsa (Ölimmersion, Mikroskopvergrößerung 1250 \times).

Um unsere Resultate bei kranken Tieren besser interpretieren zu können, haben wir eine Gruppe von 38 klinisch gesunden Schafen untersucht. Diese Resultate sind in *Tab. 2* zusammengestellt. Der bakteriologische Befund ist nicht wesentlich anders als bei den erkrankten Schafen, Anwesenheit von Saprokokken, Streptokokken und gelegentlich Mischflora. *Moraxella ovis* wurde ebenfalls bei 6 Schafen aus drei Beständen massiv und in Reinkultur isoliert. Der auffallendste Befund ist, dass im Gegensatz zu Keratokonjunktivitisfällen aus Augen gesunder Schafe keine Mykoplasmen isoliert werden konnten.

Diskussion

In dieser Arbeit wollten wir die traditionelle Konzeption, dass die infektiöse Keratokonjunktivitis des Schafes eine Rickettsiose sei, mit neuen mikrobiologischen Befunden in Frage stellen. Eine Bedingung dafür ist, dass man überhaupt von der gleichen Krankheit spricht. Unsere Beschreibung ist vielleicht nicht so ausführlich wie diejenigen von Mitscherlich [28, 29, 30, 31]. Man erkennt aber in unseren Beobachtungen die von Mitscherlich beschriebene klinische Entwicklung in vier Stadien. Der Verlauf in unseren Fällen ist eher gutartig, da im vierten Stadium ausser starker Korneatrübung keine anderen Symptome wie Geschwüre oder Staphylombildung beobachtet werden konnten. Mitscherlich hat aber Fälle aus Afrika beschrieben, wo die Zuchtverhältnisse und Umwelteinflüsse natürlich ganz anders sind. Unser Bild eines Konjunktivalabstrichs (Fig. 1.) zeigt eine auffallende Ähnlichkeit mit den Befunden von Coles [10, 11]. Die Morphologie, Grösse, Anordnung und färberischen Eigenschaften der Mikroorganismen stimmen überein. Wir glauben deshalb mit gutem Gewissen sagen zu können, dass es sich effektiv um die gleiche Krankheit handelt, die früher als eine Rickettsiose betrachtet wurde. Unsere bakteriologischen Untersuchungen zeigen auch, welche bakterielle Flora in solchen Augenläsionen zu finden ist. Eine relativ heterogene, saprophytäre Flora, gelegentlich mit *Moraxella ovis* (syn. *Neisseria ovis*) [2, 12, 21, 25, 37, 40].

Das biochemische Verhalten unserer *Moraxella ovis*-Stämme stimmt mit anderen Beschreibungen überein [12, 21, 25], jedoch mit der konstanten Eigenschaft Nitrat zu Nitrit zu reduzieren. Die pathogene Rolle von *Moraxella ovis* wird im allgemeinen stark in Frage gestellt [12, 21, 37, 40], um so mehr, als man diese Erreger häufig auf den Konjunktiven klinisch gesunder Schafe findet. Es ist aber erstaunlich, dass dieser Keim massiv, in Reinkultur und immer vermehrt in bestimmten Beständen isoliert wird. Spielen diese Bakterien eventuell die Rolle eines Indikators?

Die Isolierung von Mykoplasmen aus Keratokonjunktivitisfällen bringt sicher einen neuen Aspekt in der Ätiologie dieser Krankheit. Mykoplasmen sind aber sehr verbreitete Mikroorganismen und häufig als normale Bewohner der Schleimhäute zu finden. Die Interpretation ihrer möglichen Pathogenität und ihrer primären ätiologischen Beteiligung muss daher mit grösster Vorsicht geschehen. Was die infektiöse Keratokonjunktivitis des Schafes anbetrifft, kann man sagen, dass Mykoplasmen praktisch immer beteiligt sind. Wir bestätigen hier Beobachtungen von Langford [27]. Ein wichtiger Schritt einer weiteren Interpretation ist die Identifizierung solcher Mykoplasmen. Wir isolierten zwei Typen, *Mycoplasma conjunctivae* und *Mycoplasma arginini*, entsprechend den Befunden von Barile et al. [4]. Die Rolle von *M. arginini* ist kaum bekannt. Seine sporadische Anwesenheit in solchen Augenerkrankungen wie seine häufige Beteiligung an anderen Krankheitsprozessen bei verschiedenen Tierarten [24] lässt dringend vermuten, dass *M. arginini* eher eine sekundäre Rolle spielt. Dagegen scheint *M. conjunctivae* eine wesentliche Rolle zu spielen. Barile et al.

[4] isolierten diesen Mykoplasmenstamm regelmässig in zwei Ausbrüchen. Gewisse Isolate von Langford [21] und Surman [38] wurden nachträglich als *M. conjunctivae* identifiziert [4]. Wir haben *M. conjunctivae* regelmässig in Fällen von Gemsblindheit nachgewiesen [33]. Auch bei den fünf in dieser Arbeit beschriebenen Ausbrüchen haben wir regelmässig *M. conjunctivae* isoliert. Diese Konstanz der Isolierung in verschiedenen geographischen Zonen (Australien, Kanada, USA und Schweiz) spricht zweifellos für eine ursächliche Beteiligung von *M. conjunctivae*. Die Frage, ob die beobachteten intrazellulären Mikroorganismen auch *M. conjunctivae* sind, kann nicht beantwortet werden. Die Morphologie spricht nicht dagegen. Eine grosse Frage stellt die intrazelluläre Lagerung dar, denn die *Mykoplasmen* sind nicht obligat intrazelluläre Parasiten wie zum Beispiel *Rickettsien* oder *Chlamydien*. Mykoplasmen können jedoch gelegentlich intrazellulär in Epithelzellen, in Zellen von Gewebekulturen und in neoplastischen Zellen [15, 16, 36,] gefunden werden.

Der endgültige Beweis, dass ein isoliertes Agens die Ursache einer bestimmten Krankheit ist, muss gemäss dem Kochschen Postulat erbracht werden, das heisst durch die experimentelle Reproduzierung der Krankheit. Mit Mykoplasmen ist dies aber eine schwierige Aufgabe, da diese Mikroorganismen relativ schwach pathogen sind und die Krankheit nur unter gewissen prädisponierenden Umständen auftritt. Sogar mit dem virulenten *M. mycoides*, Erreger der contagiösen Pleuropneumonie des Rindes, ist das Angehen der experimentellen Infektion nur unter gewissen Versuchsbedingungen erfolgreich [36]. Bei der Keratokonjunktivitis des Schafes begegnen wir den gleichen Schwierigkeiten. Dennoch ist es Surman [38] gelungen, mit seinen (leider seinerzeit nicht identifizierten) Mykoplasmenisolaten die Krankheit experimentell zu reproduzieren. Der Verlauf war allerdings relativ mild. Es gelang ihm jedoch der Nachweis der intrazellulären Mikroorganismen. Auch wir haben experimentell mit Mykoplasmen, die wir nachträglich als *M. conjunctivae* identifiziert haben, Gemsblindheit erzeugt [20]. Im gleichen Versuch haben wir eine Ziege infiziert. Das Tier zeigte anfänglich Lidödem und Tränenfluss, wurde aber erst ernsthaft krank, als es dem Sonnenlicht exponiert war. Sehr wahrscheinlich spielen die UV-Strahlen des Sonnenlichts eine wesentliche Rolle. Als weitere prädisponierende Faktoren gelten Staub, Luftzug und Hitze.

Nach diesen Überlegungen glauben wir, dass die infektiöse Keratokonjunktivitis des Schafes irrtümlicherweise als Rickettsiose betrachtet wurde. Die Tatsachen sprechen eher für eine Mykoplasbose, jedoch müssen systematische experimentelle Infektionsversuche und bessere Kenntnisse der Immunologie dieser Krankheit den endgültigen Beweis erbringen.

Dank des gutartigen Verlaufes dieser infektiösen Krankheit ist die wirtschaftliche Bedeutung gering. Sie stellt aber ein wichtiges epidemiologisches Problem für die Übertragung der Infektion auf das Wild, hauptsächlich die Gemen, dar. Die Problematik der Gemsblindheit wurde eingehend von Klingler et al. [20] und Klingler [19] beschrieben. Es handelt sich praktisch um das gleiche Krankheitsbild wie beim Schaf, allerdings mit einem schwereren Verlauf.

Es wurde immer wieder beobachtet, dass Ausbrüche von Gemsblindheit in Gegendern auftreten, wo Haustiere (besonders Schafe) gealpt werden [19]. Die Tatsache, dass wir bei beiden Tierarten den gleichen Erreger isoliert haben, lässt vermuten, dass es sich um die gleiche Krankheit handelt. In diesem Fall muss das Schaf als wichtige Infektionsquelle betrachtet werden, wobei die näheren epidemiologischen Beziehungen noch abzuklären sind.

Wir danken Frau Isabelle Francfort und Fräulein Margrit Krawinkler herzlich für die hervorragende technische Mitarbeit.

Zusammenfassung

Auf Grund der Beobachtungen bei fünf Ausbrüchen der infektiösen Keratokonjunktivitis beim Schaf erläutern wir die klinischen Manifestationen und epidemiologische Probleme. Eine mikrobiologische Untersuchung wurde an 25 Schafen aus 5 Betrieben durchgeführt. Die Befunde sind im allgemeinen in dem Sinn enttäuschend, dass nur eine nicht repräsentative, saprophytäre Flora (Staphylokokken, Streptokokken, Mischflora) isoliert wurde. Es gelang uns aber *Moraxella ovis* (syn. *Neisseria ovis*) in 6 Fällen massiv und in Reinkultur zu isolieren. Im weitem gelang es uns, in einem hohen Prozentsatz Mykoplasmen zu isolieren, wobei wir 15 Stämme als *Mycoplasma conjunctivae*, in zwei Fällen in Mischkultur mit *Mycoplasma arginini*, identifizierten. Im Vergleich dazu haben wir in 11 verschiedenen Betrieben ohne Augenerkrankungen nie Mykoplasmen isoliert. Die konjunktivale bakterielle Flora war bei dieser Gruppe vergleichbar mit derjenigen der erkrankten Schafe, wobei wir auch hier *Moraxella ovis* in sechs Fällen massiv und in Reinkultur isoliert haben. Wir diskutieren die Probleme der möglichen ätiologischen Bedeutung von *M. conjunctivae* bei der infektiösen Keratokonjunktivitis des Schafes. Wir sind der Ansicht, dass diese Erkrankung eher als Mykoplasmosose denn als Rickettsiose zu betrachten ist. Schliesslich weisen wir auf den möglichen epidemiologischen Zusammenhang zwischen der infektiösen Keratokonjunktivitis des Schafes und der Gemsblindheit hin.

Résumé

Sur la base d'observations faites sur 5 épidémies de kératoconjunctivite chez le mouton, nous esquissons l'image clinique de la maladie et soulevons quelques problèmes épidémiologiques. Les examens microbiologiques effectués sur 25 moutons provenant de 5 exploitations sont en général assez décevants du moins en ce qui concerne la bactériologie. En effet, on isole en général une flore banale peu représentative (Staphylocoques, Streptocoques, flore mixte). Nous avons trouvé *Moraxella ovis* (syn. *Neisseria ovis*) en culture abondante et pure dans 6 cas. Il est par contre possible d'isoler des mycoplasmes dans pratiquement tous les cas. Nous avons identifié 15 souches de *Mycoplasma conjunctivae*, que l'on retrouve dans toutes les épidémies. *Mycoplasma arginini* a été isolé 2 fois en culture mixte avec *M. conjunctivae*.

Une enquête effectuée sur 38 moutons de 11 exploitations exemptes de la maladie n'a par contre pas permis d'isoler de mycoplasmes des conjonctives. Toutefois la flore bactérienne dans ce groupe témoin est comparable à celle du groupe affecté de kératoconjunctivite puisque nous avons également isolé *Moraxella ovis* à 6 reprises.

Nous discutons le rôle étiologique possible de *M. conjunctivae* dans la kératoconjunctivite infectieuse du mouton. Nous pensons qu'il est erroné de considérer cette affection comme une rickettsiose et qu'en réalité il s'agit vraisemblablement d'une mycoplasmosose. Nous rendons enfin attentif sur les conséquences épidémiologiques de cette maladie pour les ruminants sauvages qui utilisent les mêmes paturages.

Riassunto

In base alle osservazioni fatte durante 5 attacchi di cherato-congiuntivite infettiva in pecore, illustriamo le manifestazioni cliniche ed i problemi epidemiologici. È stato condotto un esame microbiologico su 25 pecore provenienti da 5 greggi. I risultati sono stati generalmente deludenti poichè potè essere isolata soltanto una flora saprofita di scarso significato (stafilococchi, streptococchi e flora mista). Ma in 6 casi siamo riusciti ad isolare un gran numero di *Moraxella ovis* (sin. *Neisseria ovis*) in coltura pura. Riuscimmo pure ad isolare un'elevata percentuale di micoplasmi, di cui identificammo 15 ceppi come *Mycoplasma conjunctivae*, in 2 casi in coltura mista con il *Mycoplasma arginini*. A scopo comparativo dovremmo dire che non abbiamo mai isolato alcun micoplasma in 11 greggi diversi dove non si erano manifestate infezioni oculari. In questo gruppo di controllo la flora batterica congiuntivale era simile a quella delle pecore malate, e qui abbiamo anche isolato un gran numero di *Moraxella ovis* in 6 casi in coltura pura. Discutiamo poi il problema della possibile importanza eziologica di *M. conjunctivae* nel determinismo della cherato-congiuntivite nella pecora. Ci siamo fatti l'opinione che questa malattia debba essere considerata una micoplasmosi piuttosto che una rickettsiosi.

Infine facciamo rilevare la possibilità di una connessione epidemiologica tra la cherato-congiuntivite infettiva della pecora e la malattia conosciuta come cecità del camoscio.

Summary

On the basis of observations made during 5 outbreaks of infectious kerato-conjunctivitis in sheep we explain the clinical manifestations and the epidemiological problems. A micro-biological examination was carried out on 25 sheep out of 5 flocks. The findings proved to be generally disappointing in that only a non-representative saprophytic flora (staphylococci, streptococci, mixed flora) could be isolated. But in 6 cases we succeeded in isolating large numbers of *moraxella ovis* (syn. *Neisseria ovis*) in pure culture. We also succeeded in isolating a high percentage of mycoplasmas, of which we identified 15 strains as *mycoplasma conjunctivae*, in 2 cases in mixed culture with *mycoplasma arginini*. For purposes of comparison we should say we have never isolated any mycoplasmas in 11 different flocks where no eye infections have occurred. In this test group the conjunctival bacterial flora was similar to that of the diseased sheep, and here too we have isolated great numbers of *moraxella ovis* in 6 cases in pure culture. We then discuss the problems of the possible aetiological importance of *m. conjunctivae* in the occurrence of kerato-conjunctivitis in sheep. We have formed the opinion that this disease is rather to be regarded as a mycoplasmosis than as a rickettsiosis.

Finally we point out the possibility of an epidemiological connection between infectious kerato-conjunctivitis in sheep and the disease known as schamois-blindness.

Literatur

- [1] Al-Aubaidi J. M., Dardiri A. H., Muscoplatt C. C. and McCauley E. H.: Identification and characterization of *Acholeplasma oculusi* spec. nov. from the eyes of goats with keratoconjunctivitis. *Cornell Vet.* 63, 117-129 (1973). - [2] Baker J. R., Faull W. B. and Ward W. R.: Conjunctivitis and keratitis in sheep associated with *Moraxella* (haemophilus) organism. *Vet. Rec.* 77, 402 (1965). - [3] Bannerman Elizabeth S. N. and Nicolet J.: Isolation and identification of porcine mycoplasma in Switzerland. *Schweiz. Arch. Tierheilk.* 113, 697-710 (1971). - [4] Barile M. F., Del Giudice R. A. and Tully J. G.: Isolation and characterization of *Mycoplasma conjunctivae* sp. n. from sheep and goats with keratoconjunctivitis. *Infect. Immunity* 5, 70-76 (1972). - [5] Behrens H.: *Lehrbuch der Schafkrankheiten*. Verlag Paul Parey Berlin-Hamburg 1962. - [6] Belschner H. G.: *Sheep management and diseases*. Agricultural and Livestock Series Angus and Robertson Sydney, 9th Ed. 1971. - [7] *Bergey's manual of determinative bacteriology*. 7th Ed. The Williams and Wilkins Com-

- pany, Baltimore 1957. – [8] Beveridge W. I. B.: Investigations on contagious ophthalmia of sheep, with special attention to the epidemiology of infection by *Rickettsia conjunctivae*. *Aust. Vet. J.* 18, 155–164 (1942). *Vet. Bull.* 16, 189–190 (1946). – [9] Clyde W. A.: Mycoplasma species identification based upon growth inhibition by specific antisera. *J. Immun.* 92, 958–965 (1964). – [10] Coles J. D. W. A.: A *Rickettsia*-like organism in the conjunctiva of sheep. *Rept. Dir. Vet. Serv. Anim. Ind. Union S. Africa* 17, 175–186 (1931). – [11] Coles J. D. W. A.: Classification of *Rickettsia* pathogenic to vertebrates. *Ann. N. Y. Acad. Sci.* 56, 457–483 (1953). – [12] Fairlie G.: The isolation of a haemolytic *Neisseria* from cattle and sheep in the North Scotland. *Vet. Rec.* 78, 649–650 (1966). – [13] FAO-WHO-OIE, Animal Health Yearbook 1972. – [14] Gourlay R. N. and Thomas L. H.: The isolation of large colony and T-strain mycoplasmas from cases of bovine keratoconjunctivitis. *Vet. Rec.* 84, 416–417 (1969). – [15] Hayflick L.: Biology of the Mycoplasma. *Ann. N. Y. Acad. Sci.* 143, 1–824 (1967). – [16] Hayflick L.: The Mycoplasmatales and the L-phase of bacteria. North-Holland Publishing Company, Amsterdam 1969. – [17] Henriksen S. D. and Bøvre K.: The taxonomy of the genera *Moraxella* and *Neisseria*. *J. gen. Microbiol.* 51, 387–392 (1968). – [18] Hiepe Th.: Schafkrankheiten. VEB Gustav Fischer Verlag Jena 1970. – [19] Klingler K.: Gemsblindheit. *Schweizerjäger* 56, 377–384 (1971). – [20] Klingler K., Nicolet J. und Schipper E.: Neue Befunde über die Gemsblindheit. *Schweiz. Arch. Tierheilk.* 111, 587–602 (1969). – [21] Langford E. V.: Mycoplasma and associated bacteria isolated from ovine pink-eye. *Can. J. comp. Med.* 35, 18–21 (1971). – [22] Langford E. V. and Dorward W. J.: A mycoplasma isolated from cattle with infectious bovine keratoconjunctivitis. *Can. J. comp. Med.* 33, 275–279 (1969). – [23] Langford E. V. and Leach R. H.: Characterization of a mycoplasma isolated from infectious bovine keratoconjunctivitis: *M. bovoculi* sp. nov. *Can. J. Microbiol.* 19, 1435–1444 (1973). – [24] Leach R. H.: The occurrence of *Mycoplasma arginini* in several animal hosts. *Vet. Rec.* 87, 319–320 (1970). – [25] Lindqvist K.: A *Neisseria* species associated with infectious keratoconjunctivitis of sheep-*Neisseria ovis* nov. spec. *J. infect. Dis.* 106, 162–165 (1960). – [26] Livingston C. W., Moore R. W. and Hardy W. T.: Isolation of an agent producing ovine infectious keratoconjunctivitis (pink eye). *Amer. J. Vet. Res.* 26, 295–302 (1965). – [27] Marsh H.: Newsom's sheep diseases 2nd Ed. The Williams & Wilkins Company, Baltimore 1958. – [28] Mitscherlich E.: Die spezifische Keratoconjunctivitis (*Rickettsiose*) der Schafe in Deutsch-Südwestafrika. *Berl.-Münch. Tierärztl. Wschr.* 54, 408–411 (1941). – [29] Mitscherlich E.: Die ätiologische Bedeutung von *Rickettsia conjunctivae* (Coles 1931) für die spezifische Kerato-Konjunktivitis der Schafe in Deutsch-Südwestafrika. *Z. Infkr. Haust.* 57, 271–287 (1941). – [30] Mitscherlich E.: Die Kerato-conjunctivitis infectiosa des Schafes in Deutschland und ihre Beziehung zur Kerato-conjunctivitis der Schafe in Deutsch-Südwestafrika. *Arch. Wiss. Prakt. Tierh.* 78, 241–244 (1943). – [31] Mitscherlich E.: Die Keratoconjunctivitis infectiosa des Rindes und des Schafes. *Dtsch. tierärztl. Wschr./Tierärztl. Rundsch.* 51/49, 53–55 (1943). – [32] Nicolet J. and Büttiker W.: Isolation of *Mycoplasma bovoculi* from eye lesions of cattle in the Ivory Coast. *Vet. Rec. in Press.* – [33] Nicolet J. and Freundt E. A.: Isolation of *Mycoplasma conjunctivae* in chamois and sheep affected with keratoconjunctivitis, in Press. – [34] Rosendal S. and Black F. T.: Direct and indirect immunofluorescence of unfixed and fixed *Mycoplasma* colonies. *Acta path. microbiol. scand. Section B*, 80, 615–622 (1972). – [35] Saunders L. Z.: In Joest E. Handbuch der speziellen pathologischen Anatomie der Haustiere. Band III. S. 547–551 und 594–598. 3. Aufl. Verlag Paul Parey Berlin-Hamburg 1968. – [36] Smith P. L.: The Biology of Mycoplasmas. Cell Biology, a Series of Monographs. Academic Press New York-London 1971. – [37] Spradbrow P. B.: The bacterial flora of the ovine conjunctival sac. *Aust. vet. J.* 44, 117–118 (1968). – [38] Surman P. G.: Cytology of "pink eye" of sheep, including a reference to trachoma of man, by employing acridine orange and iodine stains, and isolation of mycoplasma agents from infected sheep eyes. *Aust. J. Biol. Sci.* 21, 447–467 (1968). – [39] Wilcox G. E.: Infectious bovine keratoconjunctivitis: a review. *Vet. Bull.* 38, 349–360 (1968). – [40] Wood D. R., Watson W. A. and Hunter D.: Conjunctivitis in sheep. *Vet. Rec.* 77, 551–552 (1965).