

Histopathologie et diagnostic des maladies chez les poissons

Autor(en): **Meuron, P.-A. de / Burgisser, H.**

Objektyp: **Article**

Zeitschrift: **Schweizer Archiv für Tierheilkunde SAT : die Fachzeitschrift für Tierärztinnen und Tierärzte = Archives Suisses de Médecine Vétérinaire ASMV : la revue professionnelle des vétérinaires**

Band (Jahr): **117 (1975)**

Heft 11

PDF erstellt am: **11.07.2024**

Persistenter Link: <https://doi.org/10.5169/seals-593597>

Nutzungsbedingungen

Die ETH-Bibliothek ist Anbieterin der digitalisierten Zeitschriften. Sie besitzt keine Urheberrechte an den Inhalten der Zeitschriften. Die Rechte liegen in der Regel bei den Herausgebern.

Die auf der Plattform e-periodica veröffentlichten Dokumente stehen für nicht-kommerzielle Zwecke in Lehre und Forschung sowie für die private Nutzung frei zur Verfügung. Einzelne Dateien oder Ausdrucke aus diesem Angebot können zusammen mit diesen Nutzungsbedingungen und den korrekten Herkunftsbezeichnungen weitergegeben werden.

Das Veröffentlichen von Bildern in Print- und Online-Publikationen ist nur mit vorheriger Genehmigung der Rechteinhaber erlaubt. Die systematische Speicherung von Teilen des elektronischen Angebots auf anderen Servern bedarf ebenfalls des schriftlichen Einverständnisses der Rechteinhaber.

Haftungsausschluss

Alle Angaben erfolgen ohne Gewähr für Vollständigkeit oder Richtigkeit. Es wird keine Haftung übernommen für Schäden durch die Verwendung von Informationen aus diesem Online-Angebot oder durch das Fehlen von Informationen. Dies gilt auch für Inhalte Dritter, die über dieses Angebot zugänglich sind.

Service vétérinaire cantonal et
Institut Galli Valerio, Lausanne

Histopathologie et diagnostic des maladies chez les poissons

par P.-A. de Meuron et H. Burgisser

Nous avons évoqué, dans une publication précédente, l'utilité et la nécessité d'un examen histopathologique dans le diagnostic des maladies chez les poissons. Cet article décrit les résultats obtenus à partir d'un matériel envoyé au laboratoire entre la fin de 1972 et le début de 1975. Notre propos n'est pas de faire le tour de l'histopathologie chez les poissons, mais de signaler certains cas fréquemment observés et des lésions rares ou étiologiquement non expliquées, rencontrés dans le diagnostic.

Matériel

Les poissons proviennent de Suisse romande, du canton de Vaud en particulier, leurs origines étant diverses (lacs, rivières, piscicultures, aquariums). La majorité des animaux sont des truites sauvages ou de pisciculture (*Salmo trutta* L. f. *fario*, *Salmo trutta* f. *lacustris* [Lac Léman], *Salmo gairdneri* Richardson). Des perches (*Perca fluviatilis* L.) nous ont été confiées à la suite de fortes mortalités dans les lacs Léman et de Neuchâtel; moins régulièrement nous sont parvenus des brochets (*Esox lucius* L.), des ombles chevaliers (*Salvelinus alpinus* L.), des ombres de rivière (*Thymallus thymallus* L.), des gardons (*Leuciscus rutilus* L.), des carpes (*Cyprinus carpio* L.), des brêmes (*Abramis brama* L.), des ablettes (*Alburnus alburnus* L.) et des tanches (*Tinca tinca* L.) envoyés par des gardes-pêche ou des pêcheurs; des particuliers nous ont fait parvenir des poissons rouges (*Carassius auratus* L.) et divers poissons d'ornement d'eau douce ou de mer. Le matériel examiné provient de 132 examens histologiques faits sur un ensemble de 268 analyses (1297 poissons).

Méthode

Le choix de l'examen histologique est dicté par l'état de fraîcheur du matériel. Cet examen est systématique et fait partie intégrante des analyses effectuées lors de l'autopsie. Le foie, le rein, les branchies, le pancréas et le tube digestif sont prélevés dans tous les cas; les autres organes, la musculature et le squelette sont examinés en fonction de l'autopsie et des lésions macroscopiques.

* Adresse: Dr P.-A. de Meuron et Dr H. Burgisser, rue César-Roux 37, CH-1005 Lausanne.

L'histologie du pancréas et du tube digestif nous semble importante parce que ces organes, dont la conservation est limitée, donnent une bonne indication sur l'état de fraîcheur des tissus.

Le liquide de Duboscq-Brasil est préféré à la formaline 10% pour sa fixation rapide et sa meilleure pénétration dans les tissus. La coloration habituelle est l'hémalum-érythrosine-safran, occasionnellement le PAS, le Soudan ou le May-Grünwald-Giemsa.

Résultats

1. L'examen histologique du *tissu cutané* a seulement confirmé les lésions macroscopiques (ulcères, traumatismes) et ne nous semble pas indispensable. La présence de parasites unicellulaires (*Costia necatrix* par exemple) a permis de vérifier les résultats de l'examen direct et autorisé un diagnostic précis dans certains cas (parasitose chez des alevins). Une prolifération du tissu épithélial et des infiltrations de cellules inflammatoires ont été observées sur des nageoires, mettant ainsi en évidence un processus de réparation ou d'atteinte de pourriture d'origine bactérienne constatée lors de l'autopsie.

2. Les hémorragies dans les *yeux* au niveau de la rétine et du nerf optique furent l'un des éléments permettant de diagnostiquer ou de suspecter une septicémie hémorragique chez la truite arc-en-ciel.

3. L'interprétation de l'examen histologique des *branchies* n'est pas sans péril, étant donné la fragilité et l'autolyse rapide du tissu épithélial. Nous avons renoncé pour ces raisons à juger les phénomènes de desquamations cellulaires fréquemment observés. Les feuillets branchiaux présentent souvent des foyers de prolifération du tissu épithélial qui correspondent à une irritation chronique due à une nourriture artificielle (granulés de farine) ou à une atteinte bactérienne, les deux causes étant possibles et difficilement dissociables. Des nécroses ont confirmé une pourriture des branchies constatée lors de l'examen macroscopique. Les lésions vasculaires et les hémorragies permettent, sinon de confirmer, du moins de suspecter des difficultés respiratoires probablement fatales dont l'étiologie reste souvent obscure. Des parasitoses sont vérifiées (*Oodinium* sp.).

4. Nous avons constaté des œdèmes interfibrillaires, des infiltrations de cellules inflammatoires, des myopathies, parfois exsudatives, dans la *musculature striée*. Ces observations ne nous ont pas permis, jusqu'à maintenant, de

Fig. 1 Perchette, foie normal. Gross. 8 × 40.

Fig. 2 Perchette, foie avec œdème des noyaux. Gross. 8 × 40.

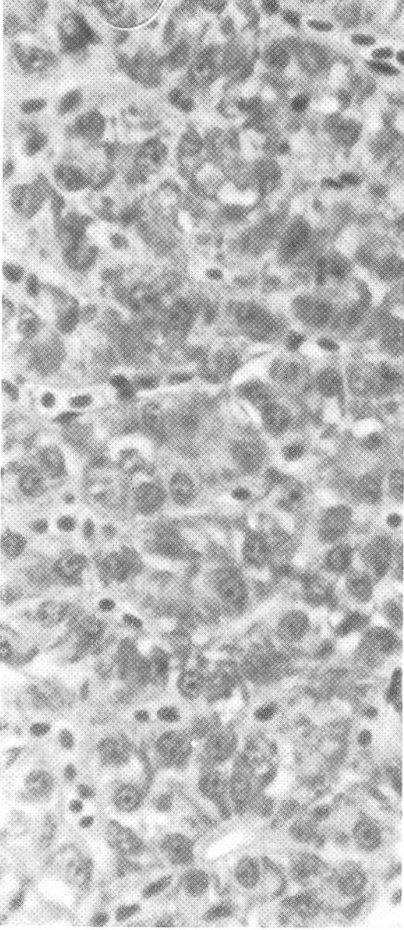
Fig. 3 Truite arc-en-ciel, foie: dégénérescence aqueuse. Gross. 8 × 10.

Fig. 4 Truite arc-en-ciel, rein: tubulo-néphrose. Gross. 8 × 40.

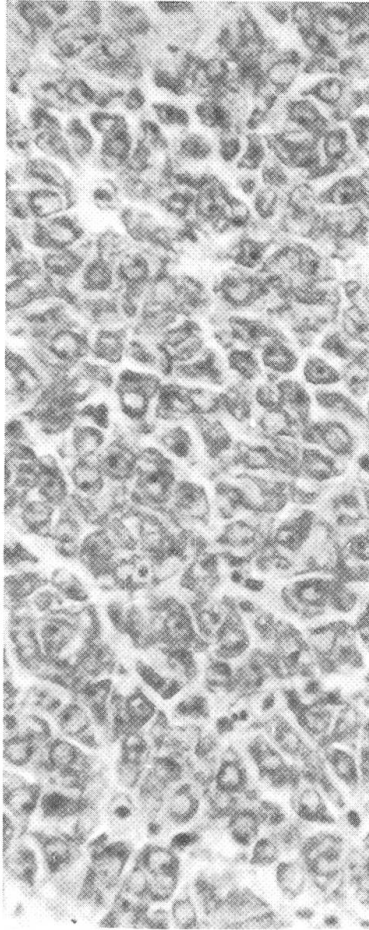
Fig. 5 Truite fario lacustre, estomac normal. Gross. 8 × 2,5.

Fig. 6 Truite fario lacustre, estomac: œdème de la paroi lors d'une septicémie à *Aeromonas salmonicida*. Gross. 8 × 2,5.

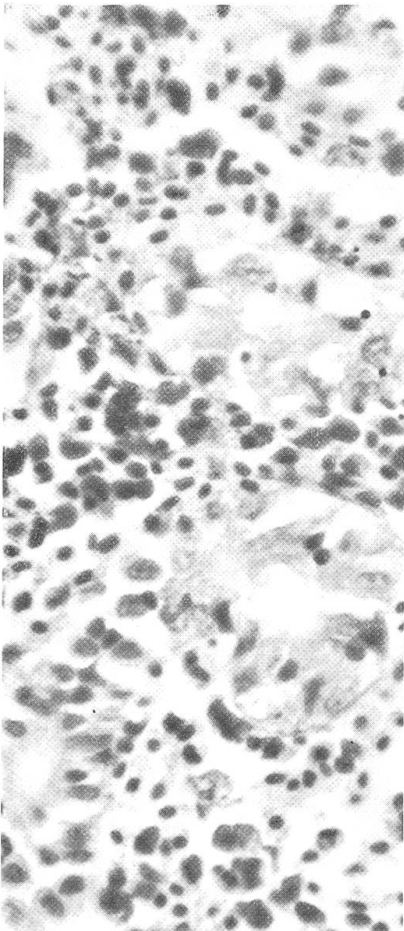
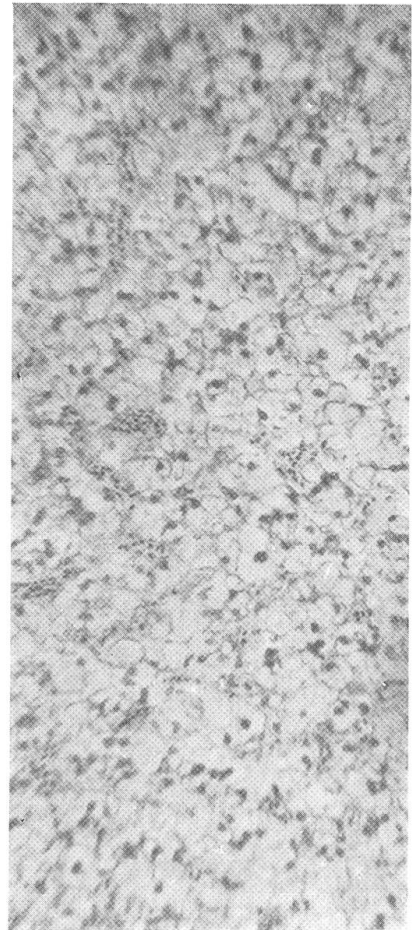
1



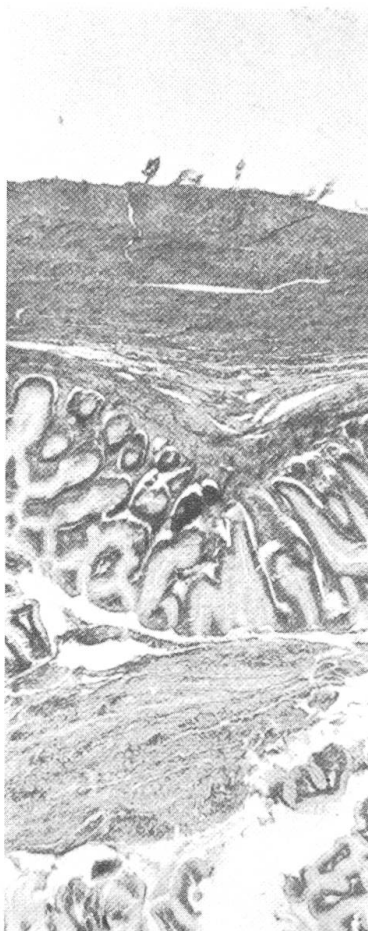
2



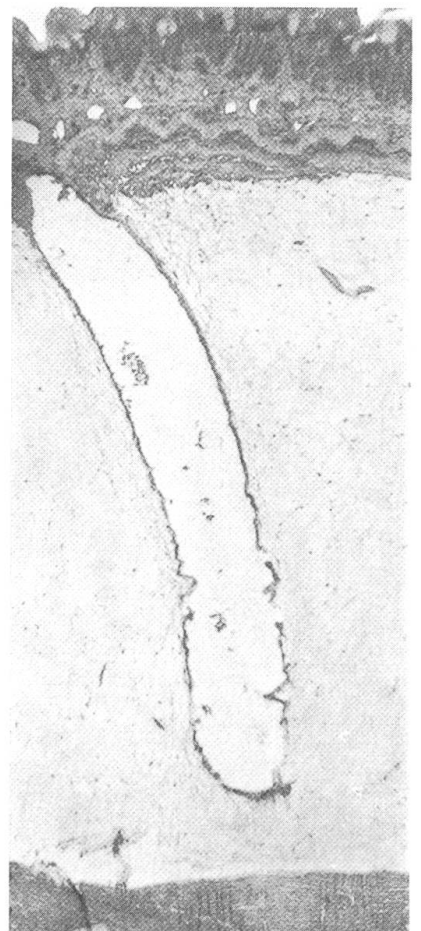
3



4

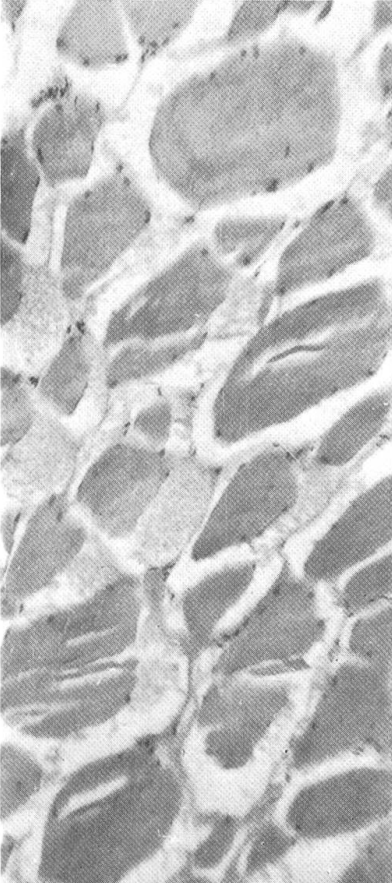


5

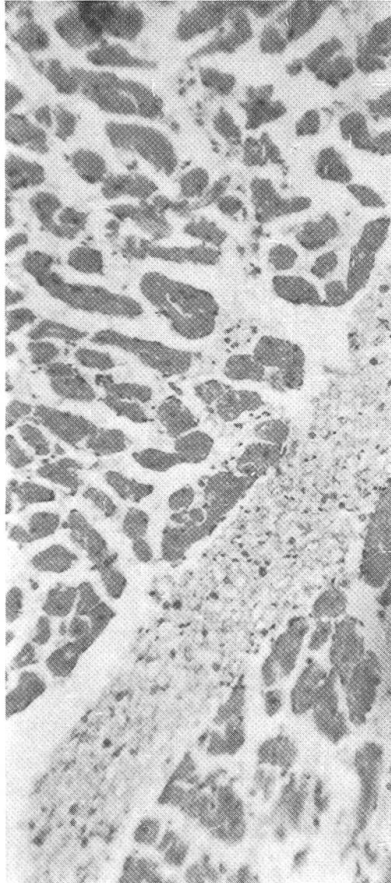


6

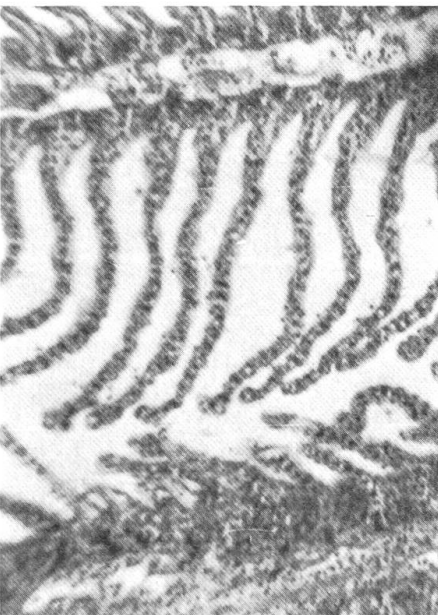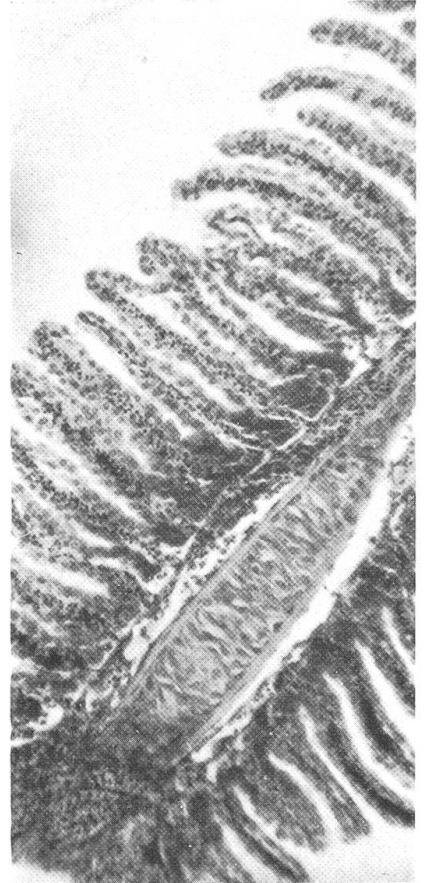
7



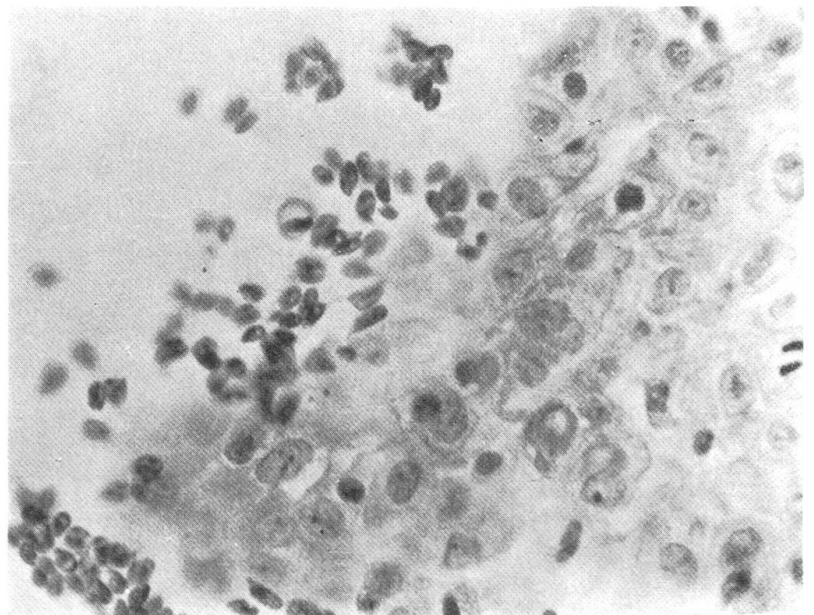
8



9



10



11

cerner une étiologie précise. Les lésions traumatiques seules ont correspondu à l'observation macroscopique. La présence de kystes parasitaires donne une indication symbolique, la spécification du parasite n'ayant pas été possible.

5. Des foyers bactériens et la présence de macrophages dans le *myocarde* ont correspondu à des septicémies bactériennes. L'étiologie d'une myocardite est restée obscure alors que la présence d'une cicatrice laisse supposer que le muscle cardiaque peut être le siège de troubles insoupçonnés à l'autopsie.

6. Le *foie* a présenté une grande variété de lésions dont plusieurs ont confirmé les analyses bactériologiques (foyers de nécrose, hépatite, périvasculite). On a observé des dégénérescences vitreuses, aqueuses, vacuolaires dont l'étiologie ne fut pas toujours claire. Des stéatoses sont fréquentes chez les poissons en captivité. Le foie est également le siège de lésions parasitaires (distomatose, ichthyophonose, migrations larvaires). Certaines lésions cellulaires et nucléaires, des œdèmes des noyaux sont par contre restés inexplicables. La dissociation des travées relativement fréquente reste non éclaircie et laisse douter de la fraîcheur optimale de l'organe ou de la technique de coupe.

7. La *rate* est le seul organe du poisson dont l'examen histologique objectif reste à notre avis difficile et n'apporte que peu d'éléments. La pléthore cellulaire et l'état presque constant de stase ne permettent pas dans la majorité des cas une comparaison valable avec l'histologie normale. Seuls des foyers de nécrose et des colonies bactériennes ont confirmé des lésions également rencontrées dans le foie ou le rein.

8. Les fréquentes lésions du *rein* semblent montrer que cet organe, en partie hématopoiétique chez le poisson, est souvent le siège de processus inflammatoires ou d'intoxications. L'étiologie de ces dégénérescences reste souvent inexplicée et il est permis de penser que des lésions de nature chronique existent chez ces animaux à partir d'un certain âge. Des tubulonéphroses et de la nécrose ne sont pas rares. On rencontre également des lésions cellulaires, nucléaires et la dégénérescence hyaline. On observe des foyers de nécrobiose avec des colonies bactériennes dans les septicémies. Une prolifération de cellules lymphoïdes fut constatée lors d'une septicémie bactérienne et une lithiase rénale est apparue chez un poisson d'ornement.

9. L'histologie de la *vessie natatoire* n'a été entreprise que sur une indication macroscopique lors de l'autopsie. Une aérocytite a confirmé les lésions provoquées par des vers parasites.

Fig. 7 Truite fario lacustre, musculature: myopathie exsudative. Gross. 8 × 10.

Fig. 8 Truite fario, Cœur: myocardite exsudative. Gross. 8 × 10.

Fig. 9 Truite fario, bronchies: destruction des capillaires. Gross. 8 × 10.

Fig. 10 Truite fario, bronchies normales. Gross. 8 × 10.

Fig. 11 Truitelle fario, Peau avec *Costia necatrix*. Gross. 8 × 40.

10. Le *tube digestif* et le *pancréas* ont souvent servi de référence; étant donné leur autolyse rapide sur le cadavre, l'état des coupes autorise une interprétation plus objective des autres organes. L'examen du pancréas n'a pas révélé jusqu'à maintenant la présence de lésions spécifiques. Un œdème de la paroi stomacale a été observé lors de septicémies bactériennes. La desquamation fréquente de la muqueuse intestinale n'a pas été prise en considération étant donné l'origine artificielle probable de telles lésions chez le poisson. Un cas de péritonite fut révélé et des hémorragies constatées lors de parasitoses.

11. Nous n'avons reçu que deux poissons atteints l'un d'une *tumeur cutanée* et l'autre d'une *tumeur musculaire*; il s'agissait d'un fibrosarcome et d'un sarcome fibroblastique. L'envoi d'un tel matériel dépend avant tout de l'observation et de l'intérêt que peuvent manifester les pêcheurs professionnels et amateurs.

Tab. 1 Examens histologiques ayant permis de poser un diagnostic pathologique

Poisson	Prélèvement	Résultat histopathologique	Diagnostic
Alevin truite fario	peau	parasites unicellulaires	Costiose
Truite arc-en-ciel	branchies	parasites ciliés	Ichthyophthiriose
Gardon	branchies	prolifération cellulaire	Parasitose
Apistogramma sp.	foie	nombreux nodules	Ichthyophonose
Helostoma sp.	foie	nombreux nodules	Ichthyophonose

L'examen des coupes nous a souvent posé des problèmes dans l'interprétation des lésions. Les mécanismes cellulaires dans l'inflammation ne semblent pas systématiques chez les poissons et le diagnostic des cellules de défense reste imprécis. Nous avons souvent observé des lésions tissulaires graves non accompagnées d'un contexte histologique classique. L'étiologie des dégénérescences vacuolaires et des œdèmes nucléaires demeure indéterminée. L'histopathologie ne nous a pas permis de trouver des lésions spécifiques de maladies virales; seules des lésions symptomatiques (hémorragies, dégénérescences cellulaires et nucléaires) ont autorisé la confirmation de septicémie hémorragique.

Conclusion

L'histopathologie est un auxiliaire précieux dans le diagnostic des maladies chez les poissons. Il faut toutefois être conscient des limites de cette technique qui souvent dévoile des lésions dont l'étiologie reste obscure. La complexité des facteurs et des éléments, peu ou mal connus, liés au milieu dont les poissons sont si dépendant, doit constamment rester à l'esprit dans la recherche d'une étiologie possible et limiter des interprétations mal étayées.

Tab.2 Examens histologiques ayant confirmé un diagnostic posé lors de l'autopsie, après examens bactériologique et parasitologique

Poisson	Prélèvement	Résultat histopathologique	Diagnostic
Poisson rouge	peau	fibrosarcome	tumeur
Truite arc-en-ciel	œil	hémorragies	septicémie hémorragique
Truite arc-en-ciel	branchies	prolifération cellulaire	infection (Myxobactéries)
Poisson coffre	branchies	parasites	oodiniose
Vengeron	musculature	sarcome fibroblastique	tumeur
Truite fario	musculature	myopathie	septicémie à <i>A. salmonicida</i>
Truite fario	myocarde	présence de nombreux macrophages	septicémie à <i>A. salmonicida</i>
Truitelle arc-en-ciel	foie	hépatite	septicémie hémorragique
Carpe	foie	dégénérescence vacuolaire	septicémie à <i>A. hydrophyla</i>
Tanche	foie	foyers de nécrose	septicémie à <i>A. salmonicida</i>
Truite fario	rate	foyers bactériens	septicémie à <i>A. salmonicida</i>
Truite arc-en-ciel	rein	tubulo-néphrose	septicémie hémorragique
Truitelle arc-en-ciel	rein	néphrose	septicémie hémorragique
Truite fario	rein	foyers de nécrobiose avec colonies bactériennes	septicémie à <i>A. salmonicida</i>
Truite fario	rein	Prolifération de cellules lymphoïdes	septicémie à <i>A. salmonicida</i>
Tanche	rein	colonies bactériennes	septicémie à <i>A. salmonicida</i>
Truite fario	vessie nataoire	aérocystite	parasitose (<i>Ancyracanthus cystidicola</i>)
Truite fario	estomac	œdème et nodules parasitaires	septicémie à <i>A. salmonicida</i>
Truite fario	estomac	œdème de la paroi	septicémie à <i>A. salmonicida</i>
Truite fario	appendices pyloriques	processus de nécrose	parasitose (<i>Proteocephalus</i> sp.)
Brême	intestin	hémorragies	parasitose (<i>Ligula intestinalis</i>)

Tab.3 Examens histologiques n'ayant pas permis de poser un diagnostic précis

Poissons	Prélèvement	Résultat histopathologique	Etiologie suspectée
Gardon	peau	foyers de destruction et d'inflammation	substance corrosive
Truite fario	peau	hémorragies et destruction	traumatisme
Aphyosemion	peau	nombreux parasites	parasitose
Truite fario	nageoire	prolifération épithéliale	néant
Perchette	nageoire	infiltration inflammatoire	traumatisme
Poisson rouge	branchies	prolifération cellulaire	substance corrosive
Truite fario	branchies	nécrose des arcs branchiaux	néant
Truite fario	branchies	hémorragies	néant
Poisson rouge	branchies	inflammation	néant
Truite fario	branchies	destruction des capillaires et prolifération cellulaire	infection bactérienne
Ablette	branchies	pigment mélanique	mycose (<i>Branchiomyces</i>)

Tab.3 Suite Examens histologiques n'ayant pas permis de poser un diagnostic précis

Poissons	Prélèvement	Résultat histopathologique	Etiologie suspectée
Truite fario	musculature	œdème interfibrillaire	néant
Brochet	musculature	kystes parasitaires	septicémie bactérienne
Truite arc-en-ciel	musculature	myopathie	infection bactérienne et mycose
Brochet	musculature	cellules inflammatoires	infection bactérienne après traumatisme
Truite fario	musculature	myopathie exsudative	néant
Truite fario	musculature	hémorragies et destruction	traumatisme
Truite arc-en-ciel	myocarde	foyers bactériens	septicémie bactérienne
Truite fario	myocarde	myocardite exsudative	néant
Truite fario	myocarde	cicatrice	septicémie à <i>A. salmonicida</i>
Truite arc-en-ciel	foie	foyers de nécrobiose avec colonies bactériennes	septicémie bactérienne
Truite fario	foie	dégénérescence vitreuse	parasitose (<i>Proteocephalus</i> sp.)
Truite fario	foie	lésions aiguës	choc du sacrifice
Ombre chevalier	foie	distomatose (parasites non identifiés)	néant
Truite arc-en-ciel	foie	dégénérescence aqueuse	pollution
Ombre	foie	foyers de nécrose	septicémie bactérienne
Truite arc-en-ciel	foie	dissociation des travées	néant
Perchette	foie	œdème des noyaux	épizootie?
Perchette	foie	périvasculite	épizootie?
Perchette	foie	migrations larvaires	épizootie?
Poisson rouge	foie	stéatose	nourriture inadéquate
Poisson rouge	foie	nécrose	néant
Gardon	foie	œdème des noyaux	néant
Truite arc-en-ciel	foie	nombreux macrophages	néant
Astronotus sp.	foie	périvasculite	nourriture inadéquate
Truite arc-en-ciel	rate	foyers de nécrose et colonies bactériennes	septicémie bactérienne
Truite arc-en-ciel	rein	lésions cellulaires	septicémie hémorragique
Brochet	rein	glomérulonéphrose	néant
Truite fario	rein	tubulonéphrose	néant
Perchette	rein	tubulonéphrose	épizootie?
Truite arc-en-ciel	rein	hémorragies	septicémie hémorragique
Truite arc-en-ciel	rein	hémorragies	septicémie hémorragique
Truite arc-en-ciel	rein	dégénérescence hyaline et hémorragies	pollution
Truite arc-en-ciel	rein	lésions cellulaires et nucléaires	septicémie hémorragique
Gardon	rein	tubulo-nécrose	néant
Poisson rouge	rein	lithiase	parasité par <i>Piscicola geometra</i>
Truite arc-en-ciel	appendices pyloriques	abondant mucus et desquamation	parasitose
Ombre	intestin	péritonite et prolifération du tissu interstitiel	septicémie bactérienne

Résumé

On décrit les résultats de 132 examens histopathologiques et leur apport dans le diagnostic des maladies chez les poissons durant une période de deux ans. Les avantages et les limites de cette technique sont évoqués.

Zusammenfassung

Die Resultate der histologischen Untersuchungen und deren Bedeutung für die Diagnostik der Fischkrankheiten sind an einem Material von 132 Fällen aus zwei Jahren dargestellt, und die Vorteile sowie die Grenzen dieser Methodik werden diskutiert.

Riassunto

I risultati di 132 esami istologici di pesci nel periodo di 2 anni sono valutati in vista di un possibile ausilio diagnostico. Vengono discussi i vantaggi ed i limiti di questo metodo per lo studio delle malattie dei pesci.

Summary

The results of the histological examination of 132 fishes over a period of 2 years are evaluated as a diagnostic aid. Advantages and limitations of this method for the study of fish diseases are discussed.

Bibliographie

- Artiguebielle F.-J.-P.: Les tumeurs des poissons. Thèse Toulouse 1965. – Amlacher E.: Taschenbuch der Fischkrankheiten. Gustav Fischer Verlag, Stuttgart 1972. – Anderson D.P.: Diseases of Fishes. Book 4: Fish Immunology. T.F.H. Publications, Jersey City 1974. – Baumgartner F.: Die Wirkung von Malachitgrün auf innere Organe von Jungfischen, insbesondere *Salmo gairdneri* Rich. Med.-vet. Diss. München 1969. – Besse P., de Kinkelin P., Levaditi J.C.: La néphrocalcinose de la truite arc-en-ciel (*Salmo irideus*, Gibbons 1855). Bull. Off. int. Epiz. 69, 1391–1399 (1968). – Bulloch G.L., Conroy D.A., Snieszko S.F.: Diseases of Fishes. Book 2A: Bacterial Diseases of Fishes. T.F.H. Publications, Jersey City 1971. – Codegone M.L., Provana A., Ghittino P.: Quelques aspects de la pathologie des canalicules biliaires chez la truite. Rev. path. comp. et Méd. exp. 5, 349–354 (1968). – Christensen N.O.: Maladies des poissons. Syndicat des pisciculteurs salmoniculteurs de France, Paris 1968. – Dogiel V.A., Petrushevski G.K., Polianski Yu.J.: Parasitology of Fishes. T.F.H. Publications, Jersey City 1970. – Donaldson L.R.: Histological studies of the pancreas and associated tissues of wild and experimentally fed young chinook salmon. Am. J. physiol. 138, 560–564 (1943). – Elkan E., Reichenbach-Klinke H.: Color Atlas of the Diseases of Fishes, Amphibians and Reptiles. T.F.H. Publications, Jersey City 1974. – Fänge R.: White blood cells and lymphomyeloid tissues in fish. Bull. Off. int. Epiz. 69, 1357–1363 (1968). – Faktorovich K.A.: Histological methods of diagnosis of carp dropsy. Bull. Off. int. Epiz. 69, 1481–1497 (1968). – Goutcharov G.D., Mikriakov V.R.: Etude sur les facteurs de l'immunité des poissons à une infection bactérienne. Bull. Off. int. Epiz. 69, 1373–1376 (1968). – Grimaldi E., Peduzzi R., Cavicchioli G., Giussani G., Speafico E.: Diffusa infezione branchiale da funghi attribuiti al genere *Branchiomyces* Plehn (*Phycomycetes* Saprolegnales) a carico dell'ittiofauna di laghi situati a nord e a sud delle Alpi. Mem. Ist. Ital. Idrobiol. 30, 61–96 (1973). – Jakowska S.: Morphologie et nomenclature des cellules du sang des téléostéens. Rev. Hématol. 11, 519–593 (1956). – Klingler K.: Die ulcerative Dermal-Nekrose der Salmoniden (UDN). Schweiz. Archiv f. Thk. 116, 61–70 (1974). – Krause R.: Mikroskopische Anatomie der Wirbeltiere. Berlin-Leipzig 1921. – Kulow H., Mattheis Th.: Untersuchungen zur Pathologie und Therapie der Schwimmblasenentzündung des Karpfens. Z. Fischerei 17, 237–261 (1969). – Levaditi J.C., Besse P., de Kinkelin P., Guillou J.C.: Intérêt des contrôles histopathologiques dans le dépistage des maladies des poissons. Bull. Acad. Vét. 38, 173–183 (1965). – Mawdesley-Thomas L.E. (éditeur): Diseases

of Fish. Symposia of the Zoological Society of London No 30. Academic Press 1972. – de Meuron P.A., Burgisser H.: A propos du diagnostic des maladies chez les poissons. Schweiz. Archiv f. Thk. 115., 184–189 (1973). – Priebe K.: Nekrosebezirk in der Körpermuskulatur eines Köhlers (*Pollachius vireus*) mit Befall von *Ichthyosporidium hoferi*. Deutsche Tierärztl. Wschr. 80, 197 bis 220 (1973). – Reichenbach-Klinke H., Elkan E.: The Principal Diseases of Lower Vertebrates. Diseases of Fishes. T.F.H. Publications, Jersey City 1966. – Weinreb E.L.: Studies on the histology and histopathology of the rainbow trout, *Salmo gairdneri irideus*. I. Hematology: Under normal and experimental conditions of inflammation. Zoologica: New York Zoological Society 43, 145–155 (1958). – Weinreb E.L.: Studies on the histology and histopathology of the rainbow trout, *Salmo gairdneri irideus*. II. Effects of induced inflammation and cortisone treatment on the digestive organs. Zoologica: New York Zoological Society 44, 45–52 (1959). – Wood E.M., Yasutake W.T.: Histopathology of Kidney disease in fish. Amer. J. of Pathol. 32, 845–857 (1956). – Wood E.M., Yasutake W.T.: Histopathology of fish. III. Peduncle («cold-water») disease. Progr. Fish-Cult. 18, 58–61 (1956). – Wood E.M., Yasutake W.T.: Histopathology of fish. V. Gill disease. Progr. Fish-Cult. 19, 7–13 (1957). – Zöbe E.: Histologische Untersuchungen über die infektiöse Bauchwassersucht des Karpfens. Med.-Vet. Diss. München 1952.

VERSCHIEDENES

Thema: Tierschutz

In der letzten Nummer haben wir auf die neuen Vorschriften der IATA (International Air Transport Association) über den Lufttransport lebender Tiere aufmerksam gemacht (Heft 10, Oktober, S. 606). Es scheint, dass die praktische Durchführung etwas anderes ist als die Aufstellung von Vorschriften. In Nr. 234 von «Der Bund», und sicher auch in anderen Tageszeitungen, war anfang Oktober ein Bild mit folgendem Text zu sehen: «Unsachgemässer Transport kostete 2000 Vögeln das Leben. Ein Lufttransport von Ziervögeln für Zoogeschäfte in England wurde zum grausamen Mord: Die aus Kalkutta kommende Maschine musste unprogrammgemäss in Kuwait längere Zeit am Boden bleiben – beim Eintreffen in London waren nur noch wenige der 2000 in grossen Käfigen transportierten Vögel am Leben.» Die hinter dem Berg toter Vögel aufgestapelten flachen Kisten lassen unschwer erkennen, dass zum mindesten die etwas grösseren Tiere den Transport in zusammengekauerter Haltung mitmachen müssen, d.h. dass es ihnen für die ganze Dauer der Reise – auch wenn sie diese überstanden hätten – unmöglich ist, sich zu strecken und aufzurichten.

Die «Tierfreunde» – und sie mögen sich ehrlicherwise als solche fühlen, selbst wenn das hintergründige Motiv ihrer Tierhaltung nur Geltungsbedürfnis oder Langeweile oder innere Leere ist, ein allerdings verbreiteter Zustand im Zeitalter der Television – sollten bedenken, dass sie mit ihrer «Tierliebe» das Gegenteil dessen bewirken, was sie anzustreben glauben. Mit der Erzeugung einer Nachfrage nach wildlebenden, nicht oder nicht in ökonomischer Weise züchtbaren Tieren – von den Fischen über Reptilien und Vögel bis zu den Säugern – stimulieren und erhalten sie den ganzen Zyklus vom legalen oder illegalen Einfänger über den Händler und Hehler und Transporteur bis hin zum Zoogeschäft mit der offiziell weissen Weste und – vielleicht sollte man das provokativ einmal sagen – bis zum mehr oder weniger untadeligen zoologischen Garten.

Es wäre eine Aufgabe, der sich die Tierärzte verschreiben sollten, aber auch die Zoologen und die vielen erfolgreichen Publizisten in «Tier-Angelegenheiten»: an der permanenten Erziehung der wirklichen und der Pseudo-Tierfreunde zu arbeiten, sie dahin zu bringen, dass sie ihre Interessen und Vorlieben den höheren Erfordernissen einer weltweiten Ökologie unterordnen, und sie der Einsicht zuzuführen, dass die vornehmste Tierliebe oft ... der Verzicht ist. Es kann ja nicht das, selbst wenn unbewusste, Ziel menschlicher Tierliebe sein, einen «Friedhof der Arten» zu betreuen!

R. F., B.