Zeitschrift: Schweizer Archiv für Tierheilkunde SAT : die Fachzeitschrift für Tierärztinnen und Tierärzte = Archives Suisses de Médecine Vétérinaire ASMV : la revue professionnelle des vétérinaires

Herausgeber: Gesellschaft Schweizer Tierärztinnen und Tierärzte

Band: 117 (1975)

Heft: 12

Artikel: Klinik und Pathologie der Neuritis caudae equinae (NCE) des Pferdes

Autor: Fankhauser, R. / Gerber, H. / Cravero, G.C.

DOI: https://doi.org/10.5169/seals-593624

Nutzungsbedingungen

Die ETH-Bibliothek ist die Anbieterin der digitalisierten Zeitschriften auf E-Periodica. Sie besitzt keine Urheberrechte an den Zeitschriften und ist nicht verantwortlich für deren Inhalte. Die Rechte liegen in der Regel bei den Herausgebern beziehungsweise den externen Rechteinhabern. Das Veröffentlichen von Bildern in Print- und Online-Publikationen sowie auf Social Media-Kanälen oder Webseiten ist nur mit vorheriger Genehmigung der Rechteinhaber erlaubt. Mehr erfahren

Conditions d'utilisation

L'ETH Library est le fournisseur des revues numérisées. Elle ne détient aucun droit d'auteur sur les revues et n'est pas responsable de leur contenu. En règle générale, les droits sont détenus par les éditeurs ou les détenteurs de droits externes. La reproduction d'images dans des publications imprimées ou en ligne ainsi que sur des canaux de médias sociaux ou des sites web n'est autorisée qu'avec l'accord préalable des détenteurs des droits. En savoir plus

Terms of use

The ETH Library is the provider of the digitised journals. It does not own any copyrights to the journals and is not responsible for their content. The rights usually lie with the publishers or the external rights holders. Publishing images in print and online publications, as well as on social media channels or websites, is only permitted with the prior consent of the rights holders. Find out more

Download PDF: 15.07.2025

ETH-Bibliothek Zürich, E-Periodica, https://www.e-periodica.ch

Schweiz. Arch. Tierheilk. *117*, 675–699, 1975

Aus der Klinik für Nutztiere und Pferde (Prof. Dr. H. Gerber)
und dem Institut für vergleichende Neurologie (Prof. Dr. R. Fankhauser)
der Universität Bern

Klinik und Pathologie der Neuritis caudae equinae (NCE) des Pferdes[1,2]

von R. Fankhauser[3], H. Gerber[4], G. C. Cravero[3] und R. Straub[4]

Verschiedene klinisch-pathologische Mitteilungen der letzten Jahre beschäftigten sich mit der sog. Neuritis caudae equinae (kombinierte Schweif- und Sphinkterenlähmung, Hammelschwanz) des Pferdes (Milne und Carbonell, 1970; Martens et al., 1970; Rooney, 1971; Manning und Gosser, 1973; Greenwood et al., 1973; Stünzi und Pohlenz, 1974; Eustis und Rings, 1974). Der Umstand, dass verschiedene Autoren die Krankheitsbezeichnung als unrichtig anzusehen scheinen (Milne und Carbonell, 1970; Rooney, 1971; Stünzi und Pohlenz, 1974; Eustis und Rings, 1974) und – dem Vorschlag von Sjolte (1944) folgend – eine Umbenennung in Polyneuritis equi befürworten, hat uns veranlasst, unsere eigenen Erfahrungen zusammenzustellen.

Grundsätzlich finden wir die Zuordnung von Fällen zur Neuritis caudae equinae (NCE) wenig sinnvoll, wenn klinisch keine Verdachtssymptome bestehen, pathologisch-anatomisch keine eindeutigen Läsionen vorhanden sind oder der entsprechende Abschnitt des Nervensystems nicht untersucht wurde (Fälle Nr. 3, 4 und 6, Sjolte, 1944; Fälle Nr. 4 und 5, Stünzi und Pohlenz, 1974). Ebenso unzweckmässig ist nach unserer Auffassung aber auch die vorgeschlagene «Umtaufe» eines klinisch und pathologisch-anatomisch gut abgrenzbaren und leicht diagnostizierbaren Zustandes, wenn eine eigentliche Polyneuritis nur in Einzelfällen klinisch manifest ist und auch des öftern weder pathologisch-anatomisch noch histologisch nachgewiesen werden kann.

Bevor sich für dieses, von Dexler (1897, 1899) vor fast 80 Jahren in kaum zu überbietender Weise beschriebene Krankheitsbild eine neue Bezeichnung rechtfertigt, sollte über seine Ätiologie und Pathogenese genaueres bekannt sein. Die Seltenheit der NCE macht allerdings für die nahe Zukunft Fortschritte in dieser Richtung wenig wahrscheinlich:

Innerhalb von 10 Jahren haben wir unter 7835 stationär hospitalisierten Pferden nur sechs Fälle von NCE beobachtet; die Frequenz erreicht demnach

---

[1] Teilweise unterstützt durch den Schweiz. Nationalfonds, Gesuch-Nr. 3.706.72.

[2] Herrn Prof. Dr. K. Ammann, Zürich, zum 70. Geburtstag gewidmet.

[3] Prof. Dr. R. Fankhauser und Dr. G. C. Cravero, Institut für vergleichende Neurologie.

[4] Prof. Dr. H. Gerber und Dr. R. Straub, Klinik für Nutztiere und Pferde.
Gemeinsame Adresse: Postfach 2735, CH 3001 Bern.

bei uns nicht ganz 0,1%. Auffällig ist dagegen, dass wir aus der Eidg. Militärpferdeanstalt (Empfa) allein innert vier Jahren (1961–1965) sieben Fälle untersuchen konnten.

Material und Methoden

Tab. 1 gibt eine Zusammenstellung unserer 17 Fälle, von denen die letzten 6 eingehend klinisch untersucht und verfolgt worden sind. Die klinische Untersuchung konnte bei diesen Pferden während mehrerer Tage wiederholt werden. Das Blut wurde hämatologisch und klinisch-chemisch analysiert. In zwei Fällen stand Liquor cerebrospinalis (suboccipital gewonnen) zur Verfügung. Harn und Kot wurden routinemässig mituntersucht.

In den Fällen Nr. 879, 2150, 5557, 5903, 5963, 10310, 10355 und 10750 wurde die Sektion durch uns selbst ausgeführt, in den Fällen 4612, 4788, 5067, 5343, 5448 und 5703 durch Pferdärzte der Empfa Bern. Von den Fällen 5334, 6581 und 7478 wurde lediglich Material zur Untersuchung geschickt.

Das Material – je nach Fall nur aus dem Endteil des Rückenmarks mit Cauda equina, 11mal zusätzlich dem übrigen Rückenmark, 4mal dem Gehirn sowie bei einzelnen Fällen aus verschiedenen peripheren Nerven (siehe Tab. 5) und visceralen Organen bestehend – wurde in 4% neutraler Formalinlösung fixiert.

Die Organblöcke wurden in üblicher Weise in Paraffin eingebettet und 5 μ Schnitte mit Haemalaun-Eosin, Trichrom nach Goldner, Reticulin nach Wilder, Luxol fast blue-Cresylecht-violett sowie Luxol fast blue-Holmes Silbernitrat nach Klüver und Barrera sowie je nach Bedarf mit verschiedenen anderen Methoden gefärbt und untersucht.

Ergebnisse

1. Klinische Befunde

Die Übersichtstabelle 1 zeigt, dass mit einer Ausnahme (5343) bereits klinisch eine NCE diagnostiziert worden war und dass bei sämtlichen Fällen die histologische Untersuchung der Cauda equina einen typischen Befund ergab, und zwar auch bei Pferd Nr. 5343.

Bei diesem Tier war klinisch ein schleppender Gang hinten, Ausweichen der Nachhand nach links, Kraftlosigkeit im Zug und Zusammensacken unter dem Reiter beobachtet worden. Ausserdem fiel die fortschreitende Atrophie des Beckenteiles des M. semitendineus und semimembranaceus auf. Rechts vom Schweifansatz bestand eine Zone vollständiger Anästhesie.

Bei Berücksichtigung der pathologisch-anatomischen und histologischen Veränderungen ist anzunehmen, dass durch den Zufall der Verteilung der Wurzelläsionen die typischen Symptome der Schweif- und Sphinkterenlähmung im Zeitpunkt der Schlachtung noch nicht genügend fortgeschritten waren, um neben den anderen Erscheinungen klar erfasst zu werden.

Die klinisch/pathologisch-anatomische Übereinstimmung ist demnach nahezu vollständig. Das klinische Bild, dargestellt am Beispiel der 6 eingehender untersuchten Fälle, soll durch folgende Angaben über die 11 früheren ergänzt werden, für die vor allem im Hinblick auf die Allgemeinuntersuchung und die Laboratoriumsresultate die Unterlagen lückenhaft sind:

Nochmals sei betont, dass mit Ausnahme von Fall 5343 die klassischen Symptome der Lähmung von Schweif, Rectum-After und Harnblase stets vor-

Tab. 1 Zusammenfassende Angaben

Fall Nr.	Rasse	Geschl.	Alter (Jahre)	Klinisch	Pathologisch
879	Freiberger	♂	3½	NCE, Facialisparese links	NCE; Neuritis nervi fac.
2150	Freiberger	♀	8	NCE	NCE
4612	Poln. Halbblut	♀	5	NCE	NCE RM: frei
4788	Hannoveraner	♀	5	NCE, Ataxie Nachhand	NCE
5067	Hannoveraner	♀	5–6	NCE, leichte Ataxie Nachhand	NCE RM: frei
5334	Freiberger	♀	5	NCE, Einsinken Nachhand u. schwankender Gang	NCE
5343	Franz. Halbblut	♀	4	Schleppender Gang li., Ausweichen nach li., Einsinken, Atrophie Beckenteil M. semitend. u. semimembr. Rechts von Schweifansatz totale Anästhesie	NCE RM: frei
5448	Hannoveraner	♀	8	NCE; Schwächezeichen in Nachhand	NCE
5703	Poln. Halbblut	♀	8	NCE	NCE RM: frei
6581	?	♂	?	NCE	NCE
7478	Freiberger	♀	5	NCE	NCE RM: frei
5557	Poln. Halbblut	♀	9	NCE	NCE RM: frei
5903	Anglo-Normänner	♀	12	NCE, Ataxie	NCE
5963	Freiberger	♀	12	NCE, tapsiger Gang, auch vorn	NCE, Beckennerven/ N. ischiad.: Neuritis
10310	Hannoveraner	♀	14	NCE, steifer Gang	NCE
10355	Welsh-Pony	♀	8	NCE, Fac.- u. Kieferlähmung, Tetraparese, Ataxie	NCE, Trig. + Ggl. Gasseri, N. nasolab. N. ischiad.: Neuritis
10750	Westfale	♂	8	NCE, Paresis nervi fac. li. «lahm» h. li.	NCE

lagen. Störungen der Sensibilität in mehr oder weniger symmetrischen, gelegentlich aber ausgesprochen einseitigen Zonen im Gebiet der sacralen Dermatome wurden häufig vermerkt, als Anästhesie, Hyperästhesie, Druckempfindlichkeit sowie Erscheinungen von Juckreiz mit Haar- und Hautveränderungen. Vor dem Auftreten der weitgehenden oder totalen schlaffen Lähmung des Schweifes kann, durch Überwiegen des Tonus der weniger affizierten Seite, der Schweif schief getragen werden. Atrophie schweifnaher, oberflächlicher Kruppenmuskelpartien, meist ebenfalls asymmetrisch, wurde wiederholt verzeichnet, ebenso Einsinken der Beckenbänder. In einem einzigen Fall (879) bestand klinisch Lähmung eines peripheren Nerven, nämlich des linken Facialis. In 7 Fällen werden, mit mehr oder weniger Bestimmtheit, motorische Störungen im Gebiete der Nachhand angegeben, wie Unbeholfenheit bis Ataxie, Steilstellung der Kruppe, ataktische Bewegungen beim Wenden, Nach-aussen-Drehen der Sprunggelenke, Einsinken und schwankender Gang, schleppender Gang, Ausweichen nach links und Zusammensacken unter dem Reiter, Schwäche der Nachhand. Bei mehreren Fällen wird vermerkt, dass das Allgemeinbefinden ungestört war, mit Rektaltemperaturen im Normalbereich; ein Tier (5448) wurde im Verlauf der Beobachtung (2 Wochen) zunehmend apathisch und frass schlecht. Eine Stute (5334) war hochträchtig, eine weitere war etwa ein Jahr vor Beginn der Störungen kurz nach ihrem Import an schwerer, rezidivierender Druse erkrankt.

Fall 2150 zeigte in der Serumelektrophorese einen erhöhten Gamma-Globulinanteil, doch ist das Ergebnis aus methodischen Gründen nicht mit den späteren Befunden vergleichbar. Die Agglutination auf Brucella Abortus ergab einen Titer von 1:80.

Soweit Angaben vorliegen, verstrichen zwischen dem ersten Auftreten von Symptomen der NCE (die oft als progredient oder progressiv charakterisiert wurden) bis zur Schlachtung 2 Wochen bis zu über 14 Monaten. Der Schlachtbefund war, ausser der NCE, negativ. Unter den ersten 11 Tieren sind verschiedene Rassen vertreten, das Alter bewegte sich zwischen 3½ und 8 Jahren, es handelte sich um 9 Stuten und 2 Wallachen (siehe Tab. 1). Bei zwei Tieren wird ausdrücklich das Fehlen einer Trauma-Anamnese hervorgehoben.

Die uns zugänglichen anamnestischen Angaben für die sechs letzten Fälle finden sich in Tab. 2 zusammengefasst. Diese Angaben sind nicht sehr zuverlässig, weil der Besitzer oft nicht recht imstande ist, die Frage nach den ersten manifesten Symptomen zu beantworten. Nicht selten scheint ein Juckreiz an der Schweifrübe den klinischen Beginn der NCE darzustellen. Der Juckreiz führt zu Scheuern und Abbrechen von Schweifhaaren. Zum Teil wurden diese Erscheinungen als Ekzem betrachtet und behandelt. Manchmal wird das Auftreten der Krankheit mit bestimmten Ereignissen in Zusammenhang gebracht (Deckakt, Kreuzschlag), wobei die kausale Beziehung unsicher bis unwahrscheinlich bleibt. In diesen sechs Fällen liess sich die NCE nicht auf eine durchgemachte Infektion zurückführen. Die Auskünfte über das erste Auftreten und den Verlauf der Krankheit variieren erheblich.

Tab. 2 Anamnestische Angaben zu den sechs letzten Fällen

Fall Nr.	Krankheitsdauer	Erste Anzeichen	Art des Auftretens	Verlauf	Mögliches Primärereignis
5557	2 Monate	Juckreiz, Schweif-Schiefhaltung	schleichend	relativ rasche Verschlimmerung	–
5903	7 Monate	Schweiflähmung Harninkontinenz	plötzlich	ziemlich konstant	Deckakt
5963	2 Wochen	Rectumlähmung	plötzlich	rasche Verschlimmerung	Kreuzschlag vor 2 Monaten
10310	ca. 3 Wochen	Juckreiz Dressurverlust	ziemlich plötzlich	rasche Verschlimmerung	–
10355	10 Tage	müde; Augenveränderungen	plötzlich	rasche Verschlimmerung	Weide mit Schafen
10750	2 Wochen	«Lahmheit»	plötzlich	rasche Verschlimmerung	Sturz

Tab. 3 Klinische Befunde bei den sechs letzten Fällen

Symptom	Fall Nr. 5557	5903	5963	10310	10355	10750
Allgemein- und Nährzustand	o.B.	o.B.	o.B.	o.B.	deutlich beeinträchtigt	mässig
Verhalten	nervös	nervös bei Bewegung	o.B.	o.B.	apathisch/ schreckhaft	apathisch
Dermatitis Schenkelspalt	(+)	++	++	+	±	–
Conjunctiven	gerötet	gestaut	schmutzig, gerötet	gerötet	schmutzig-ikterisch	verwaschen
Augen	o.B.	o.B.	o.B.	Stauungspapille?	Keratitis li.; Lagophthalmus bds.; Pupillarreflex fehlt	Keratitis li.; Lidlähmung li.

Tab. 3 (Fortsetzung) Klinische Befunde bei den sechs letzten Fällen

Symptom	Fall Nr. 5557	5903	5963	10310	10355	10750
Zirkulationsapparat	a.-v. Block 2. Gr.	o. B.	P leicht erhöht	o. B.	o. B.	systolischer Click
Respirationsapparat	o. B.	o. B.	o. B.	verschärftes Vesikulär-atmen	o. B.	o. B.
Digestionsapparat						
Appetit	o. B.	mässig	o. B.	o. B.	mässig bis o. B.	mässig
Rectum- und Anuslähmung	hochgradig	hochgradig	hochgradig	hochgradig	mässig; willkürlich Kotabsatz möglich	mittel- bis hochgradig
Urogenitalapparat						
Vulvalähmung	hochgradig	hochgradig	hochgradig	hochgradig	mittelgradig	-(Wallach)
Harninkontinenz	vorhanden	vorhanden	vorhanden	vorhanden	vorhanden	vorhanden
Bewegungsapparat	keine Ataxie	Ballenfussen	tappend,	steif	mittel- bis	lahm h. links,
Gang	Kruppenheben im Trab	h., schiefer Gang, Überköten, Mühe beim Aufstehen	Ballenfussen h.		hochgradige Ataxie	nicht ataktisch
Muskelatrophie						
Kruppe	+	++(einseitig)	+++	–	–	+++(einseitig)
Hammelschwanz	+++	+++	+++	+++	+++	+++
Nervensystem						
Hirnnervenlähmung	–	–	–	–	Facialis bds. Trigeminus bds.	Facialis li.
Symptome NCE	+++	+++	+++	+++	++	++
asymmetrische						
Anästhesie	+++	+++	+++	+++	++	++
Hyperästhesie	++	+++ (dort Schwitzen)	+++	+++	+	+



Abb. 1

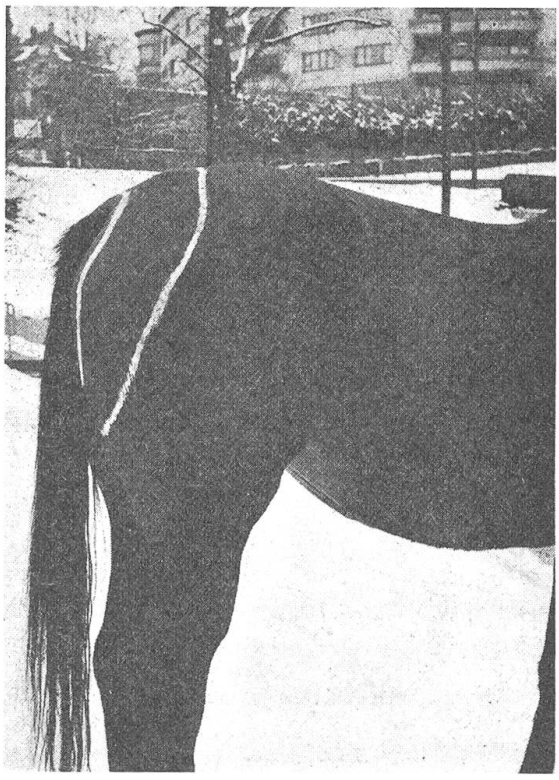

Abb. 2

Abb. 1 Neuritis caudae equinae bei einer 9jährigen Stute. Um Schweif und After ist eine asymmetrische Zone totaler Anästhesie eingezeichnet, daran anschliessend ein Gebiet der Hyperästhesie.
Abb. 2 Gleiches Pferd wie in Abbildung 1. Beachte den gelähmten Schweif.

Was die klinischen Erscheinungen während der Hospitalisierung anbetrifft, so weichen sie von älteren Beschreibungen der sogenannten «Schweif- und Sphinkterenlähmung» nicht ab (Tab. 3): bei guter Pflege präsentieren sich die Patienten in der Regel in befriedigendem Allgemein- und Nährzustand; eine gewisse Apathie im Stall, verbunden mit übermässiger Schreckhaftigkeit und Nervosität beim Führen an der Hand, mag auffallen. Die sechs letzten Fälle zeigten alle leichtgradig gerötete Conjunctiven, die Augen selbst waren nur bei gleichzeitiger Hirnnervenlähmung verändert (10355 und 10750). Bei Stuten entwickelt sich als Folge des Harnträufelns eine Dermatitis im Schenkelspalt, deren Intensität abhängig ist von der Pflege. Die Haut ist im Perinealbereich bilateral-asymmetrisch anästhetisch; die Zone der Anästhesie wird abgelöst von einer weniger gut begrenzbaren Zone der Hyperästhesie (Abb. 1 und 2). Die palpierbaren Lymphknoten erweisen sich als normal.

Die Körpertemperatur ist wegen der Paralyse des Sphincter ani nicht zuverlässig messbar. Eine geringgradige Erhöhung von Puls- und Atemfrequenz kann vorliegen, sonst sind Zirkulations- und Respirationsapparat in der Regel frei von krankhaften Befunden.

Bei meist einigermassen erhaltenem Appetit funktioniert der Verdauungsapparat normal bis auf die auffallende Lähmung von Rectum und Anus. Es besteht dabei immer eine massive Kotanschoppung in der Ampulla recti, der Anus steht schlaff offen und bei Bewegung fallen Kotballen heraus.

Am Urogenitalapparat ist vor allem die schlaffe Überlaufblase zu beachten, wobei eine gewisse Wandverdickung per rectum zu palpieren sein mag. Bei Stuten ist die Vulva unempfindlich und schlaff gelähmt, es besteht Harninkontinenz. Bei Bewegung (vor allem beim Aufstehen) kann sich ein Schwall von Urin nach aussen ergiessen.

Beim einzigen genau untersuchten Wallach schien uns das Ausschachten des Penis nur unvollständig möglich zu sein und nicht in Zusammenhang zu stehen mit dem Drang, Harn abzusetzen.

Die schlaffe Lähmung des Schweifs hat der NCE auch den Namen «Hammelschwanz» eingetragen. In fünf der sechs Fälle konnten am Bewegungsapparat auch andere Störungen nachgewiesen werden, die von einem tappenden Gang bis zur deutlichen Ataxie variierten. Teile der hinteren, oberflächlichen Kruppenmuskulatur sind im allgemeinen mehr oder weniger atrophiert, wobei die Atrophie asymmetrisch sein und als Einhüftigkeit beeindrucken kann. Der Gang vermag etwa eine Lahmheit vorzutäuschen (Kruppenheben im Trab einseitig).

Die eben beschriebenen Befunde rechtfertigen die Diagnose der Neuritis caudae equinae. Es versteht sich von selbst, dass das übrige Nervensystem so eingehend wie möglich untersucht wird. Neben den erwähnten Lähmungen und ihren Folgen ist besonders auf Hirnnervenläsionen zu achten. Zwei unserer sechs letzten Fälle wiesen in der Tat deutliche Gesichtsnervenlähmungen auf, unter den elf älteren Fällen ist nur eine Facialisparese vertreten.

Die Harnanalyse ergibt normale bis leicht veränderte Befunde (vermehrt Plattenepithelien und Bakterien im Sediment; Eiweiss eventuell positiv).

Die sechs letzten Fälle wiesen im Kot alle Strongylideneier in bescheidener Menge auf, daneben wurden auch Ascarideneier (Parascaris equorum) bei 2 Pferden gefunden, eine Tatsache, die beim Alter dieser Pferde (9- und 12jährig) überrascht.

Hämatologische und klinisch-chemische Untersuchungen ergaben keine einheitlichen Resultate. In keinem Fall liessen sich Befunde erheben, die sicher der NCE zuzuschreiben gewesen wären (Tab. 4).

Der Liquor cerebrospinalis der Fälle 5963 und 10355 erwies sich als normal.

2. *Pathologisch-anatomische Befunde*

A. Viscerale Organe

Die Sektion ergab ausser den besonders in länger dauernden Fällen zu beobachtenden, sekundären Veränderungen an Harnblase und Rectum, sowie Muskelatrophie im Beckenbereich und bei Fall 5963 Myositis, keine pathologisch-anatomischen Läsionen, die in direktem Zusammenhang mit der NCE stehen. Es wird deshalb hier nicht weiter darauf eingegangen.

Tab. 4 Laborbefunde der sechs letzten Fälle

Methode	Fall Nr. 5557	5903	5963	10310	10355	10750
Rotes Blutbild	o. B.	o. B.	leichte Anämie	leichte Anämie	mittelgradige Anämie	leichte Anämie
Leukocytenzahl	o. B.	leicht erhöht	o. B.	o. B.	deutl. erhöht	o. B.
Differentialblutbild	o. B.	rel. Neutrophilie	rel. Neutrophilie	rel. Neutrophilie	abs. Neutrophilie	o. B.
Senkungsgeschwindigkeit	o. B.	o. B.	leicht erhöht	leicht erhöht	hochgradig beschleunigt	leicht erhöht
Serum:						
Gesamteiweiss	o. B.	o. B.	–	o. B.	leicht erhöht	o. B.
Eiweiss-Elektrophorese	o. B.	β-Globuline ↑	–	o. B.	Dysproteinämie	γ-Globuline ↑
Elektrolyte, Eisen	–	–	–	o. B.	–	o. B.
Lipide	–	o. B.	–	o. B.	o. B.	leicht erhöht
Harnstoff	–	–	o. B.	o. B.	o. B.	leicht erhöht
Gesamtbilirubin	o. B.	o. B.	o. B.	o. B.	leicht erhöht	leicht erhöht
Enzyme LDH	o. B.	o. B.	o. B.	o. B.	↓	–
SDH	o. B.	o. B.	o. B.	o. B.	o. B.	–
GLDH	o. B.	o. B.	o. B.	o. B.	o. B.	–
CPK	o. B.	↑	o. B.	↑	o. B.	↑↑
GOT	↑	↑	o. B.	↑	↑	↑
GPT	o. B.	o. B.	o. B.	–	o. B.	–
α- Amylase	–	–	–	–	↑	–

B. Nervensystem

In den Fällen, von denen das Gehirn, und in den zahlreicheren, von denen das ganze Rückenmark untersucht wurde (siehe Tab. 5), fanden sich keine makroskopischen Veränderungen im Bereich dieser beiden Organe. Die geringfügigen mikroskopischen Läsionen des Rückenmarks, die bei einzelnen Tieren festgestellt wurden, beschränkten sich auf dessen caudalste Abschnitte (Tab. 5).

Cauda equina

a) Makroskopische Befunde

Sie entsprechen den Beschreibungen aller früheren Untersucher. Die extraduralen, von soliden Bindegewebshüllen umgebenen Wurzeln der Cauda sind mehr oder weniger dicke, drehrunde, unter sich bei fortgeschrittener Fibrose verklebte Stränge, die sich derb anfühlen. Auf dem unregelmässig-rundlichen oder abgeplattet-querovalen Transversalschnitt durch die Cauda sind die dickeren Nervenbündel, eingebettet in eine sulzige oder kompaktere Bindegewebsmasse, zu erkennen. In den nach der klinischen Vorgeschichte vermutlich frischeren Fällen imponieren ausgedehnte Blutungen im entzündlich veränderten Epiduralfett, in der Dura des Rückenmarks-Endabschnittes und in den Bindegewebshüllen der Caudawurzeln. Das Nebeneinander bereits stark fibrosierter Abschnitte mit solchen, die mit entzündlichen Exsudaten und Blutungen durchsetzt sind, ergibt in einzelnen Fällen ein von Ort zu Ort wechselndes, buntes Bild.

b) Histologische Befunde

Allgemeines

Zuerst sollen in synthetischer Weise die hauptsächlichsten morphologisch-strukturellen Charaktere der Veränderungen dargestellt werden, die regelmässig angetroffen wurden, gegliedert nach topographischer Verteilung, Läsionstypen und Besonderheiten. Diese Befunde sind in Tab. 5 zusammengefasst. Anschliessend werden die einzelnen Fälle aufgeführt, wobei zwei (2150, 5448 der Tab. 1) mit typischen Befunden nicht berücksichtigt sind, da zwar die schriftlichen Dokumente, nicht aber die Präparate aufbewahrt worden sind.

Die entzündliche Reaktion ist fast immer sehr intensiv, insbesondere in den extraduralen, seltener auch in den intraduralen Wurzelabschnitten. Die Infiltrate durchsetzen nicht nur das epi- und perineurale Bindegewebe, sondern auch sehr oft in verschiedenem Ausmass die Nervenfaserbündel. Der destruktive Effekt auf die Nervenfasern ist mehr oder weniger stark. Von Verschmälerung und Fragmentierung der Myelinscheiden und Schwellung der Axone bis zu ihrem weitgehenden Verschwinden finden sich alle Übergänge. Die beim Pferd über relativ weite Strecken der Wurzeln verstreuten Spinalganglienzellen zeigen teilweise starke nekrobiotische Veränderungen (Chromatolyse, Pyknose und Rhexis der Kerne, Neuronophagie). Vollständig intakte Faserbündel sind selten, doch ist das Nebeneinander von guterhaltenen und solchen mit schwerster entzündlicher Infiltration oder hochgradiger Fibrose innerhalb ein und der-

Tab. 5 Synthese der histologischen Veränderungen

	Wurzeln							Entzündungsgewebe							Fibrose				
	Extradurale	Intradurale	Periphere Nerven	Spinale Dura	Spinale Leptomeningen	Rückenmark	Gehirn	Lymphozyten	Histio-Monozyten	Plasmazellen	Riesenzellen	Eosinophile	Neutrophile	Mikroabszesse	Epi- u. perineurale	Endoneurale	Blutungen	Blutpigment	Arteriitis
879	*	* F	N.fac.sin.[1]	*	N.u.	N.u.	N.u.	+++	+	0	0	0	0	0	+++	+++	0	0	++
4612	*	* S-C	N.u.	*	0	0	N.u.	+++	++	0	+	+	0	0	+	+	++	+	++
4788	*	* F	N.u.	*	N.u.	N.u.	N.u.	++	+++	+	++	++	++	++	++	+	0	0	++
5067	*	0 L-S	N.u.	*	0	0	N.u.	+++	+	+	+	++	0	0	++	++	0	0	++
5334	*	* F	N.u.	*	N.u.	N.u.	N.u.	+++	+++	+	+	+	+	0	+++	++	+	0	+++
5343	*	* L-S	N.u.	*	*	0	N.u.	+++	++	+	++	+++	++	+	++	+	0	0	++
5703	*	* S-C	N.u.	*	*	* S	N.u.	+++	++	+	++	+	+++	+++	++	++	+	+	+
6581	*	* F	N.u.	*	0	0	N.u.	+++	+++	+	+++	+	+++	++	++	+	0	0	++
7478	*	* S-C	N.u.	*	*	* S	0	+++	++	0	+	++	++	0	++	++	+++	++	+++
5557	*	* S-C	N.u.	*	*	0	N.u.	+++	++	+	+	++	+	0	+++	++	+++	+	++
5903	*	* L-S	N.u.	*	0	* S-C	N.u.	+++	++	+++		+	+	0	+	0	++	0	+

Tab. 5 Synthese der histologischen Veränderungen (Fortsetzung)

	Wurzeln: Extradurale	Wurzeln: Intradurale	Periphere Nerven	Spinale Dura	Spinale Leptomeningen	Rückenmark	Gehirn	Entzündungsgewebe: Lymphozyten	Entzündungsgewebe: Histio-Monozyten	Entzündungsgewebe: Plasmazellen	Entzündungsgewebe: Riesenzellen	Entzündungsgewebe: Neutrophile	Entzündungsgewebe: Eosinophile	Entzündungsgewebe: Mikroabszesse	Fibrose: Epi- u. perineurale	Fibrose: Endoneurale	Blutungen	Blutpigment	Arteriitis
5963	*	* S-C	Beckennerven * Ischiadici *	*	*	0	0	+++	++	+	+++	++	+++	+++	+++	+	++	+	++
10310	*	* S	0	*	*	* L-S	0	+++	++	0	0	++	+	0	+++	+++	++	+	+
10355		* S	Trigeminus u. Ggl. Gasseri. Facialis u. nasolabialis. Ischiad. dxt. *	*	*	0	0	++	+++	+	++	++	+++	++	+++	+	++	0	++
10750	*	* F	N.u.	*	0	0	N.u.	+++	+++	0	+	++	++	0	++	+	+++	++	+

[1] Linker N. fac. makrosk. verdickt; histol. mononucleäre Infiltrate und starke Fibrose (nach Protokoll; Präparate nicht mehr vorhanden)

Legende:
- * = Läsion vorhanden
- 0 = Läsion fehlt
- N.u. = nicht untersucht
- +++ = stark
- ++ = mittelgradig
- + = schwach

- L = lumbal
- S = sacral
- C = coccygeal
- F = Filum terminale

selben Wurzel auffällig. Der entzündliche Prozess scheint sich in durchaus unregelmässiger Weise auszubreiten, nicht nur in der Gesamtheit der Wurzeln, sondern auch innerhalb einzelner Wurzeln oder Faserbündel. In verschiedenen Fällen stellen schwere, ausgedehnte Blutungen den auffälligsten Anteil des Exsudates dar. Sie dehnen sich vor allem im epiduralen Fettgewebe aus, infiltrieren aber auch das bindegewebige Netzwerk des Epi- und Perineuriums der extraduralen Wurzelstrecken. Oft finden sich auf das unterschiedliche Alter der Hämorrhagien hinweisende Blutpigmente. Die Infiltrate sind vorwiegend aus lymphozytären und histiomonozytären Elementen zusammengesetzt. Dazu kommen, im Einzelfall regional verschieden zahlreich, Plasmazellen und mehrkernige Riesenzellen, meist vom Langhansschen Typ. Auch eosinophile und neutrophile Granulozyten beteiligen sich in wechselnder, gelegentlich grosser Zahl. Oft lassen sich mikroabszessartige Herde beobachten, nahezu ausschliesslich aus neutrophilen Granulozyten bestehend. Peripher sind sie von einer Zone mononukleärer Elemente und von Riesenzellen begrenzt. Die entzündlichen Läsionen legen teilweise einen Vergleich mit reticulo-granulomatösen Prozessen nahe. Viele Nervenfaserbündel mit massiven entzündlichen Veränderungen bieten auf dem Querschnitt den Aspekt von ausgedehnten Granulomen. In epi- und perineuraler Lage finden sich rundliche Herde mit einem Zentrum, in dem retikulo-histiozytäre Elemente in lockerer Anordnung vorherrschen, mit Riesenzellen und mit einer peripheren Zone sehr dichtgelagerter, vorwiegend lymphozytärer Elemente. Die Imprägnation nach Wilder zeigt ein sich gegen die Peripherie hin verstärkendes, feines Retikulinnetz. Eine intensive Proliferation von Schwannschen Zellen und das völlige Verschwinden der myelinisierten Fasern ergänzen das Bild. Neben den massiven entzündlichen Prozessen findet sich in der Mehrzahl der Fälle eine verschieden weit fortgeschrittene bindegewebige Sklerosierung. Die Fibrose ist am mutmasslichen Ausgangsort, dem epi- und perineuralen Bindegewebe, am stärksten, doch sind sehr oft auch die Nervenfaserbündel in den Prozess einbezogen. Die Veränderungen gehen hier von geringer bis deutlicher Verstärkung des endoneuralen Bindegewebsgerüstes – oft innerhalb eines einzelnen Faserbündelquerschnittes unterschiedlich stark – bis zu vollständiger Sklerosierung, wobei nur noch vereinzelt überlebende oder zerfallende markhaltige Fasern zu erkennen sind.

Schliesslich findet sich regelmässig eine stenosierende Endarteriitis der meisten Gefässe des Epi- und Perineuriums. Neben ausgeprägtem subendothelialem Ödem und zelliger Infiltration oft sämtlicher Wandschichten sieht man häufig dicke, zellarme, exzentrische oder konzentrische, das Gefässlumen stark einengende Intimapolster. Das unstrukturierte Material der subendothelialen Polster färbt sich intensiv PAS-positiv.

Fallbeschreibungen

879: Extradurale Wurzeln fibrosiert, ausser epi- und perineuralem Gewebe in massiver Weise auch Nervenfaserbündel einbezogen. Einige intradurale Wurzelbündel (Höhe des Filum terminale) in gleicher Art verändert. Entzündliche Infiltration ausgesprochen

spärlich, nur kleine perineurale Herde mononucleärer Zellen. Nervenfaserbündel nur sehr selten infiltriert. Makroskopisch verdickter linker N. facialis wies mononucleäre Infiltrate und starke Fibrose auf (Fussnote Tab. 5).

4612: Nervenfaserbündel der extraduralen Wurzeln grösstenteils in schweren, nicht-eitrigen entzündlichen Prozess einbezogen, der vom Perineurium ausgehend in weitem Umfang das endoneurale Gewebe erfasst, unter Zerstörung der Nervenfasern. Einige intradurale Wurzeln (sacro-coccygeale Abschnitte) mehr oder weniger stark einbezogen, doch zum grössten Teil verschont. Hämorrhagische Infiltration von erheblicher Ausdehnung im epiduralen Fettgewebe und vor allem im epineuralen Bindegewebe verschiedener extraduraler Wurzeln; hier auch Blutpigment. Fibrose nicht hochgradig, bindegewebig sklerosierte Nervenfaserbündel eher spärlich.

4788: Höhe Filum terminale extra- wie intradurale Wurzeln stark entzündlich verändert. In sekundären Nervenfaserbündeln hat Prozess reticulo-granulomatösen Charakter. In Zentren der Pseudogranulome ausgedehnte Ansammlungen von neutrophilen Granulozyten im Stadium der Einschmelzung. Fibrose im epi- und perineuralen Bereich bedeutend, weniger stark im Endoneurium.

5067: Starke Infiltration des epiduralen Fettgewebes und des Epi- und Perineuriums der extraduralen Wurzeln. Verschiedene Nervenfaserbündel vom nicht-eitrigen entzündlichen Prozess ergriffen, teilweise zerstört; starke Fibrose. Prozess in einzelnen extraduralen Wurzeln sehr viel intensiver, erfasst vorwiegend peri- und endoneurales Gewebe. Intradurale Strecken der Wurzeln lumbo-sacral zum grössten Teil frei.

5334: Nervenfaserbündel der extraduralen Wurzeln zum grössten Teil einbezogen in, und geschädigt durch, nicht-eitrige entzündliche Infiltration, die in diffuser Weise auch perineurales Gewebe durchsetzt. Eher geringfügige, frische hämorrhagische Infiltrationen epineural. Gleiche entzündliche Veränderungen in intraduralen Wurzeln Höhe Cauda equina. Sehr bedeutende Fibrose, besonders epi- und perineural, z. T. auch die Nervenfaserbündel betreffend.

5343: Ausgedehnte Anteile der extra- und intraduralen Wurzeln lumbo-sacral zeigen entzündliche Infiltration. Mononucleäre Elemente dominieren, im Bereich der Nervenfaserbündel reticulo-granulomatöse Herdbildungen. Entzündliche Veränderungen in Wurzeln einer Seite sehr massiv, auf Gegenseite mässig. Fibrose gebietsweise wechselnd stark, immer erheblich epineural, im Peri- und Endoneurium geringer.

5703: Sacro-coccygeal zahlreiche intra- und extradurale Wurzeln mononucleär infiltriert, Intensität wechselnd, teilweise hochgradig. Seitenunterschied in der Stärke des entzündlichen Prozesses auffällig. Epidural kleine, frische Hämorrhagien sowie Blutpigment. In weisser Substanz des Rückenmarks geringfügige perivasculäre Zellmäntel. Auf Höhe des Filum terminale grösster Teil der Nervenfaserbündel der extraduralen Wurzeln zerstört, ersetzt durch ausgedehnte abszessähnliche Herde, welche teilweise konfluieren. In vereinzelten extraduralen Wurzeln infiltrierende Zellen fast ausschliesslich mononucleär, begleitet von starker epi- und perineuraler Fibrose, die sich mehr oder weniger stark ins Innere der Faserbündel ausbreitet.

6581: Grösster Teil der Nervenfaserbündel extraduraler, auch intraduraler Wurzeln auf Höhe Cauda massiv entzündlich verändert (pseudogranulomatöse Herde). Im Zentrum einiger Faserbündel ausgedehnte Mikroabszesse. Fibrose, vor allem epineural, ausgeprägt.

7478: Ausgedehnte, frische Hämorrhagien, in epiduralem Fettgewebe, Dura, epi- und perineuralem Bindegewebe. Blutpigment in erheblichen Mengen. Zahlreiche Faserbündel der extra- und intraduralen Caudawurzeln mehr oder weniger stark infiltriert, ebenso umgebendes perineurales Bindegewebe. Bevorzugung einer Seite durch den entzündlichen Prozess deutlich. Einzelne Faserbündel unversehrt. Im Sacralmark einseitig geringfügige Herdchen nicht-eitriger Myelitis. Höhe Filum terminale erhebliche epi- und

perineurale Fibrose, auch auf einzelne Nervenfaserbündel übergreifend. Neben schwerer obliterierender Endarteriitis extraduraler Arterien auch kleine Intimakissen in Arteria spinalis ventralis und arteriellen Gefässen der spinalen Leptomeninx.

5557: In extra- und intraduralen Wurzeln sacro-coccygeal starker entzündlicher, nicht-eitriger Prozess, perineurales Bindegewebe und viele Nervenfaserbündel einbeziehend. Sehr ausgedehnte, frische Blutungen, insbesondere im epiduralen Fettgewebe, im Epi- und Perineurium, stellenweise auch Nervenfaserbündel infiltrierend. Fibrose epi- und perineural recht erheblich.

5903: In extraduralen Wurzeln entzündlicher Prozess vorwiegend interstitiell und im Epiduralfett. Gelegentlich Herde reticulo-granulomatösen Charakters. Blutungen beträchtlich, stellenweise dominierend. Im Lumbo-Sacralabschnitt Infiltrate in intraduralen Wurzeln und Dura mater. Fibrose geringfügig, beschränkt auf perineurales Bindegewebe. Im sacralen Abschnitt des Rückenmarkes kleine myelomalazische Herdchen in Dorsalsträngen, nahe den dorsalen Wurzeleintritten.

5963: Extra- und intradurale Wurzelbündel sacro-coccygeal durch äusserst intensiven, pseudogranulomatösen Prozess weitgehend verdrängt und zerstört. Im Zentrum der in ihren Konturen noch erkennbaren Wurzelbündel oft ausgedehnte abszessartige Herde. Ausserhalb der infiltrativen Zonen (epi- und perineurales Bindegewebe) Fibrose stark fortgeschritten. Hämorrhagische Durchtränkung, geringgradige Ablagerung von Blutpigment im epineuralen Binde- und epiduralen Fettgewebe. Veränderungen der Nerven von Beckenligamenten und Beckenmuskulatur (bereits makroskopisch konstatiert), bedingt durch schwerste entzündliche Infiltration. Nervenfaserbündel oft von Mikroabszessen durchsetzt. Zahlreiche und ausgedehnte entzündliche Herde in Muskulatur, Infiltration durch mononucleäre Elemente, Verdrängung und Atrophie der Muskelfasern. Stark entzündlich veränderte, extradurale Wurzelanteile des rechten N. ischiadicus. Herdchen nicht-eitriger Neuritis in beiden Nervi ischiadici.

10310: In extraduralen Wurzeln sehr hochgradige Fibrose des epi-, peri- und endoneuralen Bindegewebes, fast sämtliche Faserbündel einbeziehend. Entzündlich-infiltrative Veränderungen deutlich, aber weniger betont. Sie liegen vor allem im Perineurium, oft als reticulo-granulomatöse Herdchen. Im Epineurium hämorrhagische Infiltration bescheidenen Umfangs; geringe Mengen Blutpigment. Im lumbo-sacralen Rückenmark kleine myelomalazische Herde in Dorsalsträngen, anliegend an Septum medianum dorsale (Bezirke spongiöser Mikrokavitation mit Makrophagen, reaktiven Astrozyten und grossen, synzytialen mehrkernigen Elementen).

10355: Entzündlicher Prozess sehr intensiv besonders in extraduralen Wurzeln, wo epi- und perineurales Bindegewebe, aber auch Nervenbündel in grosser Ausdehnung infiltriert. Intradurale sacrale Wurzelanteile mit ausgeprägten Infiltrationen, nur wenige weitgehend intakt. Im Zentrum von Nervenfaserbündeln ausgedehnte Mikroabszesse. Ausgedehnte Hämorrhagien im epiduralen Fett- und epineuralen Bindegewebe. Epi- und perineurale Fibrose sehr ausgeprägt. In einigen Faserbündeln des N. trigeminus entzündliche mononucleäre Herdchen. Schwerste Veränderungen im Ganglion Gasseri. Dessen Struktur hochgradig verändert, z. T. zerstört durch diffuse entzündliche Infiltration mit Zellen vorwiegend reticulo-histiozytären und lymphoiden Typs. Polymorphkernige Neutrophile reichlich vorhanden, bilden eitrige Einschmelzungsherdchen. Im Ganglion Gasseri Nervenfaserbündel fast vollständig geschwunden, Nervenzellen mit nekrobiotischen Veränderungen (Chromatolyse, Zytolyse, Neuronophagie). Herdchen nicht-eitriger Neuritis in einigen Faserbündeln der Nn. faciales und naso-labiales und im rechten N. ischiadicus.

10750: In Cauda equina ausgedehnte, frische Hämorrhagien im epiduralen Fett- und im epi- und perineuralen Bindegewebe. Erhebliche Menge von Blutpigment. Grösster Teil der Faserbündel der extraduralen Wurzeln durchsetzt von entzündlicher, vorwiegend mononucleärer Infiltration. Starke epineurale Fibrose. Einige intradurale Wurzeln (Höhe

des Filum terminale) mit wechselnd schweren, entzündlichen Infiltrationen. In Dura mater vorwiegend Blutextravasate. Da bei der Sektion einen Tag nach der Schlachtung die oberflächlichen Kopfnerven erheblich ausgetrocknet waren, wurde auf die histologische Untersuchung des klinisch erkrankten linken N. facialis verzichtet.

Diskussion

Unter allen bisher in Betracht gezogenen Ursachen der NCE scheinen uns Infektionen am ehesten in Frage zu kommen. Hutyra et al. (1959b) meinen allerdings, die Entstehung der NCE lasse sich «zumeist nachweislich» auf mechanische Einwirkungen zurückführen. Diese These – auch von Ammann (1936) vertreten – ist schon von Dexler (1897 und 1899) angezweifelt worden. Dexler (1897 und 1899) liess, unter Verzicht auf jegliche Spekulationen, die Frage der Ätiologie indessen offen.

Hutyra et al. (1959b) bemerken daneben, auch wandernde Strongylidenlarven, Spätschäden nach ansteckendem Katarrh der Luftwege, nach Druse und nach Pferdeinfluenza kämen in Frage. Dabei verstanden sie unter «Pferdeinfluenza» (1959a) die heute als virale Arteritis (Pferdestaupe) ätiologisch gut definierte Krankheit, von der bekannt ist, dass sie Veränderungen am Nervensystem hervorrufen kann (Bürki und Gerber, 1966; Gerber, 1964). Ein sogenannter «Katarrh der Luftwege» kann von sehr verschiedenen Viren hervorgerufen werden, unter denen unseres Wissens nur die equinen Herpesviren ausgeprägt neurotrope Eigenschaften aufweisen können. Insbesondere führt die Infektion mit dem Equinen Herpesvirus 1 (Rhinopneumonitis) gelegentlich zu Läsionen im Nervensystem vor allem bei trächtigen Stuten (Anonym 1972; Bitsch and Dam, 1971; Bryans and Gerber, 1970; Bryans and Gerber, 1973; Collins, 1972; Dalsgaard, 1970; Gerber, 1972; Jackson and Kendrick, 1971; Jackson et al., 1971; Lahunta, 1973; Moyer and Rooney, 1972; Nelz, 1968; Petzoldt et al., 1972; Petzoldt, 1974; Plummer et al., 1973; Saxegaard, 1966). Auch ein equines Cytomegalovirus (Eq. Herpesvirus 3) scheint eine gewisse Affinität zum Nervensystem aufzuweisen (Plummer et al., 1972).

Sowohl das Rhinopneumonitisvirus als auch das Cytomegalovirus sind ausserordentlich stark verbreitet. Dass Rhinopneumonitis als Ursache der NCE am ehesten in Frage kommt, steht wohl ausser Zweifel: «seuchenhaft» auftretende ZNS-Störungen konnten mit Sicherheit auf diese Herpesvirusinfektion zurückgeführt oder experimentell erzeugt werden; im allgemeinen wurden derartige Störungen in Mutterstutenherden beobachtet (Anonym, 1972; Bitsch and Dam, 1971; Dalsgaard, 1970; Gerber, 1972; Jackson and Kendrick, 1971; Jackson et al., 1972). Die Vermutung liegt nahe, die bei Stuten bevorzugt auftretende NCE (nach Dexler, 1897) könnte mit diesen Beobachtungen in Zusammenhang stehen (s. unten). Ein weiteres Argument für die ätiologische Rolle einer Herpesvirusinfektion beim Zustandekommen einer NCE als Spätfolge mag im gelegentlichen gleichzeitigen Auftreten einer klinisch manifesten Polyneuritis erblickt werden und auch darin, dass Herpesviren oft

jahrelang im Wirtsorganismus aktiv bleiben können. Die Läsionen mögen deshalb mindestens zum Teil immunogener Natur sein.

Die Virus-Arteritis des Pferdes ist nach den Untersuchungen von McCollum und Bryans (1973) sehr verbreitet, und zwar, entgegen früher vertretenen Ansichten, oft in einer subklinischen oder mild und atypisch verlaufenden Form (Gerber und Steck, 1975). Obgleich ein Neurotropismus für das Arteritisvirus nicht gesichert erscheint, darf man ihn wohl aufgrund früherer Beobachtungen bei Seuchenzügen von Pferdestaupe («Pferdeinfluenza»; s. bei Hutyra et al., 1959a) und eigener Befunde (Bürki und Gerber, 1966; Gerber, 1964) als gegeben annehmen. Arteritis ist abortigen und käme als Ursache nervöser Störungen bei abortierenden Mutterstuten ebenso in Frage wie Rhinopneumonitis; ein Zusammenhang liess sich unseres Wissens bisher jedoch nicht nachweisen.

Als schwaches Indiz für die eventuelle Rolle einer persistierenden Virusinfektion mag die von uns in den letzten sechs Fällen beobachtete, gleichzeitig vorliegende Bindehautveränderung angeführt werden und vielleicht auch die relative Häufung von NCE-Fällen in der Empfa in den «Seuchenjahren» 1961 bis 1965.

Die Druse glauben wir als Primärkrankheit von NCE ausschliessen zu können; die klassische Streptokokkenlymphadenitis und -pharyngitis ist viel seltener geworden als früher. Unter unseren Verhältnissen tritt sie ohnehin fast ausschliesslich als Komplikation verschiedener Virusinfektionen auf (Gerber, 1970), darunter wohl am häufigsten nach Rhinopneumonitis, so dass selbst in Fällen mit Druse-Anamnese die Virusätiologie wahrscheinlicher wäre.

Beschälseuche kommt bei uns als Primärkrankheit seit Jahrzehnten nicht mehr in Frage.

Die Gründe für die Annahme einer primären Rolle von Infektionskrankheiten sind also recht mager; immerhin scheinen sie uns stichhaltiger als andere Erklärungsversuche. Nur in zwei Fällen unseres Materials wird in der Anamnese ein Trauma als möglich, aber nicht als gesichert erwähnt. Die Natur der histologischen Veränderungen spricht ebenfalls gegen ein Trauma als Primärereignis; die Veränderungen sind in den meisten Fällen von sehr unterschiedlichem Alter; an der Wirbelsäule oder in den sie umgebenden Geweben konnten nie traumabedingte Läsionen nachgewiesen werden. Die Hypothese des Traumas als Ursache der NCE ist deshalb endgültig zu verlassen.

Auch für die von Hutyra et al. (1959b) erwähnte und kürzlich von Stünzi und Pohlenz (1974) wiederum in den Vordergrund geschobene Hypothese der Larva migrans finden sich keine konkreten Anhaltspunkte. Die Pferde unseres Materials sind grösstenteils dem besonders gefährdeten Alter entwachsen. Die Gleichförmigkeit der Lokalisation und der langsam aszendierende Charakter bei gleichzeitigem Fehlen entzündlich-malazischer Veränderungen im Rückenmark und Gehirn sprechen gegen einen parasitär bedingten Prozess. Schliesslich ist es uns an Hunderten von Schnitten nie gelungen (und ebensowenig anderen Untersuchern), Anschnitte von Parasitenlarven zu finden.

Die histologischen Veränderungen sind in ätiologischer Hinsicht schwer zu interpretieren. Die akute Entzündung mit Blutungen und Mikroabszessen sowie die mehr granulomatöse könnte bakteriell oder mykotisch bedingt sein. Entsprechende Nachweisversuche (Färbungen nach Gram, Goodpasture, Grocott, mit PAS) verlaufen aber regelmässig negativ. Der oft betont reticuloproliferative Charakter des Prozesses dagegen lässt an die Möglichkeit einer persistierenden Virusinfektion denken, wie sie auch für andere Reticulosen diskutiert wird (Fankhauser et al., 1972). Ob die regelmässig vorhandenen Veränderungen der arteriellen Gefässe auf die Beteiligung des Arteritisvirus hindeuten, bleibt offen.

Dass beim Haustier bisher keine granulomatösen Prozesse mit Virusätiologie festgestellt worden seien, wie Stünzi und Pohlenz (1974) bemerken, ist nicht ganz richtig. Die Visna-Encephalitis des Schafes ist seit langem bekannt; die von Dahme et al. (1973) beschriebene periventrikuläre Granulomencephalitis bei der Ziege scheint dieser zumindest nahezustehen. Schliesslich spricht manches dafür, dass die infektiöse Peritonitis der Katze eine granulomatöse Chorio-Ependymitis verursachen kann (Slauson und Finn, 1972; Fatzer, 1975). Bei infektiöser Anämie wurde gelegentlich die sog. Ependymitis granularis beobachtet.

Sicher aber ist, dass aufgrund von Charakter und Verteilung der histologischen Läsionen, im Verein mit dem klinischen Bild, eine Differentialdiagnose gegenüber anderen entzündlichen Prozessen mit ähnlicher Lokalisation durchaus möglich ist. Zur Illustration diene nachfolgende Fallbeschreibung:

2080: Stute, 14jährig. Seit einem Jahr in einem mit infektiöser Anämie infizierten Bestand. Rasch zunehmende Schwäche, besonders der Nachhand, Schwanken und Niederstürzen bei Wendung. Weitere klinische Befunde, Sektionsbild und histologische Veränderungen der viszeralen Organe sprechen für infektiöse Anämie. Klinische Symptome der Schweif- und Sphinkterenlähmung nicht beobachtet. Makroskopisch: Im Bereich der Cauda equina Veränderungen, die an NCE denken lassen: Blutungen, Verdichtungen, Verklebungen des periradiculären und epiduralen Gewebes. Histologisch: Prozess ausschliesslich in extraduralen Wurzeln; intradurale auf Höhe der Cauda frei. Deutliche leptomeningitische Veränderungen. Extradural epi- und perineurales Binde- sowie epidurales Fettgewebe hochgradig und diffus von nicht-eitrigem, stark hämorrhagischem Infiltrat durchsetzt, das auch in weitem Umfang die Dura ergreift, mit vorwiegend lymphoiden, reticulo-histiozytären und epitheloiden Elementen. Plasmazellen zahlreich. Polymorphkernige, Neutrophile, Eosinophile und Riesenzellen fehlen. Infiltratzellen in den Maschen eines dichten, reticulären Netzes. Nervenfaserbündel der extraduralen Wurzeln meist frei, nur vereinzelt leichtgradige mononucleäre Infiltrate im endoneuralen Bindegewebe, Nervenfasern stets unbeteiligt. Deutliche, diffuse Fibrose nur im Perineurium der extraduralen Wurzeln, Endoneurium unbeteiligt. Manche epi- und perineuralen Gefässe zeigen Veränderungen stenosierender Endarteriitis mit konzentrischen oder exzentrischen, ödematösen Intimaverdickungen aus proliferierenden reticulo-endothelialen Elementen, von lockerem, bindegewebigem Fasernetz durchzogen. Dadurch Gefässlumen teilweise völlig verschlossen. Zwischen den fibroblastischen und histiozytären Elementen bilden sich Kapillarlumina, z.T. Erythrozyten und Blutpigment enthaltend. Diese Veränderungen unterscheiden sich deutlich von den zellarmen intimalen Polstern, welche regelmässig in den arteriellen Gefässen bei NCE anzutreffen sind.

Die entzündlichen Veränderungen befinden sich auf allen untersuchten Niveaus im gleichen Stadium, ganz im Gegensatz zur NCE, wo fast regelmässig, oft im gleichen Präparat, verschiedene Stadien des Prozesses zu beobachten sind. Schliesslich finden sich erhebliche Veränderungen im Rückenmark selbst: eine starke, nicht-eitrige, diffuse Leptomeningitis, eine nicht-eitrige, unregelmässig-herdförmige Leukomyelitis, stellenweise mit Myelomalazien, sowie eine starke subependymale, reticulo-histiozytäre, lymphozytäre und mikrogliale Infiltration. Diese letztere erinnert an die Ependymitis granularis.

Die Krankheit ist mit Sicherheit nicht rassenabhängig. In unserem Material und unter den in der Literatur beschriebenen Fällen finden sich vom Welsh-Pony über verschiedene Warmblutrassen bis zum schweren Zugpferd die unterschiedlichsten Rassen mit Ausnahme von Vollblütern. NCE wurde unseres Wissens bisher weder bei Eseln noch bei Maultieren oder wilden Equiden beobachtet.

Es scheint keine ausgeprägte Altersdisposition zu bestehen. Die meisten Pferde sind mittleren Alters, die jüngsten 3-, das älteste 14jährig. Es fehlen demnach Beschreibungen der NCE bei Fohlen und bei sehr alten Tieren.

Hutyra et al. (1959b) fanden keinen Häufigkeitsunterschied zwischen den Geschlechtern. Unser eigenes Material deutet auf eine Bevorzugung von Stuten hin (14 Stuten, 3 Wallache).

Dexler (1897) erwähnt, die Krankheit sei nach älteren Angaben eher bei Stuten zu beobachten; seine eigenen Fälle setzen sich aus zwei Stuten und einem Wallach zusammen. Akzeptieren wir die Fälle von Perryman (1895), Stroud (1895) und Hudson (1929) als NCE, ergibt sich hier ein Verhältnis von 1 : 2 zugunsten der Wallache. Mannig und Gosser (1973) haben NCE ebenso wie Martens et al. (1970) bei je einer Stute gesehen, unter Sjoltes (1944) wahrscheinlich gesicherten sechs Fällen waren vier Stuten, ein Wallach, ein Pferd ohne Geschlechtsangabe; Ammann (1936) gibt das Geschlecht seiner Fälle nicht an, bei Stünzi und Pohlenz (1974) steht unter vier eindeutigen Fällen eine Stute drei Wallachen gegenüber. Milne und Carbonell (1970), Greenwood et al. (1973) und Eustis und Rings (1974) beobachteten die NCE bei je einem Wallach. Insgesamt ergibt sich daraus ein Verhältnis von 24 Stuten zu 13 Wallachen.

Das Gesamtmaterial ist demnach zu klein, die Differenz nicht ausgeprägt genug, um die Bevorzugung der Stuten zu sichern. Paraplegien, Schweif- und Sphinkterenlähmungen, Encephalitis und dgl. wurden im Verlauf von Herpesvirus-Infektionen praktisch nur in Stutenherden verzeichnet; Ausnahmen bilden der Hengst und der Wallach Saxegaards (1966) und die Wallachen von Moyer und Rooney (1972).

Zur Klinik der NCE ist der klassischen Dexlerschen Beschreibung nur wenig beizufügen. Die Diagnose stützt sich auf die gleichzeitige Lähmung der Blasen-, Mastdarm- und Schweifmuskulatur. Die Laboratoriumsuntersuchungen, die wir bei den letzten sechs Fällen durchgeführt haben, tragen zur Sicherung der Diagnose offensichtlich wenig bei. Eustis und Rings (1974) meinen, dass das weisse Blutbild in ihrem Fall auf eine Entzündung hinweise (bescheidene Leukozytose und Neutrophilie); aus Tab. 4 geht indessen hervor, dass ein derartiger, ohnehin unspezifischer Befund nicht regelmässig zu erwarten ist.

Das elektrophoretische Muster der Serumproteine verändert sich bei jeder längerdauernden Entzündung von signifikantem Ausmass und Ausdehnung in

unspezifischer Art und Weise. Eine diagnostische Hilfe zur Erkennung der NCE ist darin nicht zu erblicken.

Dexler (1899) betont, dass der Prozess auf das sacro-coccygeale Niveau beschränkt bleibe und dass Bewegungsstörungen nicht zum Bild der NCE gehören. Nach ihm können «besonders Ackergäule» noch jahrelang ihren Dienst tun. In seinem Untersuchungsmaterial figuriert allerdings kein solcher Fall. Er erwähnt indessen ein Reitpferd, das – an NCE leidend – Distanzritte ohne grössere Schwierigkeiten absolvierte. Auch Hutyra et al. (1959b) sprechen von «sehr seltenen» Bewegungsstörungen. Aus Tab. 1 kann dagegen entnommen werden, dass bei 10 von 17 Pferden unseres Materials Bewegungsstörungen verschiedener Natur beobachtet worden sind. Die sechs letzten Fälle haben alle geringgradige bis sehr deutliche Motilitätsstörungen gezeigt, bei vier Tieren verbunden mit betonter Muskelatrophie. Wesentlich scheint uns dabei die Tatsache, dass nur zwei dieser sechs Tiere Veränderungen im Rückenmark aufwiesen. Diese waren am ausgeprägtesten beim Pferd Nr. 10310, d.h. gerade demjenigen, das die leichtgradigsten Bewegungsstörungen zeigte. Es ist anzunehmen, dass die Gangstörungen durch Schädigung der tiefen und caudalen Beckenmuskulatur infolge der NCE bedingt sind, während die grossen Gliedmassennerven (N. ischiadicus und femoralis) frei bleiben. Die gelegentlichen und geringfügigen Rückenmarksveränderungen dürften ohne Bedeutung sein (vgl. dagegen Fall 2080). Aufsteigende Degenerationen in den Rückenmarksdorsalsträngen haben wir, in Übereinstimmung mit Dexler (1899) und im Gegensatz zu Ammann (1936), nie feststellen können, und zwar mit den verschiedensten Färbemethoden.

Was die neuerdings wieder propagierte Diagnose «Polyneuritis» anbetrifft, ist diese klinisch nicht zu stellen, solange nicht neben denen der Cauda equina noch andere Nerven Ausfallserscheinungen zeigen. Daran ändert auch die Feststellung Rooneys (1971) nichts, Trigeminus und Vestibularnerven zeigten oft mikroskopische Läsionen ohne klinische Symptome. Die Interpretation des histologischen Bildes cranialer und spinaler Nervenwurzeln, insbesondere in Nähe ihrer Austrittszone aus dem Zentralorgan, ist recht kritisch. Die Verwechslung normaler Strukturen mit entzündlich bedingter Hyperzellularität ist durchaus möglich. Dieser Vorbehalt gilt teilweise auch für die positiv gewerteten Fälle 1, 2, 5, 8 und 9 von Sjolte (Tab. 6). Soweit tatsächlich andere craniale und spinale Nerven beteiligt sind, könnte dies – wie erwähnt – ein weiteres Argument für die mögliche ätiologische Rolle einer Virusinfektion wie Equine Rhinopneumonitis oder Arteritis sein.

In einem typischen, wohlausgeprägten Fall von NCE gibt es weder klinische noch pathologisch-anatomische, differentialdiagnostische Zweifel. Schwieriger wird eine klinische Diagnose bei Pferden mit Polyneuritis, vielleicht bei klinisch manifester Myelitis hinterer Rückenmarksabschnitte und bei Encephalitis. Die Erscheinungen der NCE stellen dabei nur Symptome unter anderen dar (vgl. vor allem die Fälle 16 und 17). Im übrigen verweisen wir, was die Differentialdiagnose anbetrifft, auf die Ausführungen Dexlers (1897).

Tab. 6 Zusammenstellung der Befunde von Sjolte (1944)

No.	Geschl.	Alter (Jahre)	Klinik	Cauda makr.	Cauda mikr.	Hirnnerven	Andere periphere Nerven
1.	Stute	8	Hammelschwanz und Paresis nervi fac.	+	+	+ III, V, VII, VIII, XII	k.A.
2.	Stute	15–20	Hammelschwanz und Paresis nervi fac.	+	+	+ III, V, VI, VII, VIII	0
3.	k.A.	k.A.	k.A.	?	?	?	?
4.	k.A.	k.A.	k.A.	0	?	?	?
5.	Wallach	12–14	k.A. (Sektion: Anfüllung Rectum und Blase)	+	+	+ V	?
6.	Stute	2	Nach Symptomen und Verlauf nicht NCE	0	?	?	?
7.	Stute	15	k.A.	+	+	?	? N. femor.
8.	Stute	k.A.	k.A.	+	+	+ XII	?
9.	k.A.	k.A.	k.A.	+	+	+ III, VI, VII	?

Legende k.A. = keine Angaben
0 = Befund nach Beschreibung negativ
+ = Befund nach Beschreibung und Abbildungen als wahrscheinlich positiv angenommen
? = mitgeteilter Befund fragwürdig

Die Prognose einer ausgeprägten, während Wochen bestehenden NCE sehen wir zum mindesten für ein Reitpferd als ungünstig an, trotz der klinischen Fortschritte, die Eustis und Rings (1974) dank (oder trotz) ihrer Therapie bei einem Percheron erzielt zu haben scheinen. Eine frühzeitige Schlachtung frischer Fälle ist jedoch eine voreilige Massnahme: nach den mehrfach zitierten Berichten und nach eigenen Beobachtungen kann eine vom Rhinopneumonitisvirus verursachte Schweif- und Sphinkterenlähmung ebenso wie eine Paraplegie sich innert Tagen bessern oder klinisch vollständig abheilen. In ausgewählten Fällen mögen Corticoide zur rascheren Besserung beitragen, obgleich wir ihrer Verwendung in diesem Zusammenhang grundsätzlich skeptisch gegenüberstehen.

Zusammenfassung

An einem Material von 17 Pferden – 14 Stuten und 3 Wallachen – wurde das Krankheitsbild der Neuritis caudae equinae / NCE (kombinierte Schweif- und Sphinkterenlähmung, Hammelschwanz) klinisch und pathologisch-anatomisch studiert und mit den Angaben der älteren und neueren Literatur verglichen.

In jüngerer Zeit wurden 6 Fälle eingehend klinisch durchuntersucht unter Einbeziehung zahlreicher Laboratoriumsmethoden. Diese scheinen keine spezifischen, diagnostischen Hinweise zu ergeben. Die Mitbeteiligung anderer peripherer Nerven ist eine Ausnahme und äussert sich alsdann durch weitere, nicht zum Bild der NCE im engeren Sinne gehörige Symptome, wie z.B. Ausfallserscheinungen von seiten einzelner Hirnnerven. Die von Sjolte (1944) verwendete Bezeichnung «Polyneuritis equi» wird deshalb und aufgrund einer kritischen Analyse seines eigenen Materials abgelehnt und die Gültigkeit der klassischen Beschreibung Dexlers (1897, 1899) bestätigt. Im Gegensatz zu den Angaben Dexlers wurden an unserem Material in 10 von 17 Fällen Bewegungsstörungen unterschiedlichen Grades vermerkt. Diese sind nicht mit entsprechenden pathologischen Befunden am Rückenmark oder den grossen Nerven der Hintergliedmassen verbunden und resultieren wahrscheinlich aus Schädigungen der tiefen caudalen Beckenmuskulatur.

Es scheint weder eine Alters- noch eine Rassendisposition zu bestehen. Immerhin sind Fohlen und sehr alte Pferde nicht vertreten. Die nach unserem Material zu vermutende Bevorzugung der Stuten verwischt sich bei Berücksichtigung der Fälle anderer Untersucher.

Die Seltenheit der Krankheit erschwert ätiologische Untersuchungen – für die z.T. erst heute das nötige Rüstzeug zur Verfügung stehen würde – sehr. Es sind deshalb immer noch nur Spekulationen möglich. Trauma und Larva migrans können wohl endgültig ad acta gelegt werden. Am meisten Wahrscheinlichkeit ist der Hypothese einer, evtl. persistierenden, Virusinfektion zuzugestehen, wobei die Rhinopneumonitis (Eq. Herpesvirus 1) gegenüber der equinen Arteritis im Vordergrund steht.

Résumé

Sur la base d'un matériel de 17 chevaux – 14 juments et 3 hongres – la «Neuritis caudae equinae» a été étudiée du point de vue clinique et anatomo-pathologique et comparée avec la littérature ancienne et récente.

Ces derniers temps six cas ont pu être examinés à fond en clinique. De nombreuses méthodes de laboratoire n'ont apporté aucune information pour un diagnostic spécifique.

Exceptionnellement, d'autres nerfs périphériques atteints produisent des symptômes n'appartenant pas à l'image de la NCE. Le terme proposé par Sjolte (1944) de «polynévrite équine» est rejeté sur la base d'une analyse critique de son propre matériel. Par contre, la description classique de Dexler (1897, 1899) est considérée comme valable.

Dans 10 de nos 17 cas des troubles de locomotion de degré variable ont été enregistrés, ceci contrairement aux résultats de Dexler. Ces troubles ne sont pas liés à des altérations correspondantes de la moëlle ou des grands nerfs des membres postérieurs; ils sont probablement dus à des lésions de la musculature pelvienne profonde et caudale.

Il semble qu'il n'existe aucune prédisposition liée à l'âge ou à la race. Il faut cependant remarquer que de jeunes poulains ou des chevaux très âgés ne sont pas représentés dans notre matériel. La prédominance des juments, assez remarquable dans notre matériel, s'estompe par rapport aux cas d'autres auteurs.

La rareté de la maladie ne facilite guère les examens étiologiques. Nous ne pouvons offrir que des spéculations, mais les traumatismes et les larves migratoires de nématodes peuvent certainement être abandonnés comme causes possibles. L'hypothèse d'une infection virale, éventuellement persistante, est la plus probable et parmi les infections virales nous pensons surtout à la rhinopneumonie et peut-être encore à l'artérite équine virale.

Riassunto

È stato compiuto uno studio clinico ed anatomo-patologico sulla neurite della cauda equina (NCE), che si manifesta clinicamente con la paralisi della coda, del retto e della vescica, riscontrata in 17 cavalli (14 femmine e 3 maschi castrati), ed i reperti in questione sono stati confrontati criticamente con quelli della letteratura al riguardo.

Sei casi osservati recentemente furono sottoposti ad un approfondito esame clinico, incluse molte prove di laboratorio, che tuttavia non hanno molto contribuito ad un accertamento diagnostico specifico. Le lesioni degli altri nervi periferici (e principalmente di quelli cranici) sono piuttosto eccezionali e si manifestano con una sintomatologia clinica tipica. La definizione «polyneuritis equi» introdotta da Sjolte nel 1944 è pertanto meno appropriata della classica denominazione di Dexler (1897, 1899). Una revisione critica del lavoro di Sjolte (1944) dimostra che almeno una parte dei suoi casi è di debole sostegno alle opinioni dell'Autore.

Al contrario di quello che affermano Dexler (1897, 1899) ed altri Autori, i disturbi locomotori non sono troppo rari, dal momento che in 10 dei 17 casi sono stati osservati disturbi dell'andatura di grado diverso. Questi non sembrano correlati con lesioni del midollo spinale o dei principali nervi periferici degli arti posteriori, e potrebbero essere dovuti all'interessamento della muscolatura profonda caudale del bacino.

Non pare che vi sia una predisposizione d'età o di razza anche se la forma morbosa non è mai stata osservata nei puledri e nei cavalli molto vecchi. La più elevata incidenza nelle femmine (14 casi su 17), circa il nostro materiale, è probabilmente casuale. Sommando i casi della letteratura, nei quali è segnalato il sesso, si arriva ad un totale di 24 cavalle e di 13 maschi castrati, cioè ad un numero troppo piccolo per essere realmente significativo.

La rarità della malattia rende le indagini eziologiche assai difficili, anche se attualmente sarebbero disponibili metodiche più adeguate. Niente depone in favore di un trauma o della «larva migrans». L'ipotesi più probabile è quella di un'infezione virale, probabilmente a carattere persistente, ed in questo caso vi sono degli argomenti più convincenti a sostegno della rinopolmonite (herpes virus 1 degli equini) che della arterite virale equina.

Summary

Neuritis caudae equinae (NCE), the combined paralysis of tail, rectum and bladder in the horse, has been studied clinically and anatomo-pathologically in 17 cases, and a critical comparison with the pertinent literature was made.

Six recent cases underwent a thorough clinical examination including many laboratory methods, which however do not seem to contribute much to the diagnosis. Lesions of other peripheral nerves (mainly cranial ones) are rather exceptional and will be mani-

fested by appropriate clinical symptoms. The term "Polyneuritis equi" introduced by Sjolte in 1944 is therefore less adequate than Dexler's (1897, 1899) classical denomination. A critical evaluation of Sjolte's (1944) paper shows that at least part of his cases are a weak support for his views.

Contrary to what Dexler (1897, 1899) and other authors say, locomotor disturbances are not very rare, some kind or other having been observed in 10 of our 17 cases. They cannot be correlated with lesions of the cord or main peripheral nerves of the hindlegs, and may therefore be due to involvement of the deep, caudal pelvic muscles.

There seems to be neither age nor breed prevalence, although the disease was never observed in foals and in very old horses. The higher incidence of mares (14 out of 17 cases) in our material is probably incidental; by adding the cases of the literature where the sex is indicated, there results a total of 24 mares and 13 geldings, too small a number to be considered significant. The rarity of the disease makes etiological investigations very difficult, even if more adequate methods would be available today. We still rely on speculations. Nothing speaks in favour of trauma or larva migrans.

The most likely hypothesis is that of a viral infection, possibly of persisting character, and in this case there are more convincing arguments for rhinopneumonitis (equine herpes virus 1) than for equine viral arteritis.

Verdankung

Den Herren Dr. W. Graden, Tramelan und Dr. R. Good, Kreuzlingen, besonders aber Herrn Oberst J. Löhrer, Chefpferdarzt Empfa, danken wir für die Zuweisung von Fällen bestens. Frl. Lea Ryser sei für die gewissenhafte histologische Arbeit und Frau cand. med. vet. Torill Malmstroem-Roesholm für die Übersetzung der Arbeit Sjolte aus dem Dänischen gedankt.

Literatur

Ammann K.: Über Neuritis caudae equinae. Tierärztl. Rundschau *42*, 281–285 (1936). – Anonym: Interim report of the committee on equine viral rhinopneumonitis. Dept. Agric. and Fisheries of Ireland (September 1972). – Bitsch V. and Dam A.: Nervous disturbances in horses in relation to infection with equine rhinopneumonitis virus. Acta Vet. Scand. *12*, 134–136 (1971). – Bryans J.T. and Gerber H. (eds.): Equine infectious diseases II. Karger, Basel-München-New York 1970. Siehe pag. 60 und 61. – Bryans J.T. and Gerber H. (eds.): Equine infectious diseases III. Karger, Basel-München-New York 1973. Siehe pag. 303–305 (Arteritis), 337–342 (Rhinopneumonitis). – Bürki F. und Gerber H.: Ein virologisch gesicherter Grossausbruch von Equiner Arteritis. Berl. Münch. Tierärztl. Wschr. *79*, 391–395 (1966). – Collins J.D.: Virus abortion outbreak in Ireland. Vet. Rec. *91*, 129 (1972). – Dahme E., Stavrou D., Deutschländer N., Arnold W. und Kaiser E.: Klinik und Pathologie einer übertragbaren granulomatösen Meningoencephalomyelitis (gMEM) bei der Hausziege. Acta neuropath. *23*, 59–76 (1973). – Dalsgaard H.: Enzootic paresis in horses as a consequence of outbreaks of rhinopneumonitis (virus abortion). Medlemsbl. Dansk. Dyrlaegeforen. *53*, 71–76 (1970). – Dexler H.: Die combinirte Schweiflähmung und Sphincterenparalyse des Pferdes (Hammelschwanz). Zeitsch. Tiermed. (Jena) *1*, 279–299 (1897). – Dexler H.: Die Nervenkrankheiten des Pferdes. Deuticke (Wien und Leipzig) 1899. – Eustis S. and Rings M.: Polyneuritis in the equine. Minnesota Vet. *14*, 28–29 (1974). – Fankhauser R., Fatzer R. and Luginbühl H.: Reticulosis of the Central Nervous System. Adv. vet. Sci. Comp. Med. *16*, 35–71 (1972). – Fatzer R.: Meningitis und Chorio-Ependymitis granulomatosa bei Katzen. Schweiz. Arch. Tierheilk. *117*, 633–640 (1975). – Gerber H.: Unveröffentlichte Beobachtungen 1964 und 1972. – Gerber H. und Steck F.: Unveröffentlichte Beobachtungen (1975). – Greenwood A.G., Barker J. and McLeish: Neuritis of the cauda equina in a horse. Eq. vet. J. *5*, 111–115 (1973). – Hudson R.: Extramedullary neurofibroma of the cauda equina of the horse, producing rectal paralysis. Vet. Rec. *9*, 115–116 (1929). – Hutyra F., Marek J., Manninger R. und Mocsy J.: Spezielle Pathologie und Therapie der Haustiere. 1. Band 11. Aufl. Fischer, Jena 1959a, pag. 172–179. – Hutyra F., Marek J., Manninger R. und Mocsy J.: Spezielle Pathologie und Therapie der Haustiere. 2. Band, 11.

Aufl. Fischer, Jena 1959b, pag. 815–818. – Jackson T. and Kendrick J.W.: Paralysis of horses associated with equine herpesvirus 1 infection. J.Amer.Vet.Med.Ass. *158*, 1351–1357 (1971). – Jackson T.A., Kendrick J.W. and Cordy D.R.: Equine herpesvirus 1 (rhinopneumonitis). Experimental production of encephalomyelitis. Fedn.Proc. *30*, 341 (1971). – de Lahunta A.: Neurological problems of the horse. Proc.19th Ann.Conv.Amer.Ass.Eq.Pract.1973 (pag. 25–32). – Manning J.P. and Gosser H.S.: Neuritis of the cauda equina in horses. Vet.Med. Small Animal Clin. *68*, 1162–1165 (1973). – Martens R., Stewart J. and Eichholtz D.: Clinico-pathologic conference. J.Amer.vet.Med.Ass. *156*, 478–487 (1970) – McCollum W.H. and Bryans J.T.: Serological identification of infection by equine arteritis virus in horses of several countries. In: Bryans J.T. and H.Gerber: Equine infectious diseases III. Karger, Basel-München-New York 1973, pag. 256–263. – Milne F.J. and Carbonell P.C.: Neuritis of the cauda equina of horses: a case report. Eq.vet.J. *2*, 179–182 (1970). – Moyer W.M. and Rooney J.R.: An epidemic central nervous system disease in horses. Proc. 18th Ann. Conv. Amer. Ass. Eq. Pract. 1972, 307–311. – Nelz P.: Der Virusabort der Stute. Diss. med. vet. Humboldt, Univ. Berlin 1968. – Petzoldt K.: Equine Herpesinfektionen. Fischer, Jena 1974, pag. 123, 129 und 133. – Petzoldt K., Luttmann U., Pohlenz J. und Teichert U.: Virologische Untersuchungen des Zentralnervensystems von Pferdefeten und Befunde bei zentralnervös erkrankten Stuten nach Aborten durch das Equine Herpesvirus 1. Schweiz.Arch.Tierheilk. *114*, 129–139 (1972). – Perryman W.: Paralysis of bladder, rectum and tail. Vet.J. 94–97 (1895). – Plummer G., Coleman P.L. and Henson D.: Chronic infection of the rabbit central nervous system by a slowly growing equine herpesvirus. Inf. and Immunity *5*, 172–175 (1972). – Plummer G., Coleman P.L., Cleveland P.H. and Henson D.: Neurovirulence of equine herpesvirus type 1 in mice of different ages. J.Inf.Dis. *128*, 202–210 (1973). – Rooney J.R.: Clinical neurology of the horse. KNA Press Inc. 1st ed., 1971. – Saxegaard F.: Isolation and identification of equine rhinopneumonitis virus (equine abortion virus) from cases of abortion and paralysis. Nord.Vet.Med. *18*, 504–512 (1966). – Sjolte I.P.: Polyneuritis equi. Maandsskrift Dyrlaeger *56*, 357–413 (1944). – Slauson D.O. and Finn J.P.: Meningoencephalitis and panophthalmitis in feline infectious peritonitis. JAVMA *160*, 729–734 (1972). – Stroud E.L.: Paralysis of rectum and bladder. Vet.J. *160* (1895). – Stünzi, H. und Pohlenz J.: Zur Pathologie der Neuritis caudae equinae beim Pferd. Schweiz.Arch.Tierheilk. *116*, 533–541 (1974).

Nachtrag

Nach Abschluss der Korrektur dieser Arbeit haben wir von einer weiteren Isolierung des Equinen Herpesvirus Typ 1 erfahren. Drei Pferde der gleichen kanadischen Farm erkrankten gleichzeitig an einer Atemwegsinfektion mit Fieber und Husten. Zwei Tiere zeigten Symptome von seiten des Zentralnervensystems. Während das eine von ihnen sich erholte, wurde das andere, eine Stute, 9 Tage nach Krankheitsbeginn in tetraplegischem Zustand in die Klinik des Ontario Veterinary College in Guelph eingeliefert. Aus Gehirn-Halsmark und Brustmark des euthanasierten Tieres wurde Equines Herpesvirus Typ 1 isoliert. Das Serum der Stute wies einen positiven Neutralisationstiter auf. Immunfluoreszenzhistologisch konnten virales Antigen und Pferdeglobulin in Cervical- und Thoracalmark nicht nachgewiesen werden. Histologisch fand sich in Rückenmark und Gehirn eine disseminierte Myeloencephalitis mit zahlreichen Nekroseherdchen, Blutungen und fibrinoider Gefässwanddegeneration.

Ref.: Thorsen J. and Little P. B.: Isolation of Equine Herpesvirus Type 1 from a horse with an acute paralytic disease. Canad. J. comp. Med. *39*, 358–359, 1975.