Zeitschrift: Schweizer Archiv für Tierheilkunde SAT : die Fachzeitschrift für Tierärztinnen und Tierärzte = Archives Suisses de Médecine Vétérinaire ASMV : la revue professionnelle des vétérinaires

Herausgeber: Gesellschaft Schweizer Tierärztinnen und Tierärzte

Band: 117 (1975)

Heft: 2

Artikel: Die Herzwurmerkrankung des Hundes

Autor: Thun, R.

DOI: https://doi.org/10.5169/seals-589223

Nutzungsbedingungen

Die ETH-Bibliothek ist die Anbieterin der digitalisierten Zeitschriften auf E-Periodica. Sie besitzt keine Urheberrechte an den Zeitschriften und ist nicht verantwortlich für deren Inhalte. Die Rechte liegen in der Regel bei den Herausgebern beziehungsweise den externen Rechteinhabern. Das Veröffentlichen von Bildern in Print- und Online-Publikationen sowie auf Social Media-Kanälen oder Webseiten ist nur mit vorheriger Genehmigung der Rechteinhaber erlaubt. Mehr erfahren

Conditions d'utilisation

L'ETH Library est le fournisseur des revues numérisées. Elle ne détient aucun droit d'auteur sur les revues et n'est pas responsable de leur contenu. En règle générale, les droits sont détenus par les éditeurs ou les détenteurs de droits externes. La reproduction d'images dans des publications imprimées ou en ligne ainsi que sur des canaux de médias sociaux ou des sites web n'est autorisée qu'avec l'accord préalable des détenteurs des droits. En savoir plus

Terms of use

The ETH Library is the provider of the digitised journals. It does not own any copyrights to the journals and is not responsible for their content. The rights usually lie with the publishers or the external rights holders. Publishing images in print and online publications, as well as on social media channels or websites, is only permitted with the prior consent of the rights holders. Find out more

Download PDF: 13.07.2025

ETH-Bibliothek Zürich, E-Periodica, https://www.e-periodica.ch

Schweiz. Arch. Tierheilk. *117*, 99–111, 1975

Aus der Medizinischen Abteilung der Kleintierklinik der Universität von Illinois, Urbana, USA

Die Herzwurmerkrankung des Hundes

von R. Thun[1]

I. Einleitung

In der folgenden Arbeit sei über eine parasitäre Erkrankung des Hundes berichtet, die in Europa selten vorkommt, in Nordamerika jedoch weit über das ganze Land verbreitet ist und für den Kleintierpraktiker ernsthafte Probleme aufwirft. Leider ist es an dieser Stelle nicht möglich, auf alle Aspekte der Krankheit näher einzugehen, sondern dieser Beitrag soll als eine Zusammenfassung der heute wichtigsten Erkenntnisse über diese Parasitose aufgefasst werden. Da sich in der europäischen Literatur nur wenige Angaben über die Dirofilariose des Hundes finden lassen, ist hier vorwiegend das amerikanische Schrifttum berücksichtigt. In diesem Zusammenhang sei die Monographie von Bradley und Pacheco [5] erwähnt, in der spezielle Probleme der Herzwurmerkrankung eingehend behandelt werden.

Aus neuesten Berichten aus verschiedenen Teilen der USA geht eindeutig hervor, dass sich die Herzfilariose beim Hund in den letzten Jahren landesweit ausgebreitet hat [18, 31, 32, 33]. In einzelnen Gegenden im Norden des Landes, wo diese Krankheit bis vor wenigen Jahren unbekannt war, kommt sie heute sogar endemisch vor. Für ihre rasche Ausbreitung lassen sich mindestens zwei Gründe anführen:

1. Bis zum Jahre 1955 schenkte man der Filariose wenig Beachtung und begann erst im Jahre 1960 Gefahr und Ausbreitung der Krankheit zu erkennen, als Lindsey [25] in seinen Untersuchungen zeigte, dass in den Südstaaten der USA 34 bis 58% der streunenden Hunde mit Dirofilarien befallen waren.

2. Die enorme Zunahme der Hundepopulation sowie der grosse Reiseverkehr innerhalb der USA (mobile homes, campers usw.) zählen zu den wichtigsten Faktoren in der Epizootologie der Hundefilariose.

Die Herzwurmerkrankung wird durch *Dirofilaria immitis*, eine Filarienart, verursacht, die im Jahre 1856 von Leidy [24] entdeckt wurde. Die Übertragung auf andere Wirtstiere erfolgt durch Stechmücken, die hauptsächlich den Gattungen *Anopheles*, *Aedes* und *Culex* angehören [27]. Die Parasitose kommt besonders häufig in warmen und feuchten Gegenden vor, wo die Zwischenwirtpopulation während des ganzen Jahres vorhanden ist. In den USA trifft man solche klimatischen Bedingungen hauptsächlich in den Südstaaten sowie an der

---

[1] Adresse: Dr. R. Thun, Department of Physiology, College of Veterinary Medicine, University of Illinois, Urbana, Ill. 61801.

West- und Ostküste des Landes an. In Europa wurde nach Angaben des Commonwealth Institute of Helminthology (England) *Dirofilaria immitis* in folgenden Ländern gefunden:

Frankreich [8, 37], Italien [2, 25, 38, 45], Portugal [6], Deutschland (eingeschleppter Fall) [20], Bulgarien [35] und Rumänien [36]. Es wäre jedoch falsch, daraus zu schliessen, dass *D. immitis* in oben nicht aufgezählten euro-

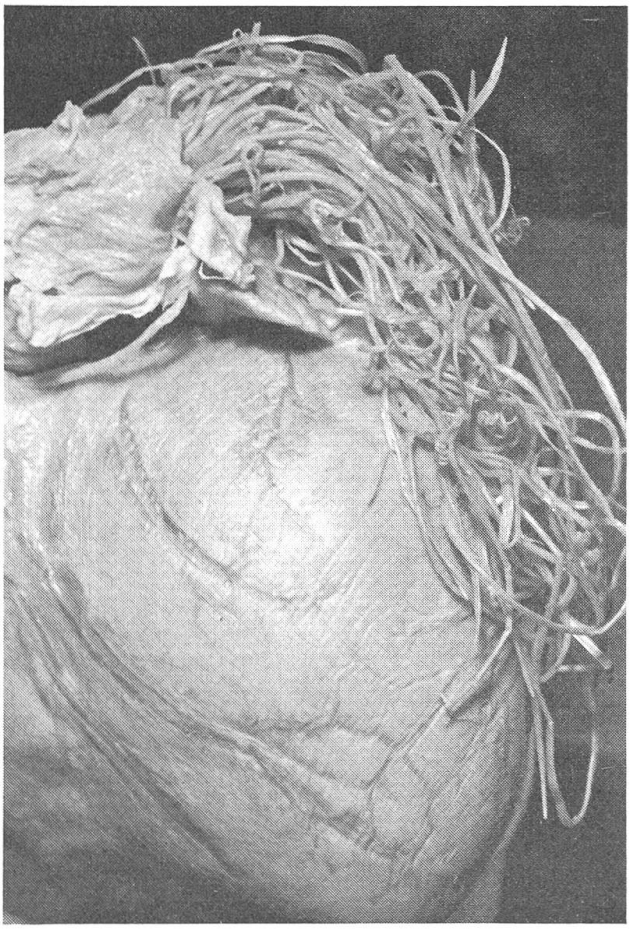

Abb. 1 Massiver Befall mit *Dirofilaria immitis*. Ausgewachsene Parasiten nach Aufschneiden der Lungenarterie.

päischen Ländern fehle. Der Fall aus Deutschland zeigt deutlich, dass beim heutigen starken internationalen Reiseverkehr die Möglichkeit der Einschleppung der Herzfilariose durchaus gegeben ist. Ob der Parasit in der gemässigten Zone Europas eine ähnliche Bedeutung wie in den USA erlangen kann, hängt nicht allein von den infizierten Hunden und Überträgern ab, sondern von einer Reihe weiterer Faktoren, wie Jahresdurchschnittstemperatur, Niederschlagsmenge, Luftfeuchtigkeit, Salzgehalt und pH-Wert des Wassers u.a.m. [20]. Aufgrund ständig zunehmender neuer Erkenntnisse über das Problem der Herzfilariose sowie der nicht mehr zeitgemässen Literatur aus Europa scheint dort eine Nachuntersuchung sehr dringend zu sein.

II. Lebenszyklus von Dirofilaria immitis

Den Lebenszyklus von *D. immitis*, der ungefähr 7 bis 8 Monate dauert, möchte ich mit der Beschreibung der ausgewachsenen und geschlechtsreifen Formen beginnen. Bei den adulten Parasiten handelt es sich um weisse, dünne, fadenförmige Würmer, die der Klasse der Nematoden angehören. Sie leben vorwiegend in der rechten Herzkammer und in der Lungenarterie (Abb. 1), werden aber bei massivem Befall auch in den Hohlvenen und im rechten Vorhof gefunden [13]. Die Männchen erreichen eine Länge von 12 bis 18 cm und sind deut-



Abb. 2 Mikrofilarie von *Dirofilaria immitis*. Methylenblau-Färbung (430 ×).

lich kleiner als die Weibchen, für die Werte von durchschnittlich 27 cm (Extremwerte bis zu 35 cm) angegeben werden [39, 42]. Die Lebensdauer von *D. immitis* beträgt ungefähr 4 bis 5 Jahre.

Das gravide Weibchen, das ovovivipar ist, produziert embryonale Formen, auch Mikrofilarien genannt (Abb. 2), die im Durchschnitt 314 μm lang sind und bis zu 3 Jahren im Blutgefässsystem des Wirtes zirkulieren können [3, 44]. Die Mikrofilarien sind unbescheidet [39]. Da sie sich im Wirtskörper nicht weiterentwickeln können, müssen sie von Stechmücken aufgenommen werden, in denen sie während 11 bis 14 Tagen zu infektiösen 3. Larven heranwachsen [18, 39]. Bei einem neuerlichen Saugakt treten diese auf den Endwirt über und halten sich für ungefähr 3 Monate im subkutanen Bindegewebe auf. Nach mehreren Häutungen erreichen sie eine Länge von ca. 6 cm und wandern dann zum endgültigen Siedlungsort, dem Herzen, wo sie während 3 weiterer Monate zu adulten

Parasiten heranreifen [21]. Nach Orihel [30] werden Mikrofilarien im peripheren Blut frühestens 191 Tage post infectionem gefunden.

Die Frage, auf welchem Wege die Larven das Herz erreichen, ist bis heute noch nicht geklärt. Die meisten Autoren nehmen an, dass die Larven in den Venen und Lymphgefässen wandern, andere dagegen sind der Ansicht, dass die Larven direkt in das Lungengewebe einwandern und über die Lungenarterie ins rechte Herz gelangen [43]. Wandernde Larvenstadien können sich gelegentlich verirren und sich an ungewöhnlichen Stellen, wie Aorta, Femoralarterien, Bronchiolen, Augen und Gehirn, zu adulten Filarien entwickeln [3, 4, 9, 17]. Ausser beim Hund hat man *D. immitis* aus folgenden Tierarten isoliert: Wolf, Schakal, Fuchs, Coyote, Bär, Waschbär, Frettchen, Hauskatze, Tiger, Leopard sowie Seehund und Seelöwe [3, 42]. Obwohl Dirofilarieninfektionen bei wildlebenden Tieren gelegentlich beobachtet werden, scheint in den USA einzig dem Coyoten eine gewisse epizootologische Bedeutung zuzukommen [33]. Da diesbezüglich Untersuchungen noch im Gange sind, ist es verfrüht, die Coyoten als eigentliche Reservoirwirte zu bezeichnen.

III. Pathogenität und klinisches Bild

Ausgewachsene Dirofilarien, die sich im rechten Herzen und in der Lungenarterie aufhalten, rufen schwere irreversible Veränderungen im kardiovaskulären System hervor. Durch mechanische Reizung verursachen die Parasiten eine Endarteriitis der Lungenarterie, die mit lokaler Ödembildung sowie Infiltration von Entzündungszellen (hauptsächlich eosinophile Granulozyten) einhergeht. Die Intima verdickt sich dabei und nimmt eine rauhe Oberfläche an, die die Ablagerung thrombotischen Materials stark begünstigt. Fluoreszenzmikroskopische Untersuchungen weisen auf einen hohen Gammaglobulin-Gehalt in den veränderten Intimabezirken hin, woraus Casey et al. [7] auf die Beteiligung einer immunologischen Reaktion in der Pathogenese der Gefässentzündung schliessen. Auch fanden diese Autoren in einer grossen Anzahl infizierter Hunde entzündliche Veränderungen in den Lebervenen, die sie einer allergischen Reaktion zuschreiben. Einen besseren Einblick konnte man in die Pathogenese der im Zusammenhang mit der Herzfilariose beobachteten membranösen Glomerulonephritis gewinnen. Bei elektronenmikroskopischen Aufnahmen ist eine Verdikkung der Basalmembran deutlich sichtbar, die auf abgelagerte Antigen-Antikörper-Komplexe zurückgeführt wird [7]. Die Frage, ob die Antigene von adulten Dirofilarien und/oder von zirkulierenden Mikrofilarien stammen, ist noch nicht geklärt.

Im weiteren Verlauf der Krankheit werden losgelöste Thromben und tote Parasiten in die Lungen geschwemmt, wo es zu Gefässobstruktionen und akuten lokalen Entzündungen kommt. Stenosierung der Lungenarterien und fibrotische Umstrukturierung des Lungenparenchyms erhöhen den Gefässwiderstand (pulmonale Hypertonie) und führen schliesslich zum Cor pulmonale. Von einer seltenen Komplikation berichten Giles et al. [12], die bei einem mit Dirofilarien

befallenen Deutschen Schäferhund als Todesursache eine Ruptur der linken Lungenarterie fanden.

Das klinische Bild hängt weitgehend von der Anzahl vorhandener Parasiten ab. Zu Beginn der Erkrankung lassen sich bei den meisten Hunden keine klinischen Symptome feststellen. Zeichen wie chronischer, trockener Husten, erschwerte Atmung, rasche Ermüdbarkeit sowie verminderte Fresslust und Abmagerung sollten den Hundebesitzer jedoch veranlassen, sein Tier untersuchen zu lassen. Jagd-, Polizei- und Militärhunde fallen oft durch einen deutlichen Leistungsabfall auf, da durch intensive Bewegung die oben aufgezählten Symptome verstärkt werden. Bei Jagdhunden kommt es sogar vor, dass diese mitten in der Arbeit zusammenbrechen und sich von dem Kollaps nur langsam wieder erholen. Im späteren Krankheitsverlauf treten häufig Hepato- und Splenomegalie auf; Hydrothorax, Aszites, Anasarka und Epistaxis werden hingegen nur selten beobachtet. Die Auskultation von Herz und Lunge ist nicht immer zuverlässig; in manchen Fällen ist der zweite Herzton gespalten, und bei starker Erweiterung der Lungenarterie kann manchmal ein systolisches Ejektionsgeräusch wahrgenommen werden.

Das Venae-cavae-Syndrom

Das Venae-cavae-Syndrom wird nur in endemischen Gebieten beobachtet. Anamnese und klinische Befunde weichen vom Normalbild deutlich ab. Das Syndrom entsteht nach einer massiven Dirofilarieninfektion, bei der sich die Nematoden in grosser Anzahl in den Hohlvenen ansiedeln. Dies führt zu vermindertem Rückfluss von Blut zum Herzen und folglich zu Stauungen im grossen Kreislauf mit Funktionsbeeinträchtigung wichtiger Organe, wie Leber, Milz und Nieren. Charakteristisch für diesen akuten Krankheitsverlauf sind das Fehlen von Prodromalzeichen und plötzliches Auftreten schwerster Symptome, wie Hämoglobinurie, Bilirubinurie und Acetonämie. Die Prognose ist sehr ungünstig, da die meisten Tiere, trotz sofortiger Intensivbehandlung, innerhalb 24 bis 72 Stunden sterben [18].

IV. Diagnose

Die sicherste Diagnose einer Dirofilarieninfektion besteht im Nachweis von zirkulierenden Mikrofilarien im Wirtsblut. Da Newton und Wright [29] im Jahre 1956 in den USA eine zweite beim Hund vorkommende Filarienart entdeckten *(Dipetalonema reconditum)*, ist es besonders wichtig, diese beiden Arten auseinanderzuhalten (Tab. 1)

Tab. 1 Unterschiede zwischen den Mikrofilarien von *Dirofilaria immitis* und *Dipetalonema reconditum.*

Kriterium	*D. immitis*	*D. reconditum*
Länge (μm)	314 (286–340)	270 (258–292)
Breite (μm)	6,8 (6,1–7,2)	5,2 (4,7–5,8)
Kopf	spitz zulaufend	stumpf
Schwanz	gerade	hakenförmig
Anzahl (im Präparat)	viele	wenige
Fortbewegung	undulieren an Ort und Stelle	schlängeln sich vorwärts

Dipetalonema reconditum (auch in Europa vorkommend) lebt im subkutanen Bindegewebe und scheint, im Gegensatz zu *D. immitis*, für den Hund nicht pathogen zu sein. Zwischenwirte von *D. reconditum* sind nicht Stechmücken, sondern Flöhe [28].

Für den Mikrofilariennachweis werden verschiedene Konzentrierungsmethoden angewendet, von denen ich hier nur zwei erwähnen möchte:

1. Modifizierte Knott-Methode

Aufgrund der leichten Anwendbarkeit, der grossen Zuverlässigkeit und des geringen Kostenaufwandes wird dieser Test auch heute noch bevorzugt.

Ein Teil frisches, heparinisiertes Blut wird zu 10 Teilen 2%igem Formalin hinzugegeben (gewöhnlich genügen 1 ml Blut und 10 ml Formalin). Zur raschen Hämolyse wird das Blutröhrchen während etwa 3 bis 4 Minuten leicht geschwenkt und anschliessend 5 Minuten lang bei 1500 U./m zentrifugiert. Nach Dekantieren wird das Sediment mit Methylenblau (1:1000) gefärbt und mikroskopisch untersucht.

Bei diesem Verfahren sterben die Mikrofilarien ab; möchte man die Fortbewegung lebender Mikrofilarien beobachten, kann anstelle von Formalin Saponin verwendet oder ein Nativpräparat angefertigt werden.

2. Millipore-Filter-Test

Dieser erst kürzlich entwickelte Mikrofilarientest kann auch ohne Zentrifuge durchgeführt werden.

1 ml frisches heparinisiertes Blut wird zu 10 ml einer hämolysierenden Flüssigkeit hinzugegeben. Das hämolysierte Blut wird daraufhin mittels einer Spritze durch einen Millipore-Filter (Porendurchmesser 8 μm) gepresst, wobei sich die Mikrofilarien auf dem Filterpapierchen ansammeln. Zur Färbung der Mikrofilarien dienen 5 bis 10 ml Toluidinblau (1:10 000), die wiederum vorsichtig durch den Filter gepresst werden. Nach anschliessendem Waschen des Filters mit 10 ml Wasser kann dieser unter dem Mikroskop untersucht werden.

Nach neueren Berichten soll dieser Mikrofilarientest allen anderen Methoden überlegen sein [1, 36]. Dies scheinen auch laufende Untersuchungen am Medizinischen Labor der Universitätskleintierklinik von Illinois zu bestätigen. Da jedoch die Filter-Methode gegenüber der Knott-Methode mit einem grösseren Zeit- und Kostenaufwand verbunden ist und die Treffsicherheit nur um etwa 5% höher liegt [1], bietet sie dem Kleintierpraktiker für Routineuntersuchungen auf Mikrofilarien keine wesentlichen Vorteile. Die Filter-Methode ist in bestimmten Fällen von Nutzen, wenn schwerer Verdacht auf eine Herzwurmerkrankung vorliegt, aber mit der modifizierten Knott-Methode keine Mikrofilarien nachzuweisen sind. Aufgrund anfänglicher Schwierigkeiten bei der Anwendung der Filter-Methode, wobei das Blut während der Filterpassage oft koagulierte [40], wurden bessere hämolysierende Lösungen entwickelt, die heute im Difil-Test[2] und im Wylie Heartworm Diagnostic Kit[3] gebraucht werden.

---

[2] EVSCO Pharmaceutical Corp., Oceanside, New York.

[3] Squibb & Sons, Inc., Princeton, N. J.

Die Mikrofilarien von *D. immitis* lassen eine deutliche Periodizität erkennen; die Anzahl der im peripheren Blut gefundenen Mikrofilarien ist abends grösser als am Morgen, und deshalb empfehlen wir, routinemässige Mikrofilarienbestimmungen am Nachmittag vorzunehmen [10, 16, 29]. Es sei jedoch betont, dass zwischen der Anzahl zirkulierender Mikrofilarien und adulter Filarien keine Beziehung besteht [11]. Jackson [15], Patterson [34], Trasher [42] und Kume [23] berichten, dass etwa 5 bis 10% der infizierten Hunde in den USA und in Japan keine Mikrofilarien aufweisen, obwohl bei der Sektion dieser Tiere geschlechtsreife Parasiten gefunden wurden. Solche «okkulte Filariosen», die nach Wong et al. [46] auf immunologische Phänomene zurückzuführen sind, bereiten mitunter beträchtliche diagnostische Schwierigkeiten, die nur mit Hilfe hämatologischer, elektrokardiographischer und röntgenologischer Untersuchungen abzuklären sind.

V. Therapie

Da es bis heute noch kein Mittel mit ausreichender Wirkung auf alle Entwicklungsstadien von *D. immitis* gibt, muss die Behandlung in zwei Schritten erfolgen:

1. die Elimination der Adultstadien

und

2. die Elimination der Mikrofilarien.

Eine sorgfältige klinische Untersuchung, einschliesslich Labortesten und Röntgenaufnahmen des Thorax, ist für den Therapieerfolg von ausschlaggebender Bedeutung. Das Risiko unangenehmer Komplikationen wird wesentlich herabgesetzt, wenn jeder krankhafte Zustand, insbesondere Leber- und Nierenerkrankungen sowie Magen-Darm-Störungen, vor Therapiebeginn soweit wie möglich behoben wird.

Elimination der Adultstadien

Das einzige, gegen adulte Filarien gut wirksame Mittel ist Thiacetarsamid[4], eine organische Arsenverbindung in 1%iger Lösung. Das Präparat wird in einer Dosierung von 1 mg/0,45 kg KWG zweimal täglich während zweier Tage streng intravenös injiziert [14, 19]. Bei diesem Therapieschema erhalten die Hunde eine tägliche Arsenmenge von 0,8 mg/kg KGW, was gelegentlich zu Intoxikationserscheinungen (Gastroenteritis, Hepatitis) führen kann. Anhaltendes Erbrechen, Anorexie oder Ikterus während der Arsenverabreichung sind Gründe, die Behandlung abzubrechen.

Etwa 5 bis 7 Tage nach der letzten Injektion beginnen die Parasiten abzusterben. Um die Gefahr einer akuten Pneumonie rechtzeitig zu erkennen, empfiehlt es sich, täglich die Körpertemperatur des Tieres zu messen. Bei Patienten mit Fieber, Dyspnoe und lautem, trockenem Husten haben sich Antibiotika-

---

[4] Caparsolate Sodium, Diamond Laboratories, Des Moines, Iowa, und Abbott Laboratories, North Chicago, Ill.; Filaramide, Fromm Laboratories, Grafton, Wis.

und Prednisongaben als sehr nützlich erwiesen. Lungenembolien werden zusätzlich mit Atropin, proteolytischen Fermenten und Heparin behandelt. Um das Risiko einer Lungenembolie gering zu halten, sollten die Hunde während eines Monats nach der Arsentherapie möglichst ruhig gehalten werden.

Elimination der Mikrofilarien

Um unerwünschte Reaktionen des Wirtes zu vermeiden, ist es vorteilhaft, zwischen Ende der Arsentherapie und Beginn der Mikrofilarienbehandlung mindestens 6 Wochen zu warten. Für die Elimination der Mikrofilarien stehen uns heute 3 Präparate zur Verfügung: Dithiazininjodid[5], Diäthylcarbamazin[6] und Levamisol[7]. Von diesen drei ist nur das erstgenannte von der amerikanischen FDA (Food and Drug Administration) geprüft und für den Gebrauch als Mikrofilaricid für Hunde freigegeben [19]. Leider ist dieses Präparat in der Schweiz nicht im Handel. Es wird in einer Dosierung von 2 mg/0,45 kg KGW täglich während 7 Tagen per os verabreicht. Fällt der Mikrofilarientest am 8. Tag immer noch positiv aus, kann die Behandlung mit einer Dosis von 5 mg/0,45 kg KGW während maximal 10 Tagen wiederholt werden. Diäthylcarbamazin sollte nicht als Mikrofilaricid verwendet werden, da Unverträglichkeitsreaktionen mit tödlichem Ausgang auftreten können [22]. Levamisol, ein von der FDA anerkanntes Wurmmittel für Rind, Schaf und Schwein, befindet sich als Mikrofilaricid für den Hund noch im Experimentalstadium. Es wird eine tägliche Dosis von 5 mg/0,45 kg KGW während maximal 15 Tagen empfohlen. Über vielversprechende Untersuchungen mit Trichlorfon[8] als einem guten Mikrofilaricid, wurde erst kürzlich von Young [4] berichtet.

VI. Präventivmassnahmen

Für die prophylaktische Parasitenbekämpfung werden die beiden folgenden Medikamente mit gutem Erfolg angewendet:

a) Diäthylcarbamazinzitrat verhindert in einer Dosierung von 2,5 mg/0,45 kg KGW pro Tag die Weiterentwicklung infektiöser Larven im Wirt; das Mittel wirkt aber nicht auf bereits wandernde Larvenstadien und muss deshalb täglich während der ganzen Moskitosaison und noch 2 Monate darüber hinaus per os gegeben werden. Besonders gut eignet sich diese prophylaktische Massnahme in Gegenden, wo die Stechmücken ganzjährig vorkommen. Die Hunde müssen vor der Anwendung von Diäthylcarbamazinzitrat mikrofilarienfrei sein.

b) Thiacetarsamid hat sich auch als wirksames prophylaktisches Medikament erwiesen, wenn es in der therapeutischen Dosis von 1 mg/0,45 kg KGW

---

[5] Dizan, Elanco Products Co., Indianapolis, Ind. (in der Schweiz nicht im Handel).

[6] Caricide, American Cyanamid Co., Princeton, N. J.; Dirocide, E. R. Squibb & Sons, Inc., New Brunswick, N. J.

[7] Ripercole, American Cyanamid Co., Princeton, N. J.; Levasole, Pitman-Moore, Inc., Washington Crossing, Pa.

[8] Neguvon, Farbenfabrik Bayer AG, Leverkusen, W.-Deutschland.

zweimal täglich während zweier Tage in sechsmonatigen Intervallen intravenös injiziert wird. Die adulten Filarien werden dabei abgetötet, bevor sie in zu grosser Zahl vorhanden sind und pathologische Veränderungen hervorrufen. Diese Methode ist bei Tieren erfolgreich, die nur selten mit Stechmücken in Kontakt kommen (z.B. Stadttiere).

Zusammenfassung

Die vorliegende Arbeit stellt eine Zusammenfassung neuer Erkenntnisse über die Herzwurmerkrankung (Dirofilariose) des Hundes dar. Die Krankheit wird durch *Dirofilaria immitis* verursacht und durch Stechmücken verschiedener Gattungen auf andere Wirtstiere übertragen. Die Parasitose ist besonders in Gegenden mit mildem und feuchtem Klima weit verbreitet. Vorkommen, Bedeutung sowie Gründe für die rasche Ausbreitung der Filariose werden am Beispiel Nordamerikas dargelegt. Aufgrund der spärlichen Literatur aus Europa erscheint eine Nachuntersuchung dort notwendig.

Nach kurzer Beschreibung des Lebenszyklus und der Pathogenität des Parasiten werden die klinischen Symptome des Wirtes aufgezählt. Chronischer, trockener Husten, Dyspnoe sowie rasche Ermüdbarkeit oder Kollaps während der Arbeit gehören zu den wichtigsten Zeichen einer Dirofilarieninfektion. Im späteren Krankheitsverlauf können Hepato- und Splenomegalie sowie Aszites und Hydrothorax auftreten.

Als sicherster diagnostischer Test gilt der Nachweis von Mikrofilarien im peripheren Blut. Dazu eignet sich die modifizierte Knott-Methode am besten. Die Millipore-Filter-Methode ergibt, bei korrekter Anwendung, etwas zuverlässigere Resultate als die Knott-Methode, ist aber mit einem grösseren Kostenaufwand verbunden. Sie bietet dem Kleintierpraktiker für Routineuntersuchungen auf Mikrofilarien keine wesentlichen Vorteile. Die morphologischen Unterschiede der Mikrofilarien von *Dirofilaria immitis* und *Dipetalonema reconditum*, einer weiteren beim Hund vorkommenden Filarienart, sind tabellarisch zusammengefasst. Die Therapie der Hundefilariose muss in zwei Schritten durchgeführt werden: 1. die Elimination der Adultstadien und 2. die Elimination der Mikrofilarien. Adulte Filarien bekämpft man am wirksamsten mit Thiacetarsamid (Caparsolate), einem organischen Arsenpräparat, das in einer Dosierung von 1 mg/0,45 kg KGW zweimal täglich während zweier Tage i.v. injiziert wird. Vor der Arsentherapie sollte auf einen guten Gesundheitszustand des Tieres grösster Wert gelegt werden.

Gegen die Mikrofilarien hat sich Dithiazininjodid (Dizan) sehr gut bewährt. Es wird den Tieren in einer täglichen Dosierung von 2 mg/0,45 kg während 7 Tagen per os verabreicht. Fällt der Mikrofilarientest am 8. Tage positiv aus, ist eine Wiederholung der Behandlung mit einer Dosis von 5 mg/0,45 kg angebracht. Levamisol (Levasole) befindet sich als Mikrofilaricid für Hunde noch im Experimentalstadium; nach vorläufigen Erfahrungen haben 5 mg/0,45 kg KWG pro Tag während maximal 15 Tagen den besten Effekt.

Präventivmassnahmen gegen die Hundefilariose richten sich hauptsächlich nach dem Ausmass der Infektionsgefahr. In Gegenden, wo Stechmücken häufig vorkommen, empfiehlt sich die orale Behandlung mit Diäthylcarbamazinzitrat (Caricide) in einer Menge von 2,5 mg/0,45 kg KGW pro Tag während der ganzen Moskitosaison und 2 Monate darüber hinaus. Die Hunde müssen dazu mikrofilarienfrei sein. Bei Tieren, die nur selten mit Stechmücken in Kontakt kommen (z.B. Stadttiere), genügt die Behandlung mit Thiacetarsamid, das in der therapeutischen Dosis von 1 mg/0,45 kg KGW zweimal täglich während zweier Tage in sechsmonatigen Intervallen i.v. appliziert wird.

Résumé

Le présent travail a pour but de résumer les dernières connaissances sur la dirofilariose cardiaque chez le chien. Cette affection est provoquée par *Dirofilaria immitis* et elle est transmise par différentes espèces de moustiques piqueurs à d'autres hôtes. La pa-

rasitose est surtout très répandue dans les régions humides et tempérées. L'apparition, l'importance et les raisons d'une propagation rapide de la filariose sont démontrées par l'exemple de l'Amérique du Nord. Vu le manque d'informations en Europe, il s'est avéré nécessaire de procéder à une recherche approfondie. Le cycle vital du parasite est brièvement décrit, ainsi que la pathogenèse puis les symptômes cliniques chez l'hôte sont énumérés. Toux sèche chronique, dyspnée, fatigue rapide ou collapsus pendant le travail sont les principaux symptômes d'une infestation par Dirofilaria. Dans un stade plus avancé, on rencontre une hépato- et une splénomégalie ainsi que de l'ascite et un hydrothorax.

La mise en évidence des microfilaires dans le sang périphérique constitue le test le plus sûr pour le diagnostic. C'est la méthode de Knott modifiée qui convient le mieux. La méthode avec un filtre à millipore bien appliquée donne des résultats plus sûrs que la méthode de Knott, mais elle est très onéreuse. Pour le praticien des petits animaux elle n'offre aucun avantage appréciable dans les examens de routine en vue de la recherche de microfilaires. Les différences morphologiques entre les microfilaires de *Dirofilaria immitis* et *Dipetalonema reconditum*, une autre espèce de filaires chez le chien, sont contenues dans un tableau. Le traitement de la filariose chez le chien doit se faire en deux temps:

1. élimination au stade adulte,
2. élimination des microfilaires.

On combat les filaires adultes en utilisant un Thiacetarsamide (Caparsolate); il s'agit d'une préparation organique à base d'arsenic, à la dose de 1 mg/0,45 kilo poids corporel deux fois par jour par voie intraveineuse pendant deux jours. Il faut vouer une attention particulière à l'état de santé de l'animal avant le traitement à l'arsenic.

Le Dizan (iodide de Dithiozinine) s'est avéré très efficace contre les microfilaires. Cette préparation est administrée per os aux animaux à raison de 2 mg/0,45 kilo poids corporel par jour pendant sept jours. Si le huitième jour le test des microfilaires est encore positif, il faut renouveler le traitement avec une dose de 5 mg/0,45 kilo poids corporel. Le Levamisole (Levasole) en tant que microfilaricide chez le chien se trouve encore au stade de l'expérimentation, mais les expériences provisoires démontrent que 5 mg/0,45 kilo poids corporel par jour pendant au maximum 15 jours ont le meilleur des effets.

Les mesures préventives contre la filariose canine doivent tenir spécialement compte du degré et du danger de l'infestation. Dans les régions où les moustiques piqueurs sont très répandus, il est recommandé de poursuivre le traitement oral par un Caricide (citrate de Diéthylcarbamacine) à la dose journalière de 2,5 mg/0,54 kilo poids corporel pendant toute la saison des moustiques et encore deux mois après. Pour cela, les chiens doivent être libres de microfilaires.

Chez les animaux qui entrent rarement en contact avec les moustiques (p. ex. les animaux des villes), un traitement à l'amide de Thiacetare suffit, ce dernier est appliqué par voie intraveineuse à la dose thérapeutique de 1 mg/0,45 kilo poids corporel deux fois par jour pendant deux jours dans des intervalles de six mois.

Riassunto

Questo lavoro presenta un compendio delle più recenti nozioni sulla verminosi cardiaca del cane (dirofilariosi). La malattia è sostenuta dalla *Dirofilaria immitis* e trasmessa agli altri ospiti da zanzare di genere specifico. La parassitosi è assai diffusa specialmente nelle zone con clima mite ed umido. La distribuzione, il significato così come la rapida trasmissione della filariosi canina sono illustrate dall'esempio del Nord-America. Dal momento che in Europa le referenze nei riguardi del parassita sono piuttosto frammentarie, sembra necessario un riesame in tal senzo.

Dopo una breve descrizione del cicli vitale e della patogenicità del parassita vengono riassunti i sintomi clinici nell'ospite. I sintomi caratteristice dell'infezione da Dirofilaria sono rappresentati da una tosse cronica e secca, dispnea, e stanchezza e collasso durante

l'esercizio fisico. Successivamente nel corso della malattia possono insorgere epato- e splenomegalia così come ascite ed idrotorace.

Il test diagnostico maggiormente attendibile è la evidenziazione di microfilarie nel sangue periferico. Il metodo migliore al riguardo è rappresentato dalla tecnica Knott modificata. L'impiego corretto della tecnica del filtro-millipore fornisce risultati leggermente migliori della tecnica Knott. La prima comunque, essendo più costosa, non offre ai veterinari pratici che si occupano dei piccoli animali alcun vantaggio particolare nell'esame di routine delle microfilarie. Le differenze morfologiche tra le microfilarie di *Dirofilaria immitis* e *Dipetalonema reconditum*, un'altra specie di filaria trovata nel cane, sono sintetizzate in una tavola. La terapia della filariosi canina deve essere impostata in due sensi: 1. eliminazioni dei vermi adulti e 2. eliminazione delle microfilarie. I vermi adulti del cuore sono uccisi più efficacemente con il Tiacetarsamide (Caparsolato), un preparato organico arsenicale, che viene somministrato per via endovenosa alla dose di 1 mg/0,45 kg di peso corporeo due volte al giorno per due giorni. Prima di iniziare la terapia arsenicale è necessario rivolgere la massima attenzione alle condizioni fisiche generali dell'animale.

Contro le microfilarie viene usato con successo il ioduro di Ditiazinina (Dizan). Esso viene somministrato oralmente agli animali per sette giorni ad una dose giornaliera di 2 mg/0,45 kg di peso corporeo. Se il test delle microfilarie è ancora positivo all'ottavo giorno, il trattament to andrebbe ripetuto in dose più elevati di 5 mg/0,45 kg di peso corporeo. Il Levamisole (Levasole) come microfilaricida per cani è ancora in fase sperimentale; in base alle esperienze preliminari è considerata efficace una dose giornaliera di 5 mg/0,45 kg di peso corporeo, somministrata per un massimo di 15 giorni.

Le misure di profilassi nei confronti della filariosi canina dipendono principalmente dalla frequenza dell'esposizione alle zanzare. Nelle zone dove le zanzare sono numerose è consigliato, durante la stagione delle zanzare e per i 2 mesi successivi, il trattamento con il citrato di Dietilcarbamazina (Caricide) somministrato ad una dose giornaliera di 2,5 mg/0,45 kg di peso corporeo. I cani sottoposti a questo trattamento di routine dovrebbero essere indenni da microfilarie. Per gli animali scarsamente esposti alle zanzare (cioè gli animali di città) è sufficiente il trattamento preventivo con Tiacetarsamide somministrato endovena alla dose terapeutica di 1 mg/0,45 kg do peso corporeo due volte al giorno per due giorni ad intervalli di 6 mesi.

Summary

This report presents a summary of the newer knowledge about canine heartworm disease (dirofilariasis). The disease is caused by *Dirofilaria immitis* and transmitted to other hosts by mosquitoes of specific genera. The parasitosis is widespread, especially in areas with mild and humid climate. Distribution, significance as well as reasons for the rapid spreading of canine filariasis are illustrated by the example of North America. Due to sparse reporting of the parasite in Europe, a re-evaluation appears to be necessary there.

Following a brief description of the life cycle and the pathogenicity of the parasite, clinical signs in the host are summarized. A chronic, non-productive cough, dyspnea and fatigue or collapse during exercise are characteristic signs of the infection with Dirofilaria. Later in the course of the disease hepato- and splenomegaly as well as ascites and hydrothorax may develop.

Detection of microfilariae in the peripheral blood is a highly reliable diagnostic test. This is best achieved by the modified Knott technique. The correct employment of the millipore filter technique gives slightly better results than the Knott technique. The former, however, being more expensive, does not offer small animal practitioners any special advantage in routine microfilariae examinations. The morphologic differences between the microfilariae of *Dirofilaria immitis* and *Dipetalonema reconditum*, another filaria species found in the dog, are summarized in a table. Therapy of canine filariasis has to be carried out in two steps: 1. elimination of adult worms and 2. elimination of microfilariae. Adult heartworms are most effectively killed with Thiacetarsamide (Caparsolate), an organic

arsenical preparation, which is given intravenously in a dosage of 1 mg/0.45 kg body weight twice daily for two days. Before arsenic therapy is initiated, great emphasis should be given to the general physical condition of the animal.

Dithiazinine iodide (Dizan) is successfully used against microfilariae. It is given orally to animals for 7 days in a daily dose of 2 mg/0.45 kg body weight. If the microfilaria test is still positive on the 8th day, the treatment should be repeated in the higher dose of 5 mg/0.45 kg body weight. Levamisole (Levasole) as a microfilaricide for dogs is still in an experimental stage; according to preliminary experiences, a daily dosage of 5 mg/0.45 kg body weight, given for a maximum of 15 days, is regarded as effective.

Preventive measures against canine filariasis primarily depend upon the frequency of exposure to mosquitoes. In areas where mosquitoes are numerous, the treatment with Diethylcarbamazine citrate (Caricide) given at a daily rate of 2.5 mg/0.45 kg body weight is recommended throughout the mosquito-season and for two months afterwards. Dogs subjected to this routine must be microfilariae-free. For animals with little exposure to mosquitoes (e. g. city animals), the preventive treatment with Thiacetarsamide given i.v. at the therapeutic rate of 1 mg/0.45 kg body weight twice daily for two days at 6-month intervals is sufficient.

Literatur

[1] Altman N. H.: Laboratory diagnosis of Dirofilaria immitis evaluation of current tests. In: Canine Heartworm Disease, The Current Knowledge, edited by Bradley R. E. and Pacheco G. Univ. of Fla. Press, Gainesville, Fla., 87–93 (1972). – [2] Arru E., Nuvole A. e Mann P.: La filariasi del cane in Sardegna. Riv. Parassitol. *30*, 49–58 (1969). – [3] Bailey W. S., Hoerlein B. F. and Horne R. D.: Metazoal and protozoal infections. In: Canine Medicine, edited by Catcott E. J., Amer. Vet. Publ., Inc., Illinois (1968). – [4] Bellhorn R. W.: Removal of intraocular Dirofilaria immitis with subsequent corneal scarring. J. Am. Anim. Hosp. Assoc. *9*, 262–264 (1973). – [5] Bradley R. E. and Pacheco G.: Canine Heartworm Disease, The Current Knowledge. Univ. of Fla. Press, Gainesville, Fla. (1972). – [6] Cambournac F. J. C. y Pitta Simoes J. M.: Sobre a frequência da infestaçao dos caes, por Dirofilaria immitis Leidy, em Aguas de Moura. An. Inst. Med, Trop., Lisboa *1*, 115–125 (1943). – [7] Casey H. W., Obeck D. K. and Splitter G. A.: Immunopathology studies on canine heartworm disease. In: Canine Heartworm Disease, The Current Knowledge, edited by Bradley R. E. and Pacheco G., Univ. of Fla. Press, Gainesville, Fla., 31–32 (1972). – [8] Depieds R. et Remon J.: Etat actuel de l'endémicité à Dirofilaria immits chez le chien, dans la région d'Hyères. Rev. Pathol. comp. *55*, 824–826 (1955). – [9] Donahoe J. M. R. and Holzinger E. A.: Dirofilaria immitis in the brains of a dog and a cat. J. Am. Vet. Med. Assoc. *164*, 518–519 (1974). – [10] Euzéby J. et Lainé B.: Sur la périodicité des microfilaires de Dirofilaria immitis. Ses variations sous l'influence de divers facteurs. Rev. Méd. Vét. *102*, 231–238 (1951). – [11] Fowler J. F., Young J. L., Sterner R. T. and Fernau R. C.: Dirofilaria immitis: lack of correlation between numbers of microfilariae in peripheral blood and mature heart worms. J. Am. Anim. Hosp. Assoc. *9*, 391–394 (1973). – [12] Giles R. C. and Hildebrandt P. K.: Ruptured pulmonary arteryin a dog with dirofilariasis. J. Am.Vet. Med. Assoc. *163*, 236–238 (1973). – [13] Jackson R. F., Lichtenberg F. v. and Otto G. F.: Occurence of adult heartworms in the venae cavae of dogs. J. Am. Vet. Med. Assoc. *141*, 117–121 (1962). – [14] Jackson R. F.: Two-day treatment with Thiacetarsamide for heartworms. J. Am. Vet. Med. Assoc. *142*, 23–26 (1963). – [15] Jackson R. F.: Diagnosis of heartworm disease by examination of the blood. J. Am. Vet. Med. Assoc. *154*, 374–376 (1969). – [16] Jackson R. F.: Heartworm disease – an updating of diagnostic, treatment and preventive methods. Gaines Vet. Res. Sym. *12*, 8–14 (1970). – [17] Jackson R. F.: Persönliche Mitteilung, 1972. – [18] Jackson R. F.: Heartworm disease. Scientific presentation and seminar synopses of the 39th annual meeting of the AAHA, Las Vegas, 115–117 (1972). – [19] Jackson R. F., Noyes J. D., Henderson J. W. and Jones D. H.: Procedures for the treatment and prevention of canine heartworm disease. Council Report. J. Am. Vet. Med. Assoc. *162*, 660–661 (1973). – [20] Kersten W.: Zum Vorkommen der Herzfilarie (Dirofilaria immitis) beim Hund in Deutschland. Dtsch. tierärztl. Wschr. *66*, 217–219 (1959). – [21] Kume S. and Itagaki S.: On the life-cycle of Dirofilaria immitis in the dog as the final host. Brit. Vet. J. *111*, 16–24 (1955). – [22] Kume S.: Canine heartworm disease, a discussion of the current knowledge, edited by Bradley R. E., Univ. of Fla. Press, Gainesville, Fla., p. 13 (1969). – [23] Kume S.: Epizootiology of Dirofilaria immitis in Tokyo. In: Canine heartworm disease, a discussion of

the current knowledge, edited by Bradley R. E., Univ. of Fla. Press, Gainesville, Fla., 39–44 (1969). – [24] Leidy J.: Worms in heart of a dog (Abstract). Proc. Acad. Nat. Sci., Philadelphia *8*, 2 (1856). – [25] Lindsey J. B.: Incident of filaria infections in the dog. Fla. Vet. Bull. *10*, 21–22 (1960). – [26] Locatelli A.: Sulle filariasi animale in Provincia di Pavia. Parassitologia *13*, 197 a 202 (1971). – [27] Ludlam K. W., Jachowski L. A. and Otto G. F.: Potential vectors of Dirofilaria immitis. J. Am. Vet. Med. Assoc. *157*, 1354–1359 (1970). – [28] Nelson G. S.: Dipetalonema reconditum (Grassi, 1889) from the dog with a note on its development in the flea, Ctenocephalides felis and the louse, Heterodoxus spiniger. J. Helminthol. *36*, 297–308 (1962). – [29] Newton W. L. and Wright W. H.: The occurrence of a dog filariid other than Dirofilaria immitis in the United States. J. Parassitol. *42*, 246–258 (1956). – [30] Orihel T. C.: Morphology of the larval stages of Dirofilaria immitis in the dog. J. Parassitol. *47*, 251–262 (1961). – [31] Otto F. G.: Geographical distribution, vectors and life cycle of Dirofilaria immitis. J. Am. Vet. Med. Assoc. *154*, 371–373 (1969). – [32] Otto F. G.: Epizootiology of canine heartworm disease. In: Canine Heartworm Disease, The Current Knowledge, edited by Bradley R. E. and Pacheco G., Univ. of Fla. Press, Gainesville, Fla., 1–15 (1972). – [33] Otto F. G.: Epizootiology of canine heartworm disease. Vortrag gehalten am «Heartworm Symposium» in Auburn, Alabama, 1973. – Unpubliziert. – [34] Patterson D. F.: Diagnostic features of some commonly acquired heart diseases in dogs. Small Anim. Clin. *2*, 326–331 (1962). – [35] Pavlov P.: Dirofilaria immitis (Leidy, 1856), bulgar. Veterinarna Sbirka, Sofia *39*, 133–135 (1935). – [36] Popesco F. et Sassler: Enquête sur un foyer de filariose canine en Roumanie. C. R Soc. Biol. (Paris) *112*, 1491–1492 (1933). – [37] Ranque J. et Clayette J.: La distribution géographique de la filariose canine dans la région provençale; ses rapports avec les anciennes zones d'endémie palustre. J. Méd. Bordeaux Sud-Ouest *128*, 258–259 (1951). – [38] Savani G.: Distribuzione della microfilaria dei cani in Carpi, Novi, Concordia e dintorni. Arch. ital. Sci. Med. colon. *14*, 357–364 (1933). – [39 Soulsby E. J. L.: Helminths, arthropods and protozoa of domesticated animals. Edited by Williams and Wilkins, Baltimore (1968). – [40] Stein F. J. and Lawton G. W.: Comparison of methods for diagnosis and differentiation of canine filariasis. J. Am. Vet. Med. Assoc. *163*, 140–141 (1973). – [41] Tilley L. P. and Wilkins R. J.: The Difil Test Kit for detection of canine heartworm microfilariae. Vet. Med. Small Anim. Clin. *69*, 288–294 (1974). – [42] Trasher J. P.: Canine dirofilariasis. Scope *10*, 2–8 (1965). – [43] Tulloch G. S.: Canine heartworm disease, a discussion of the current knowledge, edited by Bradley R. E., Univ. of Fla. Press, Gainesville, Fla., p. 104 (1969). – [44] Underwood P. C. and Harwood P. D.: Survival and location of the microfilariae of Dirofilaria immitis in the dog. J. Parassitol. *25*, 23–33 (1939). – [45] Vlach G.: La filariosi nei cani di Trieste e Provincia. Arch. ital. Sci. Med. colon. *17*, 418–445 (1936). – [46] Wong M. M., Suter P. F., Rhode E. A. and Guest M. F.: Dirofilariasis without circulating microfilariae; a problem in diagnosis. J. Am. Vet. Med. Assoc. *163*, 133–139 (1973). – [47] Young G. L.: Dirofilaria immitis treatment with Neguvon and therapy in practice. Gaines Vet. Res. Sym., 3–7 (1973).

REFERATE

Die Aspiration (und Entleerung) von weichen Katarakten bei Fohlen. Von K. N. Gelatt und 2 Mitarbeitern, J.A.V.M.A. *165*, 7, 611–616 (1974).

Bei 28 Fohlen zwischen 3 Tagen und 1 Jahr Alter wurden in den Universitätskliniken von Minnesota und Kansas angeborene Starlinsen durch Anstechen mit einer stumpfen Kanüle entleert. Das geht natürlich nur bei sogenanntem «reifem Star», d.h. mit breiigem Inhalt, und hat nur einen Sinn, wenn sonst das Auge normal erscheint. Nach sorgfältiger Vorbereitung wurde am oberen Limbus ein Conjunctiva-Lappen abgelöst und dann mit einem Skalpell ein 5–7 mm langer Schnitt durch den Rand der Cornea gemacht. Zunächst wurden die oberen Traubenkörner aspiriert, was meist ohne Blutung ging, und dann die Kanüle durch die Vorderkapsel in die Linse eingedrückt. Mit einer 12-ml-Spritze konnte der Inhalt abwechselnd mit Injektion von Salzlösung abgesaugt werden, ebenso der grössere Teil der Vorderkapsel, während die Hinterkapsel intakt blieb. Die Operation bedingt allerdings erheblichen technischen Aufwand und know how! – Ein Erfolg stellte sich bei