Zeitschrift: Schweizer Archiv für Tierheilkunde SAT : die Fachzeitschrift für Tierärztinnen und Tierärzte = Archives Suisses de Médecine Vétérinaire ASMV : la revue professionnelle des vétérinaires

Herausgeber: Gesellschaft Schweizer Tierärztinnen und Tierärzte

Band: 117 (1975)

Heft: 9

Artikel: Sekundärer nutritiver Hyperparathyreoidismus bei jungen Hunden : I. Spontanfälle

Autor: Wild, P. / Meier, S.

DOI: https://doi.org/10.5169/seals-593092

Nutzungsbedingungen

Die ETH-Bibliothek ist die Anbieterin der digitalisierten Zeitschriften auf E-Periodica. Sie besitzt keine Urheberrechte an den Zeitschriften und ist nicht verantwortlich für deren Inhalte. Die Rechte liegen in der Regel bei den Herausgebern beziehungsweise den externen Rechteinhabern. Das Veröffentlichen von Bildern in Print- und Online-Publikationen sowie auf Social Media-Kanälen oder Webseiten ist nur mit vorheriger Genehmigung der Rechteinhaber erlaubt. Mehr erfahren

Conditions d'utilisation

L'ETH Library est le fournisseur des revues numérisées. Elle ne détient aucun droit d'auteur sur les revues et n'est pas responsable de leur contenu. En règle générale, les droits sont détenus par les éditeurs ou les détenteurs de droits externes. La reproduction d'images dans des publications imprimées ou en ligne ainsi que sur des canaux de médias sociaux ou des sites web n'est autorisée qu'avec l'accord préalable des détenteurs des droits. En savoir plus

Terms of use

The ETH Library is the provider of the digitised journals. It does not own any copyrights to the journals and is not responsible for their content. The rights usually lie with the publishers or the external rights holders. Publishing images in print and online publications, as well as on social media channels or websites, is only permitted with the prior consent of the rights holders. Find out more

Download PDF: 12.07.2025

ETH-Bibliothek Zürich, E-Periodica, https://www.e-periodica.ch

Schweiz. Arch. Tierheilk. *117*, 485–491, 1975

Aus dem Institut für Veterinärpathologie der Universität Zürich

Sekundärer nutritiver Hyperparathyreoidismus bei jungen Hunden I. Spontanfälle[1]

von P. Wild und S. Meier[2]

Der sekundäre nutritive Hyperparathyreoidismus ist eine bei den meisten Haustieren sowie zahlreichen Zootieren auftretende Stoffwechselkrankheit, die sich im Skelett als generalisierte Osteodystrophia fibrosa manifestiert. Bei Hunden wird sie oft wegen der ähnlichen klinischen Symptomatik mit der Rachitis verwechselt. Nach Ansicht von Christeller (1932) sind die bis zu dieser Zeit veröffentlichten Fälle von Rachitis entweder histologisch nicht gesichert, ihr fälschlicherweise zugeordnet oder auch als Pseudorachitis bezeichnet worden (Hager, 1919). Rosskopf (1910) beschrieb einen Fall von multiplen Kieferzysten, wobei er diese Veränderungen mit dem Zahnwechsel in Zusammenhang brachte, jedoch die Möglichkeit, sie der Rachitis zuzuordnen, offen liess. Brimhall und Hardenbergh (1922) bezeichnen eine offenbar zum Formenkreis der Osteodystrophia fibrosa gehörende Krankheit auf Grund ihrer klinischen Erscheinungen als «kennel lameness». Histologisch einwandfrei diagnostizierte Fälle von Osteodystrophia fibrosa bei Hunden zwischen 5 und 8½ Monaten wurden lediglich von Pfeiffer (1928), Weber (1929), Pallaske (1934) veröffentlicht. Wirth und Pommer (1937) sowie Lettow (1955) diagnostizierten eine Osteodystrophia fibrosa beim Scotch-Terrier. Dämmrich (1967) beschrieb die Osteodystrophia fibrosa ausführlich im Vergleich zur Rachitis, wonach die letztere als reine Vitamin-D-Mangelkrankheit bei Hunden kaum auftreten kann.

Das in letzter Zeit vermehrte Auftreten von generalisierten Knochenerweichungen bei jungen grosswüchsigen Hunden im Einzugsgebiet von Zürich gibt Anlass dazu, das Wesen dieser Krankheit näher zu beschreiben.

Material und Methodik

Zwischen 1969 und 1974 wurden 16 Hunde im Alter von 4 Wochen bis zu 4 Monaten z.T. klinisch und pathologisch-anatomisch untersucht. Sieben von ihnen wurden infolge Erkrankung an Staupe, die restlichen wegen starken Bewegungsstörungen euthanasiert. Die Tiere stammten z.T. aus Zwingern, in denen mehrere Würfe mit gleichen Symptomen erkrankt waren, und gehörten

---

[1] Herrn Prof. Dr. Dr. h. c. Karl Ammann zum 70. Geburtstag.

[2] Adresse: Winterthurerstrasse 260, CH-8057 Zürich.

folgenden Rassen an: 7 Deutsche Doggen, 3 Bernhardiner, 2 Collies, 2 Deutsche Schäfer, 1 Greyhound und 1 Boxer. Es handelte sich um 9 männliche und 7 weibliche Tiere.

Von allen Tieren wurden verschiedene innere Organe, darunter stets Nieren und Epithelkörperchen (EK), Zentralnervensystem (ZNS) und diverse Knochen, in der Regel Unterkiefer, Scheitelbein, Rippen, Femur und Humerus untersucht.

Die Gewebsproben wurden nach Formalinfixation in Paraffin eingebettet und mit Haemotoxylin-Eosin (HE) gefärbt. Die Knochen wurden in 5%iger Salpetersäure entkalkt und mit HE sowie PAS-Tartrazin (Periodic Acid Schiff) gefärbt.

Ergebnisse

Klinische Befunde

Die Symptome der nicht an Staupe erkrankten Tiere bestanden in starken Steh- und Gehbeschwerden. Die Karpal- und Tarsalgelenke wurden stark durchgetreten (Abb. 1), die Nachhand ataktisch bewegt und teilweise weit vorne aufgesetzt und der Rücken dabei stark gekrümmt. Die Gliedmassen waren sehr schmerzempfindlich. Diese Bewegungsstörungen nahmen mit steigendem Alter zu und endeten z. T. in völliger Bewegungsunfähigkeit. In einem Fall (Bearded Collie) trat eine Spontanfraktur am rechten Femur auf.

Klinisch-pathologische Befunde

Die Mehrzahl der Tiere wurden zur Sektion überwiesen, ohne dass blutchemische Untersuchungen durchgeführt worden waren. Von 2 Hunden liegen jedoch folgende Werte vor: Serum-Calcium 10,2 bzw. 11,7mg%, Serum-Phosphor 8,1 bzw. 6,9mg%.

Röntgenologische Befunde

Die intra vitam gemachten Aufnahmen lassen einen etwas vermehrt strahlendurchlässigen Knochen erkennen. Postmortale röntgenologische Untersuchungen an langen Röhrenknochen, die vorerst in der Medianebene halbiert wurden, zeigen bei älteren Tieren eine leichtgradig verdünnte Kompakta.

Abb. 1 Collie, männlich, 12 Wochen

Abb. 2 Deutsche Dogge, weiblich, 6 Wochen:
Humerus: Säulenknorpel mit langen persistierenden Knorpelrichtungspfeilern.
HE, 50×

Abb. 3 Greyhound, männlich, 6 Wochen:
Rippe: Übergang von der Eröffnungszone zur Umbauzone mit Proliferation von lockerem Fasergewebe. HE, 50×



1

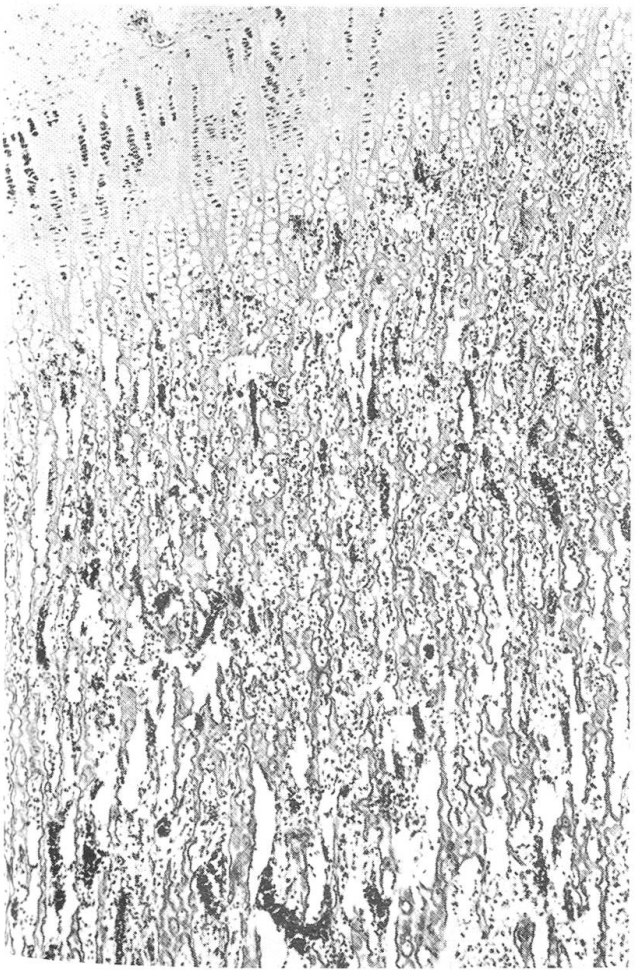

2

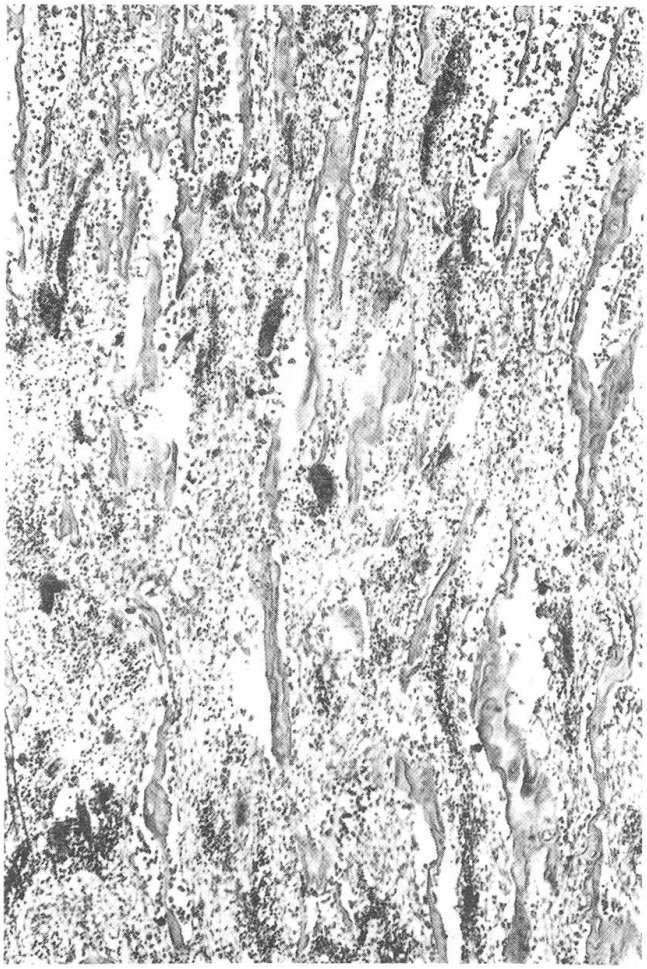

3

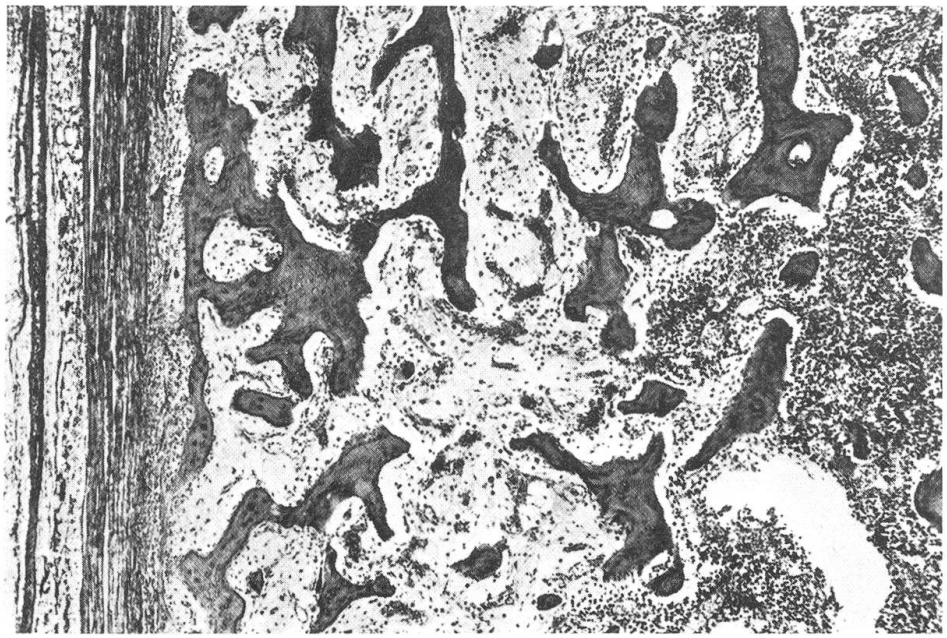

4

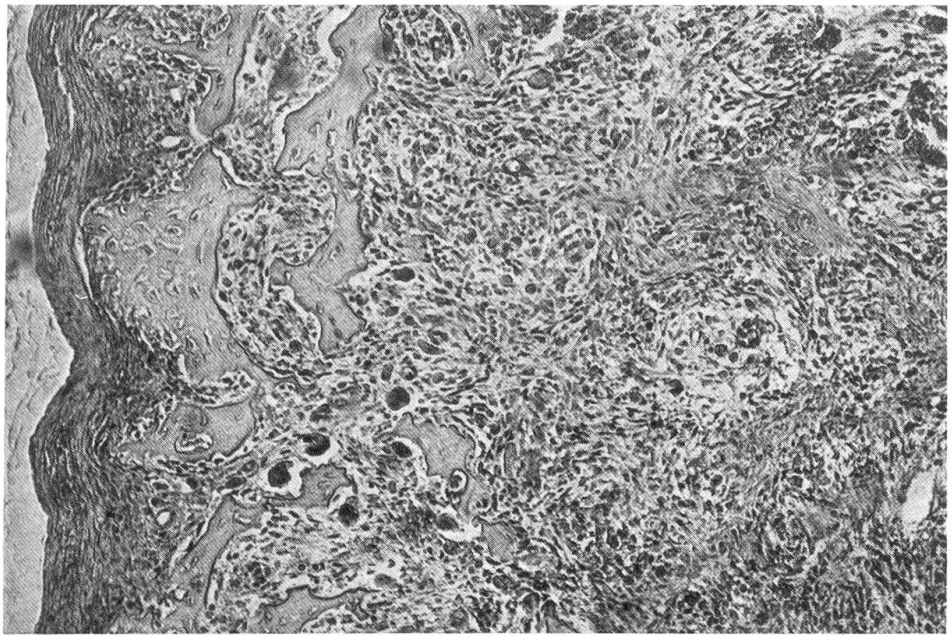

5

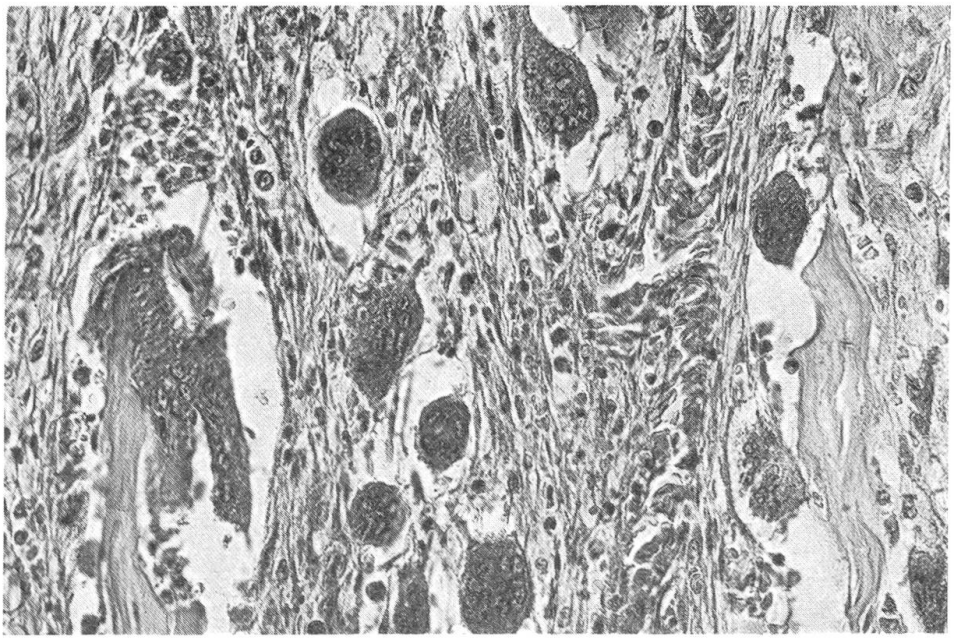

6

Makroskopische Befunde

Alle Knochen waren mit dem Messer, z.T. mit der Schere schneidbar. Die Rippen liessen sich vor allem in Rippenfugennähe um 180° biegen. Die langen Röhrenknochen liessen sich mit geringer Kraftanwendung unter leisen Knackgeräuschen brechen. Die Rippenfugen erschienen vergrössert, so dass das Bild des sog. «rachitischen Rosenkranzes» entstand. Ein Collie wies eine Fraktur, ein Boxer eine distale Epiphysiolyse am rechten Femur auf.

Die inneren und äusseren EK waren stark vergrössert. Ihr Totalgewicht betrug bis zu 2,14mg pro kg KGW (Normalgewicht: 1,25–1,32mg/kg KGW; Krook, 1957).

Mikroskopische Befunde

Skelett

Die Veränderungen sind in allen Knochen gleichartig. Sie unterscheiden sich lediglich in ihrem Alter und in ihrer Ausdehnung, die mehr oder weniger in positiver Korrelation zum Alter des betreffenden Tieres stehen. Bei unter 5 Wochen alten Tieren sind die Rippen am stärksten verändert, gefolgt von Humerus, Mandibula, Wirbeln und Scheitelbein. Bei 5–12 Wochen alten Hunden hingegen ist die Mandibula stärker betroffen als der Humerus, und ab 12 Wochen sind in ihr die am weitesten fortgeschrittenen Läsionen zu finden. Innerhalb der einzelnen Knochen sind die Veränderungen an jenen Stellen am ausgeprägtesten, die einer stärkeren mechanischen Belastung ausgesetzt sind: an den Ansatzstellen der Sharpeyschen Fasern, in den subchondralen Bereichen der Kompakta und Spongiosa von langen Röhrenknochen und Rippen und in den perialveolären Räumen der Unterkiefer. Im Scheitelbein sind die Veränderungen im fortgeschrittenen Stadium mehr oder weniger diffus über beide Deckplatten und die Diploe verteilt.

In ganz frühen Stadien sind die morphologisch erfassbaren Veränderungen gering. Etwas später findet man einen starken Knochenabbau, gekennzeichnet durch das Auftreten zahlreicher Osteoklasten in den subchondralen Bereichen, sowohl in der Kompakta als auch um die Knochenbälkchen der Spongiosa. Infolge des Abbaus nehmen diese unregelmässige bizarre Formen an. In der Kompakta entstehen durch die von den Volkmannschen und Haverschen Kanälen ausgehende osteoklastische Resorption grosse Lakunen. In älteren

---

Abb. 4 Collie, männlich, 12 Wochen:
Diaphyse von Femur: Knochenbildung in der Kompakta und Zubildung von lockerem Fasergewebe. HE, 50×

Abb. 5 Bernhardiner, männlich, 4 Wochen:
Scheitelbein: osteoklastische Resorption und Fasergewebs-Proliferation. HE, 120×

Abb. 6 Bernhardiner, männlich, 4 Wochen:
Rippe: Grenzgebiet von Kompakta und Spongiosa mit massiver osteoklastischer Resorption und Proliferation von Fasergewebe. HE, 310×

Stadien proliferiert Fasergewebe, so dass schliesslich das ursprüngliche Knochengewebe weitgehend durch Bindegewebe ersetzt wird oder gar tumorähnliche Formen annimmt. Neben Fasergewebe treten zahlreiche Osteoklasten, Knochengewebsreste und eventuell Blutungen auf. An den der Epiphysenfuge nahegelegenen Teilen der Kompakta werden oft Mikrofrakturen beobachtet, die allerdings auch bei normalen Jungtieren vorkommen können.

Die enchondrale Ossifikation ist ebenfalls gestört; sie ist gekennzeichnet durch lange persistierende Knorpelrichtungspfeiler. Die Eröffnungszonen sind im allgemeinen regelmässig, die Knorpelsäulen oft infolge der mechanischen Belastung schräg gestellt oder komprimiert. Teilweise findet man eine stark verlängerte Proliferationszone, die sich zungenartig bis in den primären Markraum vorschieben kann oder dort als kleine, nicht abgebaute Knorpelinsel zwischen den Spongiosabälkchen liegt. Die Knochenbälkchen selbst sind meist lang und schlank und weisen teilweise grosse Knorpelreste auf.

Epithelkörperchen

Die Zellen sind locker und drüsenartig angeordnet und bestehen aus:
48,0–71,4% hellen Hauptzellen
13,4–44,6% dunklen Hauptzellen
0,9– 5,6% vorgebildeten Hauptzellen
1,6– 7,2% jugendlichen Hauptzellen
3,5–10,2% ruhenden Hauptzellen
0,7– 6,8% synzytialen Zellen

Der Anteil der hellen Hauptzellen in EK gesunder 2–3 Wochen alter Welpen beträgt 34,6–51,0%, jener der dunklen Hauptzellen 31,0–49,6%. Die Kerndurchmesser der hellen und dunklen Hauptzellen in EK kranker Hunde schwanken zwischen 6,0 und 7,5 μ. Bei gesunden Hunden betragen sie lediglich 5,0–6,0 μ (Dämmrich, 1958; Wild, 1972).

Nieren

Sie weisen bei keinem der Hunde morphologisch erfassbare Veränderungen auf.

Diskussion

Die in verschiedenen Knochen gefundenen Veränderungen entsprechen der generalisierten Osteodystrophia fibrosa, die als Manifestation eines Hyperparathyreoidismus zu deuten ist. Da bei allen Hunden Nierenläsionen und Neubildungen der Parathyreoidea fehlen, wird angenommen, dass es sich um einen *sekundären nutritiven Hyperparathyreoidismus* handelt. Dieser sekundäre nutritive Hyperparathyreoidismus ist unter den Fleischfressern vor allem bei Katzen bekannt (Baumann, 1941; Groulade et al., 1951, u.a.). Er wurde durch übermässige Fleischfütterung experimentell ausgelöst (Scott, 1959; Krook et

al., 1963, u.a.). Für seine Entstehung wird ein zugunsten des P verschobenes Ca-P-Angebot verantwortlich gemacht. Die bei Hunden beschriebenen spontanen und experimentellen Fälle betreffen Tiere im Alter von 14 Wochen bis zu 8½ Monaten. Bei diesen Tieren standen stets die Veränderungen in den Kieferknochen im Vordergrund. Die in der vorliegenden Arbeit untersuchten Tiere hingegen waren nur 4–12 Wochen alt, wobei die Veränderungen bei den älteren Hunden bedeutend ausgeprägter auftraten. Die jüngsten Welpen (4–6 Wochen alt), die wegen Erkrankung an Staupe euthanasiert wurden, zeigten zwar klinisch offenbar keine Symptome (Anamnese), der pathologisch-anatomische Befund war jedoch eindeutig. Schon makroskopisch fiel bei allen Welpen die Weichheit der Knochen, die an die Konsistenz von dünnem Karton erinnerte, auf.

Alle untersuchten Hunde gehörten relativ grossen und schnellwüchsigen Rassen an. Wahrscheinlich hängt das Auftreten der generalisierten Osteodystrophia fibrosa nicht nur mit der zu hohen P-Aufnahme zusammen, sondern ist auch von der mechanischen Beanspruchung abhängig. Die mechanische Belastung – vor allem bei schräg einwirkenden Kräften – scheint für die Osteodystrophia fibrosa von wesentlicher Bedeutung zu sein. Dadurch ist zu erklären, dass bei jungen Hunden vor allem in den Rippen, die einer ständigen, durch die Atmung bedingten Belastung ausgesetzt sind, der Prozess schneller fortschreitet als in den vorerst noch wenig beanspruchten Kieferknochen.

Die Krankheit beginnt mit Knochenresorption, hervorgerufen durch eine vermehrte Ausschüttung des Parathormons. Diese Resorption erfolgt nach Auffassung von Bélanger et al. (1965) auf zwei verschiedene Arten: Erstens durch Osteolyse, zweitens durch osteoklastische Resorption. Das Wesen der Osteolyse besteht nach Bélanger in einer von den Osteozyten ausgehenden Demineralisierung der Osteone. Die Osteoklasten haben die Aufgabe, das demineralisierte Knochengewebe abzubauen. Die vermehrte Parathormonausschüttung beruht auf einer Aktivierung der EK, die durch den sinkenden Serum-Calcium-Spiegel ausgelöst wird (Krook, 1969). Sie äussert sich morphologisch in einer Vermehrung und Vergrösserung vor allem der hellen, aber auch der dunklen Hauptzellen (Dämmrich, 1958; Wild, 1972), wodurch eine deutliche Grössen- und Gewichtszunahme resultiert. «Wasserklare Zellen», wie sie vom Menschen bekannt sind, wurden nicht beobachtet.

Zusammenfassung

Bei 16 an einer Osteodystrophia fibrosa erkrankten Hunden im Alter von 4–12 Wochen wurden Knochen sowie Nieren und Epithelkörperchen untersucht. Makroskopisch fiel bei allen Hunden das sehr weiche Skelett auf. Mikroskopisch sind die Veränderungen durch den allgemein vermehrten Knochenabbau, die dünne unregelmässige Kompakta, die Fasergewebszubildung und die langen persistierenden Knorpel-Richtungspfeiler gekennzeichnet. In den Epithelkörperchen sind die aktivierten Hauptzellen vergrössert und vermehrt. Da weder Nierenveränderungen noch Blastome der Epithelkörperchen vorliegen, wird angenommen, dass die Veränderungen, die einer generalisierten Osteodystrophia fibrosa entsprechen, die Manifestation eines sekundären nutritiven Hyperparathyreoidismus darstellen.

Résumé

On a examiné les os, les reins et les parathyroïdes de 16 chiens, âgés de 4 à 12 semaines et souffrant d'ostéodystrophie fibreuse spontanée. L'autopsie a révélé chez tous les sujets un squelette très mou. L'analyse histo-pathologique des os a révélé une décalcification généralisée du tissu fibreux ainsi qu'une persistance des longs piliers cartilagineux. Dans les parathyroïdes, les cellules activées sont hypertrophiques et nombreuses. L'absence de lésions rénales ou de blastomes des parathyroïdes autorise l'hypothèse d'une ostéodystrophie fibreuse généralisée due à un hyperparathyroïdisme nutritif secondaire.

Riassunto

Sono stati esaminati le ossa, i reni e le paratiroidi di sedici cani d'età dalle quattro alle dodici settimane ammalatisi spontaneamente di osteodistrofia fibrosa. All'esame macroscopico di tutti i cani l'ossatura è risultata molto molle. All'esame microscopico le alterazioni sono caratterizzate da smantellamento osseo eccessivo, dalla sottigliezza e irregolarità della corticale, dalla formazione eccessiva di tessuto fibroso e dalle lunghe trabecole di cartilagine persistente. Nelle paratiroidi le cellule principali attivate sono ingrossate e più numerose. Poichè non esistono nè alterazioni renali nè blastomi paratiroidei, si suppone che le lesioni rilevate, le quali corrispondono ad una osteodistrofia fibrosa generalizzata, siano determinate da un iperparatiroidismo nutritivo secondario.

Summary

Bones, the kidneys and the parathyroids of sixteen 4 to 12 week old dogs, suffering from fibrous osteodystrophy, were examined. Grossly the bones of all dogs were soft. Microscopically the lesions are characterized by increased resorption of bony tissue, an irregular thin cortex, proliferation of fibrous tissue and by the presence of long persisting cartilagenous trabeculae. In the parathyroids the activated chief cells are hypertrophic and hyperplastic. The lesions correspond to fibrous osteodystrophy. In the absence of renal lesions and neoplasms of the parathyroids a nutritional secondary hyperparathyroidism is postulated.

Literatur

Baumann R.: Ostitis fibrosa bei der Katze. Berl. Münch. tierärzt. Wschr. *13*, 157–159 (1941). – Bélanger L. F., Semba T., Tolani S., Copp D. H., Krook L. and Griess C.: The two Faces of Resorption. Proc. 3rd Europ. Symp. Calcified Tissues. Springer, Berlin-Heidelberg-New York 1965. – Brimhall S. D. and Hardenbergh J. G.: A Study of Socalled Kennel Lameness. J. Amer. Vet. med. Ass. *61*, 145–154 (1922). – Christeller E.: Die Formen der Ostitis fibrosa und der verwandten Knochen-Erkrankungen der Säugetiere, zugleich ein Beitrag zur Frage der «Rachitis» der Affen. Ergebn. allg. Path. path. Anat. *20*, 2/1, 1–184 (1923). – Dämmrich K.: Pathologisch-anatomische und -histologische Untersuchungen an Knochen, Nieren und Epithelkörperchen von Hunden mit Nierenerkrankungen. Zbl. Vet. Med. *5*, 742–768 (1958). – Dämmrich K.: Rachitis und Osteodystrophia fibrosa generalisata. Zbl. vet. Med. *14A*, 597–627 (1967). – Groulade P., Thiéry G. et Drieux H.: Osteodystrophie fibreuse du chat. Rec. Méd. vét. *127*, 596–605 (1951). – Hager O.: Über einen Fall von Ostitis fibrosa beim Hund. Giessen, Vet. Med. Diss. 1919. – Krook L.: Spontaneous Hyperparathyreoidism in the Dog. Acta. path. microbiol. Scand. *41*, Suppl. 122 (1957). – Krook L., Barrett R. B., Usui K. and Wolke R. E.: Nutritional Secondary Hyperparathyreoidism in the Cat. Cornell Vet. *53*, 224–240 (1963). – Krook L.: Metabolic Bone Diseases of Endocrine Origin; in E. Joest: Handbuch der speziellen pathologischen Anatomie der Haustiere Band I, Parey, Berlin-Hamburg 1969. – Lettow E.: Osteodystrophie beim Hund. Ein Beitrag zur Kasuistik. Berl. Münch. tierärztl. Wschr. *68*, 49–52 (1955). – Pallaske G.: Osteodystrophia fibrosa beim Hund. Arch. wiss. prakt. Tierheilk. *67*, 103–113 (1934). – Pfeiffer W.: Über Ostitis fibrosa bei Haustieren. Fröhner Festschrift, Ferd. Enke, Stuttgart 1928. – Scott P. P.: Calcium and Iodine Deficiency in Meatfed Cats with Reference to Osteogenesis Imperfecta. Proc. Congr. Brit. Small Anim. Vet. Ass. *84*, Pergamon Press,

New York-London-Oxford-Paris 1959. – Rosskopf J.: Multiple Kieferzysten bei einem Hund. Giessen, Vet.Med.Diss 1910. – Weber M.: Osteodystrophia fibrosa, ihre pseudotumor- und cystenbildende, juvenile, hyperostotisch-porotische Form beim Hund, zugleich ein Beitrag zur Frage ihrer Pathogenese und Aetiologie. Beitr.path.Anat. *82*, 383–423 (1929). – Wild P.: Juvenile Osteodystrophia fibrosa beim Hund. Zürich, Vet.Med.Diss. 1972. – Wirth D. und Pommer A.: Ein Beitrag zur Kasuistik der Osteodystrophia fibrosa beim Hund. Wien. tierärztl. Mschr. *24*, 257–262 (1937).

BUCHBESPRECHUNGEN

Schafkrankheiten. Von Theodor Hiepe. Jena: VEB Gustav Fischer 1975, mit 85 Abb., 29 Tab., 3 farb. Tafeln. 412 Seiten. Preis sFr. 62.–.

Im Oktoberheft des Schweizer Archivs für Tierheilkunde 1970, Seite 511, habe ich bereits die 1. Auflage besprochen. In der zweiten, recht erweiterten und verbesserten Auflage bespricht der Autor die Krankheiten nicht mehr in 6, sondern in 14 Unterabteilungen. Die Einteilung erscheint mir logischer. Dass sich der Autor mit den neuesten wissenschaftlichen Erkenntnissen auseinandersetzt, zeigt unter vielem anderen die Besprechung der Zerebrokortikalnekrose. Wurde sie in der ersten Auflage noch unter die «Krankheiten des Nervensystems», mit unbekannter Ätiologie, gereiht, erscheint sie in der zweiten Auflage unter «Stoffwechselstörungen und Mangelkrankheiten», als Thiaminmangel (Vit. B1).

Der Zuchthygiene wird, in Anbetracht der heutigen industriemässigen Produktion von Mastlämmern insbesondere, mehr Raum eingeräumt (biotechnische Verfahren der Fortpflanzung, Trächtigkeitsnachweis, Brunstinduktion und -synchronisation, künstliche Besamung).

Blutgruppen bei Schafen und Zusammensetzung der Schafmilch wurden neu ins Werk aufgenommen, ebenso eine Tabelle über den Nährstoffbedarf der Schafe.

P. Germann, Saanen

Veterinary Anthelmintic Medication (3rd edition). Von T. E. Gibson. Technical Communication No. 33 (3rd edition) of the Commonwealth Institute of Helminthology, St. Albans. Commonwealth Agricultural Bureaux, Farnham Royal, Slough, England, 1975. 348 Seiten, Kunstleder, Preis $7.00.

Die 2. Auflage wurde in diesem Archiv 1966, S. 505, besprochen. Die jetzt vorliegende neue Ausgabe ist fast doppelt so umfangreich wie der Vorgänger, obwohl der Autor im Vorwort schreibt, dass die Gelegenheit benutzt wurde, einige ältere Präparate zu streichen.

Einer Einleitung folgen 7 Abschnitte über die Behandlung von «parasitären Infektionen» (gemeint sind Helminthosen) der Pferde, Rinder, Schafe, Ziegen, Schweine, Hunde und Katzen sowie des Geflügels. Am Schluss des Buches finden sich Kapitel über Applikationsmethoden der Wurmmittel und Therapievorschläge in Tabellenform sowie ein Index der erwähnten Anthelminthica.

Die knappe und dabei übersichtliche Darstellung der Materie durch den Autor wird dem an der Behandlung von Wurmkrankheiten interessierten Tierarzt von grossem Nutzen sein. Zu jedem Abschnitt gehört ein sorgfältig redigiertes Literaturverzeichnis. Wer über die chemischen Bezeichnungen und Handelsnamen der erwähnten Präparate mehr wissen will, sei auf den 1973 im gleichen Verlag publizierten «Anthelmintic Index» von Janina M. Bard – Technical Communication No 43 of the Commonwealth Institute of Helminthology (s. dieses Archiv, 1973, S. 134) – verwiesen.

B. Hörning, Bern