

# Polycythaemia vera beim Hund

Autor(en): **Kammermann-Lüscher, B.**

Objektyp: **Article**

Zeitschrift: **Schweizer Archiv für Tierheilkunde SAT : die Fachzeitschrift für Tierärztinnen und Tierärzte = Archives Suisses de Médecine Vétérinaire ASMV : la revue professionnelle des vétérinaires**

Band (Jahr): **117 (1975)**

Heft 10

PDF erstellt am: **06.08.2024**

Persistenter Link: <https://doi.org/10.5169/seals-593315>

## **Nutzungsbedingungen**

Die ETH-Bibliothek ist Anbieterin der digitalisierten Zeitschriften. Sie besitzt keine Urheberrechte an den Inhalten der Zeitschriften. Die Rechte liegen in der Regel bei den Herausgebern.

Die auf der Plattform e-periodica veröffentlichten Dokumente stehen für nicht-kommerzielle Zwecke in Lehre und Forschung sowie für die private Nutzung frei zur Verfügung. Einzelne Dateien oder Ausdrucke aus diesem Angebot können zusammen mit diesen Nutzungsbedingungen und den korrekten Herkunftsbezeichnungen weitergegeben werden.

Das Veröffentlichen von Bildern in Print- und Online-Publikationen ist nur mit vorheriger Genehmigung der Rechteinhaber erlaubt. Die systematische Speicherung von Teilen des elektronischen Angebots auf anderen Servern bedarf ebenfalls des schriftlichen Einverständnisses der Rechteinhaber.

## **Haftungsausschluss**

Alle Angaben erfolgen ohne Gewähr für Vollständigkeit oder Richtigkeit. Es wird keine Haftung übernommen für Schäden durch die Verwendung von Informationen aus diesem Online-Angebot oder durch das Fehlen von Informationen. Dies gilt auch für Inhalte Dritter, die über dieses Angebot zugänglich sind.

Aus der Veterinär-Medizinischen Klinik der Universität Zürich  
(Direktor: Prof. Dr. W. Leemann)

## Polycythaemia vera beim Hund<sup>1</sup>

von B. Kammermann-Lüscher<sup>2</sup>

### Einleitung

Die Polycythaemia vera (P.v.) ist eine Erkrankung des hämatopoetischen Systems, die mit einer massiven Erhöhung der Gesamterthrozytenzahl und entsprechend erhöhtem Hämatokritwert, mit Hämoglobinvermehrung und in den meisten Fällen auch mit Leukozytose und Thrombozytose einhergeht. Die Pathogenese ist bis heute ungeklärt. Es wird einerseits eine rein funktionell gestörte Regulation, andererseits aber auch eine echte Neoplasie vermutet, weil die P.v. nicht selten nach Jahren in eine verwandte myeloproliferative Krankheit, z.B. eine myeloische Leukämie oder eine Osteomyelosklerose, übergehen kann.

Erstmals wurde das Krankheitsbild 1892 von Vaquez beschrieben. Aber erst 1902 hat Osler das Leiden als ätiologische Einheit gedeutet [14].

Auch beim Menschen kommt es selten vor; nach einer Zehnjahresstudie in Baltimore ergab sich eine jährliche Inzidenz von 4 bis 5 Krankheitsfällen pro Million Einwohner [1]. Vom Haustier sind bis heute nur 9 Fälle veröffentlicht worden – allesamt im angelsächsischen Schrifttum –, und zwar 6 vom Hund [4, 6, 7, 9, 21, 23], 1 von der Katze [22] und 2 vom Wiederkäuer [19, 23].

Bei unserem Patienten handelte es sich um einen 5jährigen Pudelrüden, der an einer hochgradigen persistierenden Polyglobulie und einer zunehmenden Thrombozytose litt.

Die zur Sicherung der Diagnose «P.v.» notwendigen Untersuchungen – zum Beispiel arterielle Sauerstoff-Sättigung, Plasmavolumenbestimmung – konnten wir leider nur unvollständig durchführen, da die Besitzerin wohl nichts unversucht lassen wollte, um ihrem Tier das Leben zu verlängern, nicht aber bereit war, uns den Patienten für nicht direkt lebenserhaltende Eingriffe zu überlassen. Wir haben deshalb die Diagnose teilweise nur auf dem Weg des Ausschlusses stellen können. Wenn wir uns trotzdem entschlossen haben, die Krankengeschichte zu veröffentlichen, dann deshalb, weil im deutschsprachigen Schrifttum u.W. bis anhin ein ähnlicher Fall nicht beschrieben worden ist.

### Klinischer Fall

Die Anamnese lautete, der jetzt 5jährige Pudelrüde sei nie sehr lebhaft gewesen. Seit einigen Monaten falle ausgesprochene Schläfrigkeit und Wärmebedürfnis an ihm auf. Ausserdem sei er ausserstande, auch nur die geringsten Leistungen zu vollbringen: auf horizontalem Wege marschiere er nur ganz langsam, und vor einer Steigung stehe er einfach still. Wenn man ihn zum Gehen zwingt, stelle sich sehr schnell starke Atemnot ein.

---

<sup>1</sup> Herrn Prof. Dr. W. Leemann zum 60. Geburtstag gewidmet.

<sup>2</sup> Adresse: Frau Dr. B. Kammermann-Lüscher, Winterthurerstr. 260, CH-8057 Zürich.

Der Appetit sei unvermindert gut, der Durst vermehrt, und Fieber habe nie bestanden.

Der Patient war über Wochen erfolglos auf Kreislaufschwäche behandelt worden.

Der 10 kg schwere, für seine Grössenkategorie etwas übergewichtige Hund, machte bei der Untersuchung einen müden Eindruck. Die Atmung war auch in Ruhe leicht angestrengt, die Frequenz betrug 22/min; doch konnten weder auskultatorisch noch perkutorisch Abnormitäten festgestellt werden. Der Puls war kaum fühlbar; die Pulsfrequenz betrug 164/min. Ein pathologisches Herzkloppengeräusch hörten wir nicht.

Die übrige klinische Untersuchung ergab keine Besonderheiten. Einziges auffälliges Zeichen war die intensive, dunkel-, etwas violettrote Verfärbung der Lidbindehäute und der Maulschleimhaut.

Die zu diesem Zeitpunkt erhobenen Blutbefunde sind in Tab. 1 zusammengefasst.

Tab. 1 Blutbefunde von Pudel, m., 5j., mit Polycythaemia vera (Tag der Erstuntersuchung)

Blutstatus: Ec ( $10^6/\mu\text{l}$ )	11,8
Hb (g %)	28,7
Hb/E (pg)	24,3
H'krit (Vol.-%)	81,3
Leukozyten ( $10^3/\mu\text{l}$ )	5,9
Thrombozyten ( $10^3/\mu\text{l}$ )	97
Retikulozyten (‰)	
Blutkörperchen-Senkungsreaktion (nach Westergren)	0/0 (nach 1 und 2 Std.)
Serum-Harnstoff (mg %)	48
Gesamt-Eiweiss (g %)	9,42
GOT (U/l)	52
GPT (U/l)	29,8
AP (U/l)	176
Serum-Eisen ( $\gamma\%$ )	22,5

Bei der Venenpunktion fiel auf, dass das Blut sehr zäh floss und ausgesprochen dunkel war und keine dünnen Blutausrüche angefertigt werden konnten. Durch Zentrifugieren war aus dem Vollblut nur sehr minim Serum abpressbar.

Weil die ungewöhnlichen Blutwerte (Ec:  $11,8 \times 10^6/\mu\text{l}$ , Hämatokrit: 81,3 Vol. %, Hämoglobin: 28,7 g %, Serum-Eisen:  $22,5\gamma\%$  und Gesamt-Eiweiss: 9,4 g %) auf mehr als ein Kreislaufversagen oder eine Herzinsuffizienz hindeuteten, wurde eine Röntgen-Aufnahme des Thorax angefertigt, ein EKG gemacht und eine Hämoglobinuntersuchung<sup>3</sup> vorgenommen.

<sup>3</sup> Herrn Prof. H. R. Marti, Chefarzt der Medizinischen Klinik des Kantonsspitals Aarau, danke ich herzlich für die Durchführung der Untersuchungen.

Die Befunde sind folgende:

Auf der Röntgenaufnahme (Abb.1) fällt die Vergrößerung des rechten Vorhofes auf und eine erhöhte Rundung der rechten Kammerwand bei gleichzeitig kleinem linkem Ventrikel. Es ist dies das Bild des Cor pulmonale. Die Gefäße des Lungenspitzenlappens sind eher klein.

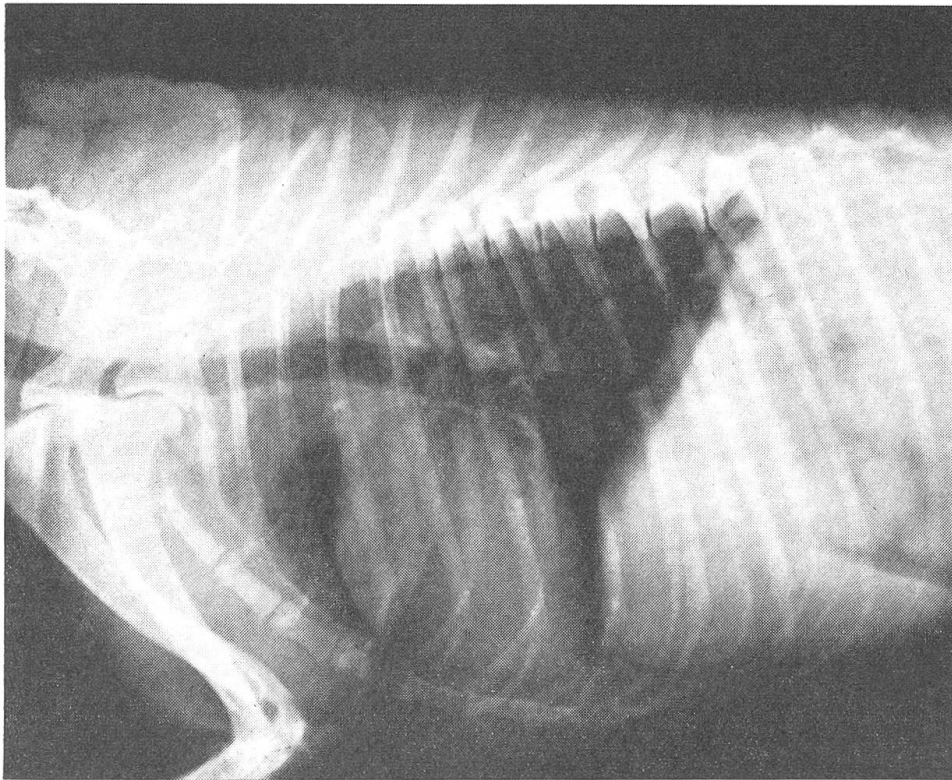


Abb. 1 Vergrößerung des r. Vorhofs und verstärkte Rundung der r. Herzkammerwand bei P.v

Im EKG zeigten sich folgende Besonderheiten: die Kammeranfangsschwankung in Ableitung I und II war verlängert und negativ, die P-Zacke vergrößert und doppelgipflig. Die Kammeranfangsschwankung – in verschiedenen Ableitungen stark aufgesplittert – zeigte besonders in der aVR-Ableitung eine grosse R-Zacke.

Das Hämoglobin wurde mittels Stärkeblock-Elektrophorese [20] und ausserdem auf alkaliresistentes Hb (HbF) untersucht. Die Wanderungsgeschwindigkeit war dieselbe wie die von 2 Kontrollproben und entsprach derjenigen gesunder Hunde. Der (spektrophotometrisch bestimmte) prozentuale Anteil von alkaliresistentem Hb ergab beim Patienten 5,6%, bei den beiden gesunden Kontrolltieren je 6,2 und 6,3%.

Die Thrombozytenwerte, die bei der Erstuntersuchung und auch während der ersten Behandlungsmonate eher an der untern Norm-Grenze gelegen hatten [18], stiegen im Laufe von 1½ Jahren bis über 1 Mill./ $\mu$ l an (Abb. 2).

Schon auf Grund der Allgemeinuntersuchung und der Laborbefunde zum Zeitpunkt der Spitaleinweisung musste die Diagnose «P.v.» gestellt werden. Das Verhalten der Thrombozyten, d.h. das Ansteigen weit über die physiologischen Grenzwerte hinaus, ohne dass eine definierbare Ursache dafür hätte gefunden werden können, sicherte die Diagnose weitgehend.

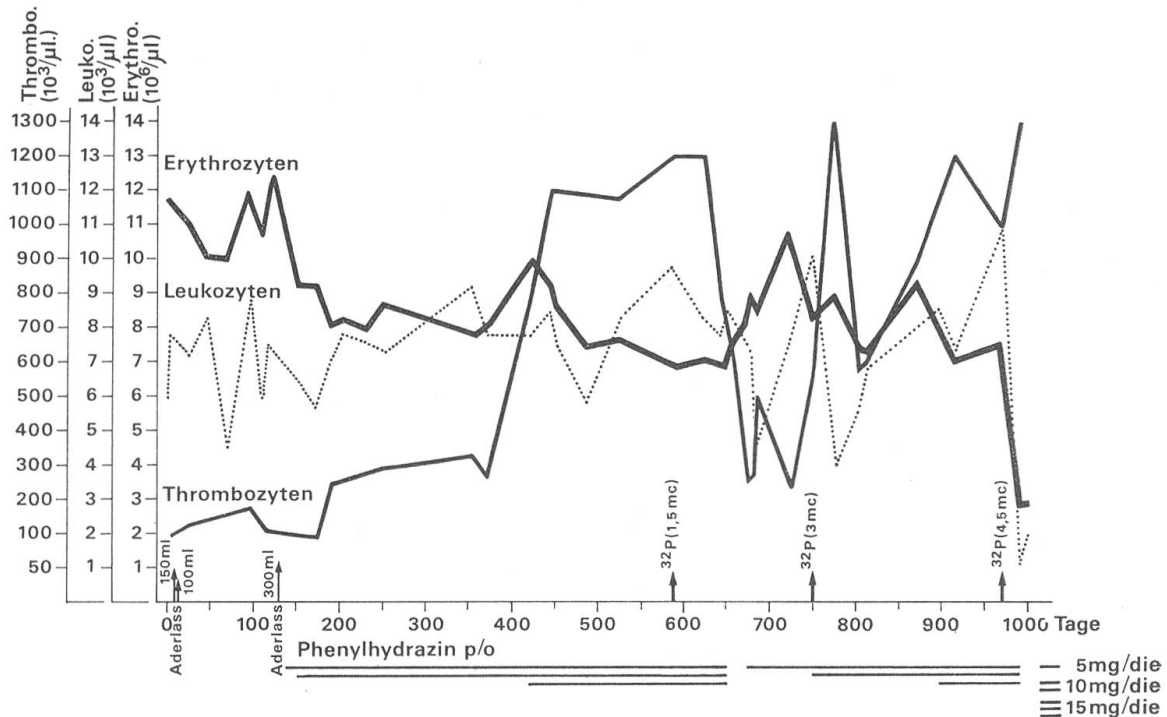


Abb. 2 Erythrozyten-, Leukozyten- und Thrombozytenwerte im Verlauf der Behandlung mit Aderlassen, Phenylhydrazin und  $^{32}\text{P}$ .

*Therapie:* Wir waren im therapeutischen Vorgehen leider vom Mitmachen der Besitzerin abhängig und haben deshalb etwas unkonventionelle Wege eingeschlagen müssen.

Um Herz und Kreislauf des Patienten sofort zu entlasten, haben wir an zwei aufeinanderfolgenden Tagen durch Aderlass je 150 bzw. 100 ml Blut entzogen und eine zytostatische Behandlung mit Myleran<sup>®4</sup> eingeleitet.

Das Tier erhielt – was einer mittleren bis höheren Dosierung für den Menschen entspricht [1] – anfänglich 2mal pro Woche je 2 mg der Substanz peroral verabreicht, nach 1½ Monaten sogar 3mal wöchentlich. Weil nach 3monatiger Behandlung die Erythrozyten mit 12,4 Mill./ $\mu\text{l}$  den Anfangswert noch überschritten hatten, die verabreichte Dosis offenbar zu klein gewesen war und sich der Patient in bedrohlichem Zustand befand, wurden erneut durch Ader-

<sup>4</sup> Myleran (Busulfan) ist eine alkylierende Substanz, die in die DNS-Synthese eingreift und damit die Zellproduktion hemmt. Wegen der langen Überlebensdauer der Erythrozyten ist die Auswirkung der Behandlung erst nach Wochen spürbar.

lass 300 ml Blut entzogen. Dieses Prozedere musste in Sedation durchgeführt werden. Der Patient reagierte schlecht, nämlich mit Inappetenz und Erbrechen während 2 Tagen, und wir entschlossen uns, auch auf das Drängen der Besitzerin hin, Phenylhydrazin<sup>5</sup> einzusetzen, eine Substanz, die fast unmittelbar nach Verabreichung zur Wirkung kommt. Sie bewirkt – dosisabhängig – Hämolyse der zirkulierenden Erythrozyten. Die (für dieses Tier übrigens sehr gut verträgliche) peroral verabreichte Tagesdosis schwankte je nach Zahl der roten Blutzellen zwischen 0,5 und 1,5 mg/kg KG.

Die Behandlung mit Phenylhydrazin allein wurde während 15 Monaten beibehalten (Abb. 2): die Erythrozyten konnten – ohne dass die Gefahr einer lebensbedrohlichen Leuko- oder Thrombopenie befürchtet werden musste – auf Werten zwischen 7 und 8,5 Mill./ $\mu$ l gehalten werden. Der Patient fühlte sich wohl, hatte stets gleichmässig guten Appetit und marschierte und bewältigte Steigungen auf den Spaziergängen ohne jede Mühe.

Im März 1972, also 19 Monate nach der Erstuntersuchung, war aber die Zahl der Blutplättchen auf 1,2 Mill./ $\mu$ l angestiegen. Wegen der Gefahr von Thrombose, die beim Menschen eine der häufigsten Komplikationen darstellt, haben wir den Therapieplan geändert und den Hund einer Behandlung mit Radiophosphor unterziehen müssen. Er erhielt im ganzen 3mal <sup>32</sup>P i/v injiziert, und zwar am 22.3. 1972 1,5 mc, am 1.9.1972 3 mc und am 10. 4. 1973 4,5 mc.

6 Wochen nach der ersten Injektion trat die Wirkung ein (Abfall der Thrombo- und Erythrozytenwerte), war aber nach 3 Monaten schon wieder abgeklungen. Nach der 2. Behandlung beobachteten wir den Wirkungseintritt zur selben Zeit; diesmal trat aber der Zellanstieg schon nach 2 Monaten wieder ein. Die 3. <sup>32</sup>P-Dosis war offenbar zu massiv: innerhalb von 4 Wochen sanken die Leukozyten auf 1100/ $\mu$ l und die Erythrozyten auf 2,8 Mill./ $\mu$ l ab. Der Hund war inappotent und matt und wurde auf Wunsch des Besitzers euthanasiert.

Die Sektion ergab folgendes:

Lunge: herdförmiges Randemphysem. Teilweise mässige Gefässwandfibrose. Wände der Bronchioli verstärkt (Hypertrophie der glatten Muskulatur und Fibrosierung).

Herz: Rechte Kammer bis an Spitze reichend und mässig dilatiert. Mikroskopisch: ausgeprägte Hypertrophie der Muskelfasern. Sämtliche Klappen o.B.

Nieren: Relativ klein und rigide. Makroskopisch: Grenze Rinde-Mark etwas verwaschen. Histologisch: chronische Glomerulosklerose und Tubulonephrose, mittelgradige Häm siderose. In den Tubuluslumina hyaline Zylinder mit Beimengung von Zelldetritus. Perivaskuläre Fibrosierung.

Leber: nicht vergrössert. Leicht braun-gelblich verfärbt. Histologisch: zentrolobulär mittelgradige Dystrophie, ohne Bindegewebszubildung. Starke Häm siderinspeicherung in der Umgebung der Zentralvene und in den Kupfferschen Sternzellen.

---

<sup>5</sup> Phenylhydrazin (Phenylhydracin.hydrochloric.) ist an und für sich eine reduzierende Substanz. Offenbar entstehen aber bei ihrer Einwirkung auf die roten Blutzellen Stoffwechselprodukte, die als Oxydationsmittel wirken [20]. Diese führen zur Denaturierung des Hämoglobins und zu dessen Präzipitation in Form Heinzscher Innenkörper [20, 25]. Heinzsche Innenkörper sind mit der gewöhnlichen Pappenheim/Färbung nicht darstellbar. Man erkennt sie aber deutlich im mit Brillantkresylblau vital-gefärbten Blutausschlag.

Milz und Lymphknoten: Milz etwas prall, leicht vergrößert. Histologisch: mässige Hämosiderose. Zubildung von eosinophilem, hyalinem Gewebe. Alle Lymphknoten der Brust- und Bauchhöhle intensiv braunrot verfärbt. Massenhaft Makrophagen in den Markräumen mit hochgradiger Anlagerung und Phagozytose von Erythrozyten.

Hypophyse und Gehirn: Makroskopisch o.B. Mikroskopisch: in 4 Lokalisationen ohne Besonderheiten.

Harnblase und Prostata: o.B. Hoden: mittel-hochgradige Atrophie des Keimepithels. Hyperplasie der Zwischenzellen. Knochenmark von Femur, Humerus, Brustbein und Rippen: relativ zellarm. In einigen Bezirken blutbildende Zellen, aber noch relativ dichtliegend. In allen Lokalisationen Erythrozyten-, Hämoglobin- und Hämosiderin-beladene Makrophagen.

Knochen: spongiöse Knochen; braunrote Farbe scheint intensiviert.

Lange Röhrenknochen: Mark im Bereich der Spongiosa und des Cavum medullare durchgehend intensiv dunkelbraunrot gefärbt, braunrote Farbe schimmert durch den Gelenkknorpel.

### Diskussion

In mehr als zwei Drittel der Fälle von Polycythaemia vera sind beim Menschen ausser den roten Blutzellen auch die Granulozyten und die Thrombozyten vermehrt [1, 2, 6, 30]. Die Krankheit kann aber in den früheren Stadien rein erythrozytär sein [10]. Ein so gelagerter Fall war der unsrige (Tab. 1); erst 8 Monate nach der Erstuntersuchung wurden Thrombozytenwerte über 300 000/ $\mu$ l gezählt.

Es erhebt sich bei einer reinen Polyglobulie, d.h. einer Vermehrung der roten Zellen *allein*, sogleich die Frage nach der Differentialdiagnose: Was könnte es sonst noch sein?

Wir haben uns in der Abklärung an die Aufstellung von Frick [10] gehalten (Tab. 2).

Tab. 2

---

Ursachen der Polycythaemie (nach Frick P. [10])

---

I. Absolute Polycythaemie:

1. Polycythaemia vera
2. Polycythaemia secundaria
  - A. Hypoxämisch
    - a) kardial
    - b) pulmonal
    - c) Höhengaufenthalt
    - d) abnorme Hb-Pigmente
  - B. nicht hypoxämisch
    - a) hormonal
    - b) renal
    - c) Varia

II. Relative Polycythaemie:

Hämokonzentration

---

Natürlich war in erster Linie die sekundäre Polyglobulie zufolge Bluteindickung auszuschliessen. Wir beobachten sie oft im Zusammenhang mit Durch-

fällen oder wiederholtem Erbrechen oder aber selten im Zusammenhang mit einer Addison-Krise. Der Anstieg des Hämatokrit-Wertes (Tab.3) kann beträchtlich sein. Die Diagnose wird fast immer auf Grund der Anamnese und des klinischen Befundes ohne Plasmavolumenbestimmung gestellt. In zweiter Linie musste an eine chronische Hypoxämie gedacht werden. Allerdings – das soll betont sein – war die sehr intensive Verfärbung der Schleimhäute ins Dunkelrote aussergewöhnlich und erweckte die Vorstellung von etwas besonderem. Polyzythämie-krankte Menschen sehen aus, wie wenn sie lange vor einem offenen Feuer gestanden hätten [30]. Dieses Farbcharakteristikum passte auch für die Konjunktiven des Polyzythämie-kranken Hundes und rührte von dem vielen reduzierten Hämoglobin her, das sich während des zähen Blutflusses in den Kapillaren gebildet hatte.

Tab. 3

Hämoglobinwerte, Erythrozytenzahlen und Hämatokrit bei Bluteindickung

Signalement	Krankheit	Hb (g%)	Ec (10 <sup>6</sup> /μl)	H <sup>k</sup> krit (Vol.-%)
Dackel, w., 1 ½j.	Hämorrh. Gastritis (seit 2 Tagen Erbrechen, z.T. mit Blut)	17	8,4	65
Collie, m., 7j.	Fremdkörper im Darm (Erbrechen seit 2 Tagen, Exsikkose)	19,9	7,6	57
Schäfer, w., 2j.	Peritonitis. Abszess im Bereich der Kastrationsnarbe. (seit 3 Tagen Vomitus, Inappetenz)	22,1	8,5	62
Dackel, m., 8j.	Gastroenteritis (Erbrechen und Durchfall seit 48 Stunden)	23,3	8,8	68
Spaniel, w., 2j.	Metavergiftung (Krämpfe und Hecheln seit mehreren Stunden)	21,3	8,9	60
Pudel, m., 14j.	Gastroenteritis (seit 5 Tagen Erbrechen, seit 12 Stunden starker Durchfall)	22,8	8,7	61
Samojedenspitz m., 10 Mt.	Addison-Krise (Schwäche, Erbrechen, Harnstoffanstieg, Hyponatriämie, Hyperkaliämie. EKG: Hegglin-Syndrom)	22,8	9	66
Spaniel, w., 11 Mt.	Dito	19,9	7,9	57,2

Auf Grund des Röntgenbefundes von Lunge und Herz und des EKG (sowie später auch des Sektionsresultates) konnten wir ein Lungen- oder Herzleiden als Ursache der P.v. ausschliessen. Das EKG wies mit all seinen Besonderheiten auf eine abnorme Erregungsausbreitung hin, wie sie z.B. bei Ver-



grösserung (Hypertrophie oder Dilatation) des rechten Herzens beobachtet werden kann. Auch der Röntgenbefund (ein vergrössertes rechtes Herz und verkürzte und verengte Gefässe) sprachen für verminderte oder erschwerte Durchblutung der Lungen. Es ist denkbar, dass auf den Reiz der erhöhten Blutviskosität hin ein vaskulärer Faktor zu einem über längere Zeit hin andauernden erhöhten Strömungswiderstand in der Lunge führte und sekundär das Herz schädigte.

Ausserdem ist uns kein Fall bekannt, bei dem einer chronischen Hypoxämie wegen über so lange Zeit so extrem hohe Erythrozyten-Werte gefunden worden wären.

Wir haben die Krankengeschichten unserer Klinik der letzten Jahre auf Blutwerte bei Herz- und Lungenkrankheiten durchgesehen und als höchste Werte die in Tabelle 4 und 5 angegebenen gefunden.

Tab. 4

Hämoglobinwerte, Erythrozytenzahlen und Hämatokrit bei Herzkrankheiten				
Signalement	Krankheit	Hb (g%)	Ec ( $10^6/\mu\text{l}$ )	H <sup>'</sup> krit (Vol.-%)
Schäfer, m., 2 ½j.	EKG: mittel-hochgradige Myokardschädigung mit atyp. Verlauf der ventrikulären Erregungswelle. Dilatation oder Hypertrophie, vermutlich im Bereich des re. Vorhofs oder re. Ventrikels	20,6	8,8	53
Schäfer, m., 1 ½j.	EKG: rechtsventrikuläre Extrasystolen, Myokardschaden	19,1	7,9	50
Greyhound, m., 4j.	Vorhofflimmern, Pulsverlust, totale Arrhythmie, Herzdilatation	19,2	7,5	—
Dogge, m., 5j.	EKG: Vorhofflimmern, totale Arrhythmie der Kammer Schlagfrequenz, Linksschenkelblock	18,2	7,6	54
Mastino napoletano, m., 6j.	Seit Jahren herzkrank. jetzt EKG: totaler AV-Block	16,6	6,3	49

Anormales Blutpigment oder ein zu grosser Anteil an fötalem Hämoglobin sowie eine Methämoglobinämie, die unter Umständen einen Erythrozytenanstieg hätte induzieren können, konnten mittels Elektrophorese und Alkalidenaturierung ausgeschlossen werden. Auch die Auswirkungen eines gelegentlichen Höhengaufenthaltes kamen ursächlich nicht in Frage, zumal es monatelangen Verweilens in grossen Höhen bedarf, bis Blutwerte gemessen werden, die mit denen bei P.v. vergleichbar sind [28].

Mit nicht hypoxämisch bedingten Polyglobulien sind diejenigen gemeint, die auf den Stimulus der Nebennierenrindenhormone hin zustande kommen —

also Erythrozytenanstieg bei M. Cushing. Sie sind nie sehr massiv und kamen für unseren Patienten nicht in Frage.

Hingegen spielen ganz bestimmte Erkrankungen der Nieren beim Menschen im Zusammenhang mit Erythrozytenvermehrung eine hervorragende Rolle. Anstieg der roten Blutzellen weit über den Normbereich hinaus wird beobachtet bei vielen Fällen von Hypertrophie, Nierenadenomen, Nierenzysten und Hydronephrose [1, 2, 3, 8, 10, 12, 14]. Bei einem Teil von ihnen wird für das Zustandekommen der Polyglobulie das Erythropoietin verantwortlich gemacht, ein Hormon, das aus dem Hypothalamus oder der Hypophyse, vermutlich auch aus anderen Organen, stammt [26] und durch die Nieren aktiviert zu werden scheint.

Tab. 5

Hämoglobinwerte, Erythrozytenzahlen und Hämatokrit bei Lungenkrankheiten

Signalement	Krankheit	Hb (g%)	Ec (10 <sup>6</sup> /μl)	H'krit (Vol.-%)
Dackel, w., 10j.	Hochgradige subakute lobäre Pneumonie	20,9	8,6	47
Dackel, w., 3j.	Hydrothorax unbekannter Genese mit Atelektase eines Herzlappens. Seit Wochen zunehmende Atemnot.	18,7	7,3	54
Spaniel, w., 9j.	Lobuläre Verschattungen über ganzer Lunge (Bronchopneumonie? Tumoren?)	23,2	9,1	62
Pudel, w., 10j.	Chronische, therapieresistente, vermutlich durch Nocardien oder Aspergillus verursachte Bronchopneumonie	20	8,2	58,2

Bei uns ist leider zufolge eines technischen Versagens der Erythropoietinnachweis nicht gelungen. Wir glauben aber nicht, dass die Nieren bei unserem Patienten primär als Ursache der Polyglobulie in Frage kamen. Vielmehr scheint uns die bei der Sektion festgestellte Glomerulosklerose und Tubulonephrose eine Folge der langdauernden Blutstase und damit der mangelhaften Sauerstoffversorgung durch das sehr visköse Blut gewesen zu sein [5]. Schon bei der Erstuntersuchung nämlich stellten wir diskrete Zeichen einer Stauungsniere fest, d.h. eine leichte Eiweissausscheidung, vereinzelt Erythrozyten und wenig granulierte Zylinder. Der Harnstoff war zum damaligen Zeitpunkt mit 48 mg/% leicht erhöht. Im Laufe der Behandlung mit Phenylhydrazin ist der Harnstoff zu Zeiten bis über 80 mg/% angestiegen. Vermutlich muss der Grund dafür in erster Linie im grossen Anfall von Eiweissabbauprodukten durch die vermehrte Destruktion von Erythrozyten gesucht werden. Ob das zur Zeit der höchsten Phenylhydrazin-Dosierung mikroskopisch nachgewiesene Hämoglobin im Harn die Nieren zusätzlich geschädigt hat, können wir nicht beurteilen.

Das Gesamt-Eiweiss im Serum war zu Beginn der Krankheit erhöht. Man findet eine initiale Hyperproteinämie bei allen typischen Fällen von P.v. des Menschen [31]. Die Blutkörperchen-Senkungsreaktion (nach Westergren) war hochgradig verzögert (Tab.1), was mit der enormen Zellvermehrung in der Volumeneinheit erklärt werden muss.

Es war zu erwarten, dass das Serumeisen zu Beginn unserer Untersuchungen tief lag (später gewonnene Werte können wegen der durch Phenylhydrazin bewirkten intravasalen Hämolyse nicht mehr als Diagnostikum verwendet werden). Aus ferrokinetischen Studien bei primärer und sekundärer Polycythämie geht hervor, dass zufolge des massiven Erythrozytenabbaus die Eisenabwanderung aus den Plasma beschleunigt und der Plasmaeisen-Turnover vermehrt ist [11, 15, 19, 30].

Dass die Thrombozytenzahlen unterhalb des Normbereiches liegen, bevor der Patient behandelt werden kann, ist auch vom Menschen her bekannt. Eine plausible Erklärung dafür gibt es nicht. Nach Aderlässen und damit Senkung des Erythrozyten-, d.h. gesamten Blutvolumens, steigt die Zahl der Blutplättchen an [26]. Das war auch in unserem Falle so.

Seit vielen Jahren wird Radiophosphor als das Mittel der Wahl zur Behandlung der P.v. angesehen [13, 15, 17, 27, 29, 30]. Weil seine Wirkung nur allmählich einsetzt, werden meistens Aderlässe in regelmässigen Abständen vorgenommen. Sie entlasten den Kreislauf und stimulieren zugleich das Mark, was den Einbau des  $^{32}\text{P}$  in die Zellen verstärkt [1]. Inhalt vieler Diskussionen ist allerdings die Gefahr, mit  $^{32}\text{P}$  eine Leukämie auszulösen [15, 30].

Ausser Radiophosphor kommen in der Therapie der P.v. verschiedene Zytostatika zum Einsatz. Phenylhydrazin, das schneller wirkt und am zirkulierenden Erythrozyten ansetzt, wurde in der Therapie der P.v. fast ganz verlassen. Es wird höchstens noch angewendet, wenn im Gefolge der Radiophosphor- oder zytostatischen Behandlung die Thrombozyten lebensbedrohliche Tiefstwerte erreicht haben und allein eine erythrozytensenkende Wirkung verlangt wird. Ob es Leberschäden in therapeutischen Dosen verursacht, ist umstritten [1, 30]. Nach Wintrobe [30] soll dies nur unter experimentellen Bedingungen vorkommen und mit Dosen, die beim Menschen nie verwendet werden.

Bei unserem Patienten waren schon vor Behandlungsbeginn die Aktivitäten der Transaminasen und der alkalischen Phosphatase erhöht (Tab.1). Ähnliches kennt man für die verschiedensten Fermente auch vom Polycythämiekranken Menschen her. Die GOT kann bis auf das 6fache ansteigen [16]. Es wird vermutet, dass Durchblutungsstörungen dabei eine Rolle spielen [24].

Die Aktivitäten von GOT und GPT schwankten bei unserem Patienten im Verlauf der Erkrankung unabhängig von der Dosierung von Phenylhydrazin (GOT: 52–20 U/l und GPT: 29–55 U/l). Vermutlich sind noch andere Faktoren als das Phenylhydrazin an dieser Erscheinung beteiligt. Die alkalische Phosphatase stieg – ohne dass der Patient klinisch erfassbare Erscheinungen eines Leberschadens gezeigt hätte – bis auf max. 630 U/l an. Bei der Sektion fand sich kein Hinweis auf einen chronischen Leberschaden. Die histologischen Veränderun-

gen hätten allein schon mit den Auswirkungen einer Hypoxämie zufolge Panmyelophthise erklärt werden können.

Zeichen von Toxizität zeigten sich aber im Laufe der Behandlung mit Phenylhydrazin an den Erythrozyten: Wir fanden nur mässige Anisozytose, hingegen waren im mit Brillantkresylblau gefärbten Ausstrich massenhaft Heinzsche Innenkörper zu sehen. Die zunehmende Zahl von Normoblasten (bis 15%) führen wir auf extramedulläre Mitbeteiligung der Milz an der Hämatopoese zurück. Wie sich bei der Sektion zeigte, war ja das gesamte Mark – auch das in den langen Röhrenknochen – blutbildend, also für die Erhaltung der extremen Polyglobulie voll ausgelastet. Eine über lange Zeit medikamentös bedingte Dezimierung von roten Blutzellen – was eine Retikulozytose von bis zu 104‰ zur Folge hatte – musste offenbar ein Stimulus für das Zustandekommen dieses Hilfsmechanismus sein.

### Zusammenfassung

Es wird über einen Fall von Polycythämia vera bei einem 5jährigen Pudeln-Rüden berichtet, der an einer hochgradigen Polyglobulie und später auch einer Thrombozytose litt. Das Tier wurde annähernd 2 ½ Jahre mit Phenylhydrazin behandelt, einer Substanz, die die zirkulierenden Erythrozyten zur Hämolyse bringt. Erst als die Thrombozyten auf über 1 Mill./ $\mu$ l angestiegen waren, erhielt der Hund – 3mal im ganzen –  $^{32}\text{P}$  i/v verabreicht, was zu einem vorübergehenden Abfall der Erythrozyten und der Blutplättchen führte. Der Patient starb an den Folgen der letzten, zu hohen Radiophosphor-Dosis, d. h. an einer Panmyelophthise.

### Résumé

On rapporte un cas de polycytémie vraie chez un caniche de 5 ans avec une polyglobulie intense et, plus tard, une thrombocytose. L'animal fut traité, pendant presque 2 ans et demi, à la base de phényl-hydrazine, une substance hémolysant les globules rouges circulants. Seul lorsque les thrombocytes avaient dépassé 1 million par  $\mu$ l, le chien reçut – à trois reprises – du  $^{32}\text{P}$  par voie intraveineuse, traitement suivi d'une diminution passagère des globules rouges et des thrombocytes. Le malade succomba à la panmyélophtise due aux doses excessives de radio-phosphore.

### Riassunto

Viene descritto un caso di policitemia vera in un cane barbone, maschio, di 5 anni d'età. L'animale presentò una poliglobulia molto marcata e successivamente anche una trombocitosi. Esso venne trattato con fenilidrazina per circa 2 anni e mezzo. Questa sostanza emolizza i globuli rossi circolanti. Solo dopo che i trombociti avevano raggiunto valori superiori ad 1 milione per  $\mu$ l, vennero somministrate al cane 3 iniezioni endovenose di  $^{32}\text{P}$ . Questo determinò una temporanea diminuzione degli eritrociti e dei trombociti. In seguito alle elevate dosi di fosforo radioattivo il paziente andò incontro ad uno stato incurabile di panmieloftisi e venne soppresso.

### Summary

A case of polycythaemia vera in a 5 year old male poodle is reported. The animal showed extreme polyglobulia, and, in the late course of the disease, thrombocytosis. It was treated with phenylhydrazine for about 2 ½ years. This substance hemolyses the

circulating erythrocytes. Only after the thrombocytes had reached values over 1 million per  $\mu\text{l}$ , the dog was given 3 intravenous injections of  $^{32}\text{P}$ . This resulted in a temporary decrease of erythrocytes and thrombocytes. The patient ran into a hopeless state of pancytopenia due to the high doses of radio-phosphorus and was sacrificed.

### Literaturverzeichnis

- [1] Begemann H.: Klinische Hämatologie. G. Thieme, Stuttgart 1970. – [2] Berlin N. L.: Differential Diagnosis of the Polycythemia. *Sem. Hematol.* 3, 209–213, 1966. – [3] Brandt P. W. T., Steiner R. E., Dacie J. V. and Szur L.: Incidence of Renal Lesions in Polycythemia, A Survey of 91 Patients. *Brit. med. J.* 2, 468–472, 1963. – [4] Bush B. M. and Fankhauser R.: Polycythemia vera in a bitch. *J. small Anim. Pract.* 13, 75–89, 1972. – [5] Castle W. B. and Jandl J. H.: Blood viscosity and blood volume: opposing influences upon oxygen transport in Polycythemia. *Sem. Hematol.* 3, 193–198, 1966. – [6] Carb A. V.: Polycythemia vera in a dog. *J. Amer. vet. med. Ass.* 154, 289–297, 1969. – [7] Cole N.: Polycythemia in a dog. *N. Amer. Vet.* 35, 601, 1954. – [8] Damashek W.: Comments on the Diagnosis of Polycythemia vera. *Sem. Hematol.* 3, 214–215, 1966. – [9] Donovan E. F. and Loeb W. F.: Polycythemia Rubra Vera in the dog. *J. Amer. vet. med. Ass.* 134, 36–37, 1959. – [10] Frick P. G.: Die Differentialdiagnose der Polycythämie. *Schweiz. med. Wschr.* 91, 300–303, 1961. – [11] Frick P. G. und Brunner H. E.: Renale Polycythämie. Eisenstoffwechseluntersuchungen mit  $\text{Fe}^{59}$ . *Proc. 8th Congr. Europ. Soc. Haematol.* 1, 270–273, Wien 1961. – [12] Forssell J.: Nephrogenous polycythemia. *Acta med. Scand.* 161, 169–179, 1958. – [13] Gardner F. H.: Treatment of Polycythemia Vera. *Sem. Hematol.* 3, 222–225, 1966. – [14] Gardner F. H.: Polycythemia. Introduction. *Sem. Hematol.* 3, 175–180, 1966. – [15] Hadorn W.: Lehrbuch der Therapie. Huber, Bern, 5. Auflage, 1968. – [16] Haug H.: Enzymaktivitäten der LDH, MDH, ALD, GOT und GPT im menschlichen Serum und Plasma und in Erythrozyten bei Polycythaemia vera. *Klin. Wschr.* 44, 702–707, 1966. – [17] Heilmeyer L. und Keiderling W.: Radioisotope in der Diagnostik und Therapie der Blutkrankheiten. *Strahlentherapie* 100, 169–183, 1956. – [18] Kammermann-Lüscher B.: Über Thrombozytenzahlen beim Hund. *Schweiz. Arch. Tierheilk.* 112, 588–605, 1970 und 113, 492–503, 1971. – [19] Kaneko J. J., Zinkl J., Tennant B. C. and Mattheeuws D. R. G.: Iron Metabolism in Familial Polycythemia of Jersey Calves. *Am. J. vet. Res.* 29, 949–952, 1968. – [20] Marti H. R.: Normale und anomale Hämoglobine. Springer, Berlin 1963. – [21] Miller R. M.: Polycythemia vera in a dog. *Vet. Med./Small Anim. Clin.* 63, 222, 1968. – [22] Reed C., Ling G. V., Gould D. and Kaneko J. J.: Polycythemia vera in a cat. *J. Am. vet. med. Ass.* 157, 85–91, 1970. – [23] Schalm O. W., Jain N. C. and Carroll E. J.: *Veterinary Hematology*, 3rd edition. Lea and Febiger, Philadelphia 1975. – [24] Schmidt E. und F. W.: *Enzym-Fibel*. Boehringer, Mannheim 1971. – [25] Siegenthaler W.: *Klinische Pathophysiologie*. G. Thieme, Stuttgart 1970. – [26] Straub W.: *Med. Klinik Kantonsspital Zürich* (mündliche Mitteilung). – [27] Szur L., Lewis S. M. and Goolden A. W. G.: Polycythaemia vera and its treatment with radioactive phosphorus. *Quart. J. Med.* 28, 397–424, 1959. – [28] Thorn G. W., Jones B. F., Lewis R. A., Mitchell E. R. and Koepf G. F.: The role of the adrenal cortex in anoxia: the effect of repeated daily exposures to reduced oxygen pressure. *Am. J. Physiol.* 137, 606–619, 1942. – [29] Watkins P. J., Fairley G. H. and Scott R. B.: Treatment of Polycythemia Vera. *Brit. med. J.* 2, 664–666, 1967. – [30] Wintroub M. M.: *Clinical Hematology*. 6th edition. Lea and Febiger, Philadelphia 1967. – [31] Wuhmann F. und Märki H. H.: *Dysproteinämien und Paraproteinämien*. Schwabe und Co, Basel 1963.