

**Zeitschrift:** Schweizer Archiv für Tierheilkunde SAT : die Fachzeitschrift für Tierärztinnen und Tierärzte = Archives Suisses de Médecine Vétérinaire ASMV : la revue professionnelle des vétérinaires

**Band:** 119 (1977)

**Heft:** 6

**Artikel:** Ulzerative Dermalnekrose (UDN) der Bachforelle (*Salmo trutta fario*) in der Schweiz

**Autor:** Meier, W. / Klingler, K. / Müller, R.

**DOI:** <https://doi.org/10.5169/seals-592099>

### **Nutzungsbedingungen**

Die ETH-Bibliothek ist die Anbieterin der digitalisierten Zeitschriften. Sie besitzt keine Urheberrechte an den Zeitschriften und ist nicht verantwortlich für deren Inhalte. Die Rechte liegen in der Regel bei den Herausgebern beziehungsweise den externen Rechteinhabern. [Siehe Rechtliche Hinweise.](#)

### **Conditions d'utilisation**

L'ETH Library est le fournisseur des revues numérisées. Elle ne détient aucun droit d'auteur sur les revues et n'est pas responsable de leur contenu. En règle générale, les droits sont détenus par les éditeurs ou les détenteurs de droits externes. [Voir Informations légales.](#)

### **Terms of use**

The ETH Library is the provider of the digitised journals. It does not own any copyrights to the journals and is not responsible for their content. The rights usually lie with the publishers or the external rights holders. [See Legal notice.](#)

**Download PDF:** 17.11.2024

**ETH-Bibliothek Zürich, E-Periodica, <https://www.e-periodica.ch>**

Veterinär-bakteriologisches Institut der Universität Bern  
Abt. für Geflügel-, Wild- und Fischkrankheiten und  
Institut für Tierpathologie der Universität Bern

## Ulzerative Dermalnekrose (UDN) der Bachforelle (*Salmo trutta fario*) in der Schweiz

### Teil I: Makroskopische und mikroskopische Befunde

von W. Meier, K. Klingler, R. Müller und H. Luginbühl<sup>1</sup>

### Einleitung

#### *A. Definition*

Die ulzerative Dermalnekrose (UDN) ist eine herdförmige, ulzerativ-nekrotisierende Epidermiserkrankung adulter Salmoniden. Durch rasch eintretenden sekundären Pilz- und Bakterienbefall führt sie oft zum Tod.

UDN tritt bei uns ausschliesslich in der kalten Jahreshälfte auf, akzentuiert während der Laichzeit der Salmoniden. Heilung ist möglich. In verseuchten Gewässern klingt die Krankheit meist nach 3–4 Jahren ab.

#### *B. Historisches*

UDN ist keine neue, unbekannte Krankheit. Grosse Verluste brachte 1877 eine in Südwestschottland ausgebrochene Seuche, deren klinischer Verlauf und makroskopische Hautläsionen der UDN entsprechen. Die Erkrankung wurde bis zu Beginn der Jahrhundertwende beobachtet (Buckland et al., 1880; Hume Patterson, 1903; Malloch, 1910; Grimble, 1913). Seither sind nur einzelne Berichte über lokales Auftreten der Krankheit erschienen. 1964 flammte die UDN aber erneut und mit vorher unbekannter Vehemenz in Südwestirland auf und breitete sich rasch über Irland und England und 1968 über Schottland aus (Elson, 1968; Munro, 1970). Von Grossbritannien gelangte die Seuche über Belgien und Luxemburg bis nach Südfrankreich, Süddeutschland und Österreich.

Im Herbst 1970 wurden die ersten Fälle von UDN in der Schweiz (Albula, GR) festgestellt. Die Krankheit breitete sich rasch in den Jura- und Mittellandgewässern aus. Im Tessin sind Maggia, Ticino und Verzasca mit UDN verseucht. Seit 1973 müssen nach Klingler (1974) alle grösseren Flusssysteme der Schweiz als verseucht betrachtet werden.

#### *C. Arbeitsziel*

In dieser ersten Arbeit (Teil I) werden insbesondere die durch UDN verursachten makroskopischen und histologischen Gewebeveränderungen bei Bachforellen beschrieben. Zudem wird der Krankheitsverlauf während eines Jahres beobachtet.

---

<sup>1</sup> Korrespondenzadresse: Postfach 2735, CH-3001 Bern.

Eine nachfolgende Arbeit (Teil II) wird sich mit den zu UDN prädisponierenden sowie mit infektionsbegünstigenden Faktoren befassen.

## Material und Methoden

### A. Fische

Jeden Monat wurden je 10 klinisch gesunde und nach Möglichkeit 10 klinisch kranke Bachforellen (*Salmo trutta fario*) aus einem mit UDN verseuchten Bach geholt. Als Kontrolle dienten je 10 ebenfalls monatlich eingefangene Forellen aus einem als UDN-frei bekannten Bergbach. Sämtliche Forellen wurden über ein ganzes Jahr (1973), wenn möglich in der dritten Woche jedes Monates, mit einem Elektrofängergerät gefangen. Die lebend transportierten Fische gelangten sofort zur Sektion.

### B. Vorgehen für histologische Untersuchungen

*Haut:* Es galt, Prädilektionsstellen, aber auch selten befallene Regionen zu berücksichtigen. Daher wurden bei jedem Fisch, ob gesund oder krank, acht 0,5 cm breite Gewebestücke entnommen. Bei kranken Forellen gelangten zusätzlich mindestens ein Stück von jeder Läsion und zum Vergleich zwei bis drei gesunde Stellen zur Untersuchung.

Die vielen Hautblöcke gesunder Forellen gaben Aufschluss über den histoanatomischen Aufbau der Fischhaut. Besonderes Interesse galt den topographischen und jahreszeitlichen Unterschieden.

*Organe:* Augen, Nasen, Kiemen, Schwimmblasen, Herz, Kopfnieren, Niere, Genitalorgane, Leber, Magen, Darmtrakt, Milz, Gehirn, Rückenmark, Nebennieren, Thyreoidea und Pankreas gelangten zur histopathologischen Untersuchung. Damit konnten Miterkrankungen der Organe oder andere Erkrankungen der Fische festgestellt bzw. ausgeschlossen werden.

### C. Technik

*Fixation:* Am besten bewährte sich 10%iges Formalin oder Bouinsches Gemisch.

*Färbung:* aus den 5–8  $\mu$  dicken Paraffinschnitten fertigte man HE- (Hämalaun-Eosin), VG- (Van Gieson) und PAS- (Perjod-Acid fast staining) gefärbte Präparate an, für besondere Zwecke auch Spezialfärbungen wie Grocott, Luna, Feulgen, Giemsa usw.

## Resultate

### A. Makroskopische Veränderungen

1. *Haut:* Makroskopisch können drei Stadien unterschieden werden.

#### a) Stadium I oder Primärstadium

Die ersten Veränderungen der Haut sind 0,2–0,8 cm grosse, runde oder ovale, grauweiße, scharf begrenzte, nicht erhabene Flecken mit aufgerauhter Oberfläche. Die frühen Veränderungen werden leicht übersehen, wenn der Fisch nicht im Wasser ist oder die Haut nicht befeuchtet wird. Gegen Ende des Primärstadiums bilden sich zentrale, hyperämische bis hämorrhagische Ulzerationen (Abb. 1). Unter experimentellen Bedingungen kann dieses erste Stadium in sauberem Wasser über mehrere Tage verfolgt werden. Verschmutzung

scheint die sekundäre Verpilzung zu fördern und die Dauer des Primärstadiums zu verkürzen.

Im Primärstadium der UDN wird keine deutliche Abweichung vom normalen Verhalten der Fische beobachtet.

#### *b) Stadium II oder Sekundärstadium*

Mit dem Eintritt von Phycomyceten in die Ulzera beginnt das zweite oder Verpilzungsstadium (Abb. 2). Unter Zerstörung des Gewebes breitet sich der Pilz mit typisch zentrifugalem Wachstum aus. In der Unterhaut und Muskulatur treten ausgedehnte, blutig durchsetzte Nekrosen auf.

Die Fische sind apathisch und treiben passiv in der Strömung. Die kraftlosen Tiere sammeln sich in stillen Hinterwassern an. Bei intensivem Pilzbefall verenden die Forellen meist nach wenigen Tagen.

#### *c) Stadium III oder Tertiärstadium*

Im Gegensatz zu Berichten von Carbery (1968a) und Roberts et al. (1971) kommt es in unseren freien Gewässern zu spontanen Heilungen. In diesem dritten oder Heilungsstadium lösen sich zusammenhängende Pilzwattbüschel von der Haut und hinterlassen ausgestanzten Löchern ähnliche, umschriebene Epidermisdefekte. Die vorerst deutlich hyperämisch-hämorrhagische Läsion wird von einer feinen Schicht unpigmentierter Epidermis bedeckt (Abb. 3). Ein dunkler, subepidermaler Pigmentring bildet sich am Wundrand. Mit zunehmender Epithelisation und einsprossenden Pigmentzellen wird das Narbengewebe dunkler (Abb. 4). Selten bleibt eine Narbe unpigmentiert.

Bei grösseren und tieferen Defekten ist oft lange nach abgeschlossener Heilung eine leichte Eindellung sichtbar. Es besteht eine Korrelation zwischen Heilungsdauer (2 bis über 10 Wochen) und Wassertemperatur. Höhere Wassertemperaturen verkürzen die Heilungszeit und verbessern die Heilungsrate. In verseuchten Gewässern sinkt die Morbidität nach der zweiten bis dritten Krankheitsperiode (Murphy, 1972, 1973), und die Abheilung wird häufiger beobachtet. Es scheint sich eine gewisse Immunität aufzubauen.

#### *d) Lokalisation der Krankheit*

Während Carbery, 1968a, b; De Kinkelin und Le Turdu, 1971; Murphy, 1972; Roberts et al., 1969, 1970, sowie Roberts, 1972, die typischen UDN-Läsionen ausschliesslich in den unbeschuppten Hautregionen feststellten, beobachteten wir sie, ähnlich Otte (1971) und Reichenbach-Klinke (1972), auch an der übrigen Körperoberfläche. In den schuppenlosen Bezirken, Kopf und Flosse, treten aber die Läsionen gehäuft auf. In den einzelnen Regionen sind Prädilektionsstellen zu beobachten; nämlich Schnauze, Gehirnscheitel und Kiemendeckel in der Kopfepidermis, Fett- und Schwanzflosse unter den Extremitäten, wo die Ausbreitung der Läsionen häufig an der Flossenbasis beginnt. In den beschuppten Regionen, zu denen die ganze restliche Fischhaut gehört, können alle drei typischen Stadien beobachtet werden. Wäh-



rend Rücken- und Flankenhaut öfters betroffen sind, weist die Bauchregion sehr selten Läsionen auf (Abb. 5).

Bachforellen und andere Salmoniden zeigen unterschiedliche UDN-Prädi-  
lektionsstellen. Bei den Äschen ist vorwiegend die Anusregion unter Einbezug  
von Fett- und Schwanzflosse verändert. Die ihnen nahe verwandten Felchen  
zeigen ausschliesslich Veränderungen in der Kopfepidermis. Das Verteilungs-  
muster der Hautläsionen bei der Regenbogenforelle gleicht demjenigen der  
Bachforelle.

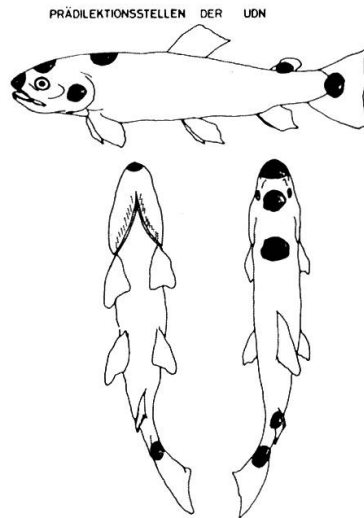


Abb. 5 Prädiilektionsstellen der UDN.

Abb. 1 Spätes Primärstadium mit hämorrhagischer Ulzeration.

Abb. 2 Sekundär- oder Verpilzungsstadium.

Abb. 3 Abheilstadium mit herausgefallenen Pilzwattbüscheln. Hämorrhagischer (weisse Dreiecke) und weiss unpigmentierter (weisser Pfeil) Läsionsbezirk. Zwei verpilzte Läsionen (schwarze Dreiecke).

Abb. 4 Gleicher Fisch wie in Abb. 3, einen Monat später. Leicht eingedellte, pigmentierte, fast abgeheilte Läsion (Pfeil). Etwas weniger weit fortgeschrittene Abheilung, teilweise noch unpigmentiert (Dreieck).

Abb. 6 Stadium Ia mit blasig-vakuoliger Plasmadegeneration im Stratum spinosum. Konfluierender Nekroseherd (Pfeil). HE-Färbung, mittl. Vergr.

Abb. 7 Stadium Ia mit ausgeprägter Abrundung und Loslösung von Plattenepithelzellen. HE-Färbung, mittl. Vergr.

Abb. 8 Gezahnte Oberfläche. Basalzellen längsgestreckt. Bindegewebsfasern wirr angeordnet und intensiv angefärbt (hoher Kollagengehalt). VG-Färbung, mittl. Vergr.

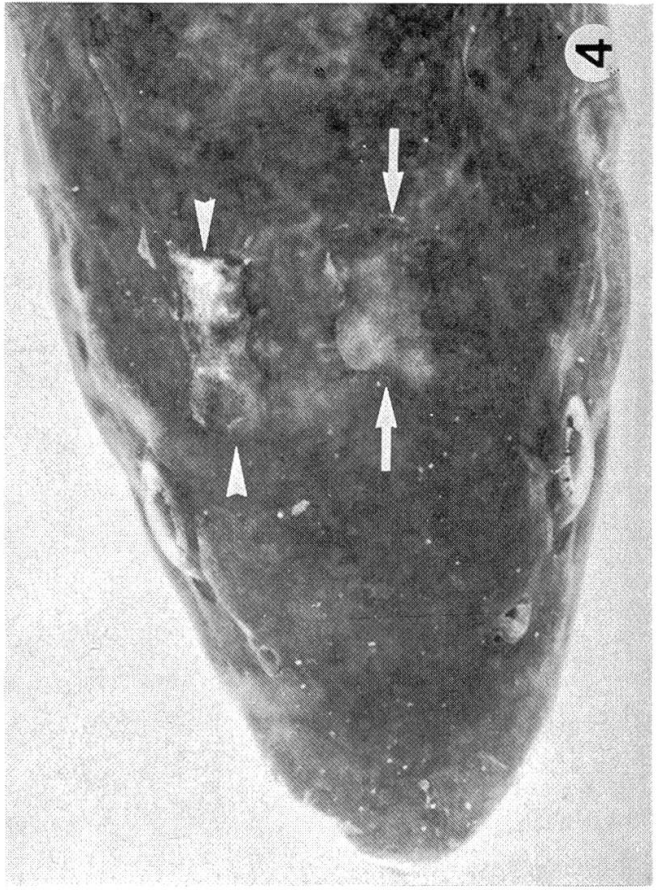
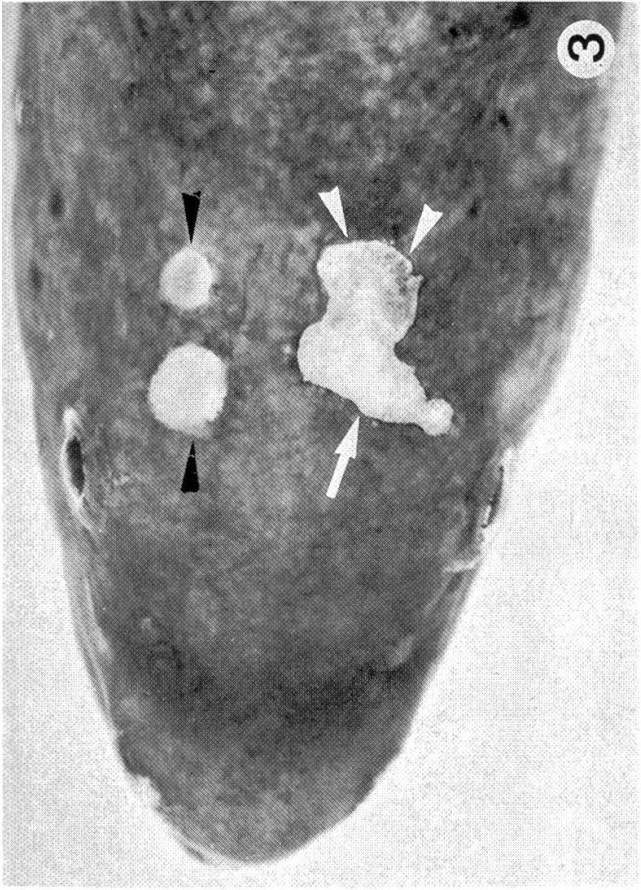
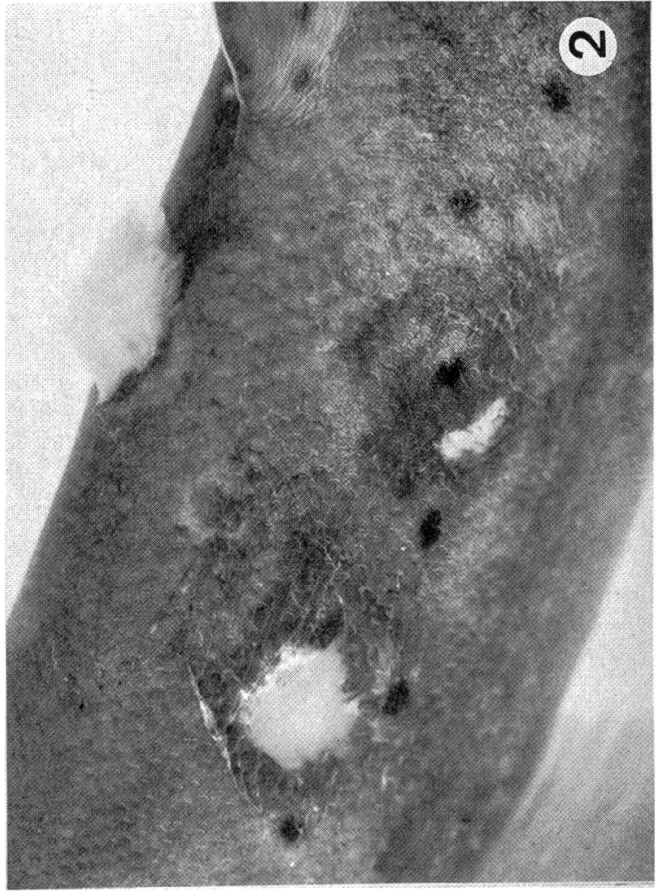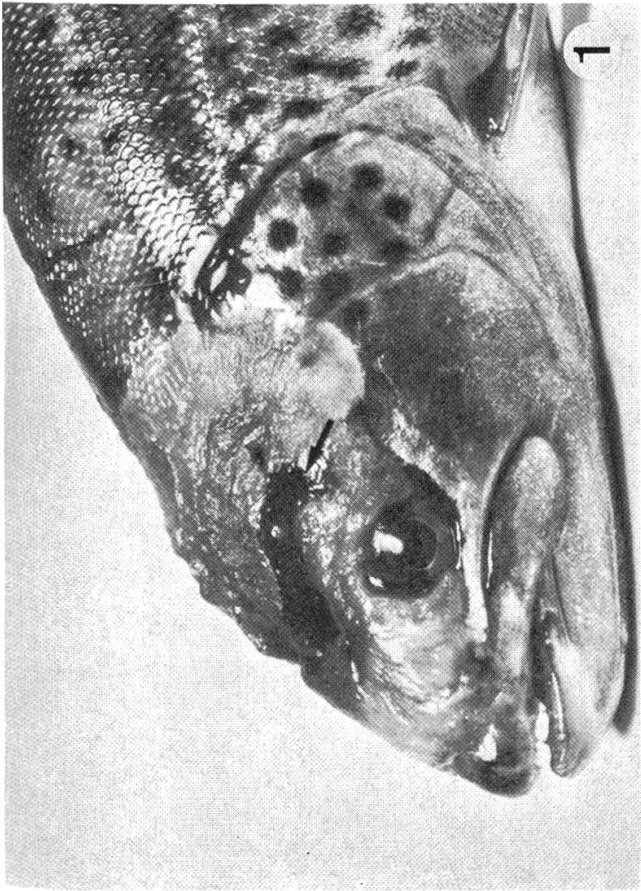
Abb. 9 Stadium Ib, nur noch vereinzelte Zellnester auf intakter Basalmembran. HE-Färbung, starke Vergr.

Abb. 10 Stadium Ib mit nacktem Stratum basale. HE-Färbung, mittl. Vergr.

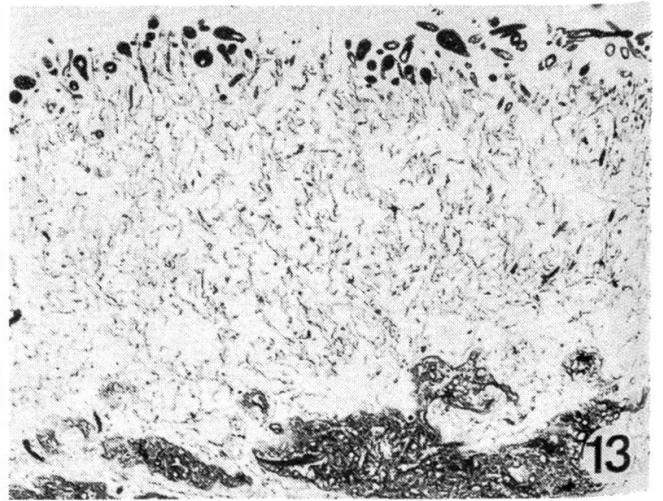
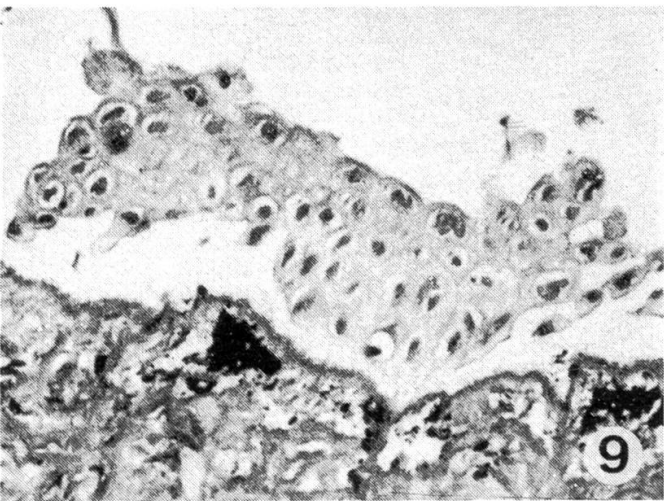
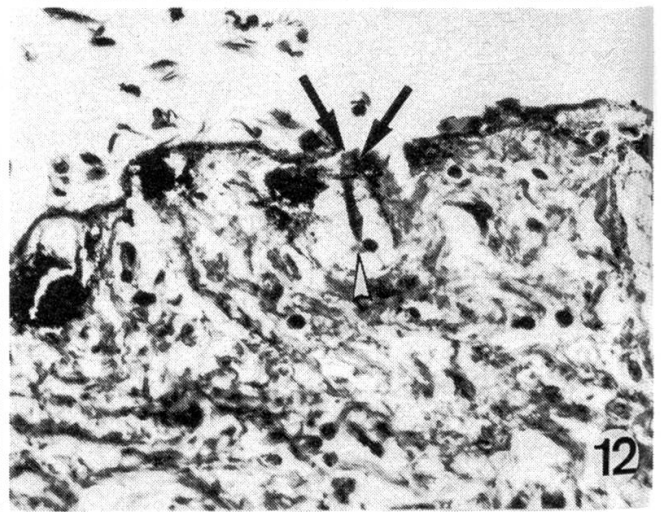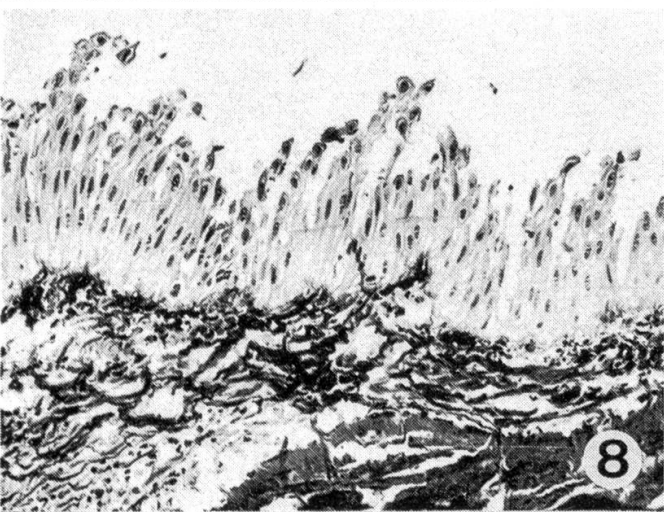

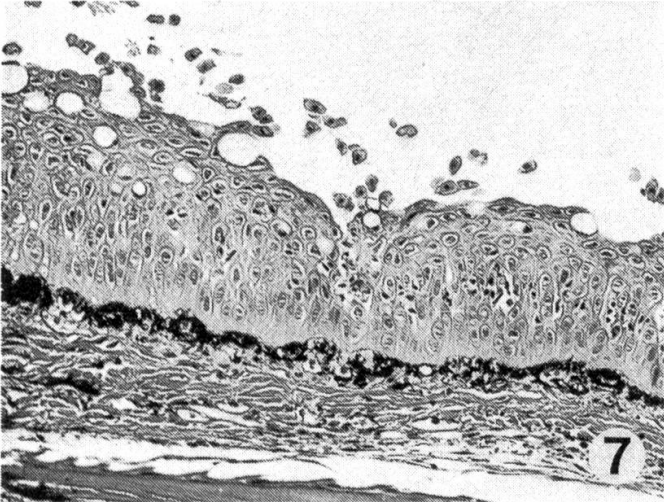
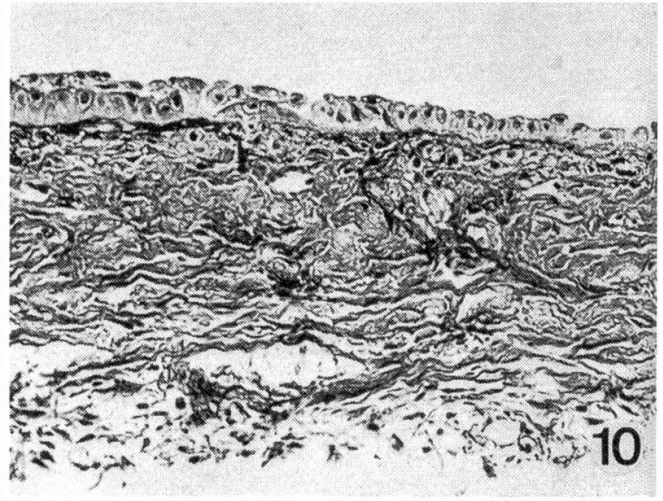
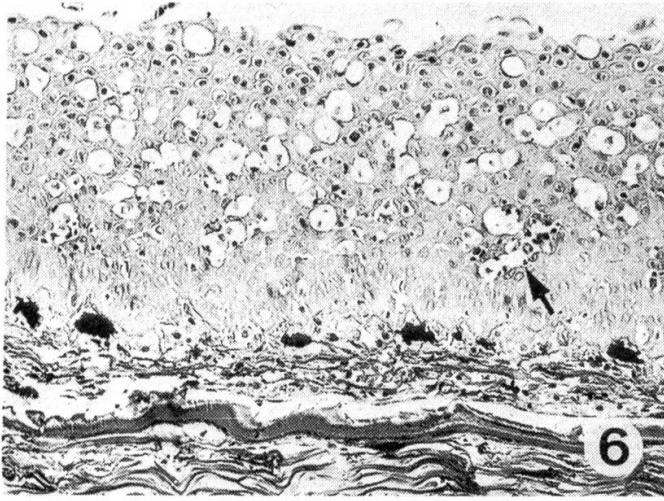
Abb. 11 Stadium Ic, durch den Verlust der Epidermiszellen freigelegte Basalmembran. PAS-Färbung, mittl. Vergr.

Abb. 12 Stadium II, Basalmembranedefekt (Pfeil) mit eindringender Pilzhyphe (Dreieck). HE-Färbung, starke Vergr.

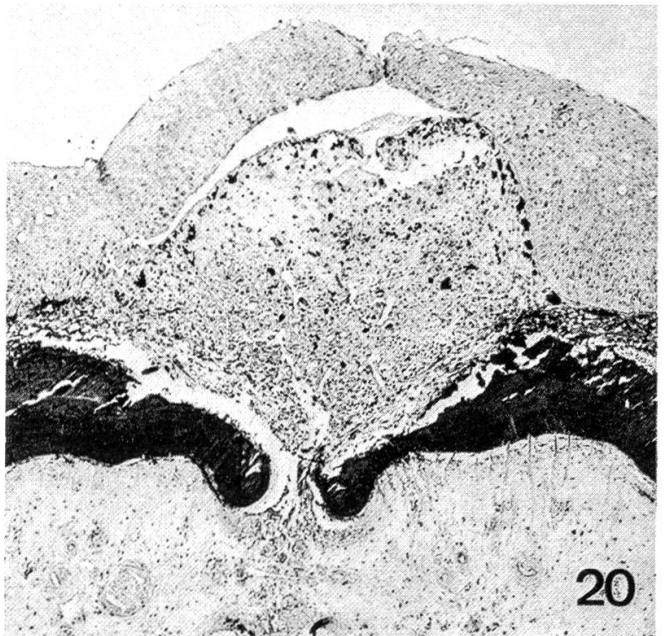
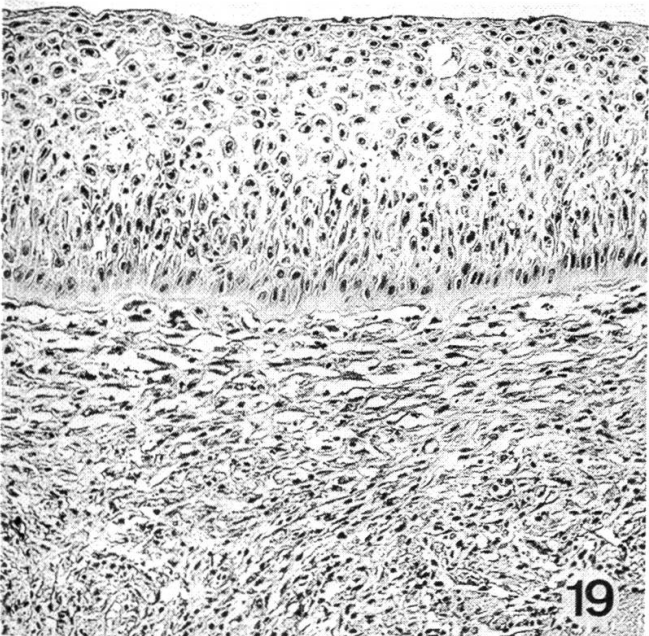
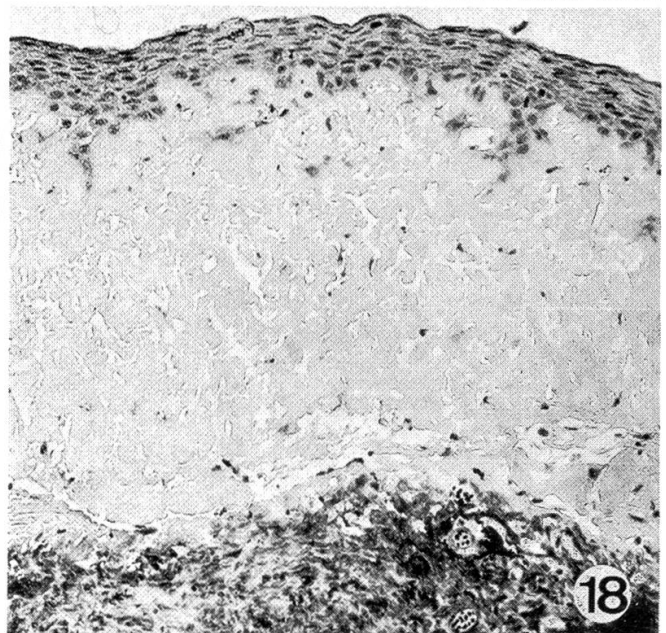
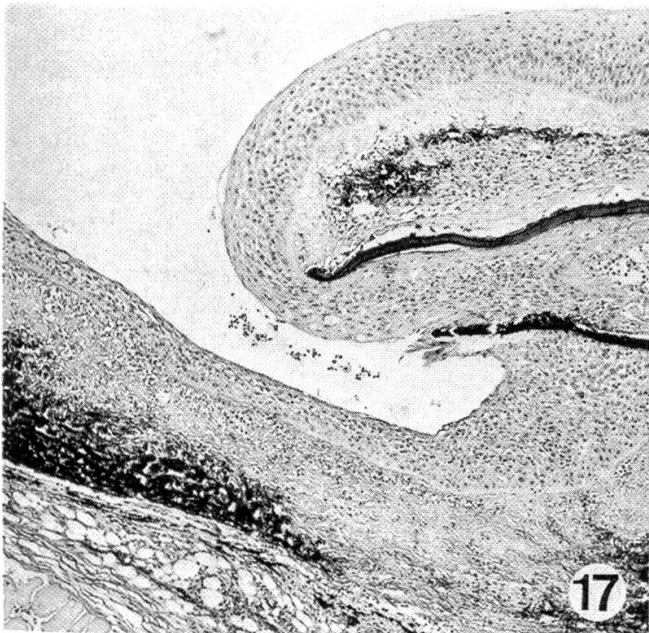
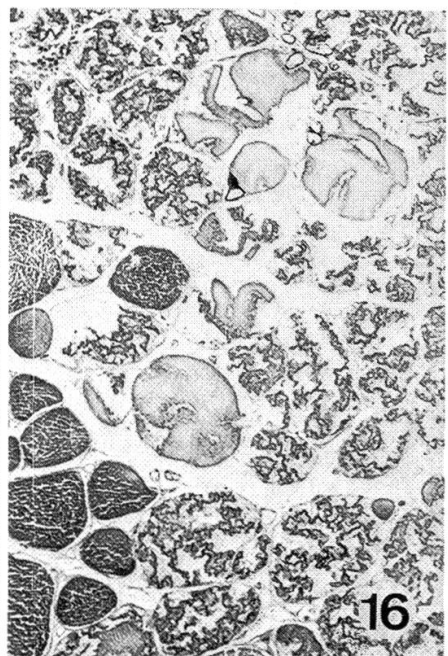
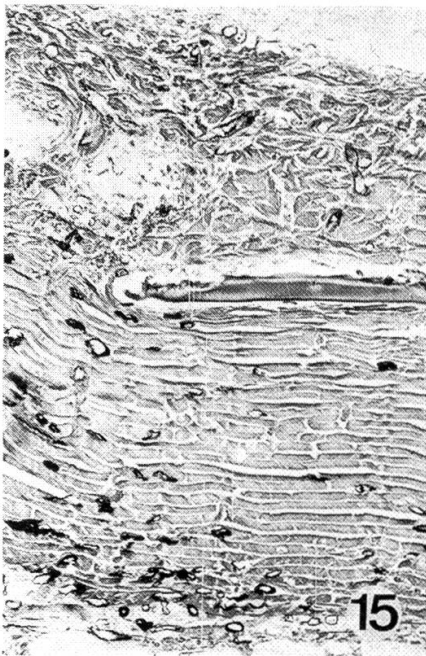
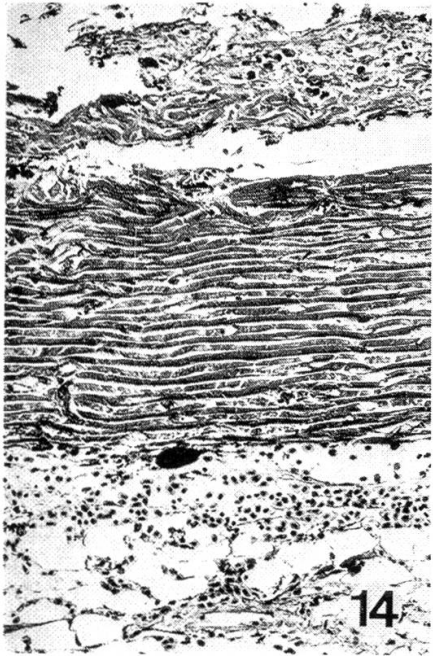
Abb. 13 Stadium II, Pilzwattbüschel mit typischen keulenförmigen Sporangien. Grocott-Färbung, mittl. Vergr.

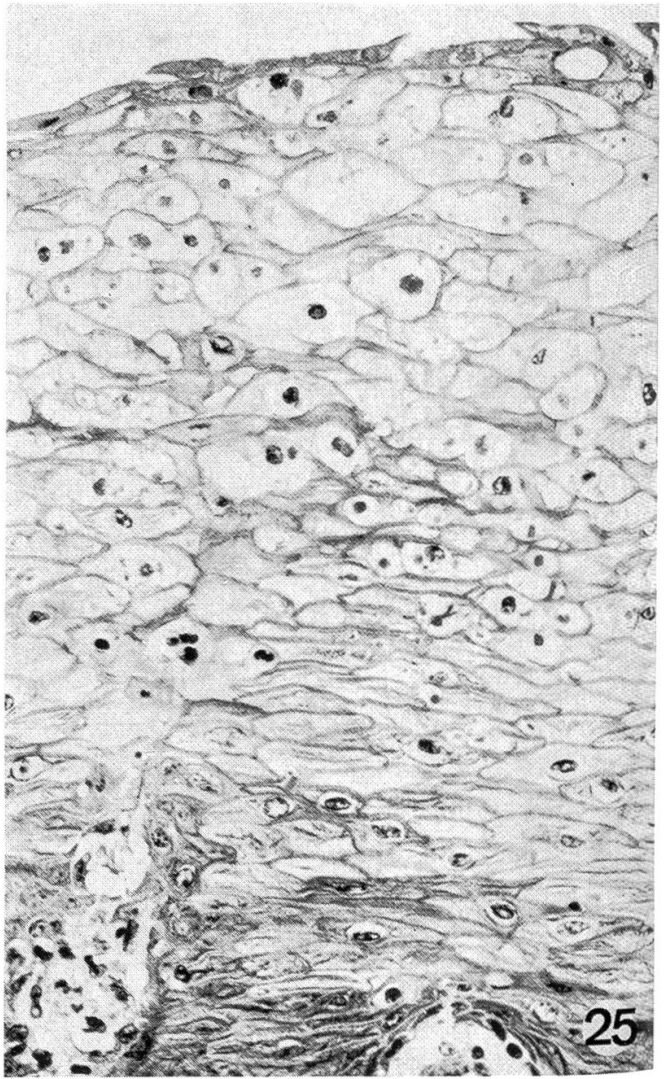
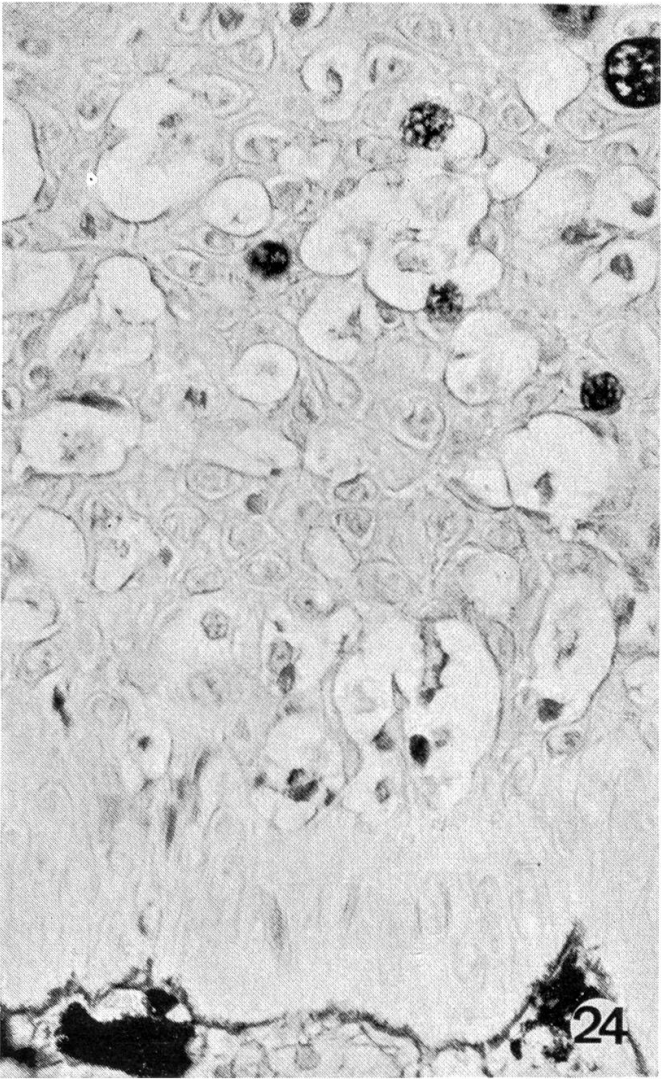
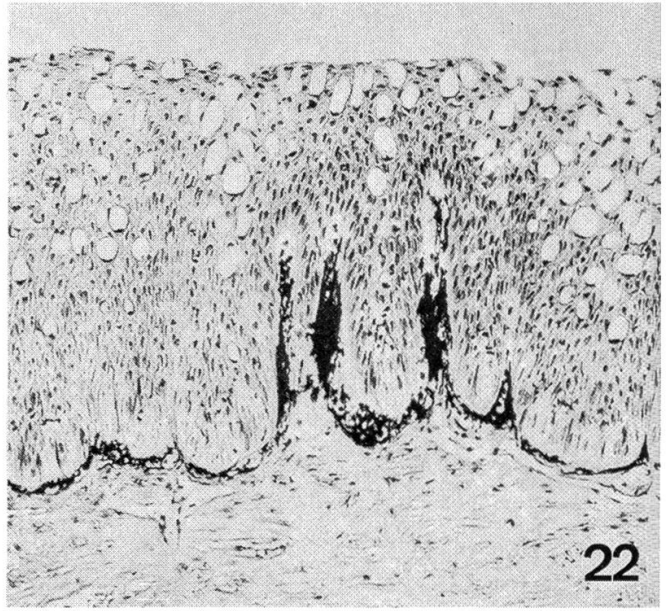
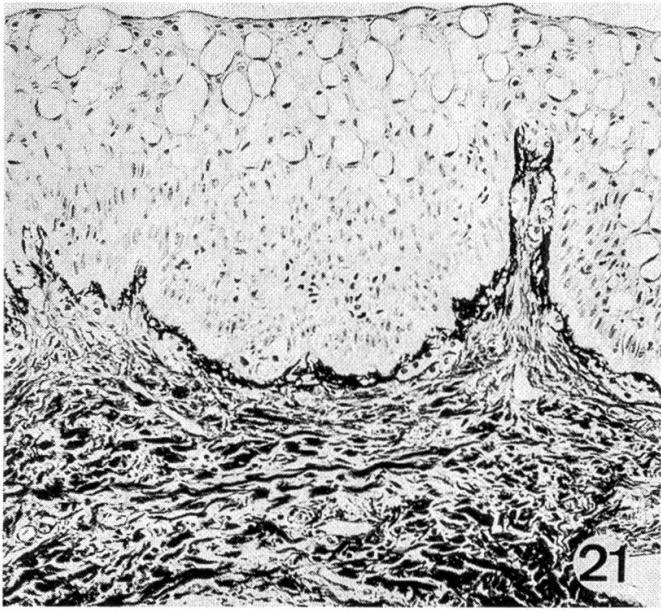














2. *Organe*: Bei Fischen ohne sekundäre Pilz- oder Bakterieninfektion sind keine makroskopischen Organveränderungen feststellbar. Bei sekundär infizierten Forellen fallen Milzschwellung, lehmfarbige brüchige Leber und häufige petechiale Blutungen in den Serosen des Abdomens auf.

## B. Mikroskopische Veränderungen

### 1. Haut

#### a) Histologische Untersuchung der UDN-Läsionen

##### α) Primärstadium

*Epidermis*: Das Primärstadium verläuft in drei Stufen (Ia, Ib, Ic).

*Ia*: Die Basalzellen quellen leichtgradig auf und blassen ab. Schwerwiegendste Veränderungen erleiden die Zellen des Stratum spinosum. Das Plasma unterliegt einer blasig-vakuoligen Degeneration, die Kerne werden pyknotisch und nehmen teilweise typische, bizarre Formen an (Abb. 6, 24). Durch Konfluieren mehrerer nekrotischer Zellen und Verlust der Kohäsion der Zellen entstehen anschliessend in einem vorgerückten Zeitpunkt der Erkrankung öfters rund-ovale Löcher oder schmale, horizontal verlaufende Kluften. Die Anzahl Becherzellen verringert sich meistens deutlich. In der Plattenepithelschicht beginnen sich die Zellen abzurunden und vereinzelt abzulösen, so dass die Oberfläche nicht mehr glatt, sondern aufgeraut erscheint (Abb. 7).

Durch ständigen Verlust von Epidermiszellen und ganzen Zellverbänden wird die Zellarchitektur zerstört. Die Oberfläche sieht wie gezahnt aus, die Basalzellen nehmen mehr und mehr eine längsgestreckte Gestalt an (Abb. 8).

---

Abb. 14 Stadium II, oberflächliche Pilzinfektion. Mässige Blutung in Subkutis. HE-Färbung, mittl. Vergr.

Abb. 15 Stadium II, Pilzeinbruch bis tief ins Korium. Grocott-Färbung, mittl. Vergr.

Abb. 16 Stadium II, deutlicher Pilzbefall der Muskulatur mit Myolyse. Grocott-Färbung, mittl. Vergr.

Abb. 17 Stadium III, vom Wundrand her einsprossende Epidermiszellen. VG-Färbung, schwache Vergr.

Abb. 18 Stadium III, schmales, wenig differenziertes Epidermisband. VG-Färbung, mittl. Vergr.

Abb. 19 Stadium III, weitgehend ausdifferenzierte Epidermis. Einsprossen von Fibroblasten und Fibrozyten ins Wundgebiet. VG-Färbung, mittl. Vergr.

Abb. 20 Stadium III, Läsionsverschluss durch Anbildung einer Epidermisbrücke. HE-Färbung, schwache Vergr.

Abb. 21 Stadium III, dichtes, intensiv angefärbtes Bindegewebefasernetz. VG-Färbung, mittl. Vergr.

Abb. 22 Stadium III, papillenförmige Verzahnung des Koriums mit der Epidermis. Deutliche Pigmentvermehrung. HE-Färbung, mittl. Vergr.

Abb. 24 Vakuolisierend-ballonisierende Zelldegeneration beim Primärstadium der UDN. PAS-Färbung, starke Vergr.

Abb. 25 Vakuolisierend-ballonisierende Zelldegeneration bei Stomatitis papulosa des Rindes. HE-Färbung, starke Vergr.

*Ib*: Hier liegen nur noch einzelne Zellnester über der Basalmembran. Oft bleibt auch die einreihige Basalzellschicht allein zurück (Abb. 9–10).

*Ic*: Alle Epidermiszellen sind verschwunden. Über dem Korium bleibt nur noch die intakte Basalmembran (Abb. 11).

*Korium*: Die Aufhellung der Läsionen beruht auf Pigmentschwund und Kontraktion des restlichen Melanins in den Melanophoren (Abb. 6).

Gegen Ende des Primärstadiums fallen die Bindegewebsfasern durch erhöhte Anfärbbarkeit und progredienten Verlust der parallelen Anordnung auf (Abb. 8).

In diesem Stadium tritt nie eine zelluläre Abwehrreaktion auf.

### *β) Sekundärstadium*

Zusammen mit der Zerstörung der Basalmembran kommt es zum Einbruch von Phycomyceten (*Saprolegnia* spp.), seltener von Bakterien (*Aeromonas* spp.; Abb. 12).

Bei geringem oberflächlichem Pilzbefall ist eine leichtgradige Aufquellung und Verbreiterung des Stratum laxum und compactum sichtbar, aber auch Blutungen können in der Subkutis festgestellt werden (Abb. 14).

Bei massivem Befall dringen die Hyphen durch das Korium in die Subkutis und bis tief in die Muskulatur vor (Abb. 13, 15, 16). Dabei kommt es zu ausgiebiger hyaliner Muskeldegeneration (Myolyse) und zu Blutungen (Abb. 16). Die lymphoretikuläre Zellinfiltration ist unterschiedlich und abhängig von der Schwere der Nekrose, bei höheren Wassertemperaturen aber immer deutlicher. Im Vergleich zum Warmblüter bleibt aber die zelluläre Abwehr ausgesprochen geringfügig.

### *γ) Tertiärstadium*

Diese Beobachtungen wurden durch experimentelle Abheilversuche ergänzt.

*Epidermis*: Vom Rand der Wunde sprossen Epidermiszellen über das Fibrinkoagulum der Läsion ein und bilden vorerst ein dünnes Band undifferenzierter Zellen (Abb. 17, 18). Diese teilen sich in rascher Folge und gelangen mit der Zeit zu immer besserer Ausdifferenzierung, bis schliesslich auch Becherzellen gebildet werden (Abb. 19).

Beim Einsprossen der Zellen kann es am Rand zur Auffaltung der Epidermis und zum inselförmigen Einschluss darunterliegender Epidermiszellen in das Korium kommen.

Sehr kleine Defekte können durch konzentrisch einwachsende Epidermisbrücken geschlossen werden (Abb. 20).

*Korium*: Das Fibrin (exsudative Phase) der Wunde wird von einem einsprossenden Kapillarnetz durchzogen. Mit dem anschliessenden Einwachsen von Fibroblasten und dem Ersatz des zerstörten Gewebes beginnt die eigentliche Narbenbildung. Später bilden die Fibrozyten ein dichtes, intensiv angefarbtes, wirres Bindegewebsfasernetz, das sich sehr oft papillenförmig mit der



Epidermis verzahnt, jedoch auch gestreckt der Basalmembran anliegen kann (Abb. 21, 22).

Die Läsionen bleiben lange unpigmentiert, weil die Melanophoren meist erst nach schon weit fortgeschrittener Epidermisausdifferenzierung vom Wundrand her einzusprossen beginnen. Gleichzeitig mit der Bindegewebsausdifferenzierung treten sie besonders entlang der Basalmembran auf (Abb. 21, 22). In Einzelfällen bleiben Läsionsbezirke auch nach Ausdifferenzierung der Epidermis unpigmentiert.

### b) Vorkommen der Stadien im Verlauf des Jahres

Jedes beobachtete Stadium, oft auch mehrere in einer Läsion wurden anhand der besprochenen histologischen Einteilung einzeln in Abb. 23 aufgetragen.

Nach dem völligen Verschwinden der UDN im Sommer fällt mit Beginn der Erkrankung im November der hohe Anteil der Primärstadien auf, die mit fortschreitender Krankheitsphase ständig abnehmen. Fast gleichzeitig mit dem Ausbruch der UDN treten auch sehr viele Verpilzungen (Sekundärstadien) auf, die im Januar ihr Maximum erreichen und dann absinken.

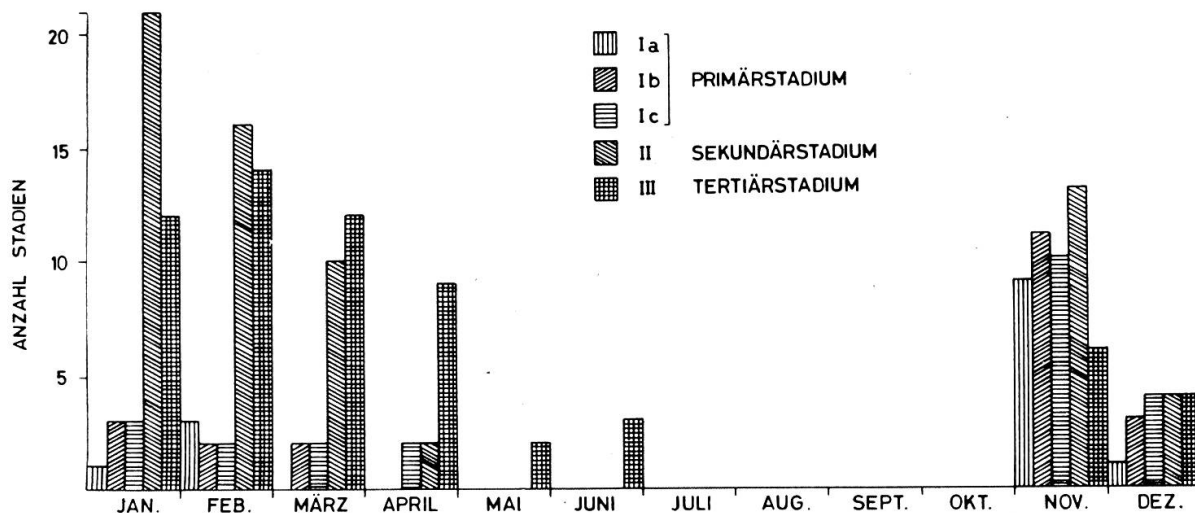


Abb. 23 Stadienart und Stadienzahl im Verlauf des Jahres.

Abheilstadien konnten während der ganzen Erkrankungsperiode vereinzelt beobachtet werden. Der prozentuale Anteil der Abheilstadien steigt im Verlauf der Erkrankungsperiode stetig an und liegt im März erstmals über dem der Verpilzungsstadien.

2. *Organe:* Forellen im Primärstadium zeigen keine histologisch erfassbaren Organveränderungen.

Bei sekundären Infektionen kommt es in der Leber zu diffus verteilten, oft perivasal akzentuierten Zelldystrophien. Proliferation des lymphoretikulären Systems in der Milz und petechiale Blutungen in den Serosen gehören zum Bild einer Sepsis (*Aeromonas*) oder generalisierten toxischen Gewebeschädigung.

## Diskussion

### *I. Haut*

Negative bakteriologische und mykologische Befunde in den Primärstadien, erfolgreiche Übertragung durch bakterienfreie Filtrate (Carbery, 1968b; De Kinkelin und Le Turdu, 1971; Elson und Munro, 1971) und der für eine Infektionskrankheit typische Verlauf der UDN machen vorerst eine Virusätiologie wahrscheinlich. Bei den mikroskopischen Untersuchungen konnten zwar keine direkten Beweise für eine Virusinfektion erbracht werden, doch entspricht das mikroskopische Bild der primären Erkrankung – mit der vakuolär-hydropischen Degeneration der Spinosazellen (Abb. 24) – auffallend den Zellschäden, die epitheliotrope Viren bei Säugern verursachen (Pocken-, Papilloma-, Herpesviren; Abb. 25).

Es hält oft schwer, UDN von andern Hautläsionen zu unterscheiden. Besonders die folgenden drei Krankheitsbilder müssen klar differenziert werden:

#### *1. Primäre Pilzinfektion*

Als primäre Verpilzung bezeichnen wir Mykosen, die ohne vorhergehende Schädigung der Haut durch ein infektiöses Agens auftraten.

Bei herabgesetzter Resistenz können alle Fische einer primären Verpilzung mit den ubiquitär im Wasser vorkommenden Phycomyceten *Saprolegnia* spp., *Aphanomyces* spp., *Achyla* spp. erliegen (Christensen, 1966; Carbery, 1968a; Van Dujin, 1973).

Anhand des Auftretens und der Art des Pilzwachstums gelingt es meist, UDN und primäre Verpilzungen zu differenzieren. Die primäre Verpilzung beginnt, diffus über den ganzen Fischkörper verteilt, an mehreren Stellen zugleich. Zuerst treten die typischen Pilzringe auf, die sich einerseits durch zentripetales Wachstum zu kompakten kreisförmigen Flecken schliessen, andererseits sich zentrifugal ausbreiten und teilweise konfluieren. Im Endstadium bedeckt der Pilzrasen oft ganze Körperpartien des Fisches. Die Verpilzung bei UDN beginnt immer, genau lokalisiert, zentral in den Stellen der Ulzeration, als kleiner Pilzknopf, und breitet sich durch zentrifugales Wachstum aus. Bei sehr stark erkrankten Fischen kann es zum Resistenzniederbruch und zu diffuser Verpilzung kommen. In solchen Fällen lässt sich nicht mehr abklären, ob die Verpilzung primär durch UDN hervorgerufen oder als primäre Verpilzung entstanden ist. Sobald aber neben Verpilzungsherden Primärstadien auftreten, lässt sich die UDN eindeutig abgrenzen. Weiter zeigt die UDN den für eine Infektionskrankheit typischen epidemiologischen Verlauf, während die primäre Verpilzung im freien Gewässer nur vereinzelt auftritt.

Es ist sehr wichtig, primäre Verpilzung von UDN abzugrenzen. Nur fortgeschrittener Pilzbefall im Sekundärstadium führte möglicherweise dazu, UDN als Mykose zu bezeichnen (Stuart und Fuller, 1968). Auch ist zu beachten, dass unter experimentellen Bedingungen häufig primäre Verpilzungen auftreten. Kritisch zu beurteilen sind in dieser Beziehung die Versuche von Wachs

(1973), der durch Abwasser experimentell UDN erzeugt haben will. Sehr schlechte Wasserqualität und die zusätzliche Schwächung durch Hälterung nämlich führen meist rasch zu primärer Verpilzung. Seine Beschreibungen und Abbildungen zeigen zudem das für die primäre Verpilzung typische ringförmige Wachstum.

### 2. *Furunkulose*

Furunkulose wird als Infektionskrankheit durch *Aeromonas salmonicida* verursacht. Bei der häufigen subakut-chronischen Form kommt es zu hochgradigen Einschmelzungsnekrosen in der Skelettmuskulatur. Dieses nekrotische Material und die zusätzlichen, ausgiebigen Hämorrhagien bilden typische Hautbeulen, die schliesslich rupturieren und eine bakterienreiche, rotbraune, schmierige Masse entleeren. Eine septikämische Aussaat des Erregers in alle Organe führt zum Tod der Fische.

Entleerte Hautbeulen können Ulzerationen vortäuschen, die mit UDN-Läsionen vergleichbar sind. Die technisch einfache Isolation des Erregers, vorwiegendes Auftreten im Sommer sowie Befall aller Altersgruppen lassen diese Krankheit jedoch leicht abgrenzen.

### 3. *Schwanzfäule*

Schwanzfäule gilt als typische Hälterungskrankheit. Wie ihr Name besagt, kommt es zu hochgradiger Nekrose und sekundärer Verpilzung der Schwanzflosse und des Schwanzstiels, so dass oft nur noch nackte Strahlengrippe zurückbleiben. Die Krankheit zeichnet sich durch ihre typische Lokalisation aus. Im freien Gewässer konnte sie von uns nie beobachtet werden. Umstritten ist die Bedeutung der Isolation von Myxobakterien aus den Läsionen (Reichenbach-Klinke, 1966).

## II. *Übrige Organe*

Bei systematischen Untersuchungen aller Organe während eines Jahres konnten keine mit UDN in Zusammenhang stehenden mikroskopischen Läsionen festgestellt werden. Die verschiedentlich, so von Roberts et al. (1969) und Roberts (1972) beobachtete Dilatation der Gallenblase dürfte durch das Fehlen des nervös-reflektorischen bzw. des hormonellen (Cholezystokinin) Reizes verursacht sein. Die sekundär infizierten Forellen weisen jedenfalls einen leeren Magen-Darm-Trakt auf.

### Zusammenfassung

Anhand von über 300 im Jahr 1973 pathologisch-anatomisch untersuchten Forellen werden Krankheitsbild und Verlauf der UDN in der Schweiz beschrieben und von Primärverpilzung, Furunkulose und Schwanzfäule abgegrenzt.

1. Das *Primärstadium* ist gekennzeichnet durch rund-ovale, gut begrenzte, grau-weissliche, nicht erhabene Flecken in der Haut. Die Epidermis, besonders das Stratum

spinosum, unterliegt einer vakuolär hydropischen Zelldegeneration mit anschliessendem Verlust der Epidermiszellen.

2. Das *Sekundärstadium* tritt mit der Verpilzung der Läsionen durch *Saprolegnia* spp. ein. In der darunterliegenden Muskulatur kommt es zu ausgedehnter Muskeldegeneration.

3. Das *Tertiär-* oder *Abheilstadium* kann gegen Ende der Erkrankungsperiode vermehrt beobachtet werden. Eine aktivierte Epithelisation führt vom Wundrand her zu Verschluss der Läsion und Reparatur des Defektes.

Es ist auf die auffallende Ähnlichkeit der histopathologischen Epidermisveränderungen im Primärstadium der UDN mit denjenigen epitheliotroper Virusinfektionen beim Säuger hinzuweisen. Andererseits konnten aber durch die histologischen Untersuchungen keine direkten Argumente für eine Virusätiologie beigebracht werden.

### Résumé

L'auteur décrit l'aspect clinique et l'évolution de la nécrose ulcéralive du derme en se basant sur l'anatomo-pathologie de plus de 300 truites examinées en Suisse en 1973. Il établit les différences entre cette affection et l'invasion primaire par des champignons, la furunculose et la pourriture de la queue.

1. Le *stade primaire* est caractérisé par des taches de la peau, de forme ronde à ovale, bien circonscrites, gris blanchâtres, non proéminentes. L'épiderme, en particulier le Stratum spinosum, est sujet à une dégénérescence cellulaire d'apparence vacuolaire et hydropique suivie d'une perte des cellules épidermiques.

2. Au *stade secondaire* les lésions sont envahies par les champignons *Saprolegnia* spp. La musculature sous-jacente présente de vastes dégénérescences.

3. Le *stade tertiaire* ou de guérison peut souvent être observé vers la fin de la maladie. Une épithélisation active part des bords de la plaie, puis la lésion se trouve cicatrisée.

On attire l'attention sur le fait qu'il y a une grande analogie entre les modifications histopathologiques de l'épiderme au stade primaire de la nécrose ulcéralive du derme et celles dues à des infections virales épithéliotropes chez les mammifères. Il n'a pas été possible par ailleurs de trouver, par les examens histologiques, des arguments directs en faveur d'une étiologie virale.

### Riassunto

L'autore descrive l'aspetto clinico e l'evoluzione della necrosi dermica ulcerativa basandosi sui reperti anatomo-patologici relativi a più di 300 trote esaminate in Svizzera nel 1973. Contemporaneamente viene fatta una diagnosi differenziale dalla micosi primaria, dalla forunculosi e dall'imputridimento della coda.

1. Lo *stadio primario* è caratterizzato da chiazze cutanee rotonde o ovali, ben circoscritte, grigio biancastre, non prominenti. L'epidermide, e in particolare lo strato spinoso, è affetta da una degenerazione cellulare di aspetto vacuolare e idropico seguita da una perdita di cellule epidermiche.

2. Nello *stadio secondario* le lesioni sono invase da funghi *Saprolegnia* spp. La muscolatura sottostante presenta delle vaste aree di degenerazione.

3. Lo *stadio terziario* o della guarigione può essere frequentemente osservato verso la fine della malattia. Dapprima si osserva una riepitelizzazione attiva partente dai bordi della piaga, in seguito la lesione è completamente cicatrizzata.

Si richiama l'attenzione sul fatto che c'è una grande analogia tra le modificazioni istopatologiche dell'epidermide nello stadio primario della necrosi dermica ulcerativa e quelle conseguenti a infezioni virali epiteliotropiche nei mammiferi. D'altronde le indagini istopatologiche non hanno consentito di trovare degli argomenti diretti a favore di una eziologia virale della malattia.

### Summary

Based on the pathological-anatomical examination of over 300 trout during 1973, symptomatology and clinical course of UDN in Switzerland are described. At the same time they are set off against those of primary mycosis, furunculosis and fin rot.

1. The *first phase* is characterized by clearly defined roundish-oval, greyish-white flat spots on the skin. Here the epidermis, especially the stratum spinosum, shows foci of degeneration in which cells are vacuolated, hydropic and finally sloughed.

2. The *second phase* shows an invasion by fungi (*Saprolegnia* spp.) with extensive degeneration of the underlying muscle.

3. The *third* or healing phase can be observed increasingly towards the end of the disease period. An activated epithelization progresses from the edge of the lesion, leads to its closure and finally to complete healing.

The striking resemblance should be pointed out between the histopathological changes in primary lesions of UDN and epitheliotropic viral infections in mammals. However, our histological observations of the lesions over a one year period did not produce direct evidence for a viral etiology.

Das Literaturverzeichnis folgt am Ende des zweiten Teils dieser Arbeit.

## BUCHBESPRECHUNGEN

**Animal physiologic surgery.** Von C. Max Lang. 180 Seiten und 54 Illustrationen. Springer Verlag AG, New York, Heidelberg, Berlin, 1976. Preis SFr. 27.30.

Mit diesem Buch sollen Studenten der ersten klinischen Semester oder Absolventen eines Physiologiestudiums in die Arbeitsweisen eines Operationsteams eingeführt werden. Der knapp bemessene, teils nur stichwortartige Text beschreibt zusammen mit sehr instruktiven Bildern die korrekte Vorbereitung der Operateure, des Patienten und der Instrumente. Die wichtigsten Instrumente und Nähte sind mit Strichzeichnungen schematisch dargestellt. Einem Kapitel über Wundheilung folgt eines über Anästhesie, wobei sich die Dosierungsangaben auf den Hund beziehen. Auf den Wasser- und Elektrolyt-haushalt und eventuell nötige Korrekturmöglichkeiten wird kurz eingegangen. Sodann werden einige Operationen, welche für physiologische Untersuchungen benötigt werden, ziemlich ausführlich beschrieben. Diverse Laboruntersuchungen mit ihren Normalwerten für den Hund, welche zur Beurteilung eines Patienten während und nach der Operation benötigt werden, sind summarisch aufgeführt. Ein Literaturverzeichnis hilft dem Interessierten weitere Angaben zu finden. Den Schluss bildet ein Kapitel über das Vorgehen bei der Sektion. Das Buch ist zweckentsprechend abgefasst und kann den Studierenden der Medizin oder Physiologie empfohlen werden.

*P. Tschudi*, Bern

**Taschenbuch der Fischkrankheiten.** 3. überarbeitete Auflage. Von Erwin Amlacher. 394 Seiten, 241 teils farbige Abbildungen, 1 Farbtafel. Verlag Gustav Fischer, Jena 1976. Leinen, Preis M 36.—.