

Sulla patologia degli aborti micotici nei bovini

Autor(en): **Guarda, Franco / Cantini Cortellezzi, Giulio**

Objekttyp: **Article**

Zeitschrift: **Schweizer Archiv für Tierheilkunde SAT : die Fachzeitschrift für Tierärztinnen und Tierärzte = Archives Suisses de Médecine Vétérinaire ASMV : la revue professionnelle des vétérinaires**

Band (Jahr): **119 (1977)**

Heft 8

PDF erstellt am: **29.06.2024**

Persistenter Link: <https://doi.org/10.5169/seals-592898>

Nutzungsbedingungen

Die ETH-Bibliothek ist Anbieterin der digitalisierten Zeitschriften. Sie besitzt keine Urheberrechte an den Inhalten der Zeitschriften. Die Rechte liegen in der Regel bei den Herausgebern.

Die auf der Plattform e-periodica veröffentlichten Dokumente stehen für nicht-kommerzielle Zwecke in Lehre und Forschung sowie für die private Nutzung frei zur Verfügung. Einzelne Dateien oder Ausdrucke aus diesem Angebot können zusammen mit diesen Nutzungsbedingungen und den korrekten Herkunftsbezeichnungen weitergegeben werden.

Das Veröffentlichen von Bildern in Print- und Online-Publikationen ist nur mit vorheriger Genehmigung der Rechteinhaber erlaubt. Die systematische Speicherung von Teilen des elektronischen Angebots auf anderen Servern bedarf ebenfalls des schriftlichen Einverständnisses der Rechteinhaber.

Haftungsausschluss

Alle Angaben erfolgen ohne Gewähr für Vollständigkeit oder Richtigkeit. Es wird keine Haftung übernommen für Schäden durch die Verwendung von Informationen aus diesem Online-Angebot oder durch das Fehlen von Informationen. Dies gilt auch für Inhalte Dritter, die über dieses Angebot zugänglich sind.

Università degli Studi di Torino,
 Istituto di Patologia generale ed Anatomia patologica Veterinaria
 (Dir.: Prof. F. Guarda)
 Istituto Zooprofilattico Sperimentale del Piemonte e della Liguria. Torino
 (Dir.: Prof. C. Rossi)

Sulla patologia degli aborti micotici nei bovini¹

Franco Guarda² e Giulio Cantini Cortellezzi

Miceti possono causare aborto negli animali domestici per una localizzazione all'utero, oppure per l'ingestione da parte della femmina gravida di metaboliti tossici fungini. Nella prima eventualità si tratta evidentemente di micosi profonde, nella seconda di micotossicosi.

Micosi

Tra i funghi che determinano aborto, il più frequente è *Aspergillus fumigatus*, specie psicrotollerante termofila con sviluppo ottimale a 38° C. Seguono specie dei generi *Mucor*, *Absidia* (soprattutto *A. corymbifera* ed *A. ramosa*), *Rhizopus* e *Mortierella*. Segnalazioni sporadiche di aborto nei bovini riguardano anche altri funghi tra i quali *Allescheria boydii* (Euzéby, 1969) e *Thermomyces lanuginosus* (Davis e coll., 1975); è questo ultimo un termofilo (sviluppo limitato a 20° C ma buono anche a 50° C) il cui isolamento è frequente dagli insilati di mais.

Per quanto riguarda la possibilità di interrompere il normale decorso gravidico da parte di *Candida* (*C. albicans* compresa), essa è alquanto controversa: tali lieviti anascosporigeni, isolati sovente anche in occasione di aborti da *Aspergillus* sp. e da *Mucoraceae*, è molto probabile svolgano solo un ruolo saprofitario.

È indubbio che gli aborti da funghi hanno in natura una incidenza maggiore nei bovini che non in altre specie di animali domestici. In base ai dati della letteratura e da un'indagine da noi condotta sulla patologia di circa 300 feti bovini abortiti, tale incidenza nel territorio nazionale è di 5-7% degli aborti totali. Percentuali superiori sono segnalate in altre nazioni; la causa è probabile sia da ricercare in diverse condizioni climatiche.

Negli ovini e nei caprini l'aborto fungino non è segnalato mentre è del tutto eccezionale negli equidi. Le stesse considerazioni valgono per i suini.

Soffermandoci quindi sui bovini, possiamo dire che le infezioni più frequenti sono da *Aspergillus fumigatus* e da *Mucoraceae*. I miceti raggiungono l'utero per via ematica da focolai micotici preesistenti a sede extrauterina (per lo più polmonare) la cui presenza il più delle volte passa inosservata per mancanza di sintomi. Ricordiamo che, specie le *Mucoraceae*, posseggono enzimi altamente necrotizzanti per cui è facile la perforazione delle pareti vasali e quindi la diffusione. Il complesso aborto micotico con placentite e broncopolmonite fungina, sembra essere un reperto molto frequente. Oltre

¹ Le presenti ricerche sono state eseguite con un contributo finanziario del Ministero della Sanità, Direzione Generale Servizi Veterinari, Roma.

² Indirizzo degli Autori: Facoltà med. Veterinaria, Via Nizza 52, 10126 Torino, Italia.

ad essere stato osservato più volte in natura, tale complesso è stato sperimentalmente ottenuto con *Mortierella wolffi* (Cordes e coll., 1972).

Non è certamente da trascurare anche un'altra via di infezione, ascendente dai genitali esterni, specie se compromessi nella loro integrità (sappiamo infatti che le vie genitali, in condizioni fisiologiche oppongono una valida barriera alle infezioni) ed aggiungeremo anche un altro veicolo di infezione, a nostro avviso molto importante, costituito dalla manualità della fecondazione artificiale quando non è praticata correttamente o quando non si osservano scrupolosamente le norme igieniche, come troppo sovente accade nella pratica. Pervenuto comunque in utero, il micete si sviluppa dapprima sui cotiledoni placentari, quindi si diffonde all'allantocorion intercotiledonare; si ha penetrazione nel sacco amniotico e nel feto.

Gli aborti micotici sono generalmente tardivi (6^o-8^o mese) e certamente, oltre alla patogenicità degli agenti eziologici, influiscono a determinare queste micosi fattori predisponenti debilitanti in quanto non sempre si riesce a provocare l'infezione per via sperimentale; questo è quanto abbiamo potuto osservare anche in uno dei nostri Istituti sia mediante inoculazioni endovenose nelle vacche di grandi quantità di spore fungine, quanto con immissione diretta in utero di milioni di spore (Corrias e Cantini Cortellezzi, 1964).

Micotossicosi

Gli aborti da micotossine sono la conseguenza diretta di una assunzione di metaboliti ad azione estrogena, oppure sono un sintomo di intossicazione generale della madre da micotossine che agiscono su diversi sistemi dell'organismo. Per quanto concerne le sostanze ad azione estrogena, sono ben noti la presenza di cumestrola in piante foraggere (specie in determinate stagioni dell'anno; Corrias, 1957) e l'alto contenuto di tale cumestrola nelle foglie di *Medicago* parassitate dai funghi *Pseudopeziza medicaginis* o *Leptospherulina briosiana* (in Moreau, 1968).

Micotossina tipicamente estrogenica è zearalenone, chimicamente il lattone dell'acido 6-(10-idrossi-6-osso-trans-1-undecenil)- β resorcilico. È un metabolita ad attività sovrapponibile a quella degli estrogeni naturali e di sintesi; inoltre, essendo di origine vegetale, è parimenti attivo sia somministrato per os quanto per via parenterale, mentre gli estrogeni organici di mammiferi e quelli di sintesi sono più efficaci quando iniettati (Schoop, 1956).

Zearalenone (o F-2) è metabolizzato da funghi del genere *Fusarium* (sp. *graminearum*, *moniliforme* e *semitectum*; Mirocha e coll., 1967, 1969 - Fiussello e coll., 1970 - Ceruti Scurti e coll., 1971), comunemente presenti nei mangimi ad uso zootecnico. Oltre a fatti di iperestrogenismo con alterazioni anche irreversibili che si osservano sia nelle femmine che nei maschi di alcune specie di animali domestici (suini soprattutto, tacchini, polli) vi è il sospetto che zearalenone determini infertilità enzootica nei bovini.

Una alimentazione con elevate quantità di mais contaminato da *Fusarium* sp. e contenente F-2 può provocare aborto nelle scrofe (Simonella, 1972). Quantità di 500-700 $\mu\text{g}/\text{Kg}$ di p.v., assunte nell'ultimo periodo di gestazione provocano o aborti o la nascita di suinetti morti o di soggetti vivi con arti posteriori deviati verso l'esterno (Miller e coll., 1973). È stata osservata, ancora nei suini, una scarsa natività e mumificazione dei feti (Sharma e coll., 1974). Per quanto concerne possibili aborti conseguenti ad intossicazione per lo più subacuta o cronica dell'organismo da metaboliti diversi, ne ricordiamo alcuni determinati da:

a) alcaloidi di *Claviceps* (sp. *purpurea*, *paspali*, *fusiformis*), funghi che colpiscono la segale, il grano, l'avena, l'orzo ed altre graminacee coltivate e spontanee. Provocano contrazioni della muscolatura uterina.

b) stachibotritossina, elaborata da *Stachybotrys atra* (= *altertans*), fungo altamente cellulolitico e frequente, oltre che su paglia, su fieno, granaglie (soprattutto orzo e

granoturco): sono segnalati aborti negli equini, nei bovini e nei suini. Stachibotritossina determina alterazioni nei centri emopoietici e nello stadio finale dell'intossicazione anche aborto.

c) tossine c.d. «tremorgeniche», metabolizzate da numerosi *Penicillium* sp. ed *Aspergillus* sp.; provocano anche convulsioni.

d) slaframina alcaloide di *Rhizoctonia leguminicola* che infetta il foraggio, particolarmente il trifoglio. Ha azione parasimpatomimetica e nelle intossicazioni croniche determina ipotermia, diminuzione del peso corporeo.

Molte altre micotossine ad azione non specifica sull'apparato genitale provocano tuttavia il sintomo aborto ma a noi preme in questa sede soltanto focalizzare il problema delle intossicazioni da metaboliti fungini come cause abortigene.

Osservazioni personali

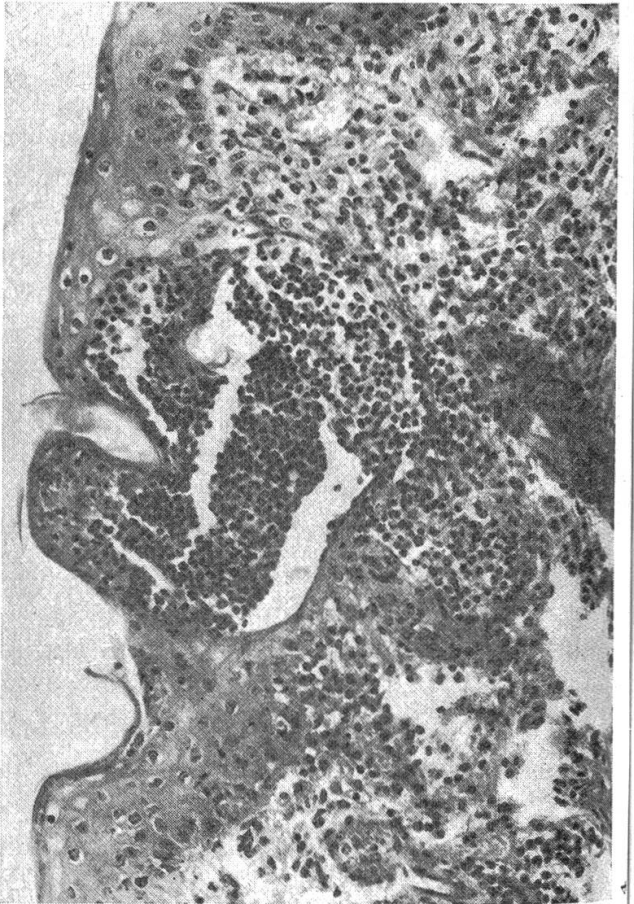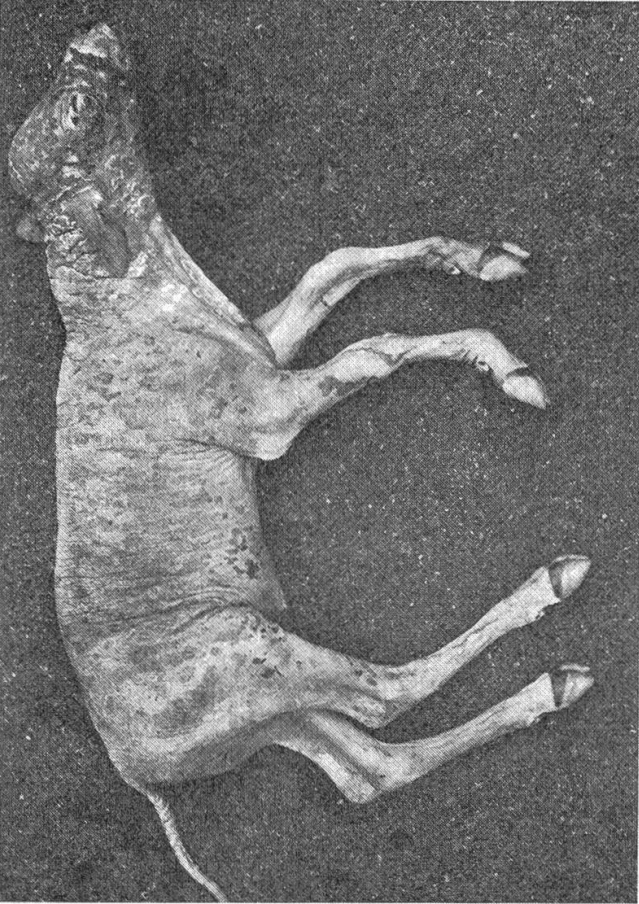
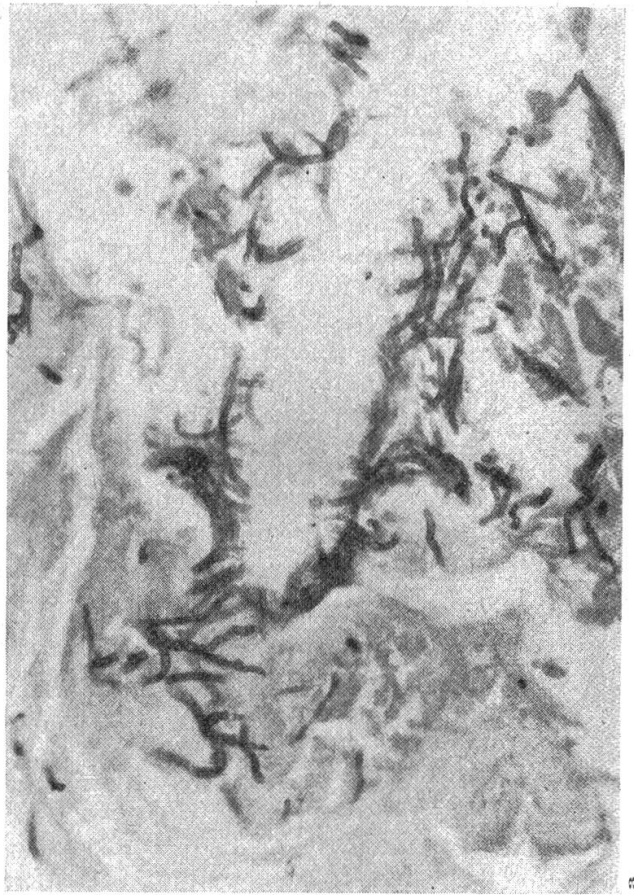
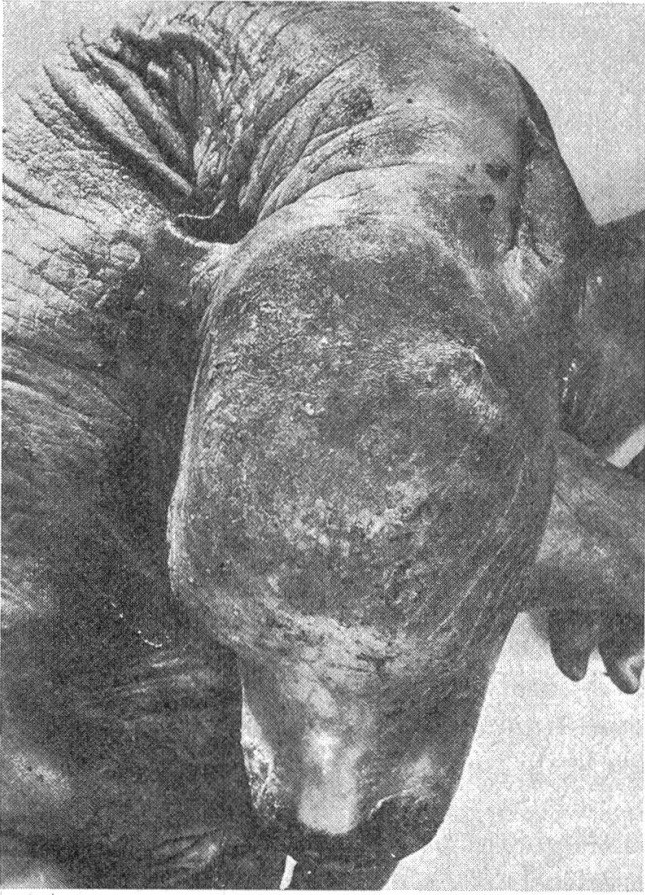Complessivamente sono stati studiati ventiquattro feti abortiti a mesi diversi e cioè: due soggetti al quarto mese di gestazione, due al quinto, tre al sesto, dieci al settimo mese, cinque all'ottavo e due a termine.

Per quanto riguarda l'eziologia, da ventidue feti è stato isolato *Aspergillus fumigatus* in coltura mentre nei due rimanenti la diagnosi è stata istopatologica ed ha permesso di identificare le ife fungine osservate come appartenenti a *Mucorales*.

Dal punto di vista anatomo-isto-patologico si prendono in considerazione separatamente le Aspergillosi e le Mucormicosi.

Aspergillosi

All'osservazione macroscopica erano costantemente presenti sulla cute chiazze di colorito grigio-verdastro scuro, opache, rugose, ispessite, di forma varia, talora fra loro confluenti in ampi distretti cutanei; esse erano sollevate rispetto al tessuto apparentemente normale, formanti talvolta pieghe molto pronunciate simili a quelle elefantie. In altri settori tali placche risultavano isolate, rotondeggianti, disseminate e di colorito più tenue. Più frequentemente erano colpite le regioni della testa, nuca, collo, musello, dorso (Figg. 1 e 2). In pochi casi tutta la superficie cutanea era più o meno completamente lesa. Tra le lesioni macroscopicamente evidenti agli altri organi, indubbiamente meno indicative e meno frequenti, si può ricordare la presenza di epicardite fibrinosa in tre soggetti, emorragie petecchiali subepicardiche in cinque feti, enterite catarrale in cinque, linfadenite iperplastica emorragica dei linfonodi meseraici in cinque, idrocefalo in due feti, focolai di degenerazione epatica in due, tumore cronico di milza in otto, abomasite catarrale con notevole arrossamento, edema e catarro sulla rispettiva mucosa in dieci soggetti. Non sono stati presi in considerazione l'edema gelatinoso-emorragico del sottocute e dello scroto oltre alla presenza di liquido rossastro nelle cavità pleurica ed addominale in quanto ritenute alterazioni di autolisi cadaverica, come dimostrato sperimentalmente in feti di pecora (Dillman e Dennis, 1976).



2

1

Istopatologicamente le cellule dell'epidermide sono in preda a degenerazione globiforme con focolai di necrosi, emorragie e cellule infiammatorie.

Il corion è notevolmente ispessito e con focolai necrotici che arrivano sino agli strati superficiali del sottocute. In taluni punti soltanto, gli strati superficiali del corion sono necrotici. Sono inoltre presenti ammassi di linfociti e cellule linfoidei per lo più perivascolari in tutti gli strati (Fig. 3). Nei vasi arteriosi si notano alterazioni ialine e necrosi della parete con trombi, flogosi e necrosi perivascolari; non mancano fenomeni di iper- o paracheratosi. Le ife fungine sono presenti in tutti gli strati, per lo più raccolte in ammassi intrecciati, oppure si presentano isolate (Fig. 4). Occasionalmente si trovano pure nei centri necrotici alla base dei follicoli piliferi.

Nell'abomaso si nota uno spiccato edema della sottomucosa associato a trombosi dei vasi, infiltrazione flogistica della mucosa con presenza di linfociti e plasmacellule che infiltrano l'epitelio il quale in ampi tratti presenta fenomeni necrobiotici e necrotici con sfaldamento e scomparsa delle cellule epiteliali (Fig. 5).

Con la reazione di Grocott si possono porre in evidenza numerose ife fungine, con caratteristiche morfologiche di tipo *Aspergillus* sp. in tutti i piani della mucosa abomasale (Fig. 6).

A carico del polmone non costantemente si sono osservati focolai di polmonite non purulenta costituiti prevalentemente da cellule mononucleate riportabili a cellule linfoitarie e linfoidei (Fig. 7), così come nel fegato di alcuni animali sono presenti focolai perivascolari e peridutturali non purulenti.

Altrettanto nell'encefalo e nelle pachimeningi si riscontrano saltuariamente manicotti perivascolari non purulenti (Fig. 8).

Infine nei linfonodi mesenterici e bronchiali si nota una iperplasia linfoide della corticale.

E da sottolineare che, tanto nel polmone quanto nel fegato, così come nell'encefalo, nelle pachimeningi, nei linfonodi, non si sono repertate ife fungine.

In conclusione si può affermare che funghi del genere *Aspergillus* hanno una particolare affinità per la cute sulla quale la loro localizzazione è costante anche se possono provocare alterazioni alla mucosa del IV° stomaco in misura meno frequente.

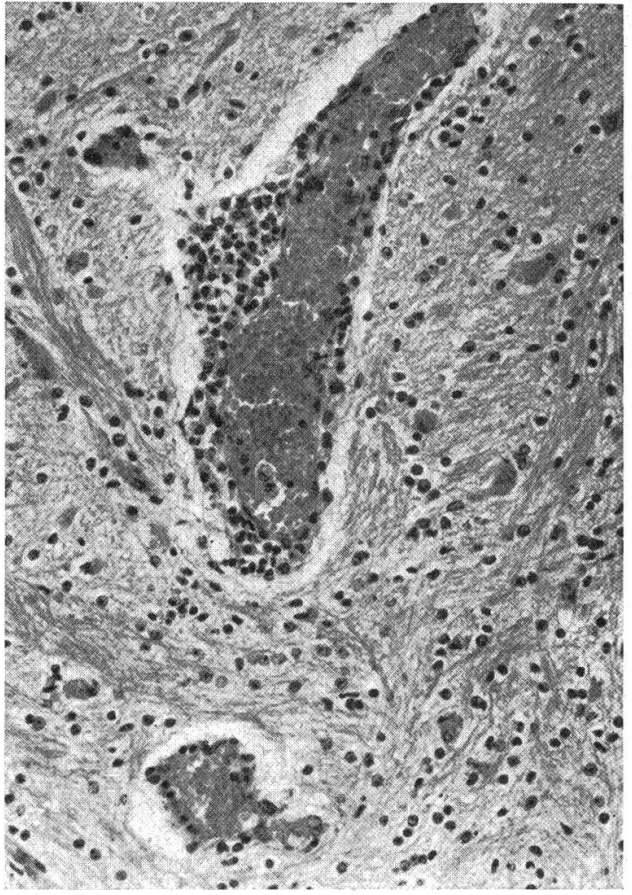
Mucormicosi

Nei due feti osservati le lesioni erano localizzate esclusivamente al sistema nervoso centrale con prevalenza di alterazioni a sfondo infiammatorio-necrotico.

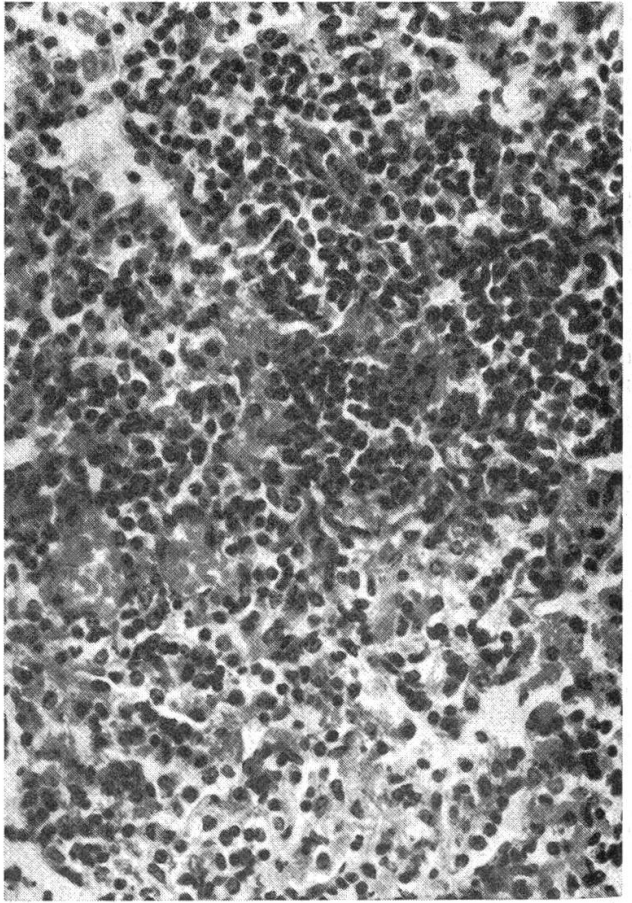
Fig. 1 e 2 Due feti abortiti con dermatite aspergillare. Sono molto evidenti la morfologia e la localizzazione delle lesioni.

Fig. 3 Aspetto istopatologico della flogosi cutanea con particolare interessamento di un follicolo pilifero. (Em. Eos., piccolo ingrand.)

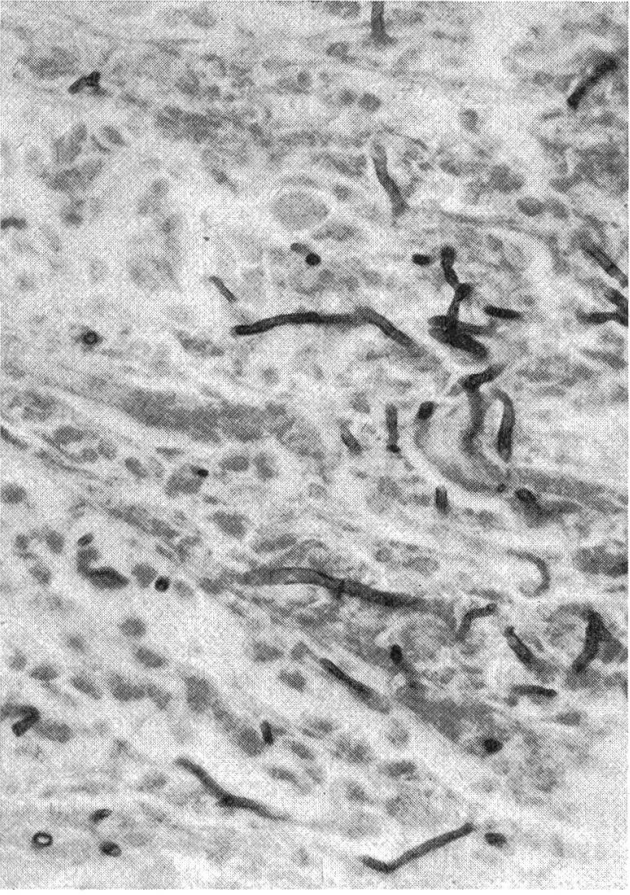
Fig. 4 Sezione istologica di cute presentante numerose ife fungine con caratteristiche morfologiche di tipo *Aspergillus*. (Grocott, forte ingrand.)



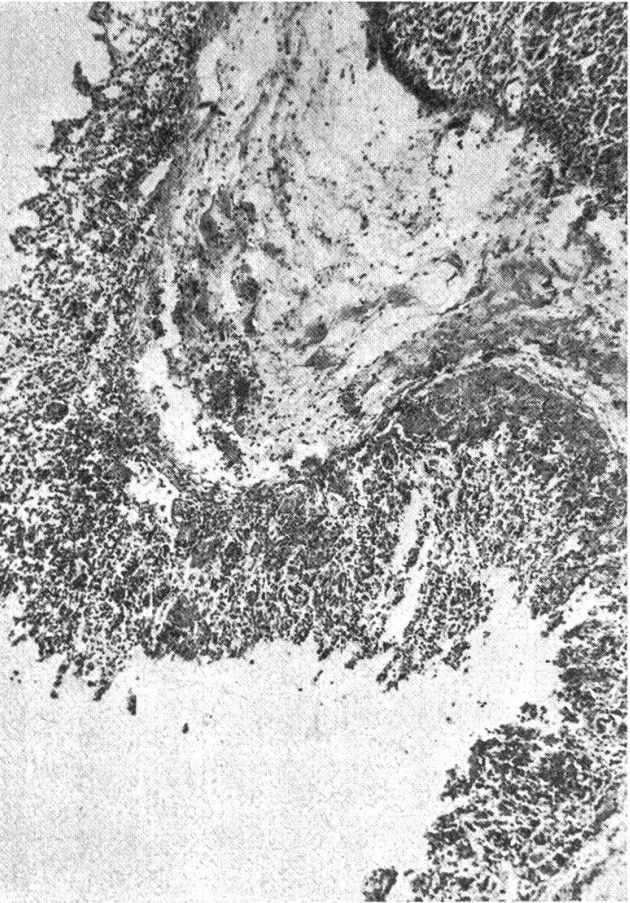
1



2



6



5

È interessante notare come in entrambi gli encefali l'esame superficiale esterno non avesse permesso di osservare alterazioni in quanto la forma, il volume, le circonvoluzioni cerebrali erano normali; soltanto la consistenza sembrava inferiore alla norma. Trattandosi però di feti non era facile valutare esattamente questo elemento.

In particolare nel primo animale abortito al settimo mese, al taglio dell'encefalo in sezioni trasversali, si notavano nell'emisfero cerebrale destro ampie zone necrotiche similpurulente, asciutte, friabili, circondate da alone emorragico, coinvolgenti tanto la midollare quanto la corticale ed il ventricolo laterale (Fig. 9). Nel cervelletto focolai biancastri analoghi a quelli precedenti erano localizzati sia nella sostanza bianca che nell'albero della vita sovvertendone la struttura.

Nel secondo feto abortito al quinto mese, alla sezione trasversale dell'encefalo si poteva osservare come praticamente tutta la massa cerebrale fosse completamente colliquata e ridotta ad una sostanza informe nella quale la normale architettura e struttura nervosa era cancellata con formazione di ampi spazi vuoti talvolta attraversati da sottili lamelle.

I due emisferi cerebrali pertanto apparivano come svuotati e contenenti, nelle parti più esterne, una sostanza informe molle, vischiosa, di colorito grigiastro (Fig. 13).

Soltanto gli strati più periferici della corteccia cerebrale per alcuni millimetri sembravano conservare una certa struttura, consistenza e forma piuttosto normale, come se costituissero una membrana che trattenesse la massa interna ormai distrutta. Tali alterazioni colliquative interessavano in tutta la sua estensione, dai lobi olfattori ai poli occipitali, gli emisferi cerebrali. Il cervelletto invece, come d'altronde gli altri parenchimi, risultavano macroscopicamente normali.

Istopatologicamente nel primo feto si osservano ampi tratti di tessuto fortemente infiltrato di cellule flogistiche costituite prevalentemente da cellule mononucleate tra le quali prevalgono i linfociti, le plasmacellule con rari granulociti neutrofili ed eosinofili (Figg. 10 e 11).

Associati ai fenomeni flogistici sono presenti accentuati fatti necrotici che alterano completamente la struttura tessutale.

Alla periferia di tali zone sono numerose le cellule istiocitarie in attività macrofagica.

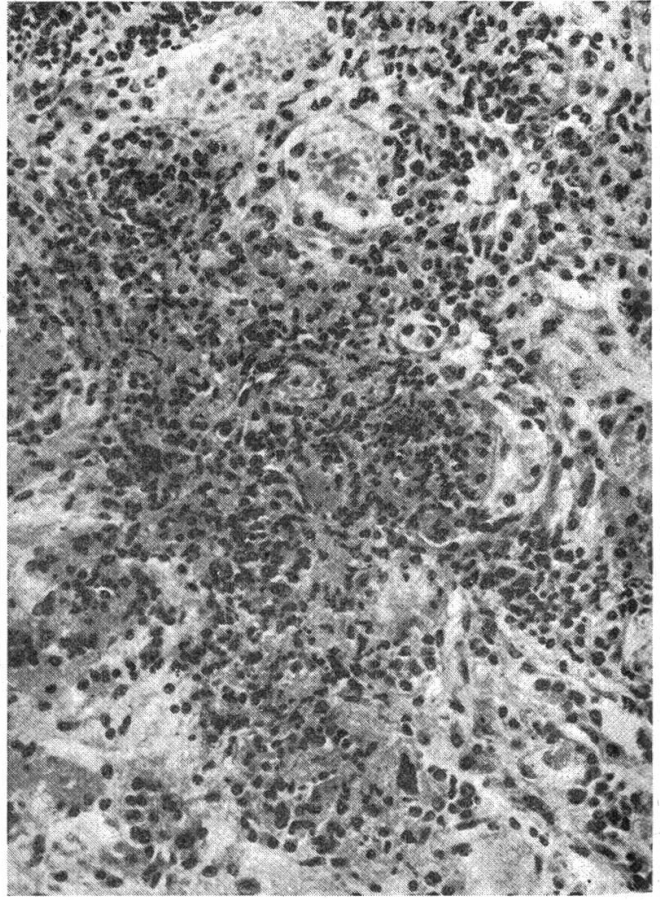
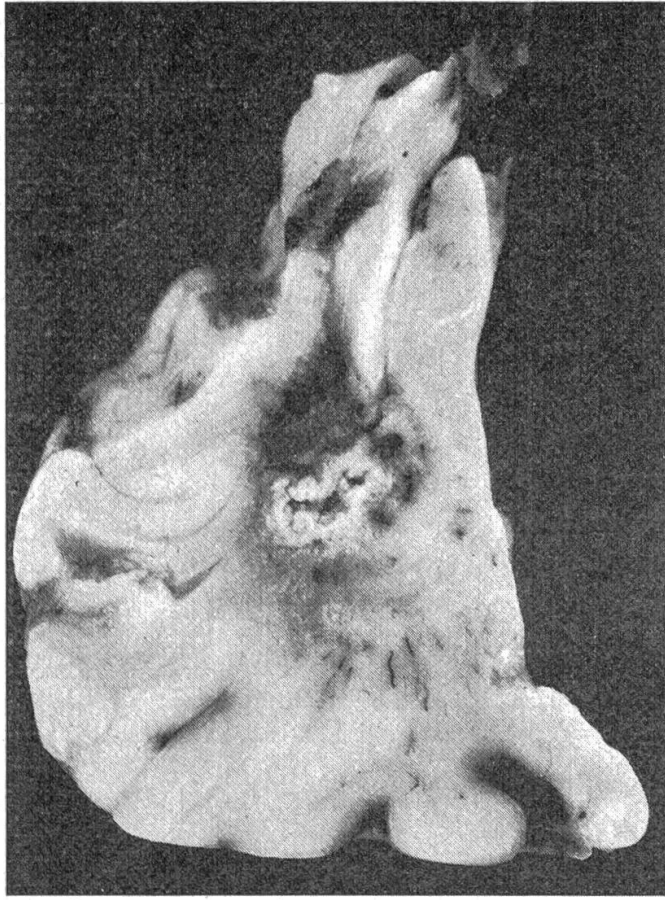
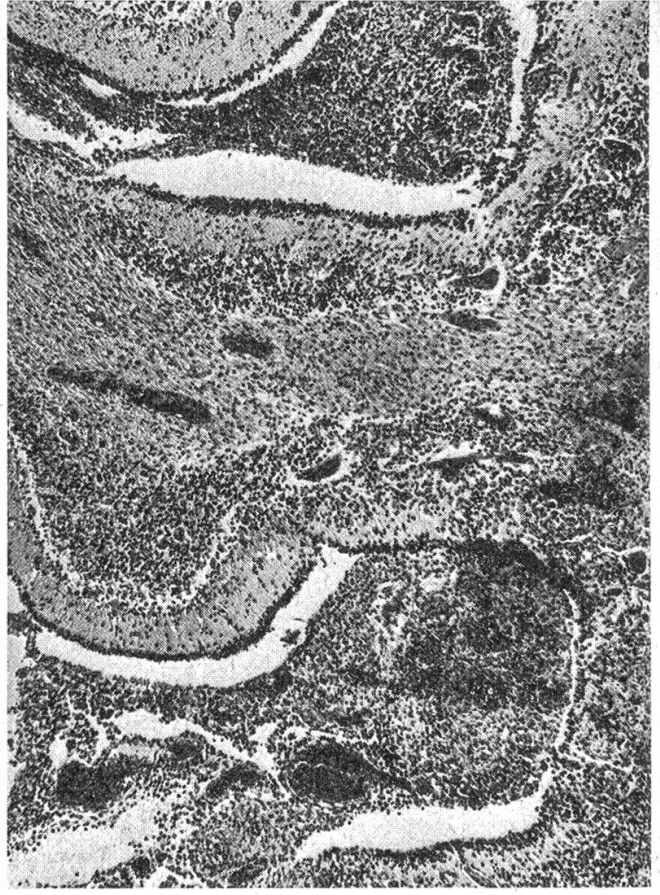
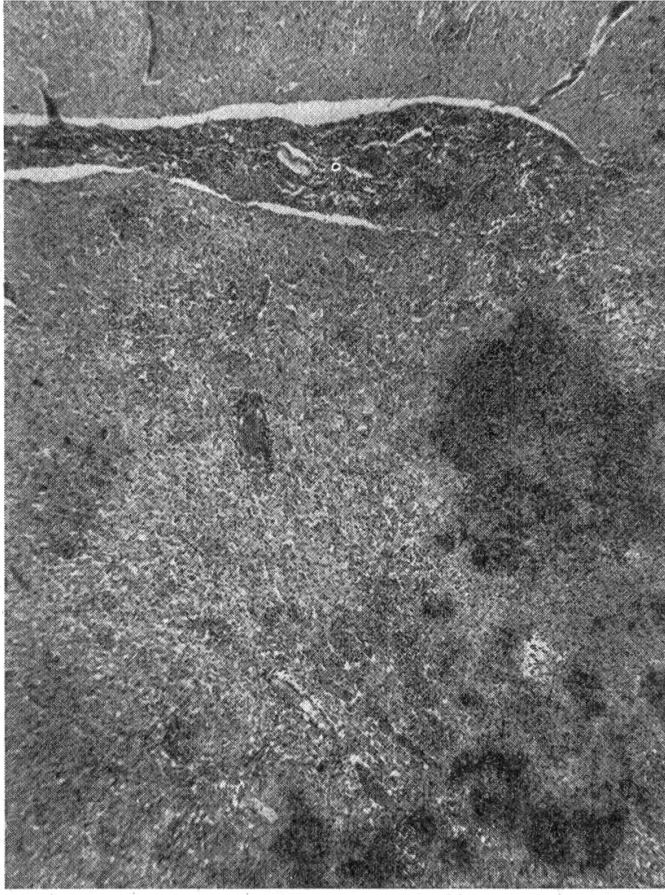
A causa poi dell'evoluzione piuttosto avanzata, in talune zone la flogosi

Fig. 5 Sezione istologica di abomaso nella quale è evidente, oltre all'edema della sottomucosa, l'infiltrazione flogistica della mucosa e fenomeni necrobiotici. (Em. Eos., piccolo ingrand.)

Fig. 6 Presenza di ife fungine di tipo *Aspergillus* nell'ambito della mucosa abomasale. (Grocott, forte ingrand.)

Fig. 7 Focolaio di polmonite non purulenta in un feto abortito per Aspergilloso. (Em. Eos., forte ingrand.)

Fig. 8 Manicotti perivascolari non purulenti nell'encefalo di un feto abortito per Aspergilloso. (Em. Eos., forte ingrand.)



assume aspetti di tipo granulomatoso con proliferazione di cellule mesenchimali, formazione di cellule giganti di tipo corpo estraneo, neoformazione di capillari sanguigni.

Sono altresì presenti e molto evidenti la ialinizzazione della parete e la vasculite dei vasi ematici associata a trombosi con occlusione parziale o totale del lume.

Anche le leptomeningi presentano alterazioni flogistiche e necrotiche anche se non sempre in distretti corrispondenti a quelli cerebrali (Figg. 10 e 12) così come nel ventricolo laterale si osservano fenomeni di ependimite e corioidite ad evoluzione granulomatoso.

Infine, con la reazione secondo Grocott, si pongono in evidenza ife fungine cenocitiche, con scarse ramificazioni ad angolo molto aperto, anisodiametriche, riferibili a *Mucorales*.

Nel cervello del secondo feto il reperto istologico è altrettanto interessante ed è, per estensione e gravità, più avanzato del primo.

Infatti, come già rilevato macroscopicamente, soltanto una sottile striscia della parte più esterna della corticale dei due emisferi cerebrali con le leptomeningi è ancora presente e riconoscibile, pur presentando fenomeni autolitici e necrobiotici che si accavallano a fatti flogistici (Fig. 14).

Un vallo reattivo a sfondo necrotico ne delimita la superficie interna in maniera piuttosto netta anche se con bordi irregolari e frastagliati sui quali si osservano cellule giganti del tipo da corpo estraneo, cellule istiocitarie in attività macrofagica, linfociti, plasmacellule e granulociti neutrofilii. Nel contesto del tessuto riconoscibile sono altresì presenti numerose piccole formazioni granulomatose con centro necrotico o necrobiotico con cellule giganti, macrofagi e cellule mononucleate. Alcuni granulomi si sono uniti tra loro formando agglomerati più estesi (Fig. 15).

I trombi vascolari non sono molto numerosi e colpiscono rari vasi di medio e piccolo calibro.

Anche le leptomeningi in alcuni tratti sono coinvolte nel processo presentando una reazione flogistica più o meno accentuata.

Più internamente è raccolto un ammasso necrotico colliquativo di residui tissutali ormai irriconoscibile, nei quali qualsiasi struttura non è più evidente, che colma parzialmente lo spazio vuoto conseguente alla fluidificazione dei due emisferi cerebrali.

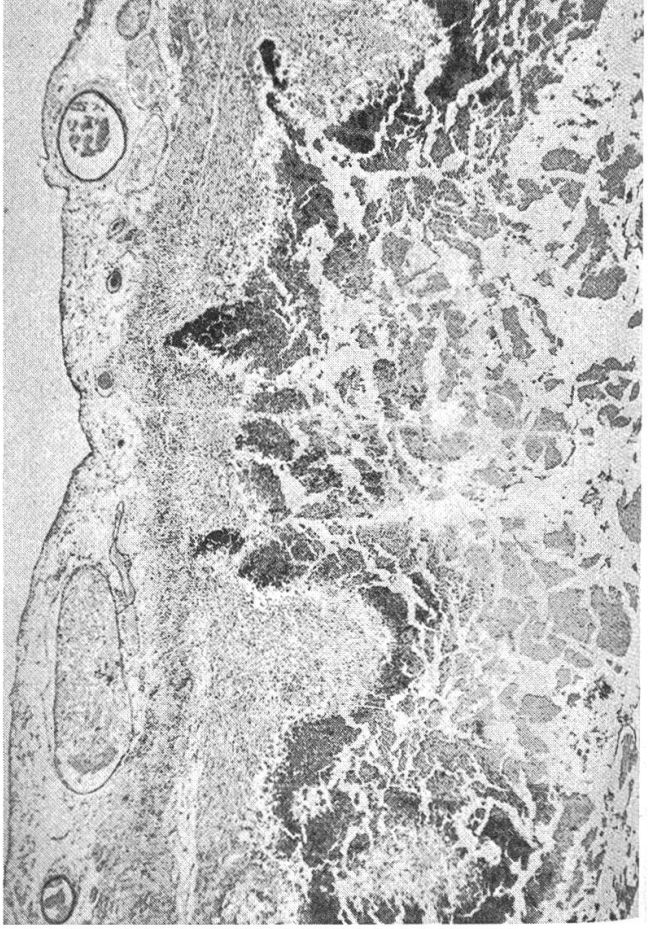
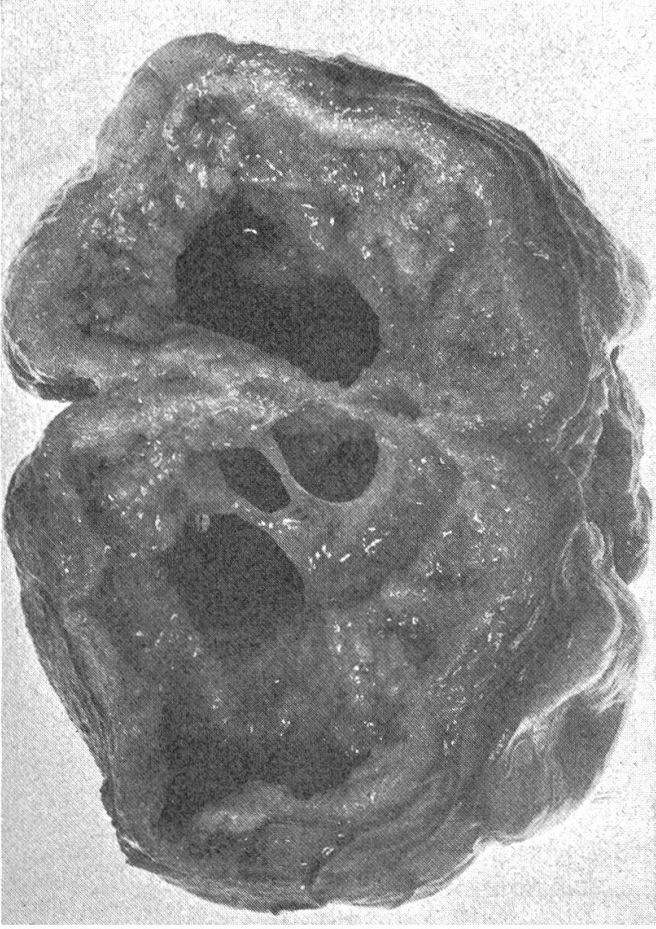Con la reazione secondo Grocott, nell'ammasso necrotico contenuto negli emisferi, sono evidenti numerose ife fungine con le caratteristiche morfologiche riferibili a *Mucorales* (Fig. 16).

Fig. 9 Sezione di cervello di feto abortito per mucormicosi con evidenti fenomeni di encefalite a sfondo necrotico.

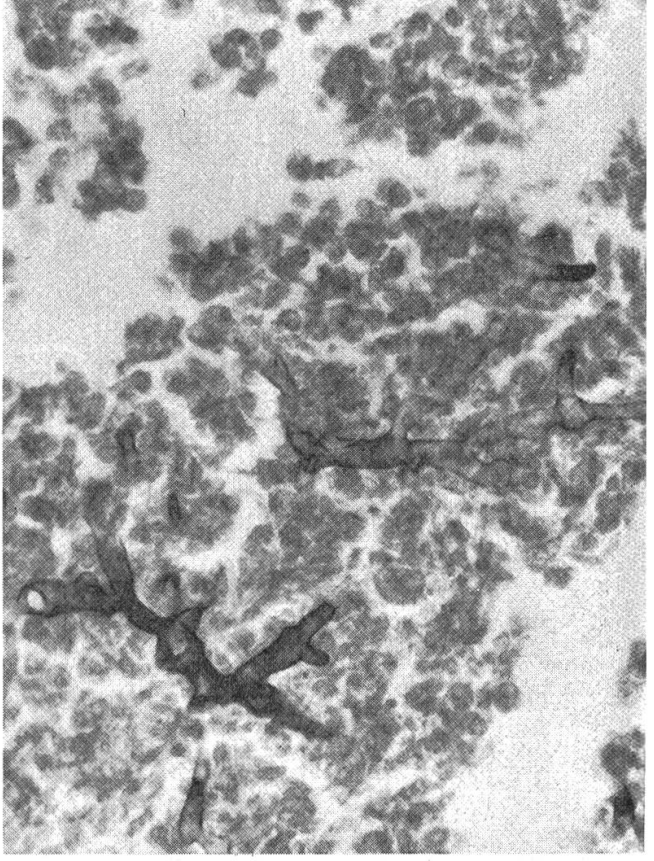
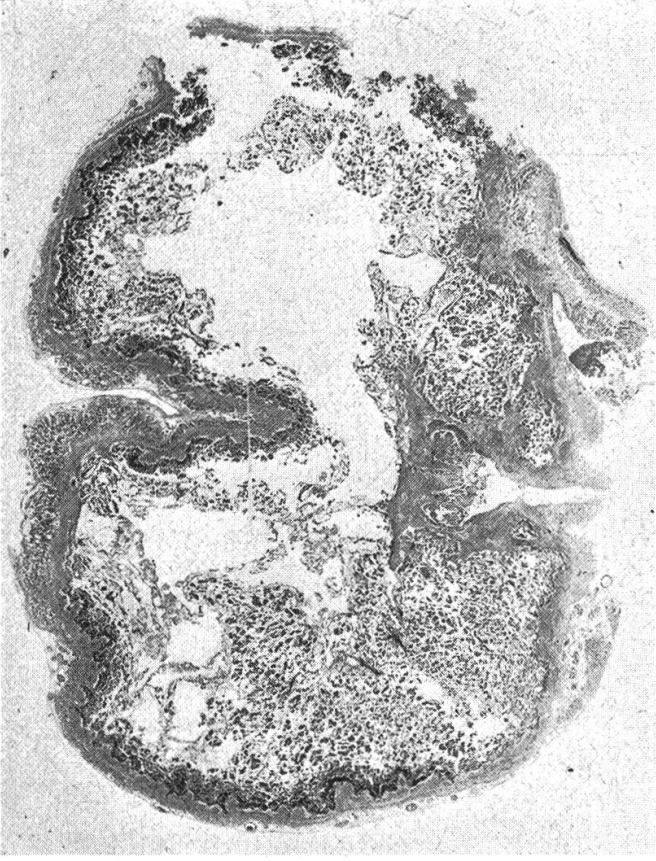Fig. 10 e 11 Sezioni istopatologiche di cervello di feto abortito per mucormicosi con gravi fenomeni di meningoencefalite necrotica. (Em. Eos., piccolo e forte ingrand.)

Fig. 12 Sezione di cervelletto di feto abortito per mucormicosi con grave meningoencefalite. (Em. Eos., piccolo ingrand.)

13



14



Negli altri organi il reperto istopatologico è stato negativo.

In conclusione, in base ai risultati delle osservazioni eseguite, si può affermare che in questi due feti l'aborto è riportabile a Mucormicosi. Nei feti i funghi in questione hanno avuto una particolare affinità per il sistema nervoso centrale.

Le lesioni riscontrate sono pertanto riconducibili nel primo ad una meningoencefalite a sfondo necrotico granulomatosa e nel secondo alla totale colliquazione degli emisferi cerebrali.

Considerazioni e conclusioni

Le micosi rappresentano certamente, con la brucellosi, una delle cause più frequenti di aborto tardivo nei bovini. A differenza della brucellosi, contro la quale nel nostro paese è in atto da qualche anno una campagna di risanamento, le micosi costituiscono ancora un problema di non facile soluzione sul piano profilattico. Gli aborti micotici, pur presentandosi in forma sporadica in allevamento, tendono ad aumentare per svariati fattori, quali il sempre maggiore sfruttamento zootecnico che debilita le resistenze organiche, l'alimentazione forzata e spesso integrata con antibiotici, talvolta con sostanze ormonali od ormonosimili. Inoltre è da tener presente che malattie infettive virali o batteriche possono predisporre l'organismo all'infezione micotica da parte di funghi normalmente ubiquitari e saprofiti; altrettanto avviene dopo trattamenti prolungati con cortisonici (Cantini Cortellezzi e Guarda, 1975).

Pertanto quello che si osserva in Italia è un fenomeno comune ad altri paesi a zootecnia progredita ed intensiva in rapporto all'evoluzione della tecnica di allevamento, dell'alimentazione con derrate in passato non utilizzate oppure con alimenti conservati in modi diversi.

Infatti dalla prima segnalazione di aborto micotico nel bovino di Smith (1920) a quelle ormai classiche di Gilman e Birch (1925) e di Bendixen e Plum (1929) ed a quelle di Plum (1932) e Jungherr (1935), le osservazioni sull'eziologia fungina dell'aborto nel bovino si sono moltiplicate e dimostrano un costante aumento con il passare degli anni (Hess e Brunner, 1949; Heyn, 1958; Hörter, 1960; Spanoghe, 1965; Nicolet e coll., 1966; Hugh-Jones e Austwick, 1967; Bertrand e Rachail, 1976).

Sono significative, a questo riguardo, le indagini statistiche durate parecchio tempo di svariati autori che si sono occupati dell'argomento.

Nella Repubblica Democratica Tedesca, Liebermann e coll. (1960) hanno constatato che l'1,44% degli aborti bovini erano causati da *Aspergillus*

Fig. 13 Sezione trasversale di cervello di feto abortito per mucormicosi. E' evidente la grave ed estesa colliquazione degli emisferi cerebrali.

Fig. 14 Sezione istopatologica del cervello della precedente figura. (Em.Eos., piccolo ingrand.)

Fig. 15 Particolare della figura n. 14. (Em.Eos., medio ingrand.)

Fig. 16 Sezione di cervello di feto abortito per mucormicosi. Sono evidenti ife fungine di *Mucorales*. (Grocott, forte ingrand.)

fumigatus; nella Repubblica Federale Tedesca, Schoene (1971) riferisce che l'aborto micotico è passato dal 2% nel 1965 al 17% nel 1970 per raggiungere il 35,5% nei primi mesi del 1971.

Secondo Hillman (1961) nei venti anni precedenti alle sue osservazioni l'aborto micotico nel bovino è aumentato dal 3,5% al 9,9% per toccare il 13,4% durante gli ultimi dieci mesi di ricerca. In una successiva comunicazione lo stesso autore (1969) ha riportato l'incidenza degli aborti micotici nello stato di New York dal 1940 al 1966 ed ha dimostrato come la frequenza sia aumentata progressivamente dall'11,5% nel 1961 al 16,4% nel 1962.

Austwick e Venn (1957) hanno constatato una frequenza di aborti micotici del 6,8%, Francalanci (1959) del 13,3%, King e coll. (1965) dell'8,4%, Turner (1965) del 29,4% Kirkbride e coll. (1973) del 3,5%, Guarda e coll. (1974) del 5,21% aumentata poi al 7,56% in una successiva comunicazione (Guarda e coll., 1975).

In Tasmania Munday e coll. (1966) hanno rilevato una incidenza del 10,5% di aborti micotici.

Secondo Hubbert e coll. (1973), con osservazioni durate 10 anni in 5 stati del Nord-Est degli U.S.A., hanno notato il 21,93% di aborti micotici su 3.812 casi. La percentuale di frequenza sembra aumenti se si esaminano contemporaneamente sia il feto che la placenta, come hanno dimostrato Austwick e Venn (1957) i quali, esaminando soltanto i feti, stabilirono una eziologia fungina nel 5,8% dei casi; la percentuale salì al 19,2% quando vennero studiati sia il feto che la placenta corrispondente.

Anche la stagione ha una grande importanza sulla frequenza degli aborti micotici tanto che Weikl (1965) affermò che si tratta di una «malattia squisitamente stagionale».

Sono interessanti a questo proposito le ricerche di Ainsworth e Austwick (1955) i quali rilevarono il 72,3% di aborti micotici da dicembre a maggio, ed il 27,7% da giugno a novembre, risultati confermati da Hillman (1961) il quale riscontrò una incidenza del 71% nell'inverno ed del 29% nella stagione dei pascoli.

Così pure la maggior parte delle segnalazioni confermano che l'aborto micotico è più frequente dopo i sei mesi di gravidanza (Ainsworth e Austwick, 1955; Van Ulsen, 1955; Austwick e Venn, 1961; Dijkstra, 1963; Weikl, 1965) anche se non mancano segnalazioni di aborti più precoci anche al secondo mese di gestazione (Ainsworth e Austwick, 1955; Van Ulsen, 1955).

Tra i vari miceti in causa indubbiamente *Aspergillus fumigatus* sembra essere l'agente eziologico di aborto più frequente, come hanno dimostrato Bendixen e Plum (1929), Plum (1932), Ainsworth e Austwick (1955), Ballarini (1955), Van Ulsen (1955), Francalanci (1959), Austwick e Venn (1961), Munday e coll. (1966), Kremlev (1971).

In particolare sono da sottolineare i risultati ottenuti da Austwick e

Venn (1962) i quali rilevarono *Aspergillus fumigatus* nel 64,4% degli aborti micotici e quelli di Hillman (1969) il quale trovò nel 65,2% tale fungo. Così pure König e Nicolet (1973) e Luginbühl (1975) riferiscono che nel 60% delle placente di bovine che hanno abortito, è stato isolato *Aspergillus fumigatus*, nel 20% *Absidia corymbifera* e nel 3% *Candida* sp. nel corso di ricerche che sono durate più di dieci anni.

Per quanto concerne la diagnosi degli aborti micotici, viene confermata l'utilità delle ricerche anatomo-istopatologiche in quanto, come abbiamo potuto ripetutamente constatare, non sempre è possibile isolare in coltura il micete responsabile. Questo vale soprattutto nei casi in cui nessuna lesione macroscopicamente evidente fa sospettare un'aborto da funghi. È chiaro che l'esame anatomo-istopatologico, non accompagnato dall'isolamento in coltura del micete, permette solo una diagnosi di genere e non di specie fungina.

I problemi sono ancora più complessi per quanto concerne gli aborti da micotossine in quanto in questi casi è già difficile porre un sospetto diagnostico e comunque sono necessari esami chimici alquanto indaginosi per svelare la tossina responsabile.

Riassunto

Gli AA, dopo una premessa sugli aborti micotici conseguenti alla localizzazione di miceti in utero e all'intossicazione da micotossine, espongono i risultati delle loro ricerche riguardanti 24 feti bovini abortiti (22 da *Aspergillus fumigatus* e 2 da *Mucorales*). Descrivono le lesioni anatomo-istopatologiche repertate e concludono con ampie considerazioni e conclusioni.

Zusammenfassung

Die Autoren geben zuerst eine Übersicht der mykotisch bedingten Aborte infolge direkter Invasion des Uterusmilieus durch die pathogenen Pilze sowohl wie im Gefolge der Mykotoxikosen. Anschliessend werden ihre eigenen Untersuchungen an 24 durch direkte Mykosen (22 durch *Aspergillus fumigatus* und 2 durch *Mucorales*) abortierten Rinderfoeten dargelegt.

Résumé

Les auteurs discutent d'abord la littérature concernant les avortements par mycoses directes (invasion du milieu utérin par les mycètes pathogènes) ou indirectes (mycotoxicoses). Ils exposent ensuite leurs propres résultats anatomo-pathologiques et mycologiques dans 24 cas d'avortement mycotique directe chez des bovins, dus à *Aspergillus fumigatus* dans 22, et à des *Mucoracées* dans 2 cas.

Summary

After a discussion of literature concerning direct and indirect (mycotoxic) abortions, the authors describe anatomo-pathologic and mycologic findings in 24 cases of bovine abortions, in which *Aspergillus fumigatus* has been isolated 22 times, and *Mucor* spp. twice.

Bibliografia

- Ainsworth G.C., Austwick P.K.C.: A survey of animal mycoses in Britain: general aspects. *Vet. Rec.* 67, 88–97 (1955). – Austwick P.K.C., Venn J.A.J.: Routine investigations into mycotic abortion. *Vet. Rec.* 69, 488–491 (1957). – Austwick P.K.C., Venn J.A.J.: Micotic abortion in England and Wales, 1954–1960. *Proc. 4th Intern. Congr. Anim. Reprod.* The Hague, 1961. – Ballarini G.: *Aspergillus fumigatus* e *Rhizopus equinus* in feti da aborto bovino. *Nuova Vet.* 31, 78–85, 117–126 (1955). – Bertrand M., Rachail M.: Les avortements mycotiques en pathologie vétérinaire. *Bull. Soc. Sci. Vet. Med. Comp. Lyon* 78, 29–36 (1976). – Bendixen C.H., Plum N.: Schimmelpilze *Aspergillus fumigatus* und *Absidia ramosa* als Abortursache beim Rinde. *Acta Path. et Microbiol. Scand.* 6, 252–322 (1929). – Cantini Cortellezzi G., Guarda F.: Le micosi dei ruminanti domestici. *Suppl. n. 13 a Veterinaria Italiana* 26, (1975). – Ceruti Scurti J., Fiussello N., Cantini Cortellezzi G.: Metaboliti ad azione estrogena prodotti da miceti. *Allionia (Torino)* 17, 55–58 (1971). – Corrias A., Cantini Cortellezzi G.: Contributo allo studio dell'azione dell'*A. niger* e dell'*A. fumigatus* sull'insorgere di turbe genitali nei bovini. *V. Congr. Int. Rip. Anim. e Fec. Artif.*, Trento 1964. – Corrias A.: Le sostanze estrogene nelle erbe delle diverse stagioni dell'anno e nei fieni. *Atti Soc. It. Sci. Vet.* 11, 389–392 (1957). – Cordes D.O., Di Menna M.E., Carter M.E.: Mycotic pneumonia and placentitis caused by *Mortierella wolfii*, I. Experimental infections in cattle. *Vet. Path.* 9, 131–141 (1972). – Carter M.E., Cordes D.O., Di Menna M.E., Hunter R.: Fungi isolated from bovine mycotic abortion and pneumonia with special reference to *Mortierella wolfii*. *Res. Vet. Sci.* 14, 201–206 (1973). – Davis N.D., Wagener R.E., Morgan-Jones E., Diener U.L.: Toxigenic thermophilic and thermotolerant fungi. *Appl. Microb.* 29, 455–457 (1975). – Dijkstra R.G.: Het aborteren ten gevolge van *Aspergillus fumigatus* bij runderen. *Tijdschr. v. Diergeneesk.* 88, 563–567 (1963). – Dillman R.C., Dennis S.M.: Sequential sterile autolysis in the ovine fetus: macroscopic changes. *Am. J. Vet. Res.* 37, 403–407 (1976). – Fiussello N., Ceruti Scurti J., Cantini Cortellezzi G.: Metaboliti ad azione estrogena di miceti isolati da mangimi. *Allionia (Torino)* 16, 43–47 (1970). – Francalanci G.: Sull'aborto micotico dei bovini. *Vet. It.* 10, 278–291 (1959). – Euzéby J.: *Cours de Mycologie médicale comparée. Les Mycoses des animaux et leurs relations avec les mycoses de l'homme.* Vigot, Paris 1969. – Gilman H.L., Birch R.R.: A mould associated with abortion in cattle. *Cornell. Vet.* 15, 81–89 (1925). – Guarda F., Cantini Cortellezzi G., Cravero G.C.: Sulla patologia dei feti bovini abortiti. *Clinica Vet.* 97, 97–124 (1974). – Guarda F., Valenza F., Julini M., Cantini Cortellezzi G., Biancardi G., Casella A.: Contributo attuale sulla patologia dei feti bovini abortiti. *Tavola rotonda in Atti Soc. It. Sci. Vet.*, 29, 108–114 (1975). – Heyn W.: Hautmykose bei einem Rinderfötus. *Deut. Tier. Woch.* 65, 561–563 (1958). – Hillman B.R.: A study of mycotic placentitis and abortion in cattle. Thesis, Cornell, Ithaca 1961. – Hillman B.R.: Bovine mycotic placentitis in New York State. *Cornell Vet.* 59, 269–288 (1969). – Hörter R.: *Aspergillus* Dermatomykose bei abortierten Rinderfeten. *Deut. Tier. Woch.* 67, 380–383 (1960). – Hubbert W.T., Booth G.D., Bolton W.D., Dunne H.W., McEntee K., Smith R.E., Tourtellotte M.E.: Bovine abortions in five northeastern States, 1960–1970: evolution of diagnostic laboratory data. *Cornell Vet.* 63, 291–316 (1973). – Hugh-Jones M.E., Austwick P.K.C.: epidemiological studies in bovine mycotic abortion. *Vet. Rec.* 81, 273–276 (1967). – König H., Nicolet J.: Pathomorphologische und mykologische Untersuchungen von Rinderplacenten nach Abort. 22. Tagung der Europäischen Arbeitsgemeinschaft für Veterinärpathologen. Karlsruhe 1973. – Kremlev E.P.: Mycotic abortion in cows. *Veterinariya* 89–91 (1971). – King S.J., Munday B.L., Hartley W.J.: Bovine mycotic abortion and pneumonia. *N.Z. Vet. J.* 13, 76 (1965). – Kirkbride C.A., Bicknell E.J., Reed D.E., Robl M.G., Knudtson W.U., Wohlgemuth K.: A diagnostic survey of bovine abortion and stillbirth in the Northern Plains States. *Jour. Am. Vet. Med. Ass.* 162, 556–560 (1973). – Jungherr E.: Mycotic affections of the bovine reproductive system. *J. Am. Vet. Med. Ass.* 86, 64–75 (1935). – Liebermann H., Müller M., Heinke L.: Infektiöse Abortursachen beim Rind in Mecklenburg. *Monat. Vet. Med.* 15, 807–810 (1960). – Luginbühl H.: Intervento alla Tavola Rotonda «Problemi della fertilità dei bovini». *Atti Soc. It. Sci. Vet.* 29, 89 (1975). – Mirocha C.J., Christensen C.M., Nelson G.H.: Estrogenic metabolite produced by *Fusarium graminearum* in stored corn. *Appl. Microb.* 15, 497–503 (1967). – Mirocha C.J., Christensen C.M., Nelson G.H.: Biosynthesis of an estrogen metabolite by *Fusarium graminearum*. *Phytopath.* 57, 822 (1967). – Mirocha C.J., Christensen C.M., Nelson G.H.: Biosynthesis of the fungal estrogen F-2 and a naturally occurring derivative (F-3) by *Fusarium moniliforme*. *Appl. Microb.* 17, 482–483 (1969). – Miller J.K., Hacking A., Gross V.J.: Stillbirths, neonatal mortality and small litters in pigs associated with the ingestion of *Fusarium* toxin by pregnant sows. *Vet. Rec.* 93, 555–559 (1973). – Moreau C.:

Moisissures toxiques dans l'alimentation. Lechevalier, Paris 1968. – Munday B.L., Ryan F.B., King S.J., Corbould A.: Preparturient infectious and other causes of foetal loss in sheep and cattle in Tasmania. Austr. Vet. J. 42, 189–193 (1966). – Nicolet J., Lindt S., Scholer H.I.: L'avortement mycosique de la vache. Path. microbiol. 29, 644–655 (1966). – Plum N.: Verschiedene Hyphomycetenarten als Ursache sporadischer Fälle von Abortus beim Rind. Acta Path. et Microbiol. Scand. 9, 150–157 (1932). – Schoene W.: Abort- und Sterilitätsfälle beim Rind unter besonderer Berücksichtigung des Pilzabortes und der Miyagawanelleninfektion. Tier. Umschau 26, 265–274 (1971). – Schoop E.: Proc. 3rd Intern. Congr. Animal. Reprod., Artif. insemin., Cambridge, England, 97 (1956). – Sharma V.D., Wilson R.F., Williams L.E.: Reproductive performance of female swine fed corn naturally molded or inoculated with *Fusarium roseum*, Ohio isolates B and C. Journ. Anim. Science 38, 598–602 (1974). – Simonella P.: Micotossicosi estrogenica. Nota I: un episodio di iperestrogenismo in scrofe e conigli alimentati con mais ammuffito. Atti Soc. It. Sci. Vet. 26, 436–440 (1972). – Smith T.: Mycosis of the bovine fetal membranes due to a mould of the genus *Mucor*. Jour. Exp. Med. 31, 115–122 (1920). – Spanoghe L.: Het probleem van de Schimmelabortus. Vlaams Diergeneesk. Tijds. 34, 46–58 (1965). – Turner P.D.: Association of fungi with bovine abortion in Hong Kong. Vet. Rec. 77, 273–276 (1965). – Van Ulsen F.M.: Schimmelabortus bij runderen. Tijdschr. Diergeneesk. 80, 1081–1088 (1955). – Weikl A.: Beitrag zum Schimmelpilzabort. Berl. Münch. Tier. Woch. 77, 293–312 (1965). – Weidlich N.: Aspergillusabort und Hautkrankheit bei einem Rinderfötus. Deut. Tier. Woch. 59, 279–280 (1952).

BUCHBESPRECHUNGEN

Tierschutzpraxis. Herausgegeben von K. Drawer und K.J. Ennulat. Bearbeitet von W. Blendinger, H. Brummer, K. Drawer, K.J. Ennulat, K. Fikuart, C. Fleischer, K. Gärtner, P. Meyer, G. Schützler und H.J. Wormuth. 1. Aufl. VIII und 415 Seiten, 84 Abb. Gustav Fischer Verlag, Stuttgart und New York, 1977. Preis DM 58.00.

Dieses Gemeinschaftswerk – die Autoren zeichnen nicht individuell für die einzelnen Kapitel – ist der erstmalige Versuch einer umfassenden Darstellung des praktischen Tierschutzes. Die Herausgeber, Veterinärdirektor Dr. K. Drawer, Veterinäramt Recklinghausen und Rechtsanwalt K. J. Ennulat, Bundesgeschäftsführer des Deutschen Tierschutzbundes e.V., Bonn, haben es verstanden, mit einer Gruppe praktisch engagierter Fachleute ein Werk zu schaffen, das grundlegend mithelfen wird, den Tierschutz aus der Sphäre des Nur-Emotionalen in jene des sachlich Belegbaren und Machbaren hinüberzuführen. Dies ist, wie allgemein bekannt, die einzig mögliche Grundlage zur Schaffung und Durchsetzung moderner Tierschutzgesetze.

Es würde den Rahmen einer Besprechung bei weitem sprengen, das Werk im einzelnen zu untersuchen. Eine Zusammenfassung des Inhaltsverzeichnisses vermag jedoch allein schon einen Eindruck von seiner Vollständigkeit zu vermitteln: Kapitel I.: *Tierschutzorganisationen*; Internationale TO, TO in Deutschland, Überblick über die TO in andern Ländern, der Tierschutzverein – Formalien und Wissenswertes. Kapitel II.: *Tierheime*; ihre Aufgaben und Verwaltung, Funktion, Bau und Einrichtung, ethologische Aspekte zur Unterbringung von Hunden und Katzen in Heimen. Kapitel III.: *Tierschutzgerechte Haltung der Tiere*; Pferde, Rinder, neuzeitliche Haltungssysteme, Fische, Hunde, Katzen, Meeressäuger. Kapitel IV.: *Spezielle tierschutzrelevante Themen*; Tierschutz in Vieh- und Schlachthöfen, Tiertransport; Schautiere, Zoohandlungen, Versuchstiere – Tierversuche, Amputation von Körperteilen bei Wirbeltieren, Zwangsfütterung, Zwangsmittel, Grubenpferde, Doppeljochanspannung der Rinder, Hundeanspannung, Angelfischschutz, Schutz des Wildes – Jagd und Tierschutz, Vogelschutz,