

Zeitschrift: Schweizer Archiv für Tierheilkunde SAT : die Fachzeitschrift für Tierärztinnen und Tierärzte = Archives Suisses de Médecine Vétérinaire
ASMV : la revue professionnelle des vétérinaires

Herausgeber: Gesellschaft Schweizer Tierärztinnen und Tierärzte

Band: 121 (1979)

Artikel: Thyreoideacarcinom mit Knochenmetastasen beim Pferd

Autor: Häni, H. / Tschärner, C. von / Straub, R.

DOI: <https://doi.org/10.5169/seals-592923>

Nutzungsbedingungen

Die ETH-Bibliothek ist die Anbieterin der digitalisierten Zeitschriften. Sie besitzt keine Urheberrechte an den Zeitschriften und ist nicht verantwortlich für deren Inhalte. Die Rechte liegen in der Regel bei den Herausgebern beziehungsweise den externen Rechteinhabern. [Siehe Rechtliche Hinweise.](#)

Conditions d'utilisation

L'ETH Library est le fournisseur des revues numérisées. Elle ne détient aucun droit d'auteur sur les revues et n'est pas responsable de leur contenu. En règle générale, les droits sont détenus par les éditeurs ou les détenteurs de droits externes. [Voir Informations légales.](#)

Terms of use

The ETH Library is the provider of the digitised journals. It does not own any copyrights to the journals and is not responsible for their content. The rights usually lie with the publishers or the external rights holders. [See Legal notice.](#)

Download PDF: 05.02.2025

ETH-Bibliothek Zürich, E-Periodica, <https://www.e-periodica.ch>

Aus dem Institut für Tierpathologie (Prof. Dr. H. Luginbühl)
und der Klinik für Nutztiere und Pferde (Prof. Dr. H. Gerber)
der Universität Bern

Thyreoideacarcinom mit Knochenmetastasen beim Pferd

von H. Häni, C. von Tschärner und R. Straub¹

Einleitung

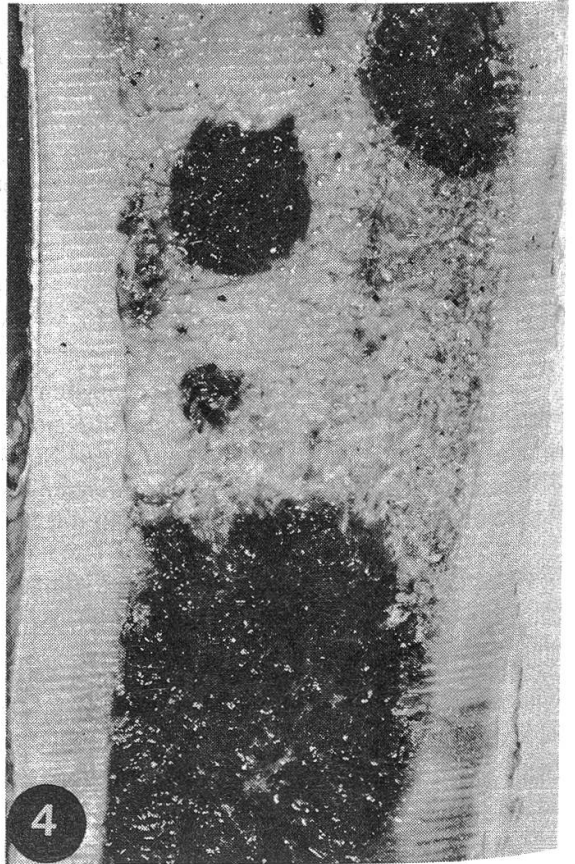
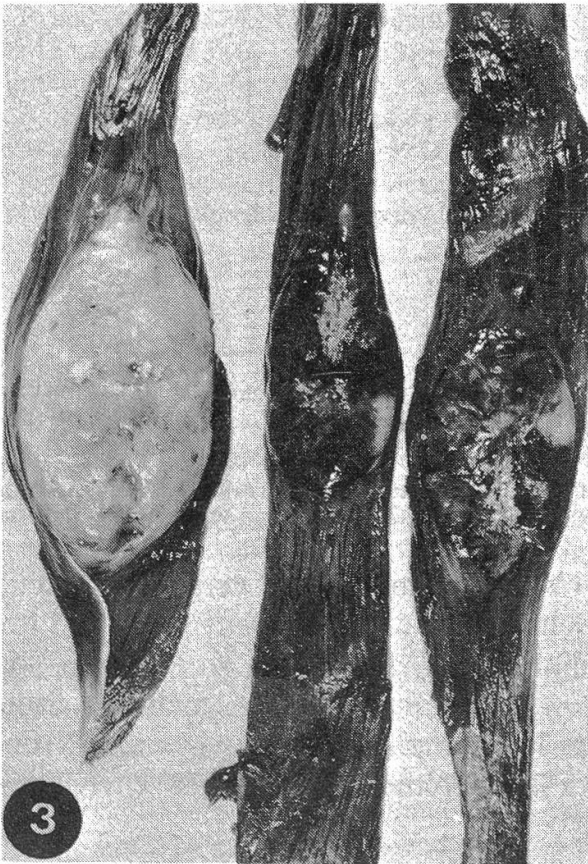
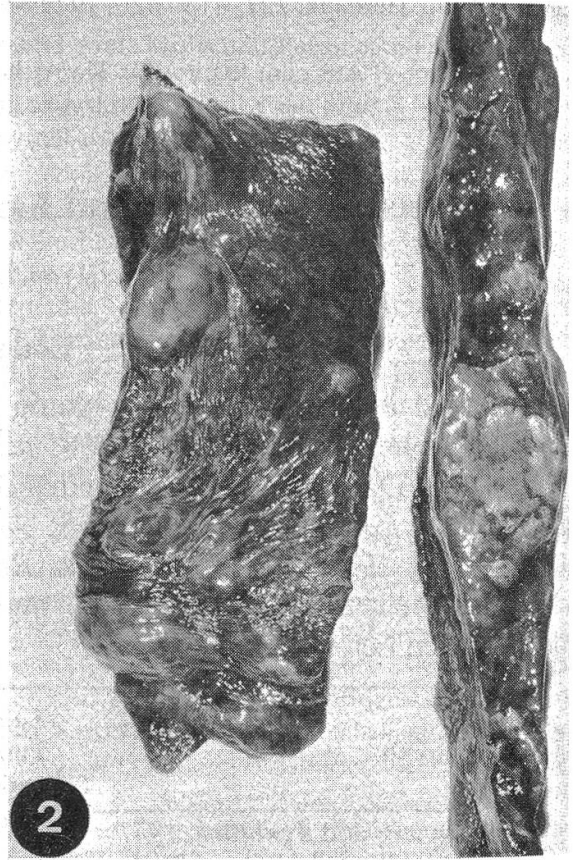
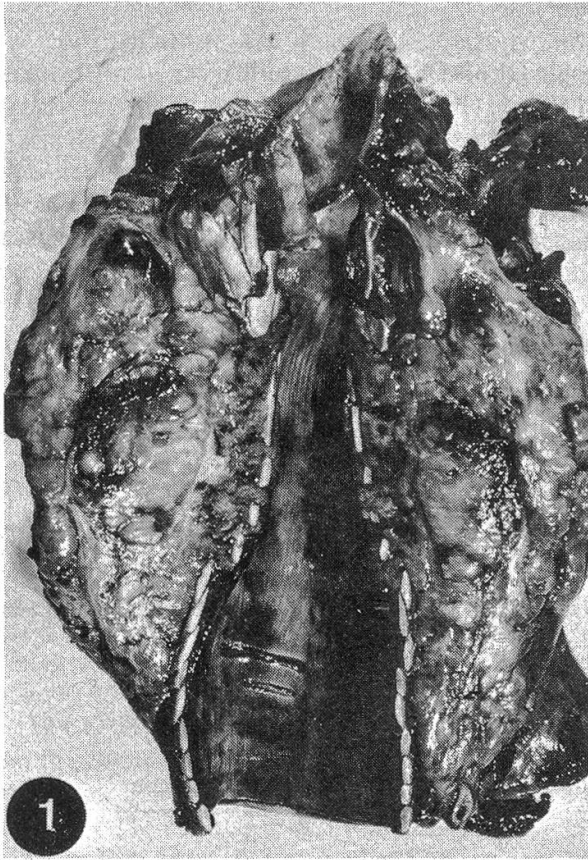
Während beim Hund relativ häufig Thyreoideacarcinome auftreten, sind sie beim Pferd eher selten (*Groth*, 1968; *Jubb and Kennedy*, 1970; *Smith, Jones and Hunt*, 1972). Das Pferd neigt anscheinend eher zur Bildung von Adenomen (*Schlottbauer*, 1931; *Groth*, 1962 und 1968; *Smith, Jones and Hunt*, 1972; *Cotchin and Baker-Smith*, 1975; *Damodaran and Ramachandran*, 1975; *Cotchin*, 1977). Die folgende Tabelle enthält die Anzahl Thyreoideatumoren in verschiedenen Analysen von Tumoren beim Pferd.

Autoren	Zahl der Tumorpatienten	Thyreoidea-Adenome	Thyreoidea-Adenocarcinome
<i>Runnells and Benbrook</i> , 1942	73	—	3
<i>Wintzer</i> , 1955	44	—	—
<i>Plummer</i> , 1956	14	—	—
<i>Kronberger</i> , 1961	1016	1	8
<i>Ueberreiter</i> , 1965	369	—	1
<i>Smith and Jones</i> , 1966	464	1	—
<i>Misdorp</i> , 1967	38	—	—
<i>Cotchin</i> , 1969	90	—	—
<i>Panndorf</i> , 1970	171	—	1
<i>Baker and Leyland</i> , 1975	155	—	—
<i>Cotchin and Baker-Smith</i> , 1975	139	71	—
<i>Sundberg et al.</i> , 1977	236	—	2

Echte Adenome und lokale Hyperplasien der Thyreoidea sind in der Regel sehr klein, und ihre Feststellung ist entweder Zufall (*Jubb and Kennedy*, 1970; *Moulton*, 1978) oder aber Ergebnis systematischer histologischer Untersuchung der Schilddrüse (*Cotchin and Baker-Smith*, 1975). Damit erklärt sich die geringe Anzahl in den meisten Analysen, die Klinikpatienten oder Sektionsmaterial betreffen einerseits, ihre hohe Frequenz in der Serie von *Cotchin* und *Baker-Smith* andererseits.

Auch wenn die Resultate verschiedener Autoren nur bedingt vergleichbar sind, fällt doch auf, dass Thyreoideacarcinome selten diagnostiziert werden. In der Literatur finden sich auch wenig Fallbeschreibungen. *Groth* (1968) zitiert sechs von *Trautmann* (1924) beschriebene Fälle. *Lehr* (1934) fand bei einer 15jährigen Stute ein Strumaadenocarcinom, das in regionäre Halslymphknoten, Lungen und Bronchiallymphknoten metastasiert hatte. Ein Plattenepithelcarcinom der Thyreoidea

¹ Adresse: Postfach 2735, CH-3001 Bern.



bei einem 10jährigen Fuchswallach beschrieb *Böhm* (1959). Er zitiert aus der Literatur zwischen 1888 und 1912 12 Fälle, weist aber darauf hin, dass ältere Beschreibungen einer kritischen Betrachtung nicht immer standhalten können. In der neueren, uns zugänglichen Literatur fanden wir lediglich noch die Fallbeschreibung von *Joyce et al.* (1976), mit Metastasen in retropharyngealen Lymphknoten (mittels Szintigraphie diagnostiziert). Die WHO-Klassifikation der Thyreoidatumoren (*von Sandersleben und Hänichen*, 1974) stützt sich auf über 400 Tumoren des Hundes, 14 bei Katzen, 13 bei Pferden, 9 bei Rindern und 2 bei Schafen. Aus der Arbeit geht jedoch nicht hervor, wie viele Fälle beim Pferd Carcinome waren.

Klinische Befunde und Vorbericht

Bei einer dunkelbraunen 15jährigen Inländerstute wurde oberhalb des Larynx und retropharyngeal eine sich progredient vergrößernde Anschwellung beobachtet. Die Stute war immer afebril. Die Schwellung wurde lokal mit Kataplasmen behandelt, zusätzlich wurden Antibiotika gegeben, da eine Infektion vermutet wurde. Nach einmonatiger Krankheitsdauer erfolgte die Einlieferung in die Klinik. Die Stute machte einen matten und müden Eindruck. Unter dem linken Ellenbogen lag subkutan eine haselnussgrosse Verhärtung. Der rechte Mandibular- und die retropharyngealen Lymphknoten erschienen vergrößert. Die Retropharyngealgegend war bis in das zweite Halsdrittel «phlegmonös» geschwollen. Parotis und Thyreoidae waren davon nicht abgrenzbar. Dazu bestanden Tachykardie, spontaner Husten, eitriger Nasenausfluss beidseits und Stenosegeräusche in den oberen Luftwegen. Zeitweise wurde Regurgitieren beobachtet. Die Punktion der Anschwellung ergab keinen Hinweis auf einen Abszess. Im Röntgenbild zeigte sich eine vom Larynx bis zum 25. Trachealring reichende, tumorartige Verschattung über der Trachea. Deren Lumen war um 50% reduziert, der Ösophagus nach dorsal verdrängt. Ferner bestanden hohe Blutsenkung (63 mm/15 Min.), Leukozytose (22 000/ μ l) mit Neutrophilie, Dysproteinämie und Hyperproteinämie (85 g/l) mit Hypalbuminämie und mit Vermehrung der α -, β - und γ -Globuline. Wegen ungünstiger Prognose wurde das Tier geschlachtet.

Makroskopische Befunde

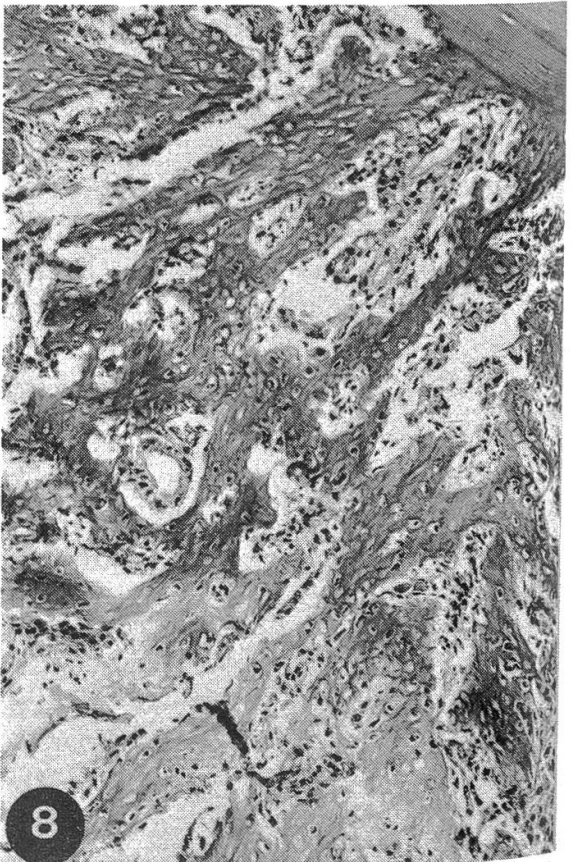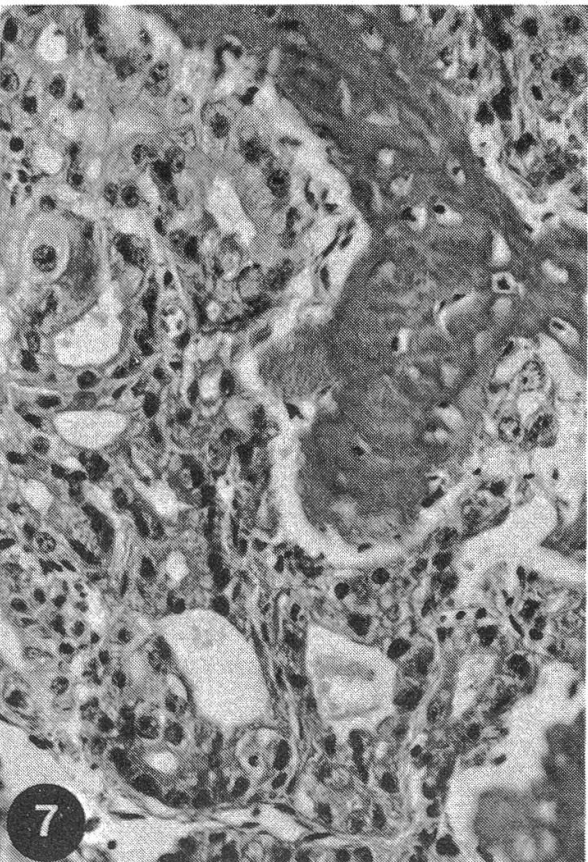
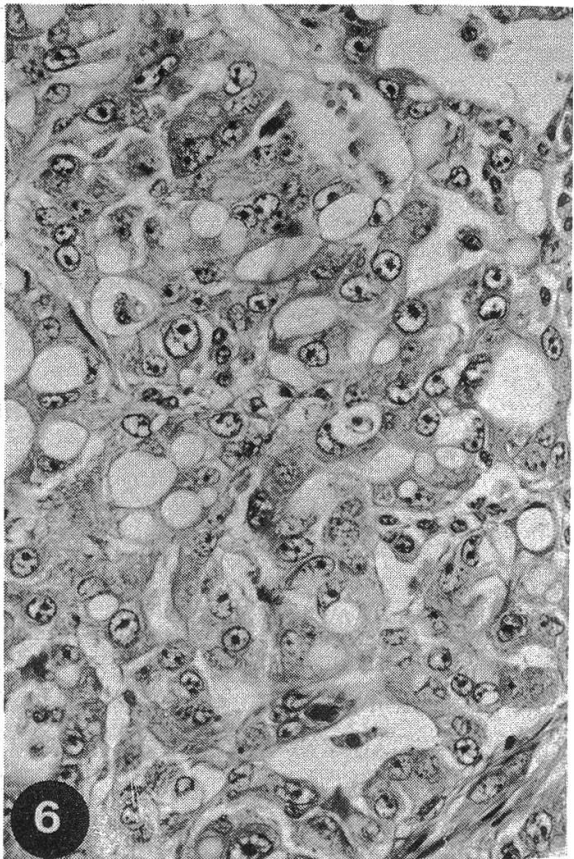
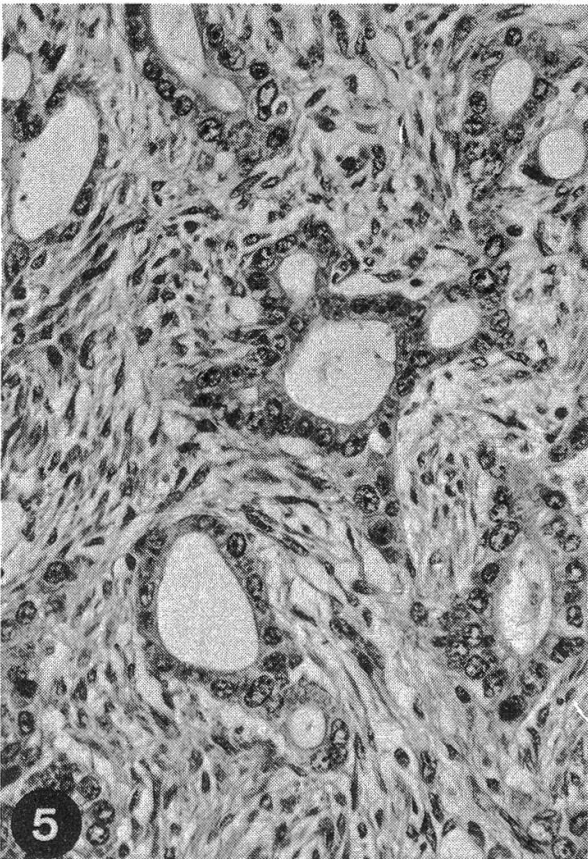
Die retropharyngeal liegende Tumormasse erstreckt sich 30 cm über die Trachea, ist schlecht gegen die Umgebung abgegrenzt und hat eine knotige Oberfläche. Der linke Lappen der Schilddrüse ist nicht mehr, der rechte noch teilweise sichtbar, der Isthmus mit Knoten durchsetzt. Auf der gelblich-weisslichen Schnittfläche finden sich multiple Nekroseherde, Bindegewebssepten und indurierte Bezirke.

Abbildung 1 Schnittfläche des Tumors: weissliche Knoten, Induration, Nekroseherde; Trachea komprimiert.

Abbildung 2 Lunge: weisse, speckige Tumorknoten.

Abbildung 3 Muskulatur: weisse, speckige Tumorknoten, Hämorrhagien und Nekrosen.

Abbildung 4 Femurdiaphyse: weissliche bis rötliche Tumorknoten eingebettet in spongiösen Knochen, periostale Knochenzubildung (rechter Bildrand).



Die retropharyngealen Lymphknoten sind in die Tumormasse einbezogen. Die Trachea ist deutlich komprimiert, und ihre Wand enthält stellenweise bis in die Submukosa reichende Tumormassen, welche die Trachealringe auseinanderdrängen. Im Spitzenlappen und in cranialen Teilen der Zwerchfellslappen finden sich multiple, weisse, speckige Knoten (\varnothing 1–3 cm). Die rechte Niere zeigt subkapsulär und tief im Cortex je einen kleineren Knoten (\varnothing 2–4 mm). Im muralen Papillarmuskel des linken Ventrikels befindet sich ein weiterer Knoten (\varnothing 1 cm). Einzelne Knoten liegen in Hals-, Zwischenrippen- und Oberschenkelmuskulatur. Auf Längsschnitten von Humerus und Femur fallen in proximalen Epiphysen unscharf begrenzte rote Herde auf. In der Diaphyse liegen mehrere rundliche und ovale, bis 4 cm lange, weissliche bis rötliche, speckige Tumorknoten. Sie füllen teilweise die ganze Markhöhle aus und sind eingebettet in spongiösen, endostal zugebildeten Knochen. Über den Herden ist periostale lamelläre Knochenzubildung sichtbar. Weitere Tumorknoten sind in einer Tibia und in mehreren Rippen nachweisbar. Eine Metastase im Os occipitale dringt epidural in die linke kleine Schädelhöhle vor.

Histologische Befunde

Im Tumor liegen follikuläre Strukturen unterschiedlicher Grösse und viel kollagenhaltiges Stroma. Die Follikel sind ausgekleidet von kubischen, selten abgeflachten Zellen mit viel Zytoplasma, das öfters Vakuolen unterschiedlicher Grösse mit kolloidartigem Material enthält. Die bläschenförmigen Kerne besitzen einen bis mehrere Nucleoli. In den Follikellumina finden sich häufig desquamierte Zellkonglomerate. Ferner sind Mitosen, Pyknosen, infiltratives Wachstum und Nekrosen zu beobachten, dagegen keine ausgesprochene Polymorphie. In den vorliegenden Schnitten sind Blutgefässe nicht sicher infiltriert, retropharyngeale Lymphknoten dagegen in den Prozess einbezogen. Die Nierenherde lassen kein Stroma und keine Abgrenzung gegen die Umgebung erkennen, in verschiedenen Glomerula liegen Tumoremboli. Lunge und Herz enthalten eher skirrhöse, die Lunge ausserdem viele Mikro-Metastasen.

In der Trachea infiltriert der Tumor die Tunica mucosa, in der Adventitia findet sich zwischen neoplastischen Follikeln verkalkter Geflechtknochen. Die makroskopisch sichtbaren roten Herde in Epiphysen von Humerus und Femur erwiesen sich als aktives rotes Knochenmark. Am Übergang zur Metaphyse liegen epitheliale Zellwucherungen, umgeben von einem Wall neutrophiler und eosinophiler Granulozyten. In der Diaphyse sind follikuläre und mehr solid-follikuläre Strukturen mit

Abbildung 5 Tumor: follikuläre Strukturen, viel kollagenes Stroma. HE, mittlere Vergrösserung.

Abbildung 6 Nierenmetastase: follikuläre Strukturen, hochgradige Zellanaplasie, kein Stroma. HE, mittlere Vergrösserung.

Abbildung 7 Knochenmetastase: Tumorherde und zugebildeter Faserknochen. HE, mittlere Vergrösserung.

Abbildung 8 Knochenmetastase: periostale lamelläre Knochenzubildung mit Tumordinfiltration; Kompakta am oberen rechten Bildrand erkennbar. HE, schwache Vergrösserung.

wenig Stroma nachweisbar. Dort ist auch rege Osteoblastentätigkeit mit Zubildung von Faserknochen zu beobachten. Abbauprozesse in der Kompakta sind erkennbar an erhöhter Osteoklastenaktivität und an zahlreichen Howshipschen Lakunen. Über den Tumorherden besteht lamelläre periostale Knochenapposition. Auflösung der Kortikalis mit Infiltration des Tumors in das Periost und die umgebende Muskulatur ist an Rippen besonders ausgeprägt. Ferner sind Nekrosen und Hämorrhagien im Tumorgewebe in unterschiedlicher Ausdehnung zu beobachten.

Diskussion

Nach dem histologischen Bild kann der Tumor als follikuläres Thyreoideacarcinom klassifiziert werden (*Moulton, 1978; von Sandersleben und Hänichen, 1974*). Thyreoideacarcinome wachsen invasiv in die Umgebung und bilden hämatogen Metastasen in verschiedenen Organen, vor allem aber in den Lungen; im Gegensatz zum Menschen sind primäre Metastasen in regionären Lymphknoten eher selten (*Groth, 1968; Jubb und Kennedy, 1970; Smith, Jones and Hunt, 1972; von Sandersleben und Hänichen, 1974; Moulton, 1978*). Knochenmetastasen verschiedener Tumoren, insbesondere auch der Thyreoidea werden beim Tier im Gegensatz zum Menschen verhältnismässig selten beobachtet (*Groth, 1968; Dobberstein und Tamaschke, 1969*). Beim Menschen gehören vor allem die Carcinome von Prostata, Mamma, Lunge, Nieren, Schilddrüse und das kleinzellige Magencarcinom zu den ossophilen Tumoren (*Pliess, 1974*). Die Metastasenhäufigkeit im Skelett hängt von verschiedenen Faktoren ab: Art, Ausdehnung und Metastasierungstyp des Primärtumors, Dauer der Erkrankung, Therapieerfolg und Genauigkeit der Skelettobduktion (*Pliess, 1974*). Bei Hund und Katze werden Metastasen in Rippen, Wirbeln und langen Röhrenknochen vor allem bei Tumoren von Milchdrüse, Lunge oder Prostata beobachtet (*Misdorp und van der Heul, 1976; Goedegebuure, 1978; van de Pol et al., 1978*). Lahmheiten und Schmerzäusserung können auf Knochenmetastasen hinweisen (*Grant and Lincoln, 1972; Grevel et al., 1978; van de Pol et al., 1978*). Klinisch-pathologische Befunde sind nicht pathognomonisch (*van de Pol et al., 1978*). Durch Osteolyse kommt es zu Hyperphosphatämie und Hypercalcämie, die Aktivität der alkalischen Phosphatase kann bei reaktiver Knochenzubildung erhöht sein. Hyperaktivität des Knochenmarks hat oft Leukozytose mit Linksverschiebung zur Folge. Daneben werden auch Anämie und erhöhte Blutsenkung beobachtet. Ähnliche unspezifische Befunde liegen in unserem Fall vor. Bei Fehlen von röntgenologischen Veränderungen ist die Diagnose somit schwierig. Mit Szintigraphie können auch kleinere Läsionen nachgewiesen werden (*van de Pol et al., 1978*), durch Angiographie wurden Knochenmetastasen eines Speicheldrüsen-carcinoms bei einem Hund näher charakterisiert (*Grevel et al., 1978*). Die Knochenbiopsie kann widersprüchliche Resultate geben, wenn eine Randzone mit entzündlicher Abwehrreaktion getroffen wird (*van de Pol et al., 1978*).

Maligne Tumoren und somit auch Knochenmetastasen sind beim Pferd im Gegensatz zu Hund und Katze sehr selten (*Cotchin, 1977*). Neben Thyreoideacarcinomen kommen maligne Melanome vor, die den Knochen direkt oder selten auch hämatogen befallen können (*Grant and Lincoln, 1972; Moulton, 1978*).

Zusammenfassung

Bei einer 15jährigen Inländerstute wurde ein follikuläres Thyreoideacarcinom diagnostiziert. Metastasen fanden sich in retropharyngealen Lymphknoten, Trachea, Lunge, Herz, Nieren, Skelettmuskulatur, Humerus, Femur, Tibia, Rippen und Os occipitale. Der Fall wird anhand von klinischen, pathologisch-anatomischen und histologischen Befunden beschrieben und diskutiert.

Résumé

Un carcinome folliculaire de la thyroïde a été diagnostiqué chez une jument suisse de 15 ans. Des métastases furent retrouvées au niveau des ganglions rétropharyngiens, de la trachée, des poumons, du cœur, des reins, de la musculature squelettique, de l'humérus, du fémur, du tibia, des côtes et de l'os occipital. Une description clinique, nécropsique et histologique du cas est présentée et commentée.

Riassunto

È stato reperito un carcinoma follicolare della tiroide in una fattrice svizzera di 15 anni. La neoplasia ha dato luogo a metastasi nelle seguenti localizzazioni: linfonodi retrofaringei, trachea, polmoni, cuore, reni, muscolatura scheletrica, omero, femore, tibia, costole e osso occipitale. Il caso viene discusso sulla base dei reperti clinici, macroscopici e istologici.

Summary

A follicular carcinoma of the thyroid gland was found in a 15 year old Swiss mare. Metastases occurred in retropharyngeal lymphnodes, trachea, lung, myocardium, kidney, skeletal muscles, humerus, femur, tibia, ribs and in the os occipitale. Clinical, macroscopical and histological findings are discussed.

Literaturverzeichnis

- Baker J.R. and Leyland A.*: Histological survey of tumours of the horse, with particular reference to those of the skin. *Vet. Rec.* 96, 419–422 (1975). – *Böhm H.*: Schilddrüsenkrebs bei einem Pferd. *Tierärztl. Umschau* 14, 351–353 (1959). – *Cotchin E.*: Tumours of farm animals: A survey of tumours examined at the Royal Veterinary College during 1950–1960. *Vet. Rec.* 72, 816–822 (1969). – *Cotchin E. and Baker-Smith J.*: Tumours in horses encountered in an abattoir survey. *Vet. Rec.* 97, 339 (1975). – *Cotchin E.*: A general survey of tumours in the horse. *Equine Vet. J.* 9, 16–21 (1977). – *Damodaran S. and Ramachandran P.V.*: A survey of neoplasms of equidae. *Indian Vet. J.* 52, 531–534, 1975. Abstract in *Vet. Bull.* 46, 2062 (1976). – *Dobberstein J. und Tamaschke Ch.*: Blastome der Knochen. In *E. Joest*: Handbuch der speziellen pathologischen Anatomie der Haustiere. Band I, 3. Auflage, Verlag Paul Parey, Berlin und Hamburg 1969. – *Goedegebuure S.A.*: The occurrence of secondary bone tumours in the dog. 27. Tagung der Europäischen Gesellschaft für Veterinärpathologie. Zusammenfassung in *BMTW* 91, 469 (1978). – *Grant B. and Lincoln St.*: Melanosarcoma as a cause of lameness in a horse. *VMSAC* 67, 995–998 (1972). – *Grevel V., Schmidt S. und Mettler F.*: Multiple Knochenmetastasen eines Speicheldrüsenkarzinoms bei einem Hund. Röntgenologische, angiographische und pathologisch-anatomische Befunde. *Schweiz. Arch. Tierheilk.* 120, 13–22 (1978). – *Groth W.*: Die Pathologie der Struma und Schilddrüseneschwülste der Haustiere. *DTW* 69, 707–713 (1962). – *Groth W.*: Die Schilddrüse. In *E. Joest*: Handbuch der speziellen pathologischen Anatomie der Haustiere. Band III, 3. Auflage, Verlag Paul Parey, Berlin und Hamburg 1968. – *Joyce J.R., Thompson R.B., Kyzar J.R. and Hightower D.*: Thyroid Carcinoma in a horse. *JAVMA* 168, 610–612 (1976). – *Jubb K.V.F. and Kennedy P.C.*: Pathology of Domestic Animals. Volume 1, 2nd Ed., Academic Press, New York and London 1970. – *Kronberger H.*: Kritische Sichtung des dem Institut in den Jahren 1917–1959 eingesandten Geschwulstmaterials von Haussäugetieren. *Mh. Vet. Med.* 16, 296–302 (1961). – *Lehr L.*: Strumaadenokarzinom mit Metastasen bei einem Pferde. *Wien. tierärztl. Mschr.* 21, 111–112 (1934). – *Misdorp W.*: Tumours in large domestic animals in the Netherlands. *J. comp. Path.* 77, 211–216 (1967). – *Misdorp W. and van der Heul R.O.*: Tumours of bones and joints. In: International classification of tumours of domestic animals. *Bull. Wld. Hlth. Org.* 53, 265–282 (1976). – *Moulton J.E.*: Tumors in domestic animals. 2nd Ed., University of California

Press, Berkeley, Los Angeles, London 1978. – *Panndorf H.*: Statistischer Beitrag zum Geschwulst-vorkommen im Patientengut einer Grosstierklinik. *Mh. Vet. Med.* 25, 99–104 (1970). – *Pliess G.*: Bewegungsapparat. In: *W. Doerr*: Organpathologie. Band III. Georg Thieme Verlag, Stuttgart 1974. – *Plummer P.J.G.*: A survey of six hundred and thirty six tumours from domesticated animals. *Can. J. comp. Med.* 20, 239–251 (1956). – *Runnells R.A.* and *Benbrook E.A.*: Epithelial tumours of horses. *Am. J. Vet. Res.* 3, 176–179 (1942). – *Schlotthauer C.F.*: The incidence and types of disease of the thyroid gland of adult horses. *JAVMA* 78, 211–218 (1931). – *Smith H.A.* and *Jones T.C.*: *Veterinary Pathology*. 3rd Ed., Lea and Febiger, Philadelphia 1966. – *Smith H.A.*, *Jones T.C.* and *Hunt R.D.*: *Veterinary Pathology*. 4th Ed., Lea and Febiger, Philadelphia 1972. – *Sundberg J.P.*, *Burnstein Th.*, *Page E.H.*, *Kirkham W.W.* and *Robinson F.R.*: Neoplasms of equidae. *JAVMA* 170, 150–152 (1977). – *Überreiter O.*: Beitrag zur Diagnostik und Therapie von Tumoren bei Tieren (Pferd, Hund, Katze). *Wien. tierärztl. Mschr.* 52, 211–222, 597–618, 685–699 (1965). – *Van de Pol B.*, *Stassen E.*, *Goedegebuure S.A.*, *van den Brom W.E.* and *van Nes J.J.*: Secondary bone tumours. A case report. *Tijdschr. Diergeneesk.* 103, 1099–1103 (1978). – *Von Sandersleben J.* and *Hänichen T.*: Tumours of the thyroid gland. In: *International histological classification of tumours of domestic animals*. *Bull. Wld. Hlth. Org.* 50, 35–42 (1974). – *Wintzer J.-J.*: Zum Geschwulst-vorkommen beim Pferd. *Mh. Vet. Med.* 10, 49–50 (1955).

BUCHBESPRECHUNG

Der Hund im Haus. Auswahl und Erziehung. Von *John Holmes*. Albert Müller Verlag, Rüslikon/Zürich-Stuttgart-Wien 1979. Schutzumschlag, 184 Seiten, 23 Abbildungen. Fr./DM 29.80.

Kein Zweifel, der Autor weiss etwas von Hunden und kann mit ihnen umgehen. Jedoch ist der Versuch, seine Erfahrungen einem grösseren Publikum zugänglich zu machen, nicht eben glücklich ausgefallen. Nur schon die Verwendung der Ausdrücke «abstossende Schar» oder «unerwünschte Wesensart» in Zusammenhang mit den wilden Vorfahren unserer Hunde wirkt befremdend aus der Feder eines Hundefreundes, ebenso die Charakterisierung der Bastarde als Sexfanatiker, Egoisten ohne Unterwerfungstrieb, nur darauf bedacht, ihr eigenes Leben so angenehm wie möglich zu gestalten und ihre – unerwünschte! – Wesensart infolge gesteigerten Geschlechtstriebes unkontrolliert weiter-zuvererben.

Der erste Teil des Buches soll dem Leser die Natur des Hundes, seine Triebe und Reaktionen und wie sie in der Erziehung ausgenützt werden können, verständlich machen. Vieles ist gut, so z. B. die Feststellung, dass ein Hund im Rudel ganz anders und oft unerwartet reagiert, als wenn er allein ist. Weshalb wird dann aber etwas später davor gewarnt, einen Welpen einer Rasse auszuwählen, deren Angehörige sich als Gruppe im Ausstellungsring ungebärdig benehmen, da dies ein Zeichen sei, dass sich ein Welpe dieser Rasse höchstwahrscheinlich zum Raufbold entwickle? Unfundierte und allzu subjektiv ist der Erguss über den Blick und die Augen, worauf diesbezüglich zu achten sei bei der Wahl eines Hundes. Dies mag für den Autor zutreffen, hat aber kaum Allgemeingültigkeit. Beim Lesen eines solchen Abschnittes gewinnt man den Eindruck, die Memoiren des Herrn X und nicht ein Buch mit ernstzunehmenden Ratschlägen in den Händen zu haben.

Die Einstellung des Autors dem Showbusiness gegenüber ist vernünftig, und mit dem Kapitel über die Verantwortung spricht er jedem Tierfreund aus der Seele. Schade, dass dieser positive Effekt am Schluss zunichte gemacht wird durch das verallgemeinernde Donnerwetter über die verantwortungs-losen Tierärzte, die vor der Euthanasie eines alten Tieres noch ein Geriatrikum einzusetzen versuchen.

Der zweite Teil des Buches handelt von der praktischen Erziehung des Hundes. Vieles ist darin nicht neu, aber es sind doch zahlreiche persönliche, sicher wertvolle Erfahrungen eingeflochten, die diesen zweiten Teil lesenswert machen.

Die Sprache des Buches ist oft nicht sehr gefällig. Nebenbei sei auch bemerkt, dass der Hund auf Abb. 20 kein Collie ist und dass Ferkel noch nie Nesthocker waren!

R. Fatzer, Bern