**Zeitschrift:** Schweizer Archiv für Tierheilkunde SAT : die Fachzeitschrift für Tierärztinnen und Tierärzte = Archives Suisses de Médecine Vétérinaire ASMV : la revue professionnelle des vétérinaires

**Herausgeber:** Gesellschaft Schweizer Tierärztinnen und Tierärzte

**Band:** 121 (1979)

**Artikel:** Plötzliche Todesfälle bei Welpen infolge Myokarditis

**Autor:** Sandersleben, J. von / Kriegleder, H.

**DOI:** https://doi.org/10.5169/seals-593520

**Nutzungsbedingungen**

Die ETH-Bibliothek ist die Anbieterin der digitalisierten Zeitschriften. Sie besitzt keine Urheberrechte an den Zeitschriften und ist nicht verantwortlich für deren Inhalte. Die Rechte liegen in der Regel bei den Herausgebern beziehungsweise den externen Rechteinhabern. Siehe Rechtliche Hinweise.

**Conditions d'utilisation**

L'ETH Library est le fournisseur des revues numérisées. Elle ne détient aucun droit d'auteur sur les revues et n'est pas responsable de leur contenu. En règle générale, les droits sont détenus par les éditeurs ou les détenteurs de droits externes. Voir Informations légales.

**Terms of use**

The ETH Library is the provider of the digitised journals. It does not own any copyrights to the journals and is not responsible for their content. The rights usually lie with the publishers or the external rights holders. See Legal notice.

**Download PDF:** 18.04.2025

**ETH-Bibliothek Zürich, E-Periodica, https://www.e-periodica.ch**

Schweiz. Arch. Tierheilk. *121*, 615–622, 1979

Aus dem Institut für Tierpathologie
(Lehrstuhl für Allgemeine Pathologie und Pathologische Anatomie:
Prof. Dr. J. von Sandersleben)
der Universität München

# Plötzliche Todesfälle bei Welpen infolge Myokarditis

von *J. von Sandersleben* und *H. Kriegleder*[1]

Im Jahre 1977 diagnostizierten wir bei einem etwa 3 Wochen alten Welpen eine nichteitrige Myokarditis als Todesursache, 1978 beobachteten wir fünf und im ersten Vierteljahr 1979 weitere fünf Fälle. Entsprechende Berichte aus Grossbritannien und Australien finden sich Anfang 1979 im Schrifttum [5, 6, 8, 9, 10]. Auch aus den USA liegen seit kurzem Mitteilungen über das Auftreten von Myokarditiden bei Welpen vor [4, 7]. Es handelt sich offensichtlich um ein Krankheitsbild, das noch weitgehend unbekannt ist. Wir werden daher die in unserem Einzugsgebiet aufgetretenen Fälle kurz vorstellen und das bislang über die Erkrankung Bekannte diskutieren:

## Material und Methode

Die wichtigsten Daten der untersuchten Welpen sind in einer Tabelle zusammengefasst. Sie enthält Angaben über die Anamnese, das Ergebnis der Sektion und über den jeweiligen histologischen Herzbefund. Bei einigen Tieren wurden routinemässig ausser dem Herzen noch eine Reihe von Organen, insbesondere Lunge und Leber, histologisch untersucht. Da sich keine Anhaltspunkte für eine primäre Erkrankung dieser Organe ergaben, kann auf eine Wiedergabe der Befunde verzichtet werden. Bei den Fällen 7 und 10 wurde zusätzlich eine elektronenmikroskopische Untersuchung des formalinfixierten Herzmuskels durchgeführt.

## Diskussion

In den bislang vorliegenden Arbeiten wird das Alter der Tiere zum Zeitpunkt des Todes mit zwei bis sechzehn Wochen angegeben, wobei ein Alter von vier bis acht Wochen am häufigsten genannt wird. Letzteres deckt sich mit unseren Beobachtungen. Aus den Anamnesen geht in der Mehrzahl der Fälle hervor, dass die Welpen plötzlich und ohne vorhergehende Krankheitserscheinungen sterben. Bei einzelnen, vorwiegend älteren Tieren wurden vor dem Tode eine Diarrhoe [6, 10] oder respiratorische Erscheinungen [4, 7, 8, 9] beobachtet. Es werden sowohl Einzeltodesfälle erwähnt als auch das Verenden ganzer Würfe innerhalb kurzer Zeit. Den uns vorliegenden Unterlagen ist Entsprechendes zu entnehmen (z.B. Fälle 8–10). Aus manchen Vorberichten (z.B. Fälle 6 und 7) gewinnt man den Eindruck, dass

[1] Adresse: Veterinärstrasse 13, D-8000 München 22.

Tabellarische Zusammenstellung der Myokarditisfälle

| Fall. Nr. | Rasse, Alter, Geschlecht | Vorbericht | Sektionsbefund | Histologischer Herzbefund |
|---|---|---|---|---|
| 1 | Westhighland-Terrier, männlich, 20 Tage alt, Tgb. Nr. 158/77 | Hündin an Durchfall erkrankt. Die Welpen entwickeln sich ab dem 14. Lebenstag schlecht, zeigen gelegentlich Durchfall. Ein Welpe gestorben. | Lungenödem; Herz unauffällig; katarrhalische Enteritis; leichter Askaridenbefall. | Fleckförmige interstitielle nichteitrige Myokarditis mit Untergang einzelner Muskelzellen. Kerneinschlüsse: + |
| 2 | Boxer, männlich, 28 Tage alt, Tgb. Nr. 601/78 | Wurf von 3 Welpen. Ein Tier am 4. Lebenstag gestorben, eines am 28. Lebenstag ohne vorherige Krankheitserscheinungen. Das dritte Tier bislang gesund. | Hydrocephalus internus; Lungenödem; katarrhalische Enteritis; mittelgradiger Askaridenbefall; Herz unauffällig. | Untergang zahlreicher Herzmuskelzellen bei erhaltenen Myolemmschläuchen und leichter Zubildung kollagener Fasern im Interstitium. Anhaltspunkte für fortschreitenden Herzmuskelzelluntergang. Einzelne lymphohistiozytäre Zellinfiltrate. Kerneinschlüsse: ⊘ |
| 3 | Boxer, weiblich, 8 Wochen alt, Tgb. Nr. 977/78 | Wurf von 6 Welpen. Ein Tier im Alter von 4 Wochen, ein weiteres mit 5 Wochen plötzlich verstorben. Jetzt erneut ein plötzlicher Todesfall. | Lungenödem; Herzdilatation, besonders links; Myokard hellbraun; gut gefüllter Magen. | Herzmuskel aufgelockert, fleckförmig leere Myolemmschläuche, leichte Kollagenfaserzubildung, herdförmig lymphohistiozytäre Infiltrate, vereinzelt frischer Untergang von Herzmuskelzellen. Kerneinschlüsse: + |
| 4 | Französischer Bully, weiblich, 8 Wochen alt, Tgb. Nr. 978/78, gleicher Züchter wie 977/78 | Wurf von 4 Welpen. Der Welpe stirbt wenige Stunden nach Atembeschleunigung. Die anderen bislang gesund. | Lungenödem; Herzdilatation, hellgelbbraunes Myokard; akute Stauungsleber; leichter Blutaustritt in das Dünndarmlumen. | Ausgeprägte nichteitrige Myokarditis (Lymphozyten, Histiozyten, Plasmazellen) mit fleckförmigem frischem Herzmuskelzelluntergang. Kerneinschlüsse: + |
| 5 u. 6 | 2 Zwergschnauzer, 1 × männlich, 1 × weiblich, 24 Tage alt, Tgb. Nr. 2573 und 2574/78 | Grosser Zuchtbetrieb mit 50 Hündinnen verschiedener Rassen Seit ca. 6 Wochen Todesfälle in mehreren Würfen. Von 8 Zwergschnauzerwelpen 2 plötzlich verendet, die restlichen zeigen Nasen- und Augenausfluss. | Zu beiden Tieren identischer Befund: Lungenödem; Herz nicht auffällig erweitert, Myokard jedoch leicht fleckig; Magen gut gefüllt. | Bei beiden Tieren deutliche nichteitrige Myokarditis (Lymphozyten, Histiozyten) und fleckförmiger frischer Herzmuskelzelluntergang. Kerneinschlüsse: + |

Fortsetzung tabellarische Zusammenstellung der Myokarditisfälle

| Fall Nr. | Rasse, Alter, Geschlecht | Vorbericht | Sektionsbefund | Histologischer Herzbefund |
|---|---|---|---|---|
| 7 | Colliewelpe, weiblich, 8 Wochen alt, Tgb. Nr. 105/79 | Wurf von 5 Welpen. Ein Tier offenbar plötzlich gestorben, die anderen unauffällig. | Lungenödem; Herzdilatation, Myokard gelbbräunlich fleckig; Magen gut gefüllt. | Herdförmige nichteitrige Myokarditis (Lymphozyten, Histiozyten, Plasmazellen) mit fleckförmigem frischem Herzmuskelzelluntergang. Kerneinschlüsse: + |
| 8–10 | 3 Schäferhundwelpen, alle männlich, 5 Wochen alt, Tgb. Nr. 394 a–c/79 | Alle 6 Tiere eines Wurfes plötzlich ohne vorherige Krankheitserscheinungen gestorben. Drei zur Sektion eingeschickt. | Befunde bei allen drei Tieren identisch: Lungenödem; Herzdilatation, besonders links, Myokard lehmfarben, leichtes Hydroperikard; Magen gut gefüllt. | 394 a: Auflockerung des Myokards, zahlreiche leere Myolemmschläuche, wenig Entzündungszellen. 394 b: Befund wie bei 394 a. 394 c: Deutlicher Herzmuskelzelluntergang, fleckförmige nichteitrige Entzündung. Kerneinschlüsse: in zwei Fällen: + |
| 11 | Dackelwelpe, weiblich, 6 Wochen alt, Tgb. Nr. 800/79 | Wurfgrösse? Das eingesandte Tier ohne vorherige Krankheitserscheinungen plötzlich verendet. | Lungenödem; Herzdilatation ohne auffällige Verfärbung des Myokards; Magen gut gefüllt. | Nichteitrige Myokarditis (Lymphozyten, Histiozyten, Plasmazellen) deutlicher Ausprägung, herdförmig Herzmuskelzelluntergang und leere Myolemmschläuche. Kerneinschlüsse: ∅ |
| 12 | Pudel, weiblich, 5 Monate alt, Tgb. Nr. 2296/78 | Am Abend erbrochen, blutigen Kot abgesetzt, Atemnot. In der Nacht gestorben. | Ausgeprägtes Lungenödem, Anhaltspunkte für chronische Lungenstauung; ausgeprägte Dilatation des linken Herzens; Magen gut gefüllt; Stauungskatarrh der Darmschleimhaut. | Zahlreiche kleine, zum Teil sehr bizarr geformte zellarme Schwielen im Myokard; keine Anhaltspunkte für akuten Herzmuskelzelluntergang. Kerneinschlüsse: ∅ |
| 13 | Schnauzer, männlich, 4 Monate alt, Tgb. Nr. 204/79 | Husten seit einigen Tagen, keine Futteraufnahme. | Lungenödem; ausgeprägte Herzdilatation, besonders links, Myokard gelbbraunfleckig; Magen gut gefüllt. | Zahlreiche kleine, zum Teil bizarr geformte zellarme Schwielen im Myokard, fleckige feinstaubige Verfettung von Herzmuskelzellen. Kerneinschlüsse: ∅ |

Todesfälle infolge Myokarditis in grossen Zuchtbetrieben gehäuft vorkommen. Auch die Erhebungen von *Huxtable* et al. (1979) weisen in diese Richtung.

Bei der Obduktion der Welpen wird, wie auch wir feststellen können, regelmässig eine Stauungslunge mit Ödem nachgewiesen. *Jezyk* et al. (1979) sowie *Hayes* et al. (1979) beschreiben in Einzelfällen leichte Flüssigkeitsvermehrung in der Brust- und Bauchhöhle sowie im Herzbeutel. Milz und Leber sind in der Regel unauffällig, abgesehen von einer akuten Stauungshyperämie. Bei der Mehrzahl unserer typischen Myokarditisfälle (Fälle 1–11) ist der Magen zum Zeitpunkt des Todes gut mit Milch gefüllt. *Hayes* et al. (1979) sehen dies bei 5 von 11 Welpen. *Wilkinson* (1979) und *Jefferies* et al. (1979) geben an, dass bei einzelnen Welpen Anhaltspunkte für eine akute Darmentzündung bestehen. Wir diagnostizierten sie bei 2 von 11 Tieren. Die makroskopischen Befunde am Herzen variieren nicht unerheblich. Übereinstimmend mit den anderen Autoren machten wir die Beobachtung, dass trotz histologisch nachgewiesener schwerer Myokarditis die Herzen makroskopisch unauffällig sein können. Manchmal zeigen sie lediglich eine dezente helle Fleckung. In 7 von 11 eigenen Fällen ist das Herz allerdings beidseits deutlich dilatiert, der Herzmuskel diffus oder fleckig hellgelbbraun.

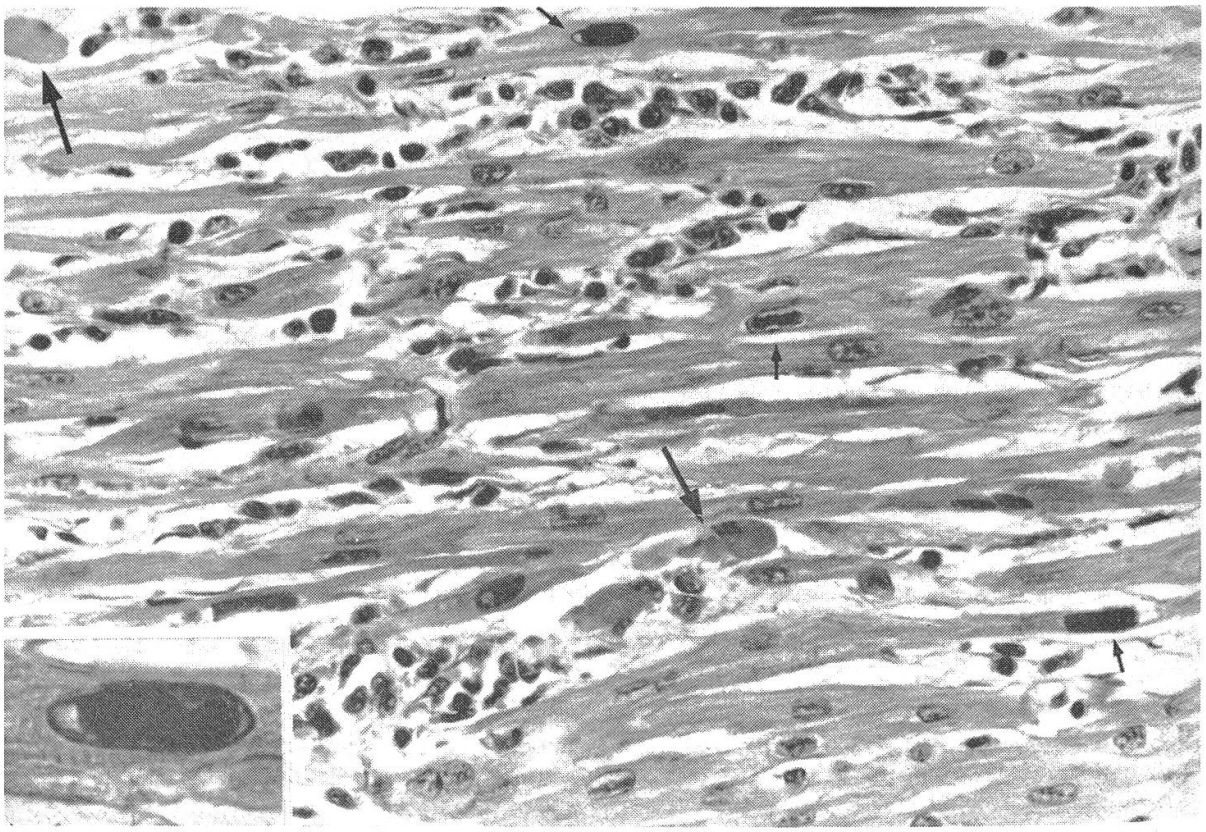

Abb. 1 Nichteitrige Myokarditis vom Typ I. Zwischen den Muskelzellverbänden an mehreren Stellen Rundzellinfiltrate; EK (kleine Pfeile) und einzelne zugrunde gehende Muskelzellen (grosse Pfeile). Im Ausschnitt links unten ein EK bei starker Vergrösserung. Färbung HE, Vergrösserung 350x, Ausschnitt 1100x.

Anhand der histologischen Befunde der von uns untersuchten 11 Herzen sind zwei Haupttypen der myokardialen Schädigung festzustellen, wobei Übergangsformen vorkommen. Eine Zuordnung der Typen zu einem bestimmten Alter ist nicht möglich. Wie die Fälle 8–10 zeigen, kann man bei Welpen eines Wurfes, die zu gleicher Zeit starben, unterschiedliche Herzbefunde erheben. Der Typ I der Myokarditis (Abb. 1) ist durch entzündliche Zellinfiltrate bei relativ geringer Schädigung der Herzmuskelzellen gekennzeichnet. Es handelt sich vorwiegend um Lymphozyten, Histiozyten und Plasmazellen, Granulozyten sind nur in geringer Zahl nachweisbar. Einzelne Muskelzellen gehen zugrunde, daneben finden sich stellenweise kleine feintropfig verfettete Muskelzellgruppen. Beim Typ II tritt der Herzmuskelzelluntergang in den Vordergrund (Abb. 2). Das Myokard macht einen aufgelockerten Eindruck, die Zahl der Muskelzellen ist fleckförmig reduziert. Anstelle der Zellen liegen leere Myolemmschläuche, z.T. kann man eine leichte Zubildung kollagener Fasern sehen. In den Arealen mit Zellschwund sind locker histiozytäre Zellen und Fibroblasten eingestreut. Verkalkung degenerierter Muskelzellen, wie sie *Huxtable* et al. (1979) bei einem älteren Welpen beobachteten, sahen wir nicht. Im übrigen werden von allen Autoren weitgehend gleichartige Herzbefunde beschrieben. *Hayes* et al. (1979) sowie *Jezyk* et al. (1979) geben an, dass der linke Ventrikel stärker be-

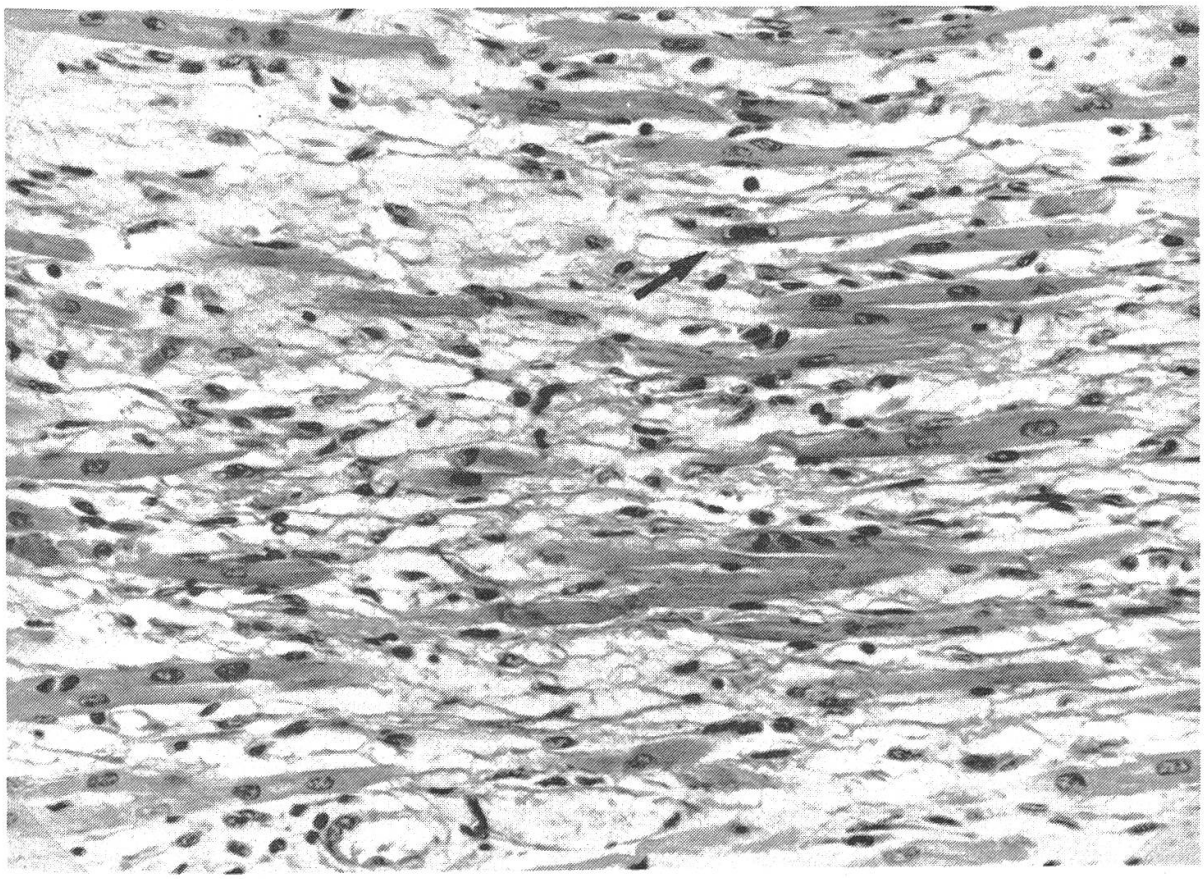

Abb. 2 Nichteitrige Myokarditis Typ II. Aufgelockerter Zellverband mit zahlreichen leeren Myolemmschläuchen und lockerer Zellinfiltration, ein Kerneinschlusskörperchen (Pfeil); Färbung HE, Vergrösserung 280x.

troffen ist als der rechte und dass die Vorkammermuskulatur nur selten Veränderungen aufweist.

Bereits in den ersten Veröffentlichungen, die die Myokarditis der Welpen zum Gegenstand haben [5, 8, 9], wird übereinstimmend auf das Vorkommen von grossen, homogenen, basophilen Einschlusskörperchen (EK) in den Kernen von Herzmuskelzellen hingewiesen. Sie treten allerdings, wie die Untersuchungen von *Hayes* et al. (1979) und *Jezyk* et al. (1979) zeigen, nicht regelmässig auf. Wir konnten sie in 8 von 11 Fällen nachweisen. Ihre Anzahl schwankt von Fall zu Fall nicht unerheblich, manchmal liegen mehrere in einem Blickfeld (Abb. 1); in anderen Fällen sind erst nach längerem Suchen einzelne EK aufzufinden (Abb. 2). *Huxtable* et al. (1979) bringen in ihrer kurzen Mitteilung eine elektronenmikroskopische Aufnahme eines EK. Sie deuten kleine Partikeln, die in grosser Zahl in den Einschlüssen vorkommen, als Parvovirus. *Hayes* et al. (1979) kommen zu dem gleichen Ergebnis. Wir haben EK in den Fällen 6 und 8 elektronenmikroskopisch untersucht. Wie Abb. 3 erkennen lässt, ist das Innere des Kernes mit grossen Mengen unterschiedlich elektronendichter ringförmiger Partikeln mit einem Durchmesser von 19–25 nm angefüllt, die in Form und Grösse Parvo-Virus-Partikeln gleichen.

Der histomorphologische Befund am Herzen spricht dafür, dass es sich nicht um eine hochakute Myokarditis handelt. In einer Reihe von Fällen geben die Auto-

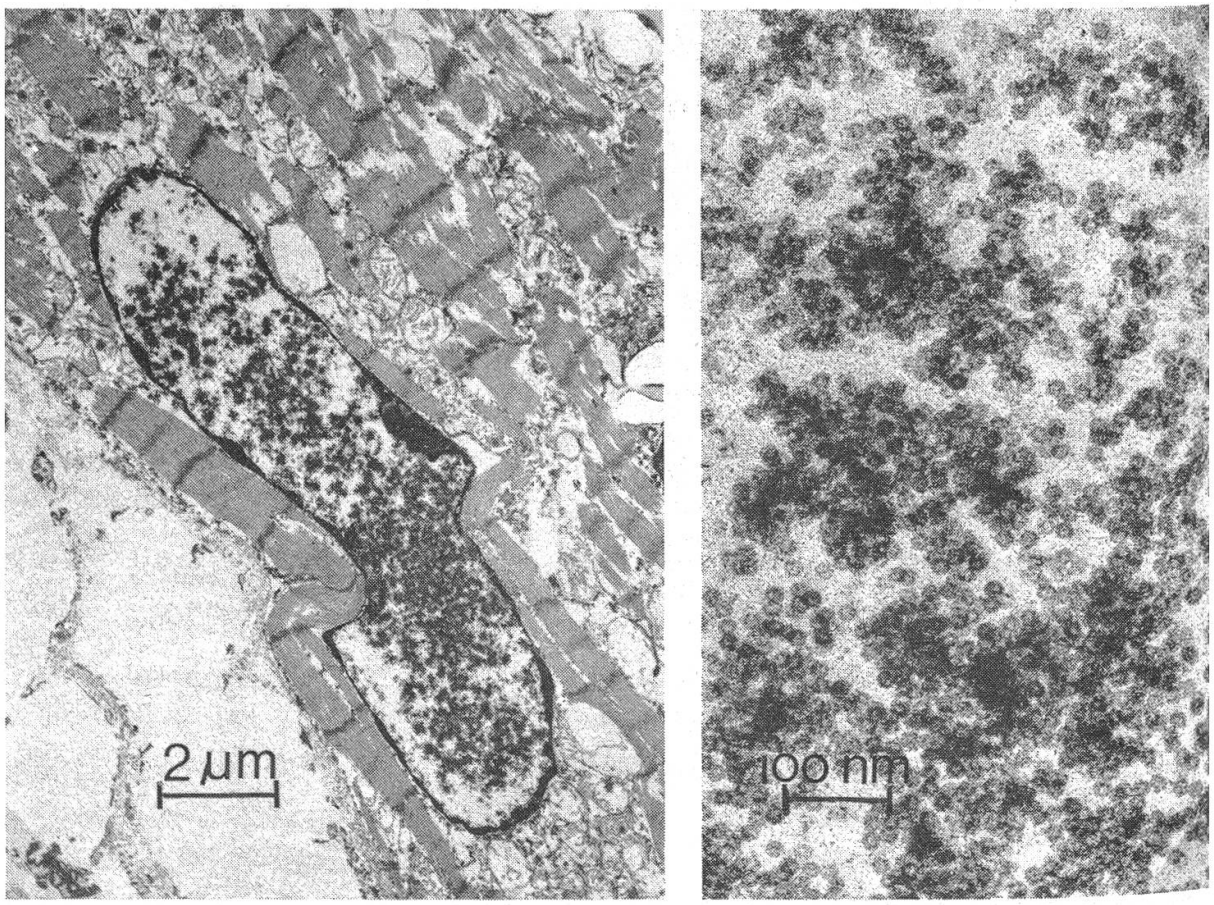


Abb. 3 Kerneinschlusskörperchen im elektronenmikroskopischen Bild. Links Übersichtsaufnahme des Kerns, rechts ringförmige Partikeln bei starker Vergrösserung (Aufnahme Dr. Pospischil).

ren an, dass es im Zuge des Myokardschadens auch zur Vernarbung bzw. interstitiellen Fibrose kommt [4, 5, 9]. *Jezyk* et al. (1979) bezeichnen den Befund am Herzmuskel in ihren Fällen sogar als «diffuse chronische Myokardfibrose mit mononukleärer Zellinfiltration». Auch wir haben besonders bei den Fällen des Typs II eine meist dezente Kollagenfaserzubildung beobachten können.

In denselben Jahren, in denen die ersten Fälle von Myokarditis auftraten, sahen wir zwei Todesfälle bei Welpen im Alter von 4 und 5 Monaten (Fall 12 und 13). Lungenödem und ausgeprägte Linksherzdilatation sowie gut gefüllter Magen waren der wesentlichste Sektionsbefund. Histologisch fanden sich zahlreiche kleine zellarme Schwielen im Herzmuskel, entzündliche oder degenerative Prozesse fehlten, ebenso EK. Wir halten es für möglich, dass die Narben die Folgen eines Myokardschadens sind, der zum Formenkreis der oben angeführten Myokarditis gehört.

Was die Ätiologie der Myokarditis der Welpen betrifft, gehen alle, die sich bislang mit der Krankheit beschäftigten, von einer Virusinfektion aus, wobei an ein Parvovirus gedacht wird. Hierfür sprechen nicht nur die elektronenmikroskopischen Befunde der intranukleären EK, sondern auch die Ergebnisse eines von *Hayes* et al. (1979) durchgeführten direkten Fluoreszenz-Antikörpertestes. Die Reproduktion einer identischen Erkrankung bei Welpen ist den o.a. Autoren mittels einer Präparation aus Herzmuskelgewebe bisher nicht gelungen. Bei einem der drei Welpen, der am 7. Tage getötet wurde, fanden sich histologisch im Ileum eine Atrophie der Zotten und Krypten sowie ein Zellschwund in den Peyerschen Platten. Dieser Darmbefund wird mit dem bei der Panleukopenie der Katzen verglichen. In letzter Zeit wurde mehrfach über Enteritiden bei Hunden verschiedenen Alters berichtet, die auf eine Parvovirusinfektion zurückgeführt werden [1, 2, 3]. Der histologische Befund am Darm hat grosse Ähnlichkeit mit dem bei der Panleukopenie der Katzen. Nach dem augenblicklichen Wissensstand scheinen Viren aus der Familie der Parvoviridae bei der Tierart Hund nicht nur Enteritiden, sondern auch Myokarditiden hervorzurufen.

**Zusammenfassung**

In letzter Zeit werden häufiger plötzliche Todesfälle bei Welpen beobachtet, die auf ein Herzversagen infolge einer Myokarditis zurückzuführen sind. Elf eigene Beobachtungen werden vorgestellt. Trotz schwerer Myokarditis kann das Herz makroskopisch unauffällig sein, nicht selten ist es jedoch deutlich dilatiert. Es liegt eine nichteitrige Myokarditis mit unterschiedlich intensivem Herzmuskelzellenuntergang und Übergang in Myokardfibrosen vor. In der Mehrzahl der Fälle finden sich in Kernen von Herzmuskelzellen Einschlusskörperchen, die parvovirusähnliche Gebilde enthalten. Die Ätiologie dieser bisher in Australien, Grossbritannien und den USA beschriebenen Erkrankung wird diskutiert.

**Résumé**

Depuis quelques temps on observe de plus en plus souvent des cas subits de décès chez les chiots. Ces décès sont dus à un arrêt du cœur consécutif à une myocardite. Les auteurs présentent onze observations personnelles. Macroscopiquement on ne remarque parfois rien au cœur malgré une myocardite très grave, mais le plus souvent il est manifestement dilaté. On constate une myocardite non purulente avec dégénérescence plus ou moins prononcée des cellules du muscle cardiaque et une transformation fibreuse du myocarde. Dans la plupart des cas on rencontre dans le noyau des cellules du muscle

cardiaque des inclusions présentant des structures analogues à celles des parvovirus. L'étiologie de cette affection décrite jusqu'à maintenant en Australie, en Grande-Bretagne et aux Etats-Unis, est mise en discussion.

## Riassunto

Negli ultimi tempi sono stati osservati sempre più frequentemente casi di morte improvvisa dei cuccioli, riferibili a disfunzioni cardiache conseguenti a miocardite. Si descrivono 11 casi oggetto di osservazione personale. Nonostante la presenza di una grave miocardite, il cuore può essere privo di lesioni macroscopiche, tuttavia esso è non di rado dilatato. Istologicamente si osserva una miocardite non purulenta con fenomeni degenerativi delle cellule miocardiche di varia entità e talvolta fibrosi miocardica. Nella maggioranza dei casi si osservano corpi inclusi intranucleari nelle cellule miocardiche; all'interno dei corpi inclusi si trovano strutture simili ai parvovirus. Si discute la eziologia di questa forma morbosa finora descritta in Australia, Granbretagna e negli Stati Uniti.

## Summary

An increase has recently been observed in the number of whelps dying suddenly from heart failure due to myocarditis. Eleven personal observations are described. Even when there is severe myocarditis a macroscopic examination of the heart may reveal nothing significant, although a marked dilation is not uncommon. This is a non-suppurative myocarditis in which the destruction of the heart muscle cells varies in intensity and it leads to myocardiac fibrosis. In most cases the nuclei of the heart muscle cells will reveal inclusion bodies containing structures resembling parvoviruses. The aetiology of this disease, which has so far been described in Australia, Great Britain and the USA, is discussed.

## Literatur

[1] *Black J.W., Holscher M.A., Powell H.S., Byerly C.S.:* Parvoviral Enteritis and Panleukopenia in Dogs. Vet. Med. Small Animal Clinician *74,* 47–50 (1979). – [2] *Eugster A.K., Bendele R.A., Jones L.P.:* Parvovirusinfection in Dogs. J. Amer. Vet. Med. Assoc. *173,* 1340–1341 (1978). – [3] *Fritz T.E.:* Canine Enteritis Caused by Parvovirus-Illinois. J. Amer. Vet. Med. Assoc. *174,* 6 (1979). – [4] *Hayes M.A., Russell R.G., Babiuk L.A.:* Sudden Death in Young Dogs with Myocarditis Caused by Parvovirus. J. Amer. Vet. Med. Assoc. *174,* 1197–1203 (1979). – [5] *Huxtable C.R., Howell J.McC., Robinson W.R., Wilcox G.E., Pass D.A.:* Sudden Death in Puppies Associated with a Suspected Viral Myocarditis. Austr. Vet. J. *55,* 37–38 (1979). – [6] *Jefferies A.R.* and *Blakemore W.F.:* Myocarditis and Enteritis in Puppies Associated with Parvovirus. Vet. Rec. *104,* 221 (1979). – [7] *Jezyk P.F., Haskins M.E., Jones C.L.:* Myocarditis of Probable Viral Origin in Pups of Weaning Age. J. Amer. Vet. Med. Assoc. *174,* 1204–1207 (1979). – [8] *Kelly W.R.* and *Atwell R.B.:* Diffuse Subacute Myocarditis of Possible Viral Aetiology – A Cause of Sudden Death in Pups. Austr. Vet. J. *55,* 36 (1979). – [9] *Thompson H.* and others: Myocarditis in Puppies. Vet. Rec. *104,* 107–108 (1979). – [10] *Wilkinson G.T.:* Myocarditis in Puppies, Unidentified Feline Illness and Gingivitis in Cats. Vet. Rec. *104,* 148–149 (1979).