

Zeitschrift: Schweizer Archiv für Tierheilkunde SAT : die Fachzeitschrift für Tierärztinnen und Tierärzte = Archives Suisses de Médecine Vétérinaire ASMV : la revue professionnelle des vétérinaires

Band: 125 (1983)

Artikel: Ovarielle und vaginale Veränderungen bei anöstrischen Kühen nach der Behandlung mit PRID

Autor: Rüschi, P. / Berchtold, M. / Thun, R.

DOI: <https://doi.org/10.5169/seals-588272>

Nutzungsbedingungen

Die ETH-Bibliothek ist die Anbieterin der digitalisierten Zeitschriften. Sie besitzt keine Urheberrechte an den Zeitschriften und ist nicht verantwortlich für deren Inhalte. Die Rechte liegen in der Regel bei den Herausgebern beziehungsweise den externen Rechteinhabern. [Siehe Rechtliche Hinweise.](#)

Conditions d'utilisation

L'ETH Library est le fournisseur des revues numérisées. Elle ne détient aucun droit d'auteur sur les revues et n'est pas responsable de leur contenu. En règle générale, les droits sont détenus par les éditeurs ou les détenteurs de droits externes. [Voir Informations légales.](#)

Terms of use

The ETH Library is the provider of the digitised journals. It does not own any copyrights to the journals and is not responsible for their content. The rights usually lie with the publishers or the external rights holders. [See Legal notice.](#)

Download PDF: 06.10.2024

ETH-Bibliothek Zürich, E-Periodica, <https://www.e-periodica.ch>

Schweiz. Arch. Tierheilk. 125, 119–127, 1983

Aus der Klinik für Geburtshilfe und Gynäkologie der Haustiere
mit Ambulatorium (Direktor: Prof. Dr. M. Berchtold),
dem Institut für Zuchthygiene (Direktor: Prof. Dr. K. Zerobin)
und dem Institut für Pathologie (Direktor: Prof. Dr. Dr. h. c. H. Stünzi) der Universität Zürich

Ovarielle und vaginale Veränderungen bei anöstrischen Kühen nach der Behandlung mit PRID®¹

von P. Rüschi², M. Berchtold, R. Thun und B. Hauser

Die Behandlung von anöstrischen oder azyklischen Kühen gehört zur täglichen Routine einer tierärztlichen Praxis. Dabei richtet sich die Wahl des Medikamentes in erster Linie nach dem Ovarbefund. Dieser ist aber in vielen Fällen nicht eindeutig interpretierbar. Setzt ein Medikament eine spezielle Ausgangslage voraus (z. B. Vorhandensein eines Corpus luteum), so können leicht Misserfolge eintreten. Ein optimales Medikament zur *Brunstinduktion* sollte folgende Bedingungen erfüllen:

- Zeitlich möglichst genau voraussagbarer Eintritt der Brunst, unabhängig vom jeweiligen Ovarbefund
- Auslösung deutlicher Brunstsymptome
- Sicherheit der Ovulation von Follikeln mit befruchtungsfähigen Eizellen
- Einfache Applikation

Diese Bedingungen gelten gleichermassen für Präparate, die zur *Brunstsynchronisation* angewandt werden. In jüngster Zeit gelangen dafür in vermehrtem Masse progesteronhaltige Vaginalspiralen in Form des PRID® zum Einsatz. PRID ist eine mit einem progesteronhaltigen Silikonkautschuk überzogene Stahlschleife, an die eine Gelatine kapsel mit Östradiolbenzoat angeheftet ist. Die Schleife wird mit der Hand oder mit einem speziellen Spekulum in die Vagina eingesetzt und 12 Tage dort belassen.

Das in der Schleife enthaltene Progesteron (1,55 g) gelangt durch Resorption an der Vaginalschleimhaut in den Organismus und induziert nach Abklingen der negativen Feedbackwirkung mit anschliessendem Reboundeffekt eine Brunst. Die Bedeutung von Östradiolbenzoat (10 mg) ist noch unklar. Angeblich soll es die Rückbildung von eventuell vorhandenem funktionstüchtigem Luteingewebe (Gelbkörper nach stiller oder übersehener Brunst, persistierende Corpora lutea, Luteinzysten) induzieren.

Verschiedene Feldversuche haben gezeigt, dass PRID zur Brunstsynchronisation hervorragend geeignet ist [6, 7, 10, 15]. Über den Einsatz von PRID zur Behandlung anöstrischer Tiere liegen dagegen nur spärliche Informationen vor [1, 9]. Insbesondere ist nicht genau bekannt, wie PRID bei Kühen mit gestörten Ovarialfunktionen wirkt. Ziel der vorliegenden Untersuchungen war es daher, diese Kenntnislücke zu

¹ PRID = Progesterone Releasing Intravaginal Device, ABBOT

² Adresse: Winterthurerstrasse 260, CH-8057 Zürich

füllen durch umfassende Untersuchungen an einem zahlenmässig limitierten Material, aber unter Einbeziehung von Progesteronbestimmungen und durch Objektivierung der Behandlungsergebnisse anhand von Schlachtbefunden an Ovar, Uterus und Vagina.

Material und Methode

Für die Untersuchungen standen 10 Kühe verschiedener Rassen und unterschiedlichen Alters zur Verfügung. Alle Tiere wurden wöchentlich rektal untersucht. Sie hatten während mindestens zwei Monaten keine Brunstanzeichen mehr gezeigt. 5 Tiere wiesen zystös entartete Ovarien auf und bei 3 Tieren lag offensichtlich eine stille Brunst vor. Bei den beiden restlichen Kühen war die Ursache der Anöstrie nicht eruierbar.

Die PRID-Behandlung dauerte 12 Tage. Nach Entfernung der Spirale aus der Scheide wurde das Brunstverhalten der Tiere täglich überprüft, im Zweifelsfall mit einem Bullen. Waren die Kühe rindrig, wurden sie gedeckt und 1 bis 6 Tage später geschlachtet. Die Beurteilung der Ovarien erfolgte vorwiegend makroskopisch. Zur Gewinnung eventuell vorhandener Eizellen wurden die Eileiter aller Tiere mit physiologischer Kochsalzlösung durchgespült. Die Untersuchung der Spülflüssigkeit und die Beurteilung der Eizellen erfolgten mikroskopisch.

Bei 6 Tieren wurden Proben aus Vagina und Uterus histologisch untersucht. Im weiteren wurde bei allen Kühen vor dem Einsetzen der Spirale die Progesteronkonzentration im Blut bestimmt; bei 4 Tieren interessierte zusätzlich der Verlauf des Progesteronspiegels während der Behandlung. Die radioimmunologische Bestimmung von Progesteron stützte sich auf eine bereits früher beschriebene Methode [16].

Ergebnisse

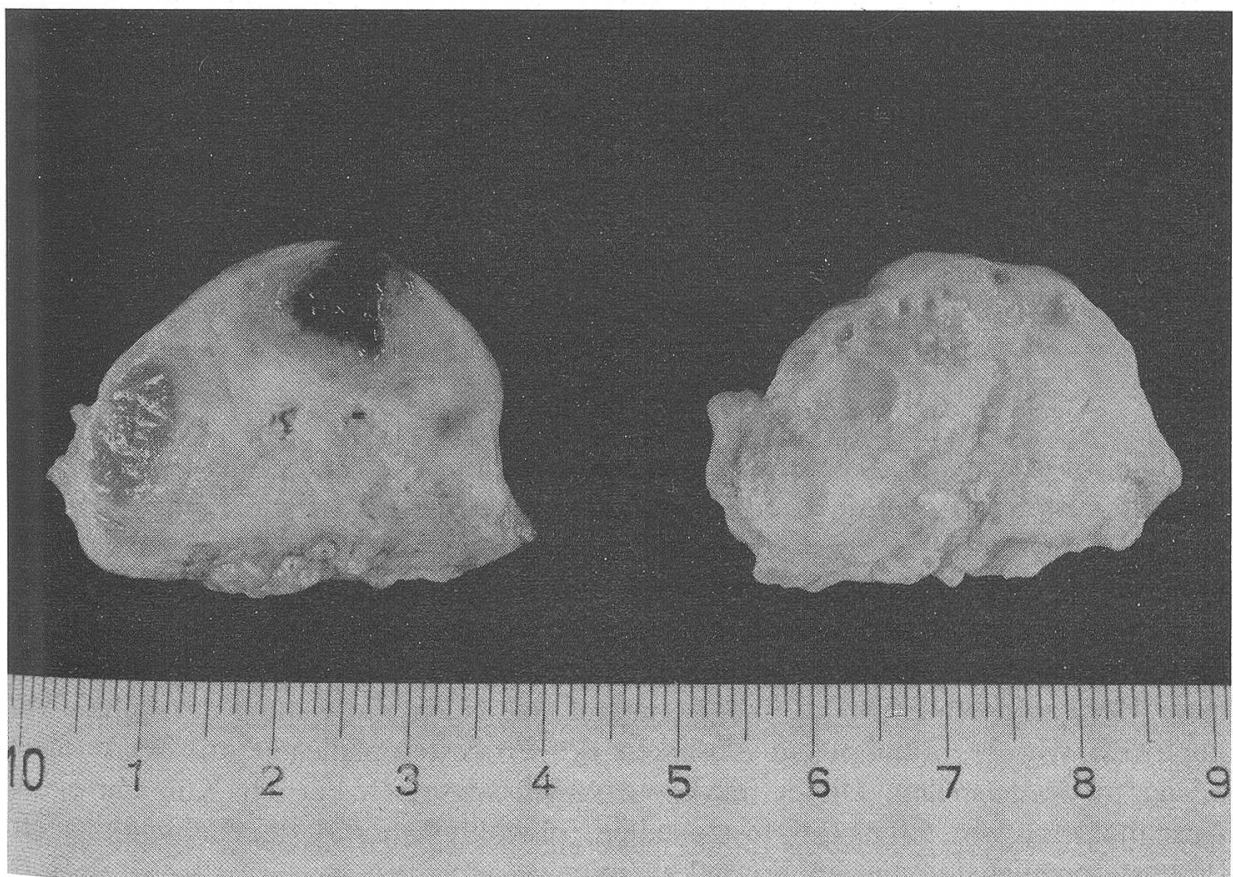
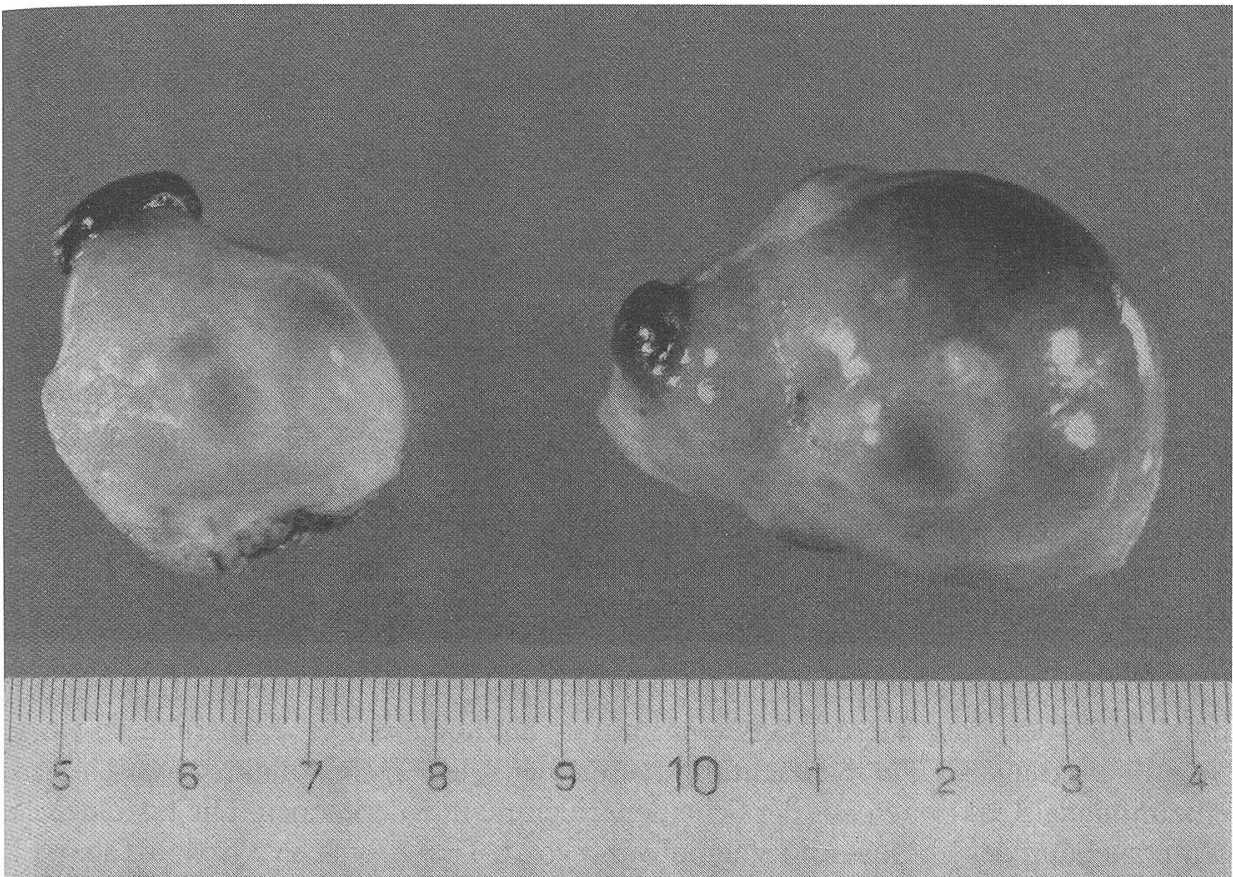Die Ergebnisse sind in Tabelle 1 zusammenfassend dargestellt. 7 Kühe zeigten deutliche äussere Brunstsymptome, und bei 2 weiteren Tieren ergab die gynäkologische Untersuchung, dass eine Brunst vorlag. Die Brunst trat bei allen 9 Tieren zwei Tage nach Entfernen der Spirale auf. 8 Kühe liessen sich problemlos decken und nur 1 Tier mit einer stillen Brunst zeigte keine Duldungsbereitschaft gegenüber dem Bullen.

Tab. 1 Behandlungsergebnisse nach PRID® bei 10 anöstrischen Kühen

Ausgangslage	n	deutliche Brunst- anzeichen	Ovulation	Eizelle befruchtet
Zysten	5	4	5	2/2
Stille Brunst	3	3	3	2/2
Unklar	2	–	1	0/1
Total	10	7	9	4/5

Abb. 1: Ovarien einer Kuh mit Zysten, 6 Tage nach Entfernung der Spirale (= 4 Tage nach induzierter Brunst): Auf beiden Ovarien je ein Corpus luteum in Anbildung und mehrere Tertiärfollikel, rechts eine Follikelzyste.

Abb. 2: Ovarien einer zuvor stillbrünstig gewesenen Kuh, 3 Tage nach Entfernung der Spirale (= 1 Tag nach der induzierten Brunst). Sagittalschnitt: Links eine frische Ovulation und ein altes Corpus luteum, rechts Überreste alter Corpora lutea und mehrere Tertiärfollikel.



Schlachtbefunde

Alle 9 Kühe mit einer Brunst hatten ovuliert. Nur ein einziges Tier blieb ohne Reaktion auf die Behandlung. Auffällig war das gehäufte Vorkommen von Tertiärfollikeln sowie das Auftreten von multiplen Ovulationen bei 4 Kühen. 3 der 4 Kühe mit Mehrfachovulationen hatten zu Beginn der Behandlung Zysten aufgewiesen.

Die Zysten waren zu Beginn der Behandlung nicht enukleiert worden. Trotz Anwesenheit der Zysten bewirkte die Entfernung der Spirale die Ovulation von gleichzeitig vorhandenen Follikeln. Abbildungen 1 und 2 zeigen Beispiele solcher Ovarien.

Bei 5 Kühen konnten nach der Schlachtung Eizellen aus den Eileitern isoliert werden. Vier Eizellen waren befruchtet. Die Furchungsstadien entsprachen dem Intervall zwischen Ovulation und Schlachtung. Die nicht befruchtete Eizelle stammte von der Kuh, die sich trotz Brunstanzeichen nicht hatte decken lassen. Dass bei 4 Tieren eine Eizellisolierung aus dem Eileiter nicht gelang, war bei einer Kuh auf einen zu grossen Abstand zwischen Brunst und Schlachtung und bei 3 Tieren auf obтуриerte Eileiter zurückzuführen.

Die wiederholte vaginoskopische Untersuchung während der PRID®-Behandlung ergab bei allen Tieren stets eine mittel- bis hochgradige, katarrhalisch-eitrige Vaginitis. Auch bei der Schlachtung waren bei allen Tieren makroskopisch stark entzündliche Reaktionen auf der Scheidenschleimhaut zu erkennen. Die histologische Untersuchung der Uterus- und Vaginalwand von 6 Tieren, welche 5 bzw. 6 Tage nach Entfernung der Spirale geschlachtet worden waren, ergab folgende Befunde: Die Vaginalschleimhaut aller Tiere war mittelgradig, subakut und nicht-proliferativ entzündet, wobei eine lymphohistiozytäre Infiltration mit disseminierter Lymphfollikelbildung und variierender Plasmazellbeteiligung im Vordergrund stand. Die Uteruschleimhaut war in 4 Fällen normal beschaffen und bei den restlichen 2 Tieren geringgradig chronisch entzündet.

Progesteronwerte

Die Blutplasmalogesteronwerte lagen zu Beginn der Behandlung bei den 5 Tieren mit Zysten zwischen 0,2 und 0,7 ng/ml und bei den anderen 5 Kühen zwischen 2,2 und 5,0 ng/ml. Die Ergebnisse der Progesteronverlaufsbestimmung während der Behandlung sind in den Abbildungen 3 und 4 dargestellt. Bei Tieren mit Zysten stiegen die Progesteronwerte innerhalb von 24 Stunden steil an und erreichten Werte zwischen 2 und 3 ng/ml. 4 bis 5 Tage später sanken die Werte und pendelten sich auf einer Höhe von etwa 0,8, 1,2 und 1,6 ng/ml ein. Nach Entfernung der Spirale war innerhalb von 24 Stunden ein Absinken des Progesteronspiegels auf Werte unter 0,5 ng/ml festzustellen. Dieser markante Abfall war auch bei der Kuh mit einem Ausgangswert von 5,0 ng/ml festzustellen, obwohl während der Behandlung der Progesteronspiegel immer höher als 2 ng/ml war.

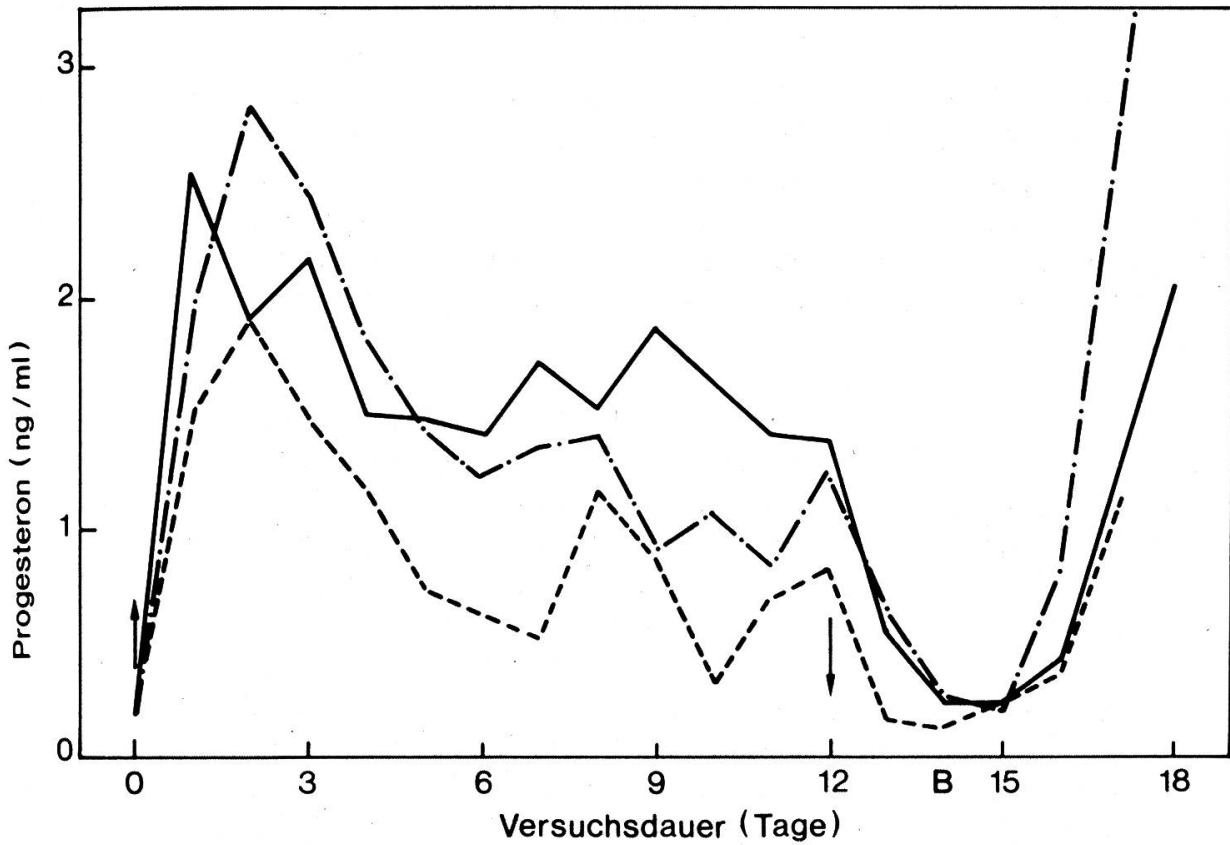


Abb. 3: Progesteronwerte bei 3 Kühen mit Zysten während und nach der Behandlung mit PRID (Spirale eingesetzt \uparrow bzw. entfernt \downarrow , B = Brunst).

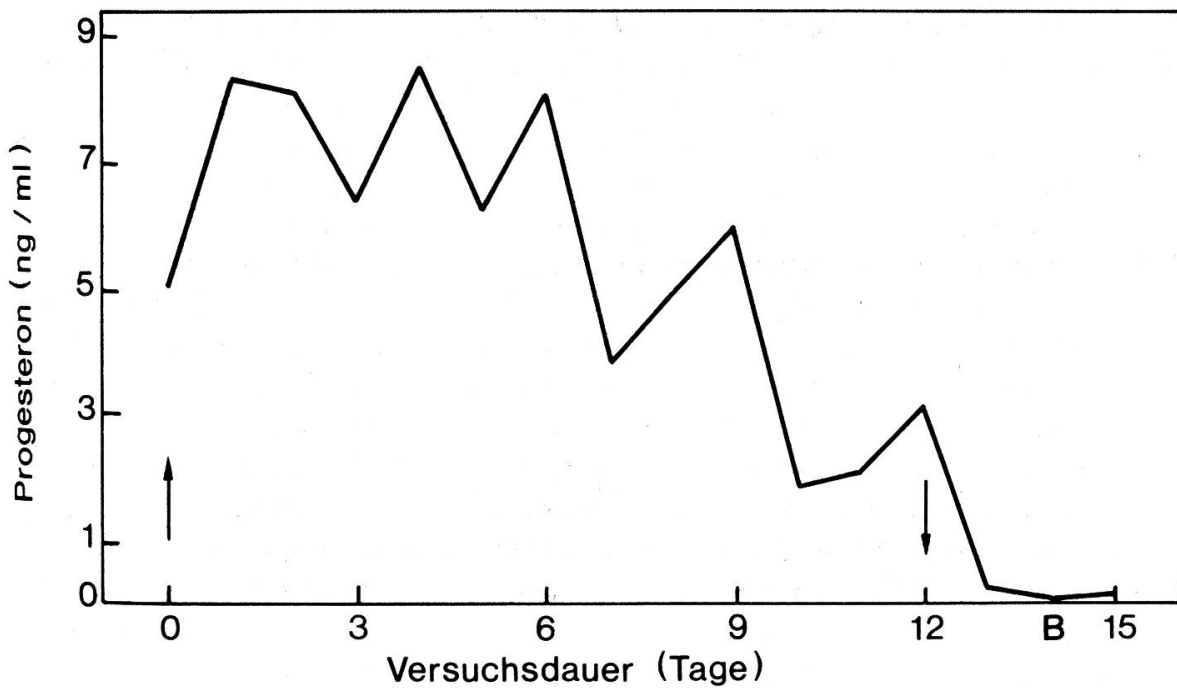


Abb. 4: Progesteronverlauf bei einer Kuh mit einem Corpus luteum nach stiller Brunst während und nach der Behandlung mit PRID (Spirale eingesetzt \uparrow bzw. entfernt \downarrow , B = Brunst).

Diskussion

Die Ovarbefunde der geschlachteten Tiere haben gezeigt, dass von 10 Kühen, die während längerer Zeit nachgewiesenermassen ohne Brunstanzeichen geblieben waren, 9 Tiere unmittelbar auf die PRID-Behandlung mit einer Ovulation reagiert hatten. Die erfolgreiche Behandlung bei 4 Tieren mit Progesteronwerten von mehr als 2 ng/ml weist darauf hin, dass die Spirale nicht nur bei anöstrischen Kühen mit ovariellen Dysfunktionen (Dystrophie, Zysten), sondern auch bei Kühen mit einer stillen Brunst, bei Vorliegen eines Suböstrus und in Fällen, in denen der Landwirt die Brunst übersehen hat, zur Zyklusinduktion geeignet ist.

Unabhängig von der Ausgangslage tritt die erste Brunst mit grosser Sicherheit zwei Tage nach Entfernung der Spirale auf, wobei die äusseren Brunstsymptome in der Regel deutlich ausgebildet sind. Im Anschluss an die induzierte Brunst kommt es zur Ovulation. Die Tatsache, dass in 4 von 5 Fällen die Eizellen befruchtet waren, bestätigt die Ergebnisse von Feldversuchen, in denen nach PRID-induzierter Brunst normale Konzeptionsergebnisse beobachtet wurden [1, 6, 9, 10, 14].

Der bei 3 Kühen mit Zysten und ohne Anzeichen von lutealen Funktionen der Ovarien beobachtete Progesteronverlauf während der Behandlung deutet darauf hin, dass spätestens nach 3 bis 4 Tagen eine gleichmässige Progesteronfreisetzung erfolgt. Die in der vorliegenden Untersuchung ermittelten Werte liegen zwar tiefer als die von *Beckers et al.* [2] angegebenen Konzentrationen, haben aber offenbar ausgereicht, um über ein negatives Feedback die GnRH-Freisetzung während der Behandlung zu blockieren. Der nach der Entfernung der Spirale abrupt einsetzende Progesteronabfall bewirkt die Ausschüttung von GnRH und damit sekundär die Freisetzung von Gonadotropinen [5]. Dieser Progesteronentzugseffekt mit anschliessender Brunst tritt offensichtlich auch ein, wenn der Progesteronspiegel vor der Entfernung der Spirale lediglich zwischen 1 und 2 ng/ml variiert. Unter Berücksichtigung früherer Untersuchungen [16] ist anzunehmen, dass weniger die Höhe als vielmehr die Dauer einer minimalen Konzentration und ein rascher Progesteronabfall zur Auslösung einer fertilen Brunst entscheidend ist. Vergleichende Untersuchungen mit unterschiedlich langen Einwirkungszeiten von PRID haben gezeigt, dass die besten Ergebnisse bezüglich Brunstinduktion und Befruchtungsraten nach einer Verweildauer der Spirale von 12 Tagen zu erwarten sind [12].

Über die Wirkung des in der Spirale enthaltenen Östradiolbenzoats, welches in der Regel innerhalb der ersten beiden Tage freigesetzt wird [2], ist nichts Genaues bekannt. Verschiedene Untersuchungen haben zwar gezeigt, dass Östrogene (ohne gleichzeitige Progesteronapplikation) zu Beginn des Zyklus luteotroph, um den 5. Zyklustag antiluteotroph und während der Lutealphase luteolytisch wirken [5, 8, 11]. Es ist aber auch möglich, dass das Östradiol die Entwicklung von Rezeptoren für gonadotrope Hormone an den Ovarien positiv beeinflusst [4]. Bisher liegen nur vereinzelt konkrete Informationen vor, die dem Östradiolbenzoat im Zusammenhang mit einer Gestagenbehandlung eine positive Wirkung bestätigen [17, 18]. Die Verlaufskurve des Plasmaprogesterons bei einer mit PRID behandelten Kuh mit einem zyklischen Gelbkörper ergab bezüglich Luteolyse keinen Hinweis (Abb. 4).

Bei zyklischen Kühen kommt es zu einer Überlagerung des endogenen Progesterons mit dem aus der Spirale freigesetzten Progesteron. Bei einer Behandlungszeit von 12 Tagen und unter Berücksichtigung der diskutierten Östrogenwirkung (antiluteotropher Effekt, Luteolyse) ist jedoch ausreichend Sicherheit gegeben, dass die Progesteronwirkung der Spirale das zyklische Corpus luteum überdauert und es somit nach der Entfernung von PRID zum gewünscht abrupten Progesteronabfall kommt.

Die PRID-Behandlung zeichnet sich im Vergleich zu anderen Gestagen-Verabreichungen durch folgende Vor- bzw. Nachteile aus:

Vorteile

- Grosse Sicherheit der Brunstauslösung, und zwar unabhängig von der Ausgangslage
- Deutliche Brunstsymptome, 2 Tage nach Absetzen der Medikation
- Normale Konzeptionsergebnisse in der induzierten Brunst, sofern nicht andere Gründe, die eine Konzeption verhindern, vorliegen
- Im Unterschied zur täglichen oralen Verabreichung von Chlormadinonacetat ist die Applikation der Spirale wesentlich einfacher. Zudem liegt als Wirksubstanz ein körpereigenes Hormon vor, so dass nicht mit unerwünschten Nebenwirkungen zu rechnen ist.

Nachteile

- Eitrige, oft nekrotisierende Scheidenentzündungen
- Mehrfachovulationen, insbesondere bei Tieren mit Zysten
- Vorzeitiger Verlust der Spirale.

Hinsichtlich der Scheidenentzündungen liegen allerdings bisher keine Hinweise vor, dass die Konzeptionsergebnisse dadurch beeinträchtigt werden. Die histologischen Untersuchungen haben zudem gezeigt, dass das Endometrium auch bei Kühen mit erheblichen Vaginitiden nicht entzündlich verändert war. Die meisten dieser Scheidenentzündungen heilen ohne Behandlung ab [4]. Sie werden daher allgemein bagatellisiert. Es ist jedoch zu bedenken, dass Vaginitiden, die mit Nekrosen und Ansammlungen von eitrigem Exsudat einhergehen, zu schmerzhaften phlegmonösen Veränderungen führen, ascendieren und bei natürlicher Paarung die Konzeptionsaussichten vermindern können [3]. Unerwünscht sind ferner die Mehrfachovulationen, die vorwiegend bei Tieren mit zystös entarteten Ovarien auftraten. Feldversuche, in denen auch Tiere mit Zysten berücksichtigt wurden, haben bisher keine Hinweise bezüglich vermehrten Zwillingsgeburten ergeben [9].

Letztlich ist als Nachteil zu erwähnen, dass eingesetzte Spiralen auch vorzeitig verloren gehen können, ohne dass es der Besitzer bemerkt. Der Anteil verloren gegangener Spiralen ist jedoch sehr klein und beträgt etwa 3 bis 5% [13].

Zusammenfassung

Bei 10 anöstrischen Kühen wurde eine progesteronhaltige Spirale (PRID®) vaginal eingesetzt und während 12 Tagen belassen. Die Blutplasmalogesteronwerte lagen zu Beginn der Behandlung

zwischen 0,2 und 5,0 ng/ml. 2 Tage nach Entfernung der Spirale trat bei 7 Tieren eine deutliche, bei 2 Kühen eine stille Brunst auf. Die Tiere wurden in der induzierten Brunst mit einem Bullen gedeckt und 1 bis 6 Tage später geschlachtet. Alle brünstigen Tiere hatten ovuliert. Bei 5 Tieren konnten Eizellen aus den Eileitern isoliert werden, wobei 4 Eizellen befruchtet waren. Alle Kühe zeigten stark entzündliche Reaktionen auf der Scheidenschleimhaut. Die histologische Beurteilung ergab eine mittelgradige, subakute, nicht-proliferative Entzündung der Scheide. Die Uterusschleimhaut war jedoch nur bei 2 Kühen geringgradig chronisch entzündet.

Die Ergebnisse haben gezeigt, dass PRID bei anöstrischen Tieren unabhängig von der Ausgangslage eine zeitlich genau voraussagbare, gut erkennbare Brunst zu induzieren vermag und die Ovulation von Follikeln mit befruchtungsfähigen Eizellen auslöst. Als eher nachteilig müssen die Mehrfachovulationen, der eventuelle Verlust der Spirale und das Auftreten eitrig-er Vaginitiden erwähnt werden.

Résumé

Chez les vaches ancestriques on a placé une spirale de progestérone (PRID®) dans le vagin où on l'a laissée pendant 12 jours. Les valeurs de progestérone dans le plasma sanguin se situaient au début entre 0,2 et 0,5 ng/ml. 2 jours après le retrait de la spirale, on a pu constater chez 7 vaches des chaleurs très nettes, chez 2 vaches des chaleurs silencieuses. Au cours de cette chaleur induite, les vaches furent saillies par un taureau et abattues 1 à 6 jours plus tard. Toutes les bêtes en chaleur avaient ovulé. Chez 5 animaux on a pu isoler des ovules à partir des oviductes; 4 d'entre eux étaient fécondés. Toutes les vaches présentaient de fortes réactions inflammatoires au niveau de la muqueuse vaginale. On reconnut à l'examen histologique une inflammation du vagin subaigue, non-proliférative, de degré moyen. En outre, seules 2 vaches présentèrent une inflammation chronique, de degré faible, de la muqueuse de l'utérus.

Les résultats ont montré que PRID peut induire chez des vaches ancestriques, indépendamment de la situation de départ, des chaleurs bien reconnaissables, dont on peut prédire exactement la date et au cours desquelles a lieu l'ovulation d'un follicule avec un ovule fécondable. Comme désavantage, il faut mentionner les ovulations multiples, la perte éventuelle de la spirale et l'apparition d'une vaginite purulente.

Riassunto

In 10 vacche in anestro è stata applicata in vagina una spirale contenente progesterone (PRID®). La spirale è stata lasciata nella vagina per 12 giorni. All'inizio della terapia i valori ematici di progesterone variavano tra 0,2 e 0,5 ng/ml. Due giorni dopo la rimozione della spirale sono comparsi calori evidenti in 7 animali e calori clinicamente inapparenti in altri 2. Gli animali con calore indotto sono stati coperti con un toro e macellati da 1 a 6 giorni dopo la copertura. Tutti gli animali che avevano avuto calore avevano ovulato. In 5 animali sono state isolate cellule uovo dalle tube uterine, 4 di queste cellule erano state fecondate. Tutte le vacche hanno mostrato forti reazioni infiammatorie a livello della mucosa vaginale. Istopatologicamente si è osservata una vaginite di grado medio, subacuta e non proliferativa. La mucosa uterina era tuttavia infiammata in modo lieve e cronico solo in 2 animali.

I risultati mostrano che PRID può indurre calore in animali anestrice indipendentemente dalle condizioni di partenza. Tale calore è temporalmente prevedibile, ben riconoscibile, ed è accompagnato dalla produzione di cellule uovo fecondabili. Come fenomeni svantaggiosi vanno citati l'ovulazione plurima, la eventuale perdita della spirale e la comparsa di vaginiti purulente.

Summary

Ovarian and vaginal alterations in anoestrous cows after treatment with PRID

In 10 anoestrous cows a progesterone releasing intravaginal device (PRID®) was placed in the vagina and removed after 12 days. Before treatment was started plasma progesterone concentrations varied between 0.2 and 5.0 ng/ml. Two days after the removal of the coil, 7 cows came into

oestrus while 2 cows developed silent oestrus. During induced oestrus, all animals were bred with a bull and slaughtered 1–6 days later. At necropsy all animals which were in oestrus had ovulated and ova should be recovered from 5 cows; 4 ova were fertilized. All cows showed a strong inflammatory reaction of the vaginal mucosa with the histological diagnosis of a fair, subacute, non-proliferative inflammation of the vagina. In 2 cows only, the uterine mucosa was slightly chronically inflamed.

It is concluded that in anoestrous cows – irrespective of the pre-treatment situation – PRID is able to induce well timed oestrus with clear behavioral signs and ovulation of follicles releasing fertile ova. As disadvantages, multiple ovulations, the eventual loss of the coil as well as the occurrence of purulent vaginitis should be considered.

Literatur

- [1] *Alanko M. and Pyörälä S.*: The treatment of anoestrus and suboestrus in dairy cattle using a progesterone releasing intravaginal device (PRID) or gonadotrophins. *Nord. Vet. Med.* 32, 444–452 (1980). – [2] *Beckers J. F., Wouters-Ballmann P., Ectors F. et Derivaux J.*: Induction de l'oestrus chez les génisses en anœstrus fonctionnel. *Ann. Méd. Vét.* 122, 597–605 (1978). – [3] *Berchtold M.*: Erkrankungen von Vagina, Vestibulum und Vulva. In: *Grunert E. und Berchtold M.*: Fertilitätsstörungen beim weiblichen Rind. Verlag Paul Parey, Berlin und Hamburg (1982). – [4] *Brand A. und Kruip Th. A. M.*: Östrussynchronisation. In: *Grunert E. und Berchtold M.*: Fertilitätsstörungen beim weiblichen Rind. Verlag Paul Parey, Berlin und Hamburg (1982). – [5] *Döcke F.*: Veterinärmedizinische Endokrinologie. VEB Gustav Fischer Verlag, Jena, 2. Auflage (1981). – [6] *Drew S. B., Gould C. M. and Bulman D. D.*: The effect of treatment with a progesterone releasing intravaginal device on the fertility of spring calving Friesian dairy cows. Edinburgh Dairy Conference, August 1977. – [7] *Ellicott A. R., Thompson C. E. and Hill J. R.*: Pregnancy rates in cows and heifers inseminated at predetermined times using progesterone releasing intravaginal devices. *Theriogenology* 8, 315–321 (1977). – [8] *Fortune J. E. and Hansel W.*: The effects of 17 β -estradiol on progesterone secretion by bovine theca and granulosa cells. *Endocrinology* 104, 1834–1838 (1979). – [9] *Giessen, van, R. C.*: Intravaginale behandeling van cysteuzie ovariële follikels bij het rund met progesteron (PRID®), waarbij een behandeling met GnRH niet tot resultaat leidde. *Tijdschr. Diergeneesk.* 106, 881–883 (1981). – [10] *Kupferschmied H., Bachmann Ph. und Mutter E.*: Brunstinduktion und -synchronisation beim Rindvieh mittels intravaginaler Progesteronapplikation. *Schweiz. Arch. Tierheilk.* 124, 31–35 (1982). – [11] *Lemon M.*: The effect of oestrogens alone or in association with progestagens on the formation and regression of the corpus luteum of the cyclic cow. *Ann. Biol. anim. Bioch. Biophys.* 15, 243–253 (1975). – [12] *Roche J. F.*: Effect of short-term progesterone treatment on oestrus response and fertility in heifers. *J. Reprod. Fert.* 40, 433–440 (1974). – [13] *Roche J. F.*: Retention rate in cows and heifers of intravaginal silastic coils impregnated with progesterone. *J. Reprod. Fert.* 46, 253–255 (1976). – [14] *Roche J. F.*: Calving rate of cows following insemination after a 12-day treatment with silastic coils impregnated with progesterone. *J. Anim. Sci.* 1, 43 (1976). – [15] *Roche J. F., Prendiville F. J. and Davis W. D.*: Calving rate following fixed time insemination after a 12-day progesterone treatment in dairy cows, beef cows and heifers. *Vet. Rec.* 101, 417–419 (1977). – [16] *Thun R., Rüsck P., Müller R. und Leuch F.*: Experimentelle Untersuchungen zur Progesterontherapie bei Ovarialzysten des Rindes. *Schweiz. Arch. Tierheilk.* 124, 19–30 (1982). – [17] *Webel S. K.*: Control of the estrous cycle in cattle with a progesterone releasing intravaginal device. VIIIth Intern. Congr. Animal Reprod. Artific. Insem., Cracow 1976. – [18] *Wiltbank, J. N. and Gonzalez-Padilla E.*: Synchronization and induction of estrus in heifers with a progestagen and estrogen. *Ann. Biol. anim. Bioch. Biophys.* 15, 255–262 (1975).