

Zeitschrift: Schweizer Archiv für Tierheilkunde SAT : die Fachzeitschrift für Tierärztinnen und Tierärzte = Archives Suisses de Médecine Vétérinaire ASMV : la revue professionnelle des vétérinaires

Band: 126 (1984)

Artikel: Une tumeur lymphovasculaire du cerveau chez un chien

Autor: Teuscher, E. / Hoogendijk, H.

DOI: <https://doi.org/10.5169/seals-587907>

Nutzungsbedingungen

Die ETH-Bibliothek ist die Anbieterin der digitalisierten Zeitschriften. Sie besitzt keine Urheberrechte an den Zeitschriften und ist nicht verantwortlich für deren Inhalte. Die Rechte liegen in der Regel bei den Herausgebern beziehungsweise den externen Rechteinhabern. [Siehe Rechtliche Hinweise.](#)

Conditions d'utilisation

L'ETH Library est le fournisseur des revues numérisées. Elle ne détient aucun droit d'auteur sur les revues et n'est pas responsable de leur contenu. En règle générale, les droits sont détenus par les éditeurs ou les détenteurs de droits externes. [Voir Informations légales.](#)

Terms of use

The ETH Library is the provider of the digitised journals. It does not own any copyrights to the journals and is not responsible for their content. The rights usually lie with the publishers or the external rights holders. [See Legal notice.](#)

Download PDF: 13.10.2024

ETH-Bibliothek Zürich, E-Periodica, <https://www.e-periodica.ch>

Schweiz. Arch. Tierheilk. 126, 35–40, 1984

Faculté de Médecine Vétérinaire de l'Université de Montréal.
Département de Pathologie et de Microbiologie.

Une tumeur lymphovasculaire du cerveau chez un chien

par E. Teuscher¹ et H. Hoogendijk

On peut discuter de l'opportunité de publier des cas isolés, et encore plus des cas où l'on n'est pas très sûr de son diagnostic.

Quelquefois, cependant, ces publications ne sont pas sans intérêt, et des recherches ultérieures permettent souvent une nouvelle interprétation du diagnostic et peuvent inciter d'autres pathologistes à faire connaître des observations similaires.

Le cas que nous présentons ici est intéressant pour deux raisons. Tout d'abord, du point de vue clinique, on n'avait pas soupçonné une tumeur cérébrale. Les signes et les circonstances avaient fait penser à un empoisonnement. En outre, la lésion découverte ne semble pas avoir été décrite, à notre connaissance, chez les animaux domestiques.

1. Histoire clinique

Un chien berger allemand, mâle, âgé de sept ans, a été présenté le 12 avril 1977 à un vétérinaire de Kabul, en Afghanistan, suite à des convulsions observées à 6 heures du matin. Après administration d'un tranquillisant, le chien est calme et dort jusqu'au lendemain matin.

Le 13 avril, le chien est normal.

Le 15 avril, l'animal est apathique et présente une salivation excessive. Il avait reçu, le jour précédent, un anthelminthique à base d'organophosphorés. De plus, le propriétaire avait placé un collier «anti-puces» contenant également un organophosphoré comme substance active. On enlève le collier. Le 16 avril, les signes augmentent en intensité. Le chien est apathique, présente une salivation excessive et des coliques abdominales.

Le 19 avril, le chien dort presque constamment, refuse la nourriture, mais boit normalement.

Un traitement à l'atropine a été tenté deux fois. Le 21 avril, le chien est presque comateux. Si on le soulève, il tourne en rond sur la gauche. La condition s'aggrave et le chien meurt le 25 avril.

L'examen hématologique, effectué le 23 avril, correspondait à un état d'hémoconcentration.

¹ Adresse de corresp.: Prof. Dr. E. Teuscher, Faculté de Médecine vétérinaire, C.P. 5000, Saint-Hyacinthe, Québec, Canada

2. Résultats de l'autopsie

L'autopsie est pratiquée le 25 avril à 14 heures, à la Faculté de Médecine Vétérinaire de l'Université de Kabul. Les conjonctives sont congestionnées. Le sang est de couleur foncée, mal coagulé. Les poumons sont lourds, surtout les lobes diaphragmatiques. Sur la coupe, on note de l'œdème. Le cœur présente une dilatation modérée du côté gauche et une dilatation aiguë marquée du côté droit. L'estomac contient un liquide rougeâtre, mais pas d'aliments. La muqueuse de l'estomac et de l'intestin grêle est congestionnée. L'intestin grêle contient un mucus épais. Dans le gros intestin, des fèces dures sont visibles en petite quantité. Les reins sont congestionnés, mais lisses et sans changement macroscopique. La prostate est légèrement asymétrique et hypertrophiée, avec quelques petits foyers purulents de 1 à 2 mm de diamètre. Des pétéchies sont présentes dans le médiastin antérieur dans la région du thymus et le sillon coronaire de l'épicarde.

Le liquide céphalo-rachidien est abondant et rougeâtre. On remarque une tuméfaction de la partie antérieure gauche du rhinencéphale et les méninges sus-jacentes présentent de l'hyperémie. Une masse tendre, rougeâtre, s'étend en direction de l'ethmoïde, surtout du côté gauche. La partie de tissu mou situé près de l'ethmoïde a sur la coupe un aspect grisâtre, avec des hémorragies étendues. Le rhinencéphale antérieur, du côté gauche, mesure 15 mm en largeur, soit environ le double de celle du côté droit correspondant. La longueur de la tumeur est de 4 cm et la hauteur 3 cm. Elle se termine environ à 7 mm en avant de l'hypophyse. Des hémorragies sont présentes du côté droit des méninges basales au niveau du chiasma optique, en avant de l'hypophyse du côté droit. Des hémorragies sont également visibles dans le thalamus, et à un moindre degré, dans la protubérance annulaire.

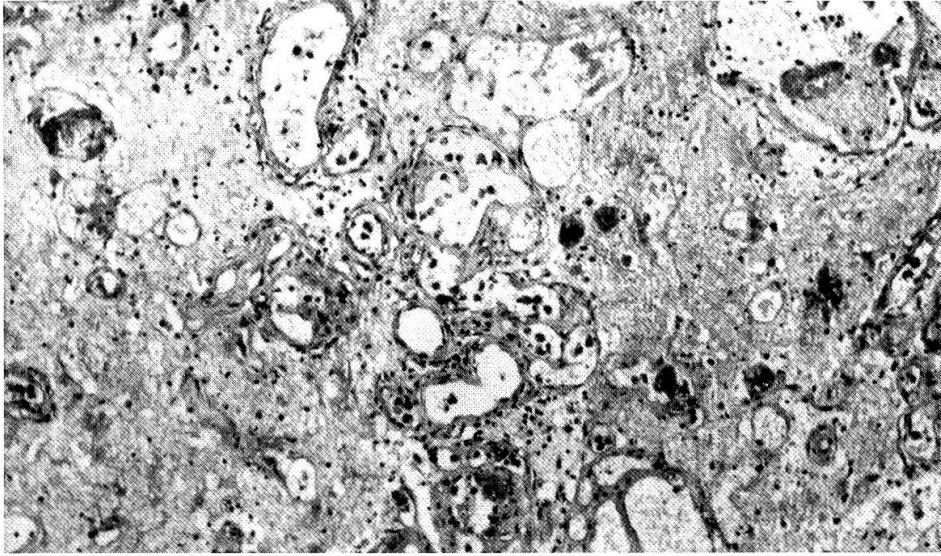
3. Examen histopathologique

Dans la partie antérieure du cerveau, au niveau du rhinencéphale gauche, on note une prolifération de vaisseaux sanguins très dilatés (fig. 1). Il existe également des hémorragies importantes. En certains endroits, des cellules néoplasiques polymorphes semblent prendre origine de la paroi vasculaire et s'accumulent à la fois dans la lumière et à la périphérie des vaisseaux (fig. 2). Ces cellules ressemblent à des lymphocytes anormaux et très volumineux ou à des cellules non différenciées d'origine inconnue (pour détails cytologiques voir fig. 5). Parfois, on note une prolifération de cellules endothéliales. Dans d'autres endroits du cerveau, on observe une infiltration tumorale périvasculaire importante dans les méninges (fig. 3) avec présence de cel-

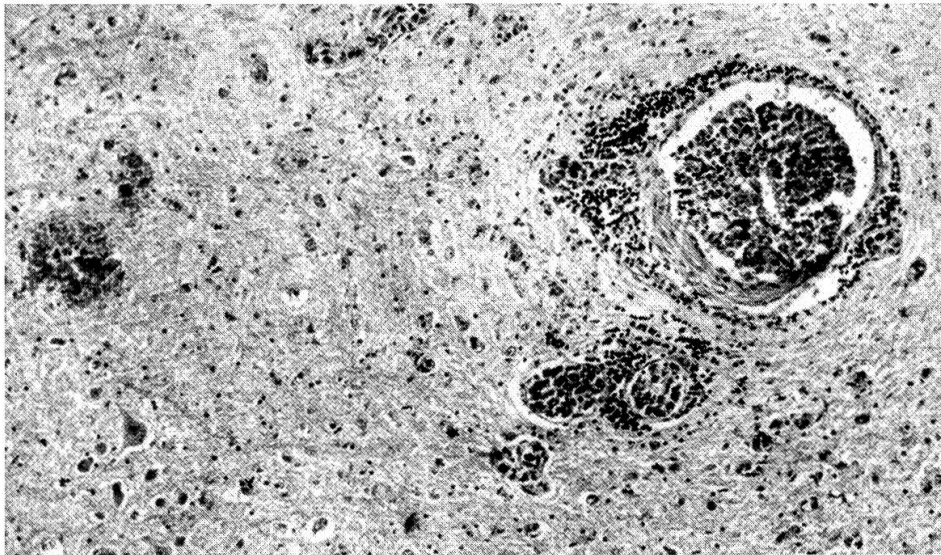
Fig. 1 Rhinencéphale gauche. On note une prolifération de vaisseaux sanguins très dilatés. H.E. Objectif 10.

Fig. 2 Des cellules néoplasiques polymorphes s'accumulent à la fois dans la lumière et à la périphérie des vaisseaux. Cerveau. H.E. Objectif 10.

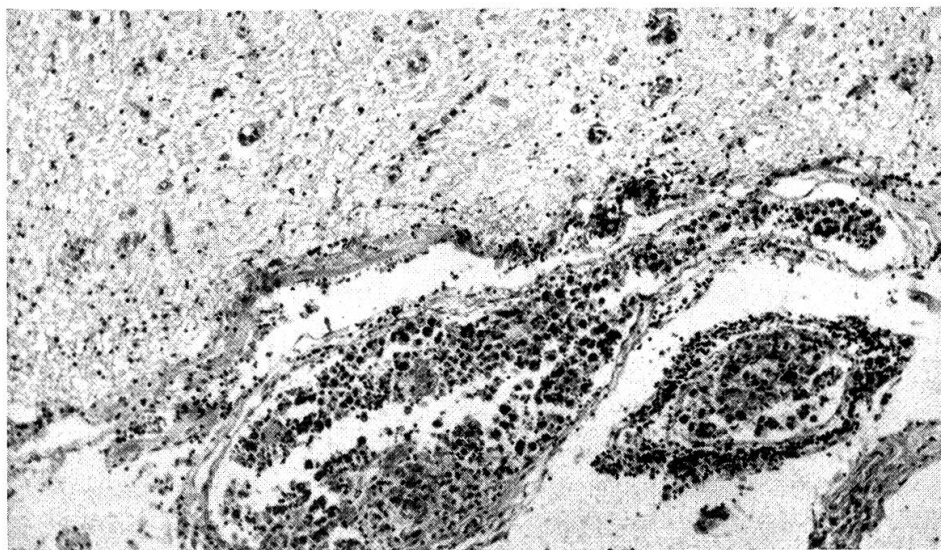
Fig. 3 Méninges. On observe une infiltration tumorale importante. Les cellules intravasculaires sont très polymorphes. H.E. Objectif 10.



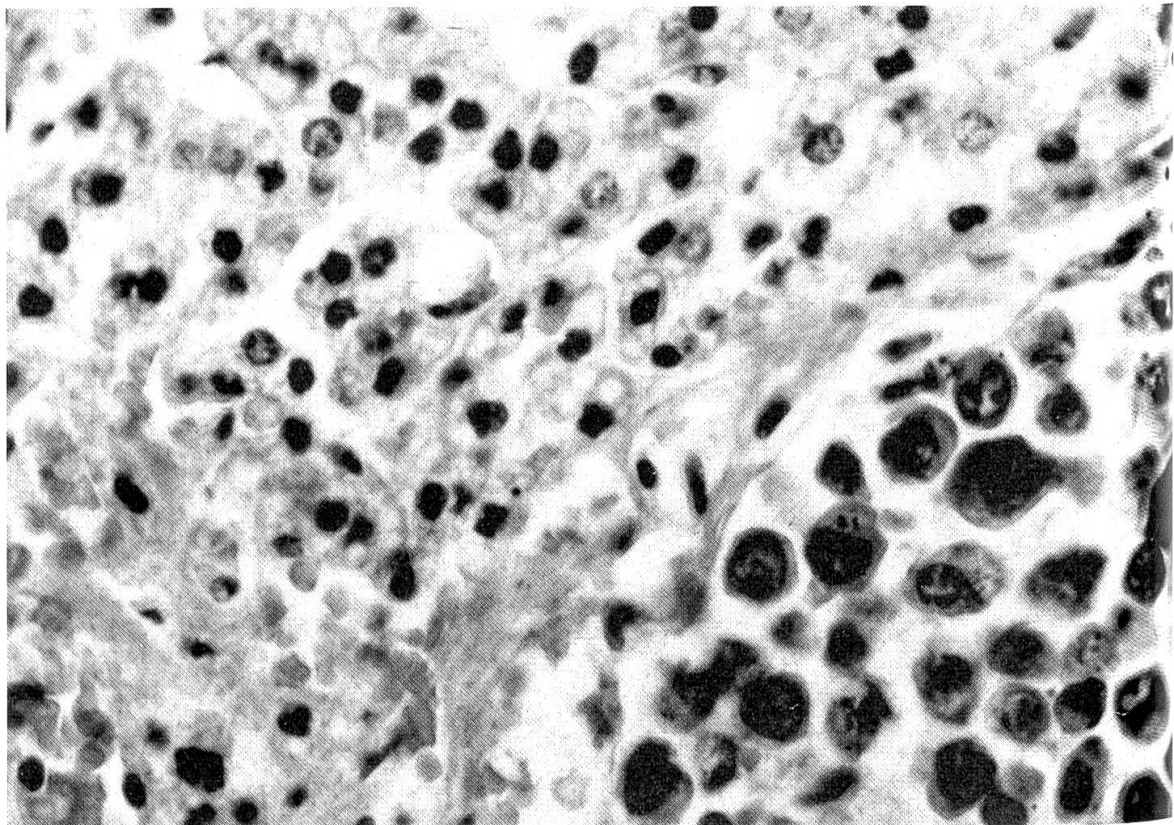
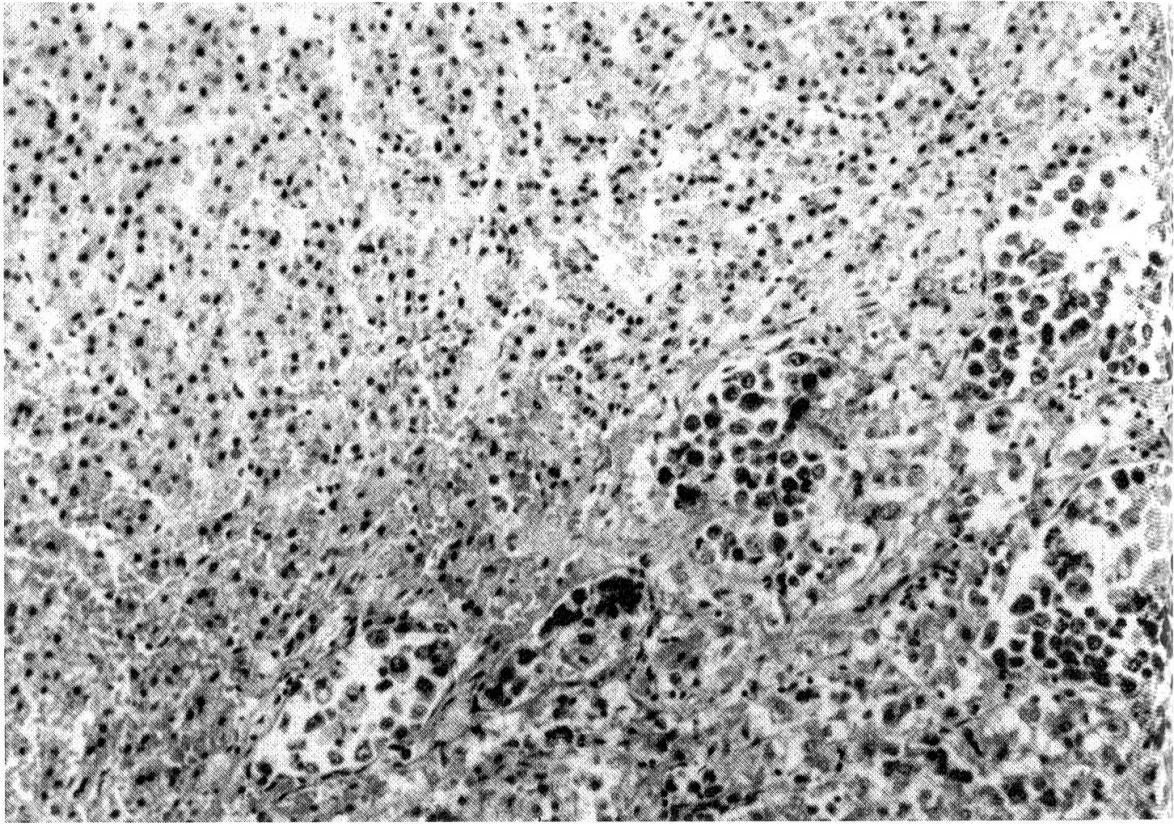
1



2



3



lules tumorales dans la lumière des vaisseaux. C'est dans ces endroits que se trouvent les hémorragies notées à l'examen macroscopique.

Aucune tumeur n'a été trouvée dans la cavité nasale ni dans les autres viscères examinés, sauf dans les surrénales. Dans cette glande, une infiltration par des cellules tumorales a été vue dans les sinusoides de la médullaire (fig. 4 et 5).

4. Discussion

Cette tumeur n'a pas été décrite, à notre connaissance, chez les animaux domestiques. Elle semble prendre origine des vaisseaux sanguins, probablement à partir des méninges. Mais la prolifération vasculaire est accompagnée d'une néoformation de cellules primitives apparemment hématopoïétiques, et d'aspect très malin. L'étendue des lésions cérébrales par rapport à celles des surrénales, semble indiquer que les lésions des surrénales sont secondaires, et non primaires.

Des tumeurs similaires ont été décrites chez l'homme [1, 2, 2]. *Kernohan* [2], par exemple, divise les tumeurs correspondantes en réticulosarcomes, sarcomes de Hodgkin et microgliomas. Selon cet auteur, ces tumeurs ont une relation avec la paroi des vaisseaux et le tissu périvasculaire du cerveau semble être multipotentiel, de telle sorte que plusieurs types histologiques de tumeurs peuvent y prendre origine. Les cellules observées dans notre cas sont probablement d'origine lymphoïde. Chez le chien, outre les réticuloses, il arrive aussi parfois qu'une tumeur lymphoïde très classique attaque surtout l'encéphale et puisse donner des signes cliniques essentiellement nerveux.

La correspondance entre les signes cliniques observés chez ce chien et la tumeur est acceptable, bien que théoriquement il soit possible que les organophosphorés aient joué un rôle dans l'apparition des symptômes.

Résumé

Une tumeur cérébrale, probablement très rare, est décrite chez un berger allemand. Ce néoplasme est caractérisé par une prolifération de vaisseaux sanguins et la présence dans les espaces périvasculaires et la lumière des vaisseaux de cellules hématopoïétiques très polymorphes. La tumeur semble avoir pris naissance dans le rhinencéphale gauche et montre des métastases dans les méninges et dans la médullaire des surrénales.

Zusammenfassung

Ein vermutlich sehr seltener Tumor im Gehirn eines Deutschen Schäferhundes wird beschrieben. Er war gekennzeichnet durch die Proliferation von Blutgefäßen und die Anwesenheit sehr polymorpher hämoblastischer Zellen in den perivaskulären Räumen und in den Gefäßlumina. Der Tumor schien vom linken Riechhirn auszugehen und verursachte Metastasen in den Meningen und im Nebennierenmark.

Fig. 4 Glande surrénale. Les cellules tumorales sont présentes dans les sinusoides de la médullaire. H.E. Objectif 10.

Fig. 5 Surrénale, même lame. Objectif 40.

Riassunto

Un tumore cerebrale molto raro in un pastore tedesco è descritto. Esso era caratterizzato da proliferazione di vasi sanguigni e dalla presenza di cellule emoblastiche polimorfe negli spazi perivascolari e nel lume dei vasi sanguigni. Il tumore sembra abbia preso l'avvio dal rinencefalo sinistro e determinò metastasi nelle meningi e nel midollo delle surrenali.

Summary

A description is given of cerebral tumour, probably a very rare one, in an Alsatian dog. This neoplasm is characterized by a proliferation of blood vessels and the presence of very polymorphic haematoblast cells in the perivascular spaces and in the lumina of the vessels. The tumour seems to have arisen in the left rhinencephalon and shows metastases in the meninges and the adrenal medulla.

Bibliographie

[1] *Chason J. L.*: Nervous system and skeletal muscles, in *Anderson W. A. D.* Pathology. The C. V. Mosby Company, St Louis, 6th edition, 1971, Vol. II, p. 1846–1848. – [2] *Kernohan J. W. and A. Uihlein*: Sarcomas of the brain. Springfield ILL. 1962 Charles C. Thomas. Publishers. – [3] *Minkler J.*: Pathology of the nervous system. McGraw-Hill Book Company, New York, 1971. Vol. II. p. 2144–2164.

Régistration du manuscrit: 20 juillet 1983

VERSCHIEDENES

Ausschreibung des SVK-Preises

Die «Schweizerische Vereinigung für Kleintiermedizin» schreibt hiermit den SVK-Preis für 1984 aus. Mit diesem Preis sollen bedeutende, für die Praxis geeignete wissenschaftliche Arbeiten auf dem Gebiete der Kleintiermedizin ausgezeichnet werden. Letzter Termin für die Einreichung der Arbeiten ist der 31. Oktober 1984. Die Preisverleihung erfolgt anlässlich der SVK-Jahrestagung 1985.

Reglement SVK-Preis

1. Der SVK-Preis soll bedeutende, für die Praxis geeignete wissenschaftliche Arbeiten auf dem Gebiete der Kleintiermedizin auszeichnen.

2. Der Preis besteht in einer Verleihungsurkunde und einer Zuwendung von Fr. 2000.--.

3. Der Preis wird jährlich im «Schweizer Archiv für Tierheilkunde» und im GST-Bulletin ausgeschrieben.

4. Preisträger können eine oder mehrere Personen derselben Arbeitsgruppe schweizerischer aber auch anderer Nationalität sein, vorausgesetzt, ihre Arbeit wurde in der Schweiz ausgeführt. – Professoren und Privatdozenten sind von der Teilnahme ausgeschlossen.

5. Die Zuerkennung erfolgt durch Mehrheitsentscheid einer vom Vorstand jährlich zu bestimmenden Kommission, bestehend aus je einem Professor der Fakultäten Bern und Zürich, 2 SVK-Mitgliedern und 1 Vorstandsmitglied, das die Kommission präsidiert. Die Kommission ist ermächtigt, Experten beizuziehen. Der Entscheid der Kommission ist unanfechtbar. – Liegt keine auszeichnungswürdige Arbeit vor, wird der Preis nicht vergeben.

6. Die Arbeiten müssen bis spätestens 31. Oktober des der Verleihung vorangehenden Jahres in fünffacher Ausführung dem Präsidenten der SVK eingereicht werden. Die Arbeiten können als Manuskript oder als Publikation eingereicht werden, sofern die Veröffentlichung nicht länger als ein Jahr vor dem Eingabetermin (31. Oktober) zurückliegt.

7. Die Preisverleihung erfolgt anlässlich der Jahrestagung der SVK.