

Zeitschrift: Schweizer Archiv für Tierheilkunde SAT : die Fachzeitschrift für Tierärztinnen und Tierärzte = Archives Suisses de Médecine Vétérinaire ASMV : la revue professionnelle des vétérinaires

Band: 129 (1987)

Artikel: Sterile, eitrige Meningitis und generalisierte Vaskulitis, verursacht durch ein neues Medikament zur Nidationsverhütung beim Hund

Autor: Kälin, S. / Arnold, P. / Hagen, A.

DOI: <https://doi.org/10.5169/seals-591820>

Nutzungsbedingungen

Die ETH-Bibliothek ist die Anbieterin der digitalisierten Zeitschriften. Sie besitzt keine Urheberrechte an den Zeitschriften und ist nicht verantwortlich für deren Inhalte. Die Rechte liegen in der Regel bei den Herausgebern beziehungsweise den externen Rechteinhabern. [Siehe Rechtliche Hinweise.](#)

Conditions d'utilisation

L'ETH Library est le fournisseur des revues numérisées. Elle ne détient aucun droit d'auteur sur les revues et n'est pas responsable de leur contenu. En règle générale, les droits sont détenus par les éditeurs ou les détenteurs de droits externes. [Voir Informations légales.](#)

Terms of use

The ETH Library is the provider of the digitised journals. It does not own any copyrights to the journals and is not responsible for their content. The rights usually lie with the publishers or the external rights holders. [See Legal notice.](#)

Download PDF: 17.11.2024

ETH-Bibliothek Zürich, E-Periodica, <https://www.e-periodica.ch>

Aus der Klinik für Geburtshilfe und Gynäkologie¹, der Veterinär-medizinischen Klinik², dem Institut für Veterinärpathologie³ und der Veterinär-chirurgischen Klinik⁴ der Universität Zürich

Sterile, eitrige Meningitis und generalisierte Vaskulitis, verursacht durch ein neues Medikament zur Nidationsverhütung beim Hund

S. Kälin¹, P. Arnold², A. Hagen³, G. Lott-Stolz³, U. Niederhauser⁴ und P. Rüschi¹

Einführung

Unerwünscht gedeckte Hündinnen bilden eine grosse Patientengruppe in der tierärztlichen Praxis. Die vom Besitzer gewünschte «Verhütungsspritze» kann mit Problemen verbunden sein. Als Alternative zur vorzeitigen Ovariohysterektomie wurden verschiedene Wirkstoffe getestet [2, 15, 17]. Sie haben aber aufgrund von teilweise erheblichen Nebenerscheinungen keinen Eingang in die Praxis gefunden.

Die Verabreichung von Oestrogenen blieb bislang die einzige praxisgerechte Möglichkeit, Trächtigkeit bei Hündinnen zu verhindern. Auch Oestrogene können jedoch nicht bedenkenlos eingesetzt werden, da die Gefahr der Entstehung einer Pyometra stark ansteigt und ausserdem das Risiko einer Knochenmarksdepression besteht [13].

Seit den 70er Jahren sind vor allem von italienischen Autoren diverse Arbeiten über den Einsatz von nicht hormonalen Medikamenten zur Trächtigkeitsverhütung bzw. -abbruch bei der Hündin erschienen [5, 6, 7]. Die ölige Suspension von DL 717-IT (ein Isoquinolinderivat) hat nach einmaliger, intramuskulärer Injektion von 2,5 mg/kg KG innerhalb von 15 Tagen post coitum bei allen behandelten Hündinnen eine Trächtigkeit verhindert [5]. Unerwünschte Effekte wurden bei dieser Dosierung nicht beobachtet. Deshalb schenken wir dieser Neuentwicklung besondere Aufmerksamkeit und wandten das Lizenzprodukt Canocenta® (Byk Gulden, Konstanz) an unserer Klinik bei fehlgedeckten Hündinnen an.

Patienten

Vom 1. Juni bis zum 31. Dezember 1985 wurden an unserer Klinik insgesamt 8 Hündinnen mit Canocenta® (Byk Gulden, Konstanz) vorschriftsgemäss behandelt. 3 von 8 Hündinnen zeigten wenige Tage nach erfolgter Injektion eine schwere, fieberhafte Allgemeinstörung (Tiere 1, 2 und 4, siehe Tabelle 1). 4 weitere Hündinnen (Tiere 3, 5, 6 und 7) wurden von Privattierärzten mit Canocenta® behandelt und kurz nach dem Auftreten der ersten Krankheitszeichen an unsere Klinik überwiesen. Insgesamt 7 Tiere wurden hospitalisiert und behandelt (siehe Tabelle 1).

¹ Adresse: Winterthurerstrasse 260, CH-8057 Zürich

Tabelle 1: Symptome von 7 Hündinnen nach Behandlung mit Canocenta®

Hündin Nr.	Rasse	Alter (Jahre)	Auftreten der Symptome (Tage nach Injektion von Canocenta®)	Symptome					
				Fieber	Polyurie/ Polydipsie	Inappetenz	Apathie	Vaginalausfluss	Halsbiege- schmerz
1	Briard	1	4	+	-	+	+	+	+
2	Irish Setter	5	6	+	-	+	+	+	-
3	Berner Sennenhund	2	5	+	-	+	+	-	+
4	Golden Retriever	5	3	+	+	+	+	+	-
5	Berner Sennenhund	2	9	+	+	+	+	+	+
6	Berner Sennenhund	1,5	12	+	+	+	+	-	+
7	Berner Sennenhund	3	7	+	-	+	+	+	+

Symptomatik, Therapie und Verlauf

Klinische Befunde

Alle 7 Hündinnen zeigten Fieber (40° und mehr), Inappetenz und ausgeprägte Apathie. Die klinische Untersuchung ergab ausserdem bei je 5 Tieren mukopurulenten Vaginalausfluss resp. extreme Bewegungsunlust, klammen Gang und Halsbiegeschmerzen. Bei allen Hündinnen schwankte die Körpertemperatur während dem Spitalaufenthalt sehr stark; Fieberschübe (bis 40,8°) und subfebrile Phasen lösten sich ab. Bei 3 Tieren trat Polyurie und Polydipsie auf.

Laborbefunde

Im Blutstatus war nur das weisse Blutbild verändert. Bei allen Hündinnen war eine Leukozytose feststellbar (siehe Tabelle 2).

Die blutchemische Untersuchung ergab erhöhte Werte für alkalische Phosphatase (AP) bei 6 und Harnstoff bei 3 von 6 Tieren.

Die blutchemischen Befunde und Ergebnisse der Harnuntersuchungen sind in Tabelle 3 zusammengestellt.

Bei 3 Hündinnen (Nr. 1, 3 und 5) wurde Liquor entnommen. Die Ergebnisse der chemischen, zytologischen und bakteriologischen Untersuchung der Punktate sind in Tabelle 4 festgehalten.

Therapie und Verlauf

Da aufgrund der Liquoruntersuchung bei 3 Tieren eine sterile, eitrige Meningitis diagnostiziert wurde, bestand die initiale Therapie aus intravenöser Gabe von Dexamethason in einer Dosierung von 2 mg/kg KG. Nach 24 Stunden wurde die Dosis auf 0,2 mg/kg KG/Tag reduziert. Diese Behandlung führte bei den Hündinnen Nr. 1, 3, 4, 6 und 7 nach wenigen Tagen zum Verschwinden der Symptome. Besonders auffällig war die rapide Besserung der Halsbiegeschmerzen.

Die Hündinnen Nr. 2, 5 und 7 zeigten massiven, mukopurulenten Vaginalausfluss und wurden mit Verdacht auf Pyometra ovariohysterektomiert.

Aufgrund einer persistierenden Proteinurie wurde bei den Hündinnen Nr. 3 und 5 eine Biopsie der linken Niere entnommen.

Da der Irish Setter und der Berner Sennenhund Nr. 5 nicht auf die Steroidtherapie ansprachen, wurden sie euthanasiert und gelangten zur Sektion.

Tabelle 2: Hämatologische Befunde (vor Behandlung)

Parameter	Normalwerte						
	1	2	3	4	5	6	7
Leukozyten/ μl	14 300	37 000	30 300	21 900	24 200	40 000	58 000
Stab./ μl	143	370	—	—	—	800	580
Seg./ μl	10 153	33 670	26 058	19 053	18 634	35 200	46 980
Eosinophile/ μl	—	—	—	219	—	—	—
Monozyten/ μl	2 002	1 850	1 212	657	1 936	2 400	6 380
Lymphozyten/ μl	2 002	1 110	3 030	1 971	3 630	1 600	3 480
Thrombozyten/ μl	—	195 000	32 000	131 000	138 000	30 000	200 000
Plasmaprotein g/l	100	77	78	76	78	90	82
Fibrinogen g/l	7	5	7	2	7	8	2
Fibrinabbau- prod. titer	—	—	> 1:20	—	—	> 1:20	—

Tabelle 3: Blutchemische Befunde und Ergebnisse der Harnuntersuchungen (vor Behandlung)

Hündin Nr.	<i>Blutchemische Befunde</i>			<i>Harnbefund</i>		
	Alkalische Phosphatase (-190 U/l)	Harnstoff (2.5.-6.7 mmol/l)	Kreatinin (-133 µmol/l)	Spezi- fisches Gewicht	Protein- gehalt	Sedi- ment
1	243	5.5	82	—	—	inaktiv
2	193	3.4	64	1020	+	inaktiv
3	195	6.2	63	1037	++	inaktiv
4	3205	7.1	93	1004	+	inaktiv
5	3024	16.1	112	1037	+++	inaktiv
6	—	—	—	1007	+	inaktiv
7	630	21.4	135	1031	+++	inaktiv

Normalwerte sind in Klammern gesetzt.

—: Nicht untersucht

Tabelle 4: Ergebnisse der Liquoruntersuchung bei 3 Hündinnen

	Normal	Hündin Nr. 1	Hündin Nr. 3	Hündin Nr. 5
Aussehen	klar	klar	klar	trübe
Farbe	farblos	farblos	farblos	milchig- weiss
Zellzahl/µl	0-6	364	34	520
Lymphozyten %	bis 100	16	3	16
Makrophagen %	bis 100	20	24	21
Polynukleäre %	0	64	73	63
Proteine (mg/dl)	bis 25	18.4	34.6	138
Bakteriolog. US	steril	steril	steril	steril

Organbefunde

Uteri: Die Ovariohysterektomie bei den Hündinnen Nr. 2, 5 und 7 erfolgte 9, 13 resp. 14 Tage nach der Behandlung mit Canocenta®.

Aufgrund einer massiven Wandverdickung betrug der Durchmesser der Uterushörner 2-3 cm. In den Lumina war kein Sekret vorhanden. Histologisch wiesen alle Uteri im Stratum vasculare gleichartige Gefässwandveränderungen auf. Sie bestanden hauptsächlich in fibrinoider Gefässwanddegeneration kleiner und mittelgrosser Arterien mit intramuraler und perivaskulärer Ansammlung von Neutrophilen. Die Veränderungen variierten von fokaler, fibrinoider Nekrose bis zur Ersetzung grösserer Segmente durch fibrinoides Material und Leukozyten. In allen Fällen traten unterschiedlich alte Thromben und Extravasate von Erythrozyten auf.

Nierenbiopsien: 11 und 24 Tage nach erfolgter Nidationsverhütung wurden Nierenbiopsien der Hündinnen 3 und 5 untersucht. Histologisch konnten keine Veränderungen festgestellt werden.

Sektionsbefunde

Die Tiere Nr. 2 und 5 wurden 50 Tage bzw. 1 Monat nach der Behandlung mit Canocenta® vollständig seziiert.

Die auffallendsten makroskopisch erfassbaren Veränderungen betrafen Milz und Nieren. Die Milz beider Tiere zeigte multiple grau-gelbliche, meist leicht vorstehende, scharf abgegrenzte Gebiete mit ziegelrotem Randsaum und teilweise nabelartig eingesunkenen Zentren.

Beide Nieren von Hund 2 wiesen multiple noduläre, teils die Oberfläche überragende gelbliche Herde im Rindbereich auf. Bei Hund 5 wurden beidseitig in den Nierenrinden multiple, hellere, segmentartig in die Tiefe ziehende Bereiche festgestellt.

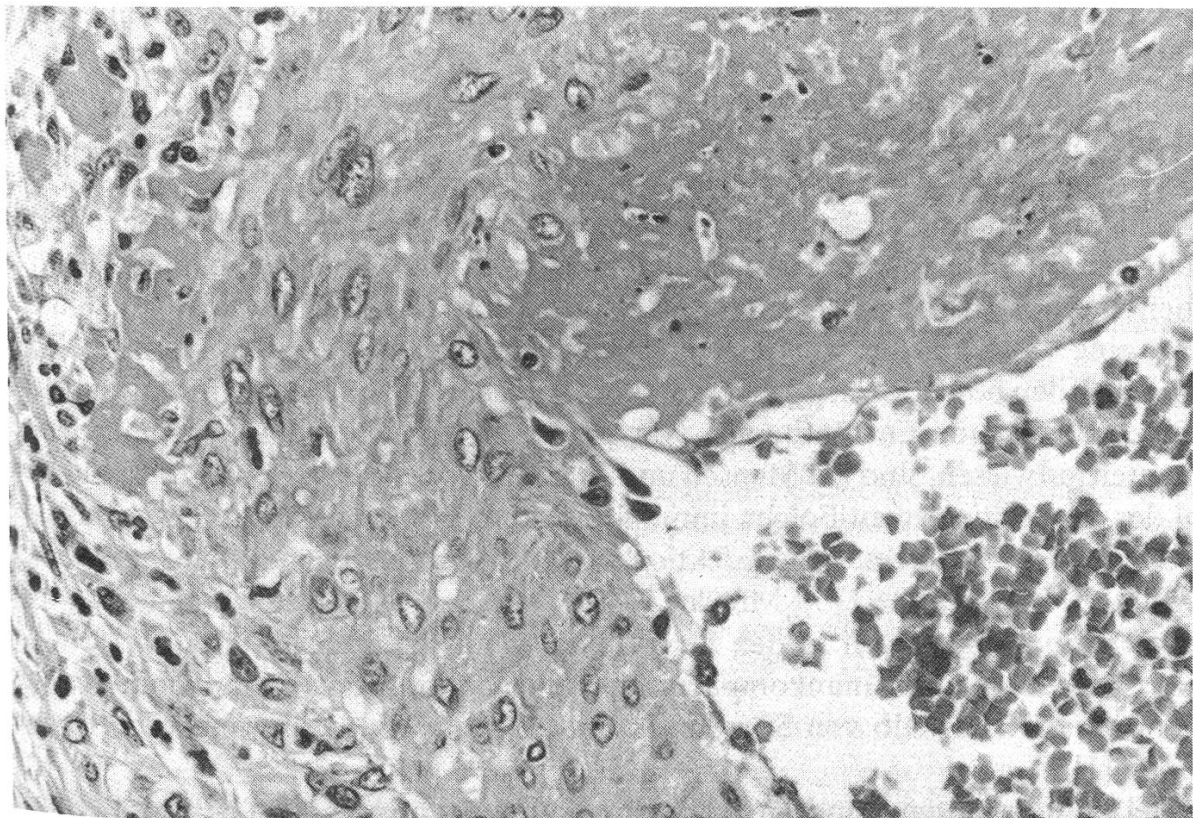
Histologisch bildeten in beiden Fällen Gefäßveränderungen die Basis der makroskopischen Befunde. Diese variierten quantitativ und in der Beteiligung der Organe. Während bei Hund 2 in Sternallymphknoten, Leber, Milz, Niere und Zervixstumpf die Gefäße betroffen waren, erwiesen sich bei Hund 5 zusätzlich Lunge, Herz, quergestreifte Muskulatur (Injektionsstelle) und die Meningen als beteiligt. Die Veränderungen erschienen qualitativ ähnlich, jedoch von unterschiedlichem Alter. Die Gefäßwände waren aufgesplittert und zeigten intramurale und perivaskuläre Infiltrate neutrophiler Granulozyten sowie Bindegewebsproliferation im Bereich der Adventitia. Nur vereinzelt konnten akute fibrinoide Degenerationen der Media gefunden werden. In beiden Fällen kam es zum Verschluss zahlreicher Gefäße durch Thromben.

Zusammenfassung der Befunde

Histologisch konnte bei 3 Tieren eine Arteriitis und Periarteriitis festgestellt werden. Bei 2 weiteren Hündinnen liessen die Ergebnisse der Liquoruntersuchungen und Therapieerfolge nach Kortisonbehandlung eine Vaskulitis vermuten.

Diskussion

Insgesamt wurden 7 Hündinnen 3–12 Tage nach Nidationsverhütung mit Canocenta® wegen Komplikationen an unserer Klinik vorgestellt.



Segmentale Medianekrose mit fibrinösen und zellulären Extravasaten im Bereich der Adventitia (Ovar Tier 7), He, 400 ×.

Da die ersten Krankheitszeichen derart kurz nach der Behandlung bei mehreren Hündinnen auftraten und zudem histopathologisch in einigen Fällen eine sonst seltene, generalisierte Vaskulitis diagnostiziert wurde, zogen wir eine aetiologische Bedeutung des neuen Medikamentes in Betracht.

Klinisch liessen sich die Patienten in zwei Hauptgruppen unterteilen: Bei 2 Tieren standen Apathie, Anorexie und intermittierendes Fieber im Vordergrund, während bei der Mehrzahl der Patienten Halsbiegeschmerzen und klammer Gang die Hauptsymptome waren. Symptomatik, klinischer Verlauf, Laborbefunde und histopathologische Ergebnisse deuteten auf eine Vaskulitis mit unterschiedlicher Organbeteiligung als Grundlage aller Symptome hin.

Im Blut aller Hündinnen bestand eine Leukozytose beruhend auf einer Neutrophilie mit teilweise geringgradiger Linksverschiebung und Monozytose. Zudem waren die Plasmaproteinwerte bei allen und die Fibrinogenwerte bei 5 von 7 Hündinnen erhöht. Diese Befunde lassen auf einen subakuten oder chronischen Entzündungsprozess schliessen. Die Hündinnen Nr. 3 und 6 zeigten eine massive Thrombozytopenie und erhöhte Fibrinabbauprodukte bei normalem Koagulationsprofil. Dies kann als chronische kompensierte Verbrauchskoagulopathie (DIC) interpretiert werden.

Bei den 5 Hündinnen mit Halsbiegeschmerzen wurde die Verdachtsdiagnose «sterile, eitrige Meningitis» gestellt und in 3 Fällen durch Liquoruntersuchungen bestätigt. Eine neutrophile Pleozytose wurde in allen Punktaten nachgewiesen und bei 2 Tieren war der Proteingehalt erhöht. Die Proben waren bakteriologisch steril. Die Sektion einer Hündin ergab eine nekrotisierende Vaskulitis der Meningealgefässe. Sie beschränkte sich in diesem Fall aber nicht auf die Meningen; die Gefässe in allen untersuchten Organen waren in gleicher Weise betroffen.

Das Krankheitsbild der sterilen, eitrigen Meningitis beim Hund ist mehrfach beschrieben worden [8, 9, 10, 14]. *Hoff* und *Vandeveld* 1981, zeigten, dass die Ursache des Leidens eine nekrotisierende Vaskulitis der Meningealarterien ist. Bei unseren Patienten fällt auf, dass 4 von 5 Tieren mit deutlichen Meningitissymptomen Berner Sennenhunde waren. Eigene Beobachtungen haben gezeigt, dass diese Rasse allgemein in der Patientengruppe mit steriler, eitriger Meningitis stark übervertreten ist [10]. Kürzlich wurde eine Vaskulitis der Meningealarterien gleich bei 3 Wurfgeschwistern von Berner Sennenhunden beschrieben [9]. Diese Fakten sprechen für eine Rassenprädisposition.

Nekrotisierende Entzündungen von kleinen arteriellen Gefässen, wie sie unsere Patienten aufwiesen, sind bei Mensch und Tier bekannt. Man vermutet, dass die Mehrzahl der Vaskulitisformen Folgen immunologischer Prozesse sind [4, 8, 9, 11, 14], welche durch virale und bakterielle Infektionen sowie durch endogene und exogene Toxine ausgelöst werden können [3]. Mit der PAP-Methode konnten keine eindeutigen Immunglobulinablagerungen in den betroffenen Gefässen nachgewiesen werden. Dies schliesst jedoch eine Immunkomplexkrankheit nicht aus, da Immunkomplexe durch Granulozyten innerhalb von Stunden nach Antigeninjektion abtransportiert werden können [1].

Bei 6 untersuchten Hündinnen war die alkalische Phosphatase (AP) vor Beginn der Steroidtherapie oft massiv erhöht, was auf einen cholestatischen Prozess schliessen lässt [12]. Auch die Nieren schienen mitbetroffen zu sein, denn bei 6 Hündinnen wurde wie-

derholt Proteinurie bei inaktivem Sediment nachgewiesen, welche wenige Tage nach Einsetzen der Steroidtherapie verschwand. In den Nieren der seziierten Tiere (Nr. 2 und 5) wurden Gefäßläsionen und multiple Infarkte nachgewiesen. In den Nierenbiopsien der Hündinnen Nr. 3 und 5 waren aber histopathologisch keine Gefäßveränderungen festzustellen.

Wanke, 1986, beschreibt die klinischen Symptome von 4 Hündinnen 2–10 Tage nach Nidationsverhütung mit Canocenta®. Seine Beschreibung deckt sich weitgehend mit dem Krankheitsbild unserer Patienten. 3 dieser Tiere wurden ovariohysterektomiert und wiesen im Myometrium ebenfalls fibrinoide Arterienwandnekrosen auf. Eine Hündin wurde seziiert. Die Gefäßveränderungen beschränkten sich in diesem Fall auf den Genitaltrakt.

Bezüglich der Verträglichkeit von DL 717-IT in öliger Suspension besteht eine grosse Diskrepanz zwischen unseren Erfahrungen und denjenigen italienischer Autoren. Ob eine veränderte galenische Form Ursache der drastischen Nebenwirkungen ist, bleibt offen. Mittlerweile hat die Firma Byk Gulden das Medikament aus dem Markt gezogen.

Zusammenfassung

7 Hündinnen, bei denen zur Nidationsverhütung das Isoquinolinderivat Canocenta® angewendet worden war, zeigten nach 3–12 Tagen Fieber und Apathie, z.T. auch Vaginalausfluss und Symptome einer Meningitis. Die Liquoruntersuchung deutete bei drei Tieren auf eine sterile eitrige Meningitis hin. In den resezierten Uteri von drei Hündinnen und in verschiedenen Organen zweier getöteter Tiere war eine Arteriitis unterschiedlichen Alters und Schweregrades nachweisbar. Nach Behandlung mit Dexamethason erholten sich 5 von 7 Tieren innert weniger Tage.

Résumé

7 chiennes sur lesquelles le dérivé d'isoquinoline Canocenta®, empêchant la nidation a été appliqué ont présenté de la fièvre, apathie, un écoulement vaginal et des symptômes de méningite 3 à 12 jours après l'application. L'analyse du liquide céphalo-rachidien a mis en évidence une méningite purulente stérile chez 3 de ces chiennes.

L'uterus de 3 chiennes opérées et divers organes de 2 autres animaux euthanasiés ont montré une artérite d'importance et de durée variables. Après traitement à la dexaméthasone 5 des 7 patientes ont été guéries en quelques jours.

Riassunto

In 7 cagne, cui era stato applicato il derivato da Isoquinolina Canocenta® a scopo di prevenzione dell'annidamento, furono riscontrati, da 3 a 12 giorni più tardi, febbre ed apatia, e in parte anche flusso vaginale e sintomi di meningite. Le analisi del liquido cefalo-rachidiano in 3 animali indicavano la presenza di una meningite purulenta sterile. Gli uteri asportati di 3 cagne e numerosi organi di altre 2, sottoposte ad eutanasia, presentavano arteriti di diverso grado ed età.

In seguito a terapia a base di Dexametasone, lo stato di 5 delle 7 cagne tornò in pochi giorni alla normalità.

Summary

Seven bitches, treated with Canocenta® (derivate of isoquinoline) to prevent gestation developed fever and apathy 3–12 days after a single injection. Some animals also had vaginal discharge and symptoms of meningitis. Examination of spinal fluid indicated sterile purulent meningitis in three

dogs. Arteritis of varying degree and duration was seen in uteri which were removed from three bitches and in several organs of two animals that were destroyed. 5 of 7 animals recovered after treatment with dexamethasone.

Literatur

- [1] *Cochrane C.G., Weigle W.O. and Dixon F.J.*: The role of polymorphonuclear leukocytes in the initiation and cessation of the Arthus vasculitis. *J. Exp. Med.*, 110, 481–494 (1959). – [2] *Concannon P.W. and Hansel W.*: Prostaglandin F₂ induced luteolysis, hypothermia, and abortions in Beagle bitches. *Prostaglandins*, 13, 533–542 (1977). – [3] *Easley J.R.*: Necrotizing vasculitis: an overview. *JAAHA*, 15, 207–211 (1979). – [4] *Fauci A.S., Haynes B.F. and Katz P.*: The spectrum of vasculitis. Clinical, pathologic, immunologic, and therapeutic considerations. *Ann. Int. Med.*, 89, 660–676 (1978). – [5] *Galliani G., Caramel C. and Assandri A.*: DL 717-IT: a non-hormonal agent for the control of fertility in the bitch. *J. Small Anim. Pract.*, 25, 211–222 (1984). – [6] *Galliani G. and Lerner L.J.*: Pregnancy termination in dogs with novel nonhormonal compounds. *Amer. J. Vet. Res.*, 37, 263–268 (1976). – [7] *Galliani G. and Omodei-Sale A.*: Pregnancy termination in dogs with non-hormonal compounds: evaluation of selected derivatives. *J. Small Anim. Pract.*, 23, 295–300 (1982). – [8] *Hoff E.J. and Vandeveld M.*: Case report: Necrotizing vasculitis in the central nervous systems of two dogs. *Vet. Pathol.*, 18, 219–223 (1981). – [9] *Meris S.M., Child G. and Higgins R.J.*: Necrotizing vasculitis of the spinal pachyleptomeningeal arteries in three Bernese Mountain dog littermates. *JAAHA*, 22, 459–465 (1986). – [10] *Niederhauser U., Kälin S. und Arnold P.*: Sterile, eitrige Meningitis beim Hund. DVG-Tagung in Oldenburg, 23.–25. Oktober 1986. *Kleintierpraxis*, Verlag Schaper, Hannover (im Druck). – [11] *Randell M.G. and Hurvitz A.I.*: Immune-mediated vasculitis in five dogs. *JAVMA*, 183, 207–211 (1983). – [12] *Rebar A.H. and Boon G.D.*: (Ed.) Clinical pathology of hepatic disease. In: A case-oriented approach to small animal biochemical profiling, p. 13. Ralston Purina Company, Missouri (1983). – [13] *Ruckstuhl B.*: Probleme der Nidationsverhütung bei der Hündin. *Schweiz. Arch. Tierheilk.* 119, 57–65 (1977). – [14] *Russo E.A., Lees G.E. and Hall C.L.*: Corticosteroid-responsive aseptic suppurative meningitis in three dogs. *Southwest Vet.*, 35, 197–201 (1983). – [15] *Thiersch J.B.*: Abortion of the bitch with N-desacetyl-thiocholchicine. *JAVMA*, 151, 1470–1473 (1967). – [16] *Wanke R.*: Nidationsverhütung. Arteriitis/Periarteriitis an Uterus und Eierstock der Hündin in Verbindung mit einem neuartigen Präparat zur Trächtigkeitsunterbrechung. *Vet.*, 5, 9–13 (1986). – [17] *Whitney L.F.*: Further studies on the effect of Malucidin on pregnancy. *Vet. Med.*, 55, 57–65 (1960).

Manuskripteingang: 26. Februar 1987

BUCHBESPRECHUNG

Pelztiergesundheitsdienst. Von *Ulf Dieter Wenzel*. 2., überarbeitete Auflage. Reihe «Tierärztliche Praxis». VEB Gustav Fischer Verlag Jena, 1987. 279 Seiten, mit 41 (zum Teil farbigen) Abbildungen, 19 Tabellen und 5 Schemata. Kunstleder, Auslandspreis: DM 49.–.

Der in diesem Archiv Bd. 124, S. 422, 1982 von P. Bichsel besprochenen ersten Auflage folgt nun nach fünf Jahren eine Überarbeitung – das für die Praxis geschriebene Büchlein hat sich also bewährt und bedarf damit kaum einer weiteren Empfehlung.

Der Aufbau des Textes ist gleich geblieben (Dezimalklassifikation); neu aufgenommen wurden Abschnitte über Nosematose und Räude sowie über Hautschäden. Dazugekommen ist ferner ein Anhang (Stichworte: Rahmen-Tierhygieneordnung für Pelztierfarmen, Tierseuchenalarmplan, Hygieneanalyse, veterinärmedizinische Anforderungen an Fellerstbearbeitungsbetriebe) – zwar auf die spezifischen Verhältnisse der DDR zugeschnitten (Jahresproduktion 1984: 410 000 Nerz- und 184 000 Nutria-felle, wie aus dem Vorwort ersichtlich ist), aber auch für Tierärzte anderer Länder, die sich mit Krankheiten sowie Haltung von Pelztieren befassen müssen, lesenswert und einige wichtige Denkanstöße vermittelnd.

B. Hörning, Bern