

Traitement de la sarcoïde équine au Laser à gaz carbonique

Autor(en): **Vingerhoets, M. / Diehl, M. / Gerber, H.**

Objektyp: **Article**

Zeitschrift: **Schweizer Archiv für Tierheilkunde SAT : die Fachzeitschrift für Tierärztinnen und Tierärzte = Archives Suisses de Médecine Vétérinaire ASMV : la revue professionnelle des vétérinaires**

Band (Jahr): **130 (1988)**

PDF erstellt am: **07.07.2024**

Persistenter Link: <https://doi.org/10.5169/seals-589843>

Nutzungsbedingungen

Die ETH-Bibliothek ist Anbieterin der digitalisierten Zeitschriften. Sie besitzt keine Urheberrechte an den Inhalten der Zeitschriften. Die Rechte liegen in der Regel bei den Herausgebern.

Die auf der Plattform e-periodica veröffentlichten Dokumente stehen für nicht-kommerzielle Zwecke in Lehre und Forschung sowie für die private Nutzung frei zur Verfügung. Einzelne Dateien oder Ausdrucke aus diesem Angebot können zusammen mit diesen Nutzungsbedingungen und den korrekten Herkunftsbezeichnungen weitergegeben werden.

Das Veröffentlichen von Bildern in Print- und Online-Publikationen ist nur mit vorheriger Genehmigung der Rechteinhaber erlaubt. Die systematische Speicherung von Teilen des elektronischen Angebots auf anderen Servern bedarf ebenfalls des schriftlichen Einverständnisses der Rechteinhaber.

Haftungsausschluss

Alle Angaben erfolgen ohne Gewähr für Vollständigkeit oder Richtigkeit. Es wird keine Haftung übernommen für Schäden durch die Verwendung von Informationen aus diesem Online-Angebot oder durch das Fehlen von Informationen. Dies gilt auch für Inhalte Dritter, die über dieses Angebot zugänglich sind.

Schweiz. Arch. Tierheilk. 130, 113–126, 1988

Du service de chirurgie équine (Dr. M. Diehl)
de la clinique pour animaux de rente et pour chevaux (Prof. Dr. H. Gerber)
de l'Université de Berne

Traitement de la sarcoïde équine au Laser à gaz carbonique

M. Vingerhoets, M. Diehl, H. Gerber, D. Stornetta, C. Rausis***

La sarcoïde est la tumeur la plus fréquemment rencontrée chez le cheval. En Suisse, les 0,7% des chevaux demi-sang et 0,4% des Franches-Montagnes en sont atteints (*Dubath, 1986*). Son incidence varie de 1,4% à 2% chez les chevaux hospitalisés dans notre clinique (environ 40 cas/an).

L'étiologie de la sarcoïde représente un système complexe comprenant:

- Une prédilection génétique (*James, 1968*) associée au système ELA (antigène leucocytaire équin; *de Weck et al., 1978; Lazary et al., 1985; Dubath, 1986; Meredith et al., 1986; Gerber et al., 1987*) et une réponse immunitaire propre à chaque individu.
- Un agent infectieux viral n'ayant pas encore pu être isolé (*Sullins, 1986; Cheevers, 1982; Fatémi-Nainie et al., 1982*).

La sarcoïde se manifeste cliniquement sous la forme de néoplasmes cutanés verruqueux, fibroblastiques ou mixtes (*Ragland et al., 1970*). Elle se caractérise histologiquement par deux composantes, l'une épidermique et l'autre dermique ou fibroblastique (*Ragland et al., 1970*). Apparaissant sous une forme unique ou multiple, elle possède une répartition corporelle préférentielle (*Sullins et al., 1986*: jambes 45,8%, tête et nuque 31,6%, poitrine et tronc 8,8%, abdomen et flanc 6%, prépuce 3,6%).

La diversité des méthodes thérapeutiques introduites sans grand succès dans le traitement de la sarcoïde équine reflète d'une part, l'enclain de la tumeur à la récurrence et d'autre part, l'absence d'une thérapie fiable. Ni la chirurgie conventionnelle, ni l'électro-cautérisation, ni la cryochirurgie nous ont donné entière satisfaction. A nos yeux, seule la radiothérapie (Iridium 192) constitue une méthode sûre pour le traitement d'un nombre restreint de sarcoïdes ne se prêtant pas à l'excision chirurgicale. L'immunothérapie semble fournir des résultats prometteurs, mais les effets secondaires qu'elle est susceptible d'engendrer ont empêché son application de manière significative dans notre clinique.

Encouragés par les résultats obtenus en chirurgie humaine, nous avons entrepris une étude sur l'utilisation du laser à gaz carbonique dans le traitement de la sarcoïde équine. Le but de ce travail est de déterminer si le laser constitue une méthode théra-

* Adresse: Dr. M. Diehl, Case postale 2735, CH-3001 Berne

** Fondation pour le développement en Valais de la recherche appliquée en matière de médecine hospitalière

peutique non seulement d'une gêne esthétique, mais très souvent de l'inutilisation du cheval sévèrement atteint.

Matériel et méthodes

25 chevaux de différentes races, dont neuf atteints de récurrences, ont subi 30 opérations lors desquelles 188 sarcoïdes ont été excisées ou vaporisées.

Les chevaux ont été répertoriés selon leur race, sexe, âge et couleur de leur robe.

La classification des quatre différents types de sarcoïdes a été réalisée de la manière suivante:

Type I: non-verruqueux et sessile. Apparition sous forme de plaque, alopecie, légère hyperkératose.

Type II: verruqueux et sessile. Elévation, alopecie.

Type III: noduleux, sessile et non-ulcéré. Nodule sous-cutané, bien délimité, sans alopecie.

Type IV: noduleux, sessile ou pédonculé, *ulcéré*. Ulcère formé d'un ou de plusieurs nodules juxtaposés recouverts d'une croûte purulonecrotique.

Les préparatifs opératoires et la narcose ont été effectués selon les usages de notre clinique (Schatzmann et Girard, 1984). Le champ opératoire a été délimité par des gazes stériles, imbibées de solution de Ringer, pour que toute reflexion accidentelle ne cause aucune lésion indésirée.

Chaque intervention chirurgicale a été effectuée à l'aide du laser à gaz carbonique Sharplan 743 (Sharplan Industries, Tel Aviv, Israël). L'appareil est muni de trois tubes laser: deux tubes à gaz CO₂, placés en série et capable de développer une puissance d'environ 80 Watt/tissus et un tube laser à Hélium-Néon produisant un rayonnement rouge servant de guide visuel (fig. 1).

Selon le type, la grandeur et la localisation des sarcoïdes, différentes méthodes opératoires ont été employées.

Sarcoïdes du type I:

Elles ont tous été vaporisées sous le mode continu, à une puissance variant de 25 à 40 Watt, le spot défocalisé présentant un diamètre de 1,5 mm à 2 mm, produisant un rayonnement d'une puissance variant entre 796 W/cm² et 2424 W/cm². Sous l'action du rayonnement, on a observé une contraction tissulaire réduisant la surface vaporisée aux deux-tiers de sa grandeur initiale.

Sarcoïdes du type II:

Leur vaporisation a également été réalisée sous le mode continu, à une puissance identique à celle employée pour les sarcoïdes du premier type. Par contre, la densité de la puissance tissulaire a été augmentée, selon les cas, de 2424 W/cm² à 5095 W/cm² en réduisant le diamètre du spot à 1 mm. Par un tracé oscillatoire rectiligne ou circulaire du rayon laser sur la sarcoïde verruqueuse, celle-ci a pu être «rongée» par couches successives jusqu'à la formation d'un véritable cratère cutané. Cette lésion a été prolongée dans le tissu sousépidermique pour assurer la destruction de la composante dermique de la sarcoïde.

Sarcoïdes du type III:

La partie cutanée recouvrant le nodule a été incisée rectilignement sur une longueur permettant l'excision atraumatique de la sarcoïde. La puissance de l'appareil variant de 20 Watt à 35 Watt selon l'épaisseur de la peau et la focalisation réduisant le diamètre du faisceau laser à 0,3–0,4 mm ont permis le développement d'une densité de puissance de 16 000–50 000 Watt/cm² au point d'impact. Suite à l'excision de la sarcoïde, la vaporisation de la cavité à une puissance approchant les 5000 Watt au cm² a permis la mise à plat ainsi que la réduction de la surface de la plaie.

Sarcoïdes du type IV:

L'excision de la sarcoïde a été réalisée en prenant garde à ne travailler que dans le tissu sain. Une large incision en forme de fuseau atteignant le tissu souscutané et se prolongeant de part et d'autre de la tumeur a été dessinée dans le tissu cutané sain. L'effet simultané de scission et de coagulation du rayon laser a énormément facilité la délimitation de la tumeur. L'importance de la lésion (surface et profondeur) et sa localisation ont déterminé soit la vaporisation, soit la suture




Fig. 1 Appareil laser à gaz carbonique Sharplan 743

des plaies. La vaporisation a été réalisée de la même manière que pour les sarcoïdes du type III. Les plaies ont été suturées à l'aide d'un fil polyfilamenteux résorbable (Dexon) après avoir été vaporisées.

Un sérum antitétanique et, selon l'importance du traumatisme tissulaire, 1,1 mg/kg de Flunixin meglumine ont été administrés à chaque patient.

Le contrôle post-opératoire a été effectué à la clinique durant une période variant de 5 jours à 5 semaines. Un contrôle ultérieur a été réalisé en envoyant aux propriétaires un questionnaire rédigé par nos soins et en les priant de joindre quelques photos à leur réponse.

Résultats

Nous avons constaté que la manifestation de la maladie ne semble pas liée au sexe (16 juments; 9 étalons ou hongres).

Les sarcoïdes semblent se déclarer chez des sujets encore jeunes (moyenne d'âge: cinq ans). Seuls trois patients étaient âgés de plus de huit ans. Notre matériel ne nous a pas permis de tirer des conclusions sur une prévalence éventuelle de la race ou de la robe.

L'apparition d'une sarcoïde unique a été rencontrée chez cinq patients. 18 chevaux, soit la majorité des patients, étaient atteints de sarcoïdes multiples. Deux patients ayant subi une intervention chirurgicale sur des sarcoïdes multiples présentaient chacun une récurrence unique.

Le tableau I représente la distribution corporelle de chaque type de sarcoïdes équinés.

Sur les chevaux opérés au laser, neuf d'entre eux avaient déjà subi un, voire plusieurs traitements préliminaires, dont la liste recouvre les thérapies généralement employées.

Tableau I Localisation et types de sarcoïdes

Localisation	Type I	Type II	Type III	Type IV	total
Oreille	0	1	0	2	3
Paupière	3	9	4	6	22
Autre	0	5	0	6	11
Encolure	10	2	0	3	15
Poitrine & Ars	1	9	0	22	32
Abdomen & Flanc	4	29	3	5	41
Prépuce	4	0	4	2	10
Mamelle	0	1	1	1	3
Antérieurs	0	0	3	17	20
Postérieurs	4	6	2	19	31
Total	26	62	17	83	188

La durée effective des interventions a été calculée à partir du moment où le(s) champ(s) opératoire(s) a été délimité à l'aide de gazes humidifiées et jusqu'à la sortie du cheval de la salle d'opération.

On remarque une répartition inégale de la durée des opérations. La majorité des opérations n'a pas excédé une durée de soixante minutes. Les six opérations ayant nécessité plus de 70 minutes ont été effectuées sur des patients atteints par un tel nombre de sarcoïdes que leur excision, leur vaporisation et leur suture nécessitèrent non seulement beaucoup de temps, mais également la participation de plusieurs chirurgiens: un «opérateur laser» et deux ou trois chirurgiens assurant la suture des plaies.

L'hospitalisation des patients a été en moyenne de courte durée. Dans la plupart des cas, les chevaux sont restés sous contrôle à la clinique afin que toute complication puisse être analysée et combattue le plus rapidement et le plus efficacement possible. Les plaies ont été nettoyées quotidiennement à l'aide d'un désinfectant (Betadine), suivi d'un tamponnage au Mercurochrome. Elles n'ont pas nécessité d'autres soins particuliers.

Comme la vaporisation des plaies aptes à être suturées n'entravait pas leur guérison, il nous sembla plus judicieux de vaporiser toutes les plaies en égard aux éventuelles déhiscences qui, alors, ne se compliquaient pas d'une hypergranulation tissulaire.

La cicatrisation des plaies ouvertes se réalisa d'habitude rapidement, apparemment sans douleur et sans complication. Le poil n'a pas toujours repoussé, mais il est intéressant de remarquer que si cela avait lieu, il était rarement dépigmenté.

La guérison complète des plaies nécessitait un temps variable en fonction de l'étendue et de la multiplicité des sarcoïdes. Nous avons observé une variation de 2 semaines à 5 mois.

Les figures 2 et 3 démontrent l'aspect pré- et post-opératoire.

Les opérations au laser-CO₂ n'ont été suivies que très rarement de complications (6 tumeurs sur 188). Quatre déhiscences de sutures sous forte tension se sont manifestées après une semaine, et l'opération d'une tumeur située dorsalement sur le genou a donné lieu à une infection secondaire et phlégmoneuse sous suture. Toutes ces complications ont facilement pu être maîtrisées, la guérison complète n'ayant été retardée que d'une manière non significative.

Discussion

En accord avec les travaux de *Ragland* (1970), l'apparition des sarcoïdes équines ne semble être liée ni au sexe, ni à la robe des chevaux hospitalisés dans la clinique universitaire de Berne. Par contre, tout comme *Sundberg* (1977), nous pouvons remarquer que ces tumeurs cutanées semblent se déclarer plus fréquemment chez les jeunes sujets, ce qui pourrait éventuellement prouver l'acquisition d'une immunité des chevaux plus âgés.

Sur la base de notre matériel, il n'est guère possible de parler d'une prédisposition raciale. La population des chevaux hospitalisés se compose de chevaux suisses de tout

âge, alors que les chevaux importés sont sélectionnés par l'acheteur à un âge moins susceptible.

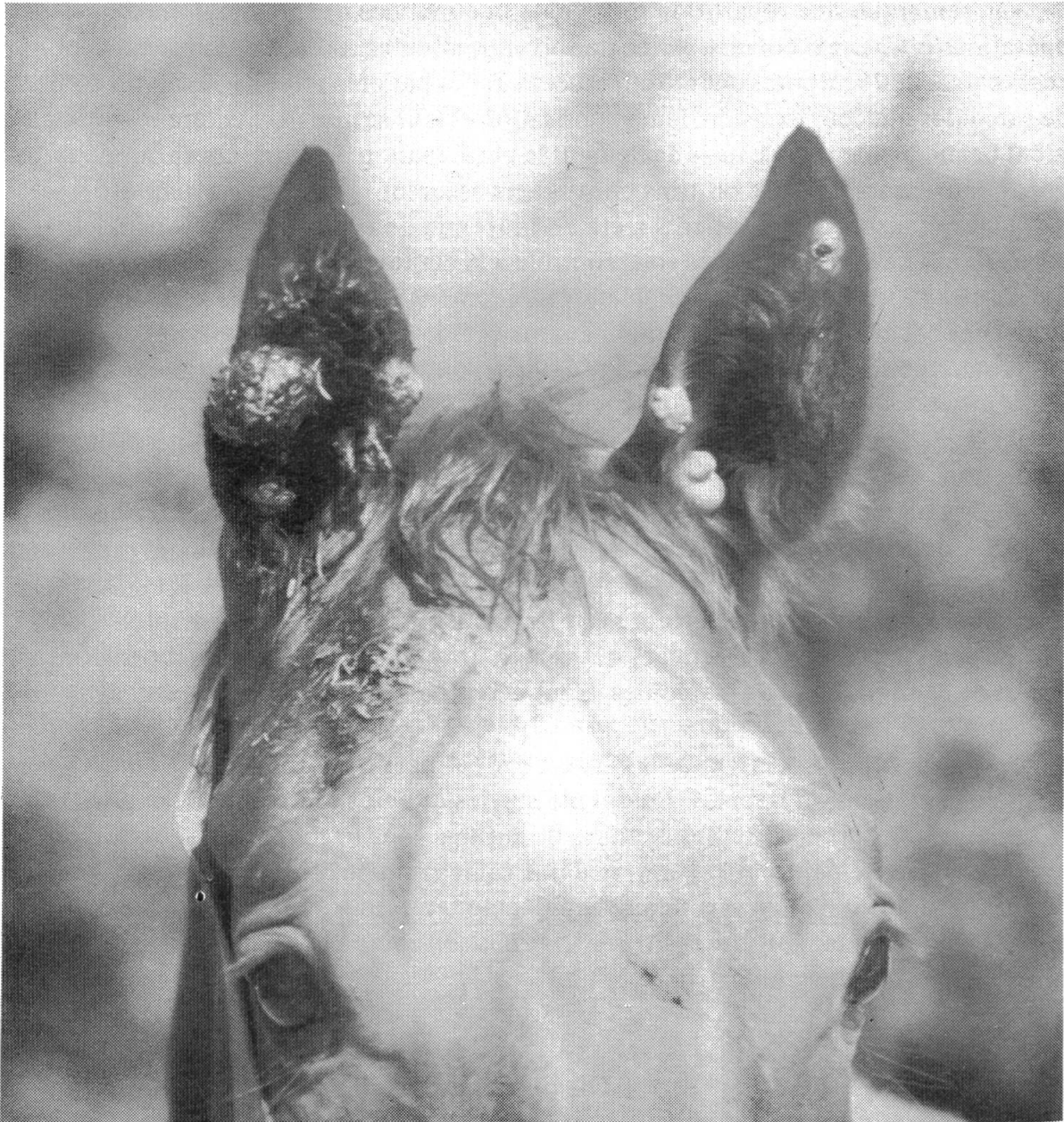

Fig. 2 Exemple de sarcoïde aux oreilles avant traitement au laser (ce cheval a été traité en pratique par différentes méthodes avant)

La majorité de nos patients souffrait de sarcoïdes multiples. Ils ne doivent pas être considérés comme représentatifs de la population équine suisse (*Dubath, 1986*). Cependant, il est important pour le clinicien de tenir compte de leur multiplicité, car elle joue un rôle significatif dans le pronostic des interventions chirurgicales (*Lane, 1977*).

Le recensement de la localisation des sarcoïdes nous offre un classement des sites de prédilection conforme à celui déterminé par *Sullins* et al. (1986), à partir de l'évaluation de cinq études regroupant 662 sarcoïdes. Ainsi, la tête et les jambes prédominent très nettement toutes autres localisations, alors que les ars hébergent ces tumeurs cutanées de manière non négligeable.

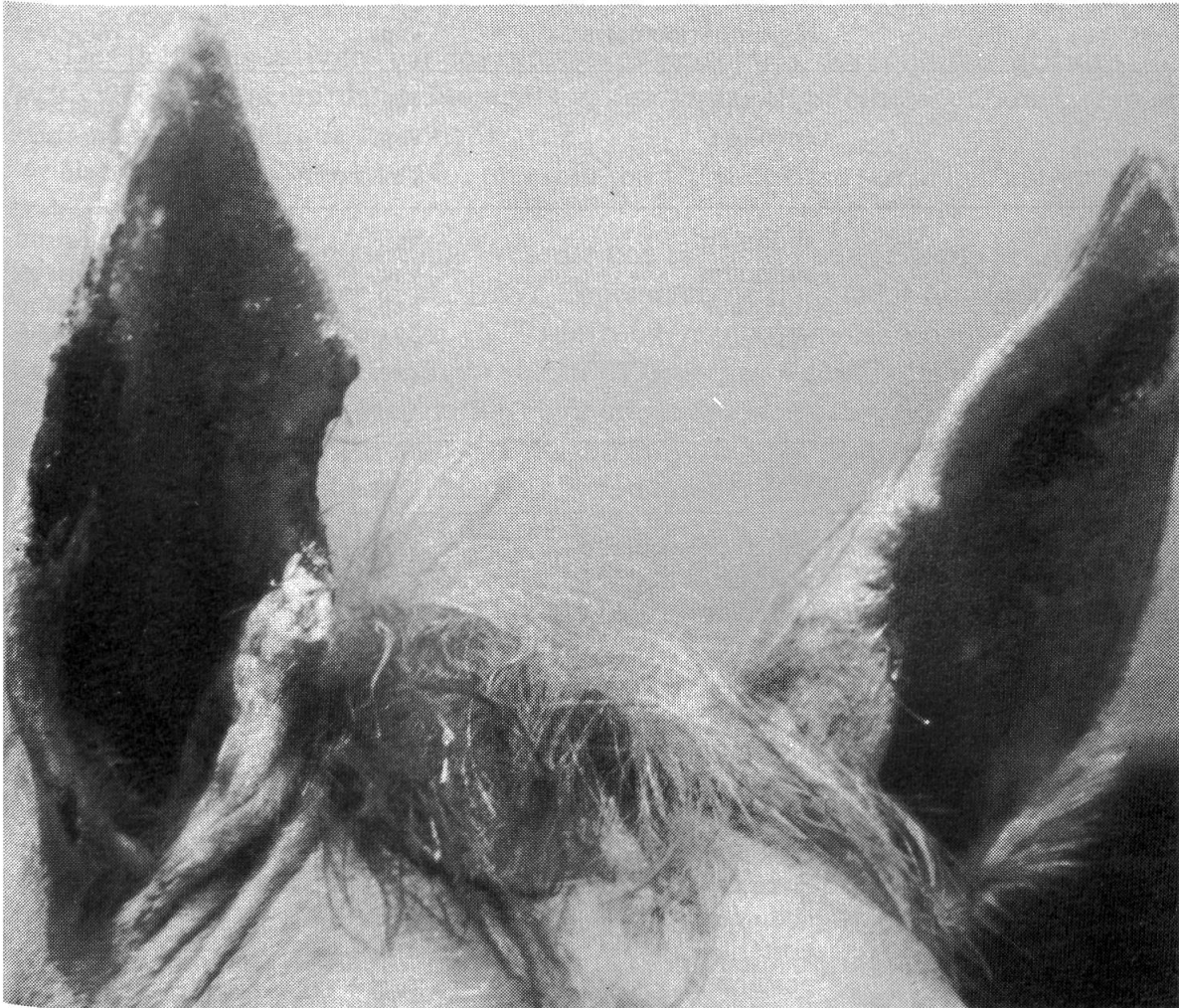

Fig. 3 Aspect le jour après chirurgie au laser: vaporisation à l'intérieur de l'oreille gauche; excision et vaporisation au bord extérieur de l'oreille droite; excision, vaporisation et suture aux bords intérieurs des deux oreilles

L'étude de la distribution des tumeurs d'après leurs types nous permet de remarquer que le type I se situe principalement sur l'encolure, le type II sur l'abdomen et à la tête, tandis que le type III se rencontre plus facilement sur les paupières et au prépuce. Les sarcoïdes du type IV sont les plus fréquentes. Leurs sites préférentiels se trouvent aux ars, au passage de sangle, aux membres et dans la région périoculaire. Disgracieuses et gênantes, elles nécessitent dans la majorité des cas une intervention chirurgicale et sont le plus souvent la cause de récurrences difficiles à traiter avec succès.

Tableau II Classification des récurrences survenues à la suite des interventions au laser à gaz carbonique

Sarcoïde Type	N tumeurs récidivantes	Localisation	Méthode opératoire	Résultat
II	1	région périoculaire	vap.	récidive
I	5	encolure	vap.	guérison
IV	1	encolure	vap.	guérison
IV	4	ars	exc. + vap.	récidive
I	1	abdomen	vap.	guérison
II	5	abdomen	vap.	guérison
III	2	antérieur	exc. + vap.	guérison
	1	mamelle	exc. + vap.	guérison
IV	1	pli du grasset	exc. + vap. + sut.	récidive
IV	1	antérieur	exc. + vap.	récidive
II	2	région périoculaire	vap.	guérison
	3	poitrine et ars	vap.	guérison
III	1	abdomen	exc. + vap.	guérison
	1	prépuce	exc. + vap.	guérison
IV	1	postérieur	exc. + vap.	récidive
II	1	région périoculaire	exc. + vap.	récidive
I	1	prépuce	vap.	guérison
II	1	région périoculaire	vap.	guérison
	1	lèvre supér.	vap.	guérison
	3	abdomen	vap.	guérison
III	1	postérieur	exc. + vap.	récidive
IV	7	postérieur	exc. + vap.	récidive
I	1	postérieur	vap.	guérison
II	1	encolure	exc. + sut.	guérison
IV	1	ars	exc. + sut.	récidive
	1	thorax	exc. + vap.	récidive
II	1	région périoculaire	exc. + vap.	
III	1		+ sut.	récidive

Dans le tableau II nous présentons les cas qui ont subi des récurrences. Sept des 25 chevaux opérés au laser-CO₂ ont récidivé, dont deux chevaux deux fois. Cependant, il est probablement plus approprié de calculer la fréquence des récurrences en relation avec les nombres de tumeurs opérées en les classant d'après leur type morphologique et leur localisation.

Traitement

Sur les 25 patients neuf avaient déjà subi un ou plusieurs traitements. Si l'on considère la nature des soins octroyés, on remarque que toutes les thérapies généralement entreprises dans le traitement des sarcoïdes y sont représentées, ce qui souligne la complexité du traitement de ces tumeurs cutanées.

Quant aux traitements autres que la chirurgie au laser nous nous permettons de les discuter comme suit:

Des thérapies externes par des substances caustiques, des solutions viricides (*Roberts*, 1970) ou encore des traitements cytostatiques-chimiothérapeutiques (*Brown*, 1983) ne prouvèrent que leur inefficacité.

La «vaccination» répétée avec une solution à 20% de tissu sarcoïdien autologue fût également inefficace.

Par contre, l'immunothérapie présente une thérapie assez élégante et efficace des sarcoïdes équines (*Lavach* et al., 1985). Cependant, ce traitement ne semble pas être sans danger d'après *Winston* et al. (1979) qui relatent plusieurs cas de chocs anaphylactiques faisant suite à l'inoculation du vaccin BCG et dont deux furent même fatals. Actuellement, une nouvelle préparation comportant des membranes cellulaires déprotéinisées capable d'activer la réponse cellulaire antitumorale (*Ribigen*^R) a malheureusement également provoqué des réactions apparemment anaphylactiques chez le cheval (*Landsheft* and *Anderson*, 1984). La durée du traitement nécessitant plusieurs injections et le développement d'une nécrose souvent accompagnée d'enflure et de suppuration à l'emplacement de l'injection (*Lavach* et al., 1986) constituent les deux principaux désavantages de cette thérapie.

L'excision chirurgicale et la cautérisation à chaud offrent des résultats peu satisfaisants avec 50% de récurrences locales se déclarant peu de temps après l'intervention (*Ragland* et al., 1970).

Les sarcoïdes sont sensibles à l'irradiation. *Turrel* et al. (1985) considèrent l'implantation intratumorale de fils d'Iridium-192 comme un traitement efficace des sarcoïdes de grandeur limitée. Depuis 1973, nous avons traité une trentaine de chevaux à l'aide d'implants de Radium et d'Iridium dans notre clinique. Pour des raisons de radio-protection, les implants de Radium firent place aux implants d'Iridium bien que les résultats obtenus par ces derniers étaient moins bons. Dès lors, nous n'avons que traité avec succès les sarcoïdes situées dans la région périoculaire. La complexité de la dosimétrie qui nécessite un personnel hautement expérimenté, l'exposition à des rayonnements ionisants et le coût relativement élevé d'une telle thérapie constituent ses inconvénients majeurs.

Quant à la cryochirurgie, si elle est appliquée proprement, elle possède une réussite se situant entre 66% et 84% (*Joyce*, 1976; *Lane*, 1977; *Fretz* et *Barber*, 1980). Néanmoins, dans le traitement de sarcoïdes multiples, son application optimale requiert un investissement de temps souvent irréalisable sans l'aide de plusieurs sondes ou de la chirurgie conventionnelle (*Farris*, 1976) ou même de plusieurs narcoses successives. De janvier 1984 à juin 1985, 43 chevaux ont été opérés chez nous à l'aide de la cryochirurgie combinée à la chirurgie conventionnelle. Sur 31 chevaux contrôlés plusieurs mois après l'inter-

vention, 14 présentaient des récurrences, dont 5 ont pu être guéris après une seconde intervention et 3 chevaux ont dû être abattus. La durée des narcoses représentait le facteur limitant de chaque opération et l'inconvénient majeur de ces interventions.

La chirurgie au laser à gaz carbonique nous offre bien des avantages quant au déroulement des opérations et à la vitesse de guérison des plaies.

Toutefois le laser à gaz carbonique doit être considéré comme un appareil potentiellement dangereux, si quelques précautions élémentaires ne sont pas respectées: Le port de lunettes assurant la protection des yeux de l'opérateur ainsi que de toutes les personnes présentes lors d'une opération ne doit jamais être omis. Les femmes enceintes devraient être exclues de la salle d'opération. Quant à la protection du patient, elle est assurée par la délimitation du champ opératoire par des gazes stériles humidifiées et par des linges humides recouvrant le trachéotube (*Schramm et al.*, 1981: danger d'explosions intra-trachéales induites par un rayon laser). Ces précautions appartiennent très rapidement à la routine des interventions au laser et elles sont acceptées sans rechignement de la part du personnel.

La durée des opérations effectuées sur des patients à sarcoïdes multiples a pu être diminuée au point de traiter en une seule intervention des cas condamnés à maintes opérations en cryochirurgie. Aucune complication post-opératoire résultant d'une trop longue narcose n'a eu lieu.

L'hospitalisation des patients a été en moyenne de courte durée. Leur présence dans la clinique était le plus souvent dû à notre contrôle post-opératoire. En fait, le peu de soin que requièrent les plaies opérées au laser CO₂ pourrait sans autre être octroyé par les propriétaires.

Il nous semble que la diminution de la formation de collagène remarquée par *Norris et al.* (1982) lors de l'usage du laser CO₂ se rencontre également chez le cheval, puisque nous avons été impressionnés par l'absence d'hypergranulation, même sur de larges plaies mal placées et laissées ouvertes.

Les 6 complications post-opératoires comportaient 4 déhiscences après suture, causées par une trop forte tension, une enflure persistant pendant 4 jours et un phlégon. Nous avons pu remarquer que la vaporisation des tissus sarcoïdiens produisait non seulement une contraction du bord des plaies, mais que la désintégration tissulaire allait de paire avec la formation d'un film recouvrant les lésions et jouant peut-être un rôle de protection contre les infections. Les déhiscences ne donnèrent pas suite à de nouvelles complications ou à l'apparition de tissu de granulation. Ainsi, il nous semble préférable de tenter de suturer les plaies pour obtenir une guérison rapide, car même si ces essais échouent, ils ne provoquent pas un retardement notable de la guérison per se. Le fait que les déhiscences ne se manifestent qu'après 7 à 10 jours indique probablement un ralentissement de la guérison. Pourtant, en se basant sur les travaux de *Hall* (1971) et *Norris et al.* (1982), nous supposons que la cicatrisation des incisions faites au laser CO₂ ne diffère pas de celles effectuées au scalpel après une période de 3 à 4 semaines.

Sept des vingt-cinq chevaux ou 30 des 188 tumeurs opérés au laser CO₂ ont subi des récurrences. On peut remarquer qu'ils constituent le premier tiers de nos cas. Les premiè-

res sarcoïdes n'ont été que vaporisées et il est possible que nous n'ayons pas désintégré la totalité du tissu altéré. Ainsi, la précision du laser à CO₂ et sa faible agressivité envers les tissus adjacents peuvent présenter un inconvénient: de part et d'autre d'une incision effectuée au laser à CO₂, l'extension minimale des dommages thermiques (*McKenzie*, 1983) garantit également la survie des cellules néoplasiques.

Dans un cas, ayant souffert de multiples sarcoïdes, des récurrences se sont manifestées après plus d'un an de guérison clinique complète. Le cas n'est pas inclus dans le tableau II.

Le coût d'un appareil laser à gaz carbonique est encore très élevé et ses indications peu connues dans le domaine vétérinaire (*Valdez*, 1983). Cependant, vu l'évolution rapide de la technique dans ce domaine, on peut espérer la naissance proche d'une génération d'instrumentation laser plus accessible.

En conclusion, nous dirons que, dans le traitement des sarcoïdes équines, le laser à gaz carbonique n'est pas la panacée, mais il constitue un nouvel instrument chirurgical de valeur incontestable permettant une haute précision, une rapidité d'exécution, un confort du patient qui ne présente presque aucune réaction tissulaire post-opératoire, l'absence d'hypergranulation, une cicatrisation normale et le retour relativement rapide des chevaux au travail. Ses principaux désavantages résident dans son prix, les précautions nécessaires à son usage, la fragilité et le volume de l'appareil.

Sommaire

Trente opérations au laser à gaz carbonique sont effectuées sur vingt-cinq chevaux atteints de 188 sarcoïdes équines. Les patients hospitalisés constituent un groupe relativement jeune (5 ans) dont la majorité souffre de sarcoïdes multiples. La présence des sarcoïdes ne semble liée ni au sexe, ni à la robe du cheval.

Les tumeurs sont classées selon quatre types: type I = alopecie en plaque, hyperkératose; type II = verruqueux et sessile; type III = noduleux, sessile et non-ulcéré; type IV = noduleux, sessile ou pédonculé, ulcéré.

L'encolure héberge principalement le premier type, l'abdomen et la tête le deuxième, les paupières et le prépuce le troisième. Le type IV, le plus fréquent, se rencontre surtout aux ars, au passage de sangle, aux membres et dans la région péri-oculaire.

Les trois techniques opératoires choisies en fonction du type et de la grandeur de chaque tumeur sont décrites. Elles regroupent la simple vaporisation, l'excision et la vaporisation et, enfin, l'excision, la vaporisation et la suture. La densité de la puissance tissulaire du rayon laser s'échelonne entre 800 et 50 000 Watt/cm².

La durée relativement courte de ces interventions donne à l'opération au laser CO₂ un avantage certain par rapport à la cryothérapie.

La guérison des incisions laser après suture apparaît aussi bonne que celle des incisions au scalpel. La guérison ouverte per secundam s'effectue rapidement, apparemment sans douleur et sans complication. Elle est exempte de tissu d'hypergranulation.

Les soins requis après une intervention au laser CO₂ sont simples et peuvent être donnés par le propriétaire.

La chirurgie au laser n'est pas la panacée, mais elle constitue une chirurgie de valeur incontestable garantissant une haute précision, une rapidité très appréciée d'exécution et le confort du patient.

Zusammenfassung

In 30 Operationen wurden 25 Pferde mit equinem Sarcoid (188 Tumoren) mit einem CO₂-Lasersgerät operiert. Die Patientengruppe hatte ein mittleres Alter von 5 Jahren; die Mehrzahl der Pferde litt an multiplem Tumorbefall. In unserer Gruppe liess sich kein Zusammenhang mit dem Geschlecht oder der Haarfarbe der Pferde nachweisen.

Die Sarcoide wurden in 4 Typen eingeteilt: Typ I: Alopezie, Hyperkeratose; Typ II: warzig, sessil; Typ III: knotig, sessil, nicht ulzerierend; Typ IV: knotig, sessil oder gestielt, ulzerierend.

Am Hals findet sich i. d. R. Typ I, am Abdomen und am Kopf Typ II, an den Augenlidern und am Praeputium Typ III. Typ IV ist der häufigste; vor allem kommt er an den Brustfurchen, in der Gurtlage, an den Gliedmassen und im perioculären Gebiet vor.

Drei etwas verschiedene Operationstechniken wurden in Abhängigkeit von Typ und Grösse des Tumors angewendet: einfache Vaporisation des Gewebes; Exzision und Vaporisation; Exzision und Vaporisation mit anschliessender Hautnaht. Die Stärke des Laserstrahls wurde von 800 bis 50 000 Watt/cm² variiert.

Die verhältnismässig kurze Operationsdauer verschafft der Laserchirurgie einen deutlichen Vorteil vor der Cryochirurgie (Kältekauter).

Die Wundheilung nach Laserinzision scheint ebenso gut zu verlaufen wie nach einem Skalpellschnitt. Die offene Wundheilung per secundam verläuft schnell, anscheinend schmerz- und komplikationslos. Vor allem führt sie nie zur Hypergranulation.

Die Wundpflege nach Laserchirurgie ist einfach; sie kann vom Pferdepfleger durchgeführt werden.

Die Laserchirurgie löst sicherlich nicht jedes Problem, aber sie stellt zweifellos eine elegante Technik dar, die eine hohe Präzision, eine kurze Operationsdauer und einen guten Patientenkomfort gewährleistet.

Riassunto

In relazione a 30 operazioni vennero operati 25 cavalli con sarcoide equino (188 tumori) ricorrendo ad un apparecchio Laser-CO₂. Il gruppo di pazienti aveva un'età media di 5 anni; la maggior parte dei cavalli presentava tumori multipli. Nel nostro gruppo non poté essere individuato nessun rapporto con il sesso ed il colore dei peli.

I sarcoidi vennero suddivisi in 4 gruppi: tipo I: alopecia, ipercheratosi; tipo II: verrucoso, sessile; tipo III: noduloso, sessile, non ulcerante; tipo IV: noduloso, sessile, peduncolato, ulcerante.

Al collo si trova di regola il tipo I, all'addome ed alla testa il tipo II, alle palpebre ed al prepuzio il tipo III. Il tipo IV è il più frequente; principalmente si nota al petto, alla cintola, agli arti e nella zona perioculare.

Vennero usate tre diverse tecniche operatorie a dipendenza del tipo e della grossezza del tumore: semplice vaporizzazione del tessuto; escisione e vaporizzazione; escisione e vaporizzazione con susseguente sutura cutanea. La forza del raggio laser variò fra 800 e 50 000 Watt/cm².

La relativamente breve durata dell'operazione attribuisce alla chirurgia con il laser un vantaggio rilevante rispetto alla criochirurgia (cauterizzazione con il freddo).

La guarigione della ferita dopo l'incisione con il laser sembra avvenire egualmente bene di quella effettuata con il bisturi. La guarigione aperta per secundam della ferita si svolge rapidamente, apparentemente senza dolore e complicanze. Mai fu osservata una ipergranulazione.

La cura della ferita dopo la chirurgia con il laser è semplice; può essere effettuata dallo stalliere.

La chirurgia con il laser non risolve evidentemente tutti i problemi, ma senza dubbio rappresenta una tecnica elegante, ad alta precisione, è di breve durata operatoria ed assicura un buon conforto per il paziente.

Summary

30 operations by CO₂-laser have been performed on 25 horses affected by equine sarcoid (188 tumors). The group of horses had a mean age of 5 years and most of the animals carried multiple sarcoids. The presence of the tumor does not seem to be linked neither to the sex nor the coat colour of the horses.

The tumors were grouped according to their appearance: type I: alopecia, hyperkeratosis; type II: verrucous and sessile; type III: nodular, sessile and non-ulcerated; type IV: nodular, sessile or pedunculated, ulcerated.

The neck of the horse is usually affected by type I tumors, the abdomen and the head by type II, the eyelids and the prepuce by type III. Type IV, the most frequently encountered, is found on the anaxillary folds, on the girth, the legs and in the periocular area.

The three surgical procedures were chosen according to the type and the size of each tumor. They consisted of a simple vaporisation, the excision and vaporisation and finally excision, vaporisation and the suturing of the resulting wound. We used a potency of the laser beam in the tissue varying from 800 to 50 000 Watt/cm².

The short duration of the surgical intervention is an important advantage of the method when compared with cryosurgery.

Primary wound healing after suturing appears to be as good as after the use of the scalpel. Open wound healing is rapid, painless and uncomplicated. There is no hypergranulation.

The care of the wounds after CO₂ laser surgery is simple and can be given by the owner.

Laser surgery may not be the panacea, but it guarantees high precision, fast execution and good patient comfort.

Littérature

- Brown, M. P.*, 1983: Surgical treatment of equine sarcoid. N. E. Robinson (Ed.), Current therapy in equine medicine. W. B. Saunders Co, Philadelphia, Pa, 537–539. — *Cheevers, W. P., Roberson, S. M., Brassfield, A. L., Davis, W. C. and Crawford, T. B.*, 1982: Isolation of a retrovirus from cultured equine sarcoid tumor cells. *Am. J. Vet. Res.* 43, 804–806. — *Dubath, M.-L.*, 1986: Recherche d'association entre le système ELA et une prédisposition aux sarcoïdes équins. Thèse de doctorat, Faculté de médecine vétérinaire de l'université de Berne. — *Farris, H. E., Frauenfelder, F. T. and Mason, C. T.*, 1976: Cryotherapy of equine sarcoid and other lesions. *Vet. Med./Small Anim. Clin.* 71, 325–329. — *Fatemi-Nainie, S., Anderson, L. W. and Cheevers, W. P.*, 1982: Identification of a transforming retrovirus from cultured equine dermal fibrosarcoma. *Vir* 120, 490–494. — *Fretz, P. B. and Barber, S. M.*, 1980: Prospective analysis of cryosurgery as the sole treatment for equine sarcoids. *Veterinary Clinics of North America: Small Animal Practice* 10, 847–859. — *Gerber, H., Dubath, M.-L., Lazary, S.*, 1987: Association between predisposition to equine sarcoid and the MHC multiple case families. VIth International Conference on Equine Infectious Diseases, Lexington, Kentucky, October 7–10. — *Hall, R. R.*, 1971: The healing of tissues incised by a carbon-dioxide Laser. *Brit. J. Surg.* Vol. 58, No 3, 222–225. — *James, V. S.*, 1968: A family tendency to equine sarcoids. *Southwest Vet.* 21, 235–236. — *Joyce, J. R.*, 1976: Cryosurgical treatment of tumors of horses and cattle. *J. Am. vet. med. Ass.* 168, 226–229. — *Landsheft, W. B. and Anderson, G. F.*, 1984: Reaction to equine sarcoid therapy (letter). *J. Am. Vet. Med. Assoc.* 185, 839. — *Lane, J. G.*, 1977: The treatment of equine sarcoid by cryosurgery. *Eq. Vet. J.* 9, 127–133. — *Lavach, J. D., Sullins, K. E., Roberts, S. M., Severin, G. A., Wheeler, C. and Lueker, D. C.*, 1985: BCG treatment of periocular sarcoid. *Eq. Vet. J.* 17, 445–448. — *Lazary, S., De Weck, A. L., Bullen, S., Straub, R. and Gerber, H.*, 1980a: Equine leucocyte antigen system. I. Serological studies Transplantation 30, 203–209. — *Lazary, S., Bullen, S., Müller, J., Kovacs, G., Bodo, I., Hockenjos, P. and De Weck, A. L.*, 1980b: Equine leucocyte antigen system. II. Serological and mixed lymphocyte reactivity studies in families Transplantation 30, 210–215. — *Lazary, S., Gerber, H., Glatt, P.-A., Straub, R.*, 1985: Equine leuco-

cyte antigens in sarcoid-affected horses *Eq. Vet. J.* 17, 283–286. — *McKenzie, A. L.*, 1983: How far does thermal damage extend beneath the surface of CO₂ Laser incisions? *Phys. Med. Biol.*, Vol. 28, No 8, 905–912. — *Meredith, D., Elser, A. H., Wolf, B., Soma, L. R., Donavick, W. J. and Lazary, S.*, 1986: Equine leucocyte antigen system: Relationships with sarcoid tumors and laminitis in two pure breeds. *Immunogenetics* 23, 221–225. — *Norris, C. W. and Mullarky, M. B.*, 1982: Experimental skin incision made with the carbon dioxide laser. *The Laryngoscope* 92, 416–419. — *Ragland, W. L., Keown, G. H. and Spencer, G. R.*, 1970: Equine sarcoid. *Eq. Vet. J.* 2, 2–11. — *Roberts, W. D.*, 1970: Experimental treatment of equine sarcoid. *Vet. Med./Small Anim. Clin.* 65, 67–73. — *Schatzmann, U. und Girard, P.*, 1984: Die Narkose des Pferdes. *Tierärztl. Praxis* 12, 323–328. — *Schramm, V. L., Mattox, D. E. and Stool, S. E.*, 1981: Acute management of laser-ignited intratracheal explosion. *The Laryngoscope* 91, 1417–1425. — *Sullins, K. E., Roberts, S. M., Lavach, J. D. and Severin, G. A.*, 1986: Equine Sarcoid. *Eq. Pract.*, Vol. 8, No 4, 21–27. — *Sundberg, J. P., Burnstein, T., Page, E. H., Kirkham, W. W. and Robinson, F. R.*, 1977: Neoplasms of equidae. *J. Am. Vet. Med. Assoc.* 170, 150–152. — *Turrel, J. M., Stover, S. M. and Gyorgyalvy, J.*, 1985: Iridium-192 interstitial brachytherapy of equine sarcoid. *Vet. Radiol.* 26, 20–24. — *Valdez, H., Dodman, N. and Granick, M.*, 1983: Use of the carbon dioxide laser in equine surgery. *Eq. Pract.*, Vol. 5, No 8, 20–26. — *De Weck, A. L., Lazary, S., Bullen, S., Gerber, H. and Meister, U.*, 1978: Determination of leucocyte histocompatibility antigens in horses by serological techniques. *Equine Inf. Dis. IV. Proceedings of the IVth International Conference on Equine Infectious Diseases*, eds. Bryans, J. T. and Gerber, H., 221–227, *Vet. Publ., Inc., Princeton, N. J.* — *Winston, T., Rings, M. and Wyman, M.*, 1979: Treatment of equine sarcoids. *J. Amer. Vet. Med. Ass.* 174, 775.

P. S. Depuis la thèse de Vingerhoets (Berne, 1987) le nombre de chevaux opérés au laser a dépassé 60, celui des tumeurs 500.

Dans des cas isolés avec de grandes plaies vaporisées nous avons observé une contraction tissulaire réduite et une guérison ralentie.

Enregistrement du manuscrit: 24 novembre 1987

10 JAHRE EIDGENÖSSISCHES TIERSCHUTZGESETZ

Es gibt Jubiläen, die leicht übersehen werden: so ist es wohl auch mit der Tatsache, dass am 9. März 1978 das eidgenössische Tierschutzgesetz in Kraft getreten ist, also vor nunmehr 10 Jahren. Es sei dem Einzelnen überlassen, darüber nachzudenken, was inzwischen verwirklicht worden ist und was noch Wunschtraum blieb. Der Tierarzt, dem in diesem Rahmen besonders wichtige Aufgaben zufallen, hat dazu in erster Linie Anlass. Dies ist auch der Grund, an dieser Stelle nachdrücklich darauf hinzuweisen.