Zeitschrift: Schweizer Archiv für Tierheilkunde SAT : die Fachzeitschrift für Tierärztinnen und Tierärzte = Archives Suisses de Médecine Vétérinaire ASMV : la revue professionnelle des vétérinaires

Herausgeber: Gesellschaft Schweizer Tierärztinnen und Tierärzte

Band: 130 (1988)

Artikel: Pleurésie secondaire à un traumatisme thoracal chez une jument

Autor: Hermann, M. / Thiébaud, G. / Flückiger, M.

DOI: https://doi.org/10.5169/seals-590392

Nutzungsbedingungen

Die ETH-Bibliothek ist die Anbieterin der digitalisierten Zeitschriften auf E-Periodica. Sie besitzt keine Urheberrechte an den Zeitschriften und ist nicht verantwortlich für deren Inhalte. Die Rechte liegen in der Regel bei den Herausgebern beziehungsweise den externen Rechteinhabern. Das Veröffentlichen von Bildern in Print- und Online-Publikationen sowie auf Social Media-Kanälen oder Webseiten ist nur mit vorheriger Genehmigung der Rechteinhaber erlaubt. Mehr erfahren

Conditions d'utilisation

L'ETH Library est le fournisseur des revues numérisées. Elle ne détient aucun droit d'auteur sur les revues et n'est pas responsable de leur contenu. En règle générale, les droits sont détenus par les éditeurs ou les détenteurs de droits externes. La reproduction d'images dans des publications imprimées ou en ligne ainsi que sur des canaux de médias sociaux ou des sites web n'est autorisée qu'avec l'accord préalable des détenteurs des droits. En savoir plus

Terms of use

The ETH Library is the provider of the digitised journals. It does not own any copyrights to the journals and is not responsible for their content. The rights usually lie with the publishers or the external rights holders. Publishing images in print and online publications, as well as on social media channels or websites, is only permitted with the prior consent of the rights holders. Find out more

Download PDF: 02.07.2025

ETH-Bibliothek Zürich, E-Periodica, https://www.e-periodica.ch

Schweiz. Arch. Tierheilk. **130,** 185–194, 1988

Clinique de médecine vétérinaire de l'Université de Zurich
(Direction Prof. P. F. Suter)

Pleurésie secondaire à un traumatisme thoracal chez une jument

M. Hermann, G. Thiébaud et M. Flückiger*

Introduction

Les blessures perforantes du thorax chez le cheval sont peu communes. L'apparition d'un pneumothorax ou d'une pleurésie comme complications ont déjà été décrites dans la littérature (5, 15), mais les cas de guérison sont rares (1, 5, 13, 15).

Cet article décrit les bons résultats obtenus lors du traitement d'un pneumothorax et d'une pleurésie septique exsudative chez une jument de 11 ans suite à une blessure perforante du thorax.

Casuistique

Le soir du 6 septembre une jument demi-sang âgée de 11 ans a été admise à la clinique de médecine-vétérinaire de l'Université de Zurich suite à une blessure du thorax provoquée par un coup de corne de taureau.

Une plaie horizontale d'environ 15 cm de long se situait du côté droit, à la hauteur de la veine thoracique superficielle, de la cinquième à la huitième côte. Aucun emphysème sous-cutané n'était décelable. Aucun bruit d'aspiration d'air synchrone avec la respiration n'était audible. La peau, le muscle pectoral profond et le muscle cutané du tronc étaient décollés sur une grande surface.

La température corporelle était de 37,9 °C, la fréquence cardiaque de 44 min et la fréquence respiratoire de 50 min. La jument souffrait de fortes douleurs et sa respiration était superficielle.

Procédure chirurgicale

L'opération se déroula sous sédation (4 ml Combelen® + 7 ml Rompun® + 10 ml l-Polamivet® i. v.) et anésthésie locale (Lidocaïn-Hyaluronidase® 2%).

Adresse: Dr. M. Hermann, Winterthurerstrasse 260, CH-8057 Zurich

La corne du taureau ayant parcouru environ 30 cm dans les tissus sous-cutanés, avait ensuite perforé la paroi thoracique sur 20 cm dans le sixième espace intercostal. Une incision verticale de la peau et du muscle cutané du tronc de 15 cm fut pratiquée pour accéder à l'endroit de la perforation. A chaque expiration, on assistait à un prolapsus de tissu pulmonaire au travers de la blessure intercostale. Le déchirement de l'espace intercostal fut suturé par une série de points simples avec du Dexon® No 2 le muscle cutané du tronc fut adapté et suturé et l'incision cutanée refermée. Après débridement, rinçage avec une solution saline physiologique, mise en place d'un drain (Penrose®) et instillation d'antibiotiques, la plaie cutanée primaire fut à son tour suturée.

La jument fut soumise à un traitement antibiotique avec de la pénicilline (Ilcocillin P®, 15 000 UI/kg PC, 3 ×/jour, i. m.) et reçut pendant quatre jours du phénylbutazone comme antiinflammatoire (Equi-Palazone®, 1 g 2 ×/jour, p. o.).

Traitements post-opératoires et complications

Le 7. 9. l'état général était encore très perturbé et la jument montrait des signes de douleurs à chaque mouvement respiratoire. La température corporelle était de 38,3 °C, la fréquence cardiaque de 60 min et respiratoire de 36 min.

L'examen radiologique des poumons révéla un pneumothorax massif bilatéral (fig. 1). Une thoracocentèse fut pratiquée à droite dans le dixième espace intercostal au moyen d'un cathéter veineux (Becton-Dickinson®; 2,16 mm de diamètre extérieur sur 15,24 cm de long) et le pneumothorax droit corrigé à l'aide d'une pompe à vide d'air. Une radiographie de contrôle démontra l'efficacité du procédé (fig. 2). Après instillation de 30 millions d'UI de pénicilline G, le procédé fut répété pour l'hémithorax gauche. Une réexpansion presque totale des deux poumons fut confirmée par la radiographie (fig. 3).

L'état général de la jument s'était considérablement amélioré pendant ce traitement. La pression partielle artérielle d'oxygène qui était de 74,4 mmHg avant l'intervention, a passé à 90,9 mmHg immédiatement après.

Le 12. 9. la température corporelle commença à s'élever, et *le 14. 9.* soit 8 jours après l'accident, la jument présentait un état fébrile (T = 39,4 °C), sa fréquence respiratoire oscillant entre 50 et 60 min, son état général s'était fortement détérioré. Une échographie du thorax révéla un épanchement bilatéral. On remplaça le traitement antibiotique à base de pénicilline par de l'oxytétracycline par voie intra-veineuse (Engemycin®, 6 mg/kg PC, 2 ×/jour) et on reprit le traitement oral de phénylbutazone (Equi-Palazone®, 1 g 2 ×/jour).

On procéda également à une paracentèse de l'hémithorax gauche en vue d'un examen bactériologique de l'épanchement, lequel révéla la présence de streptocoques à α-hémolyse et de klebsielles pneumoniques. Les deux types de microorganismes se révélèrent résistants à la pénicilline.

La plaie suppurant abondamment, on entreprit le 14. 9. une révision chirurgicale avec la pose d'un drain de rinçage. La plaie fut par la suite rincée quotidiennement

avec des solutions antiseptiques pendant 10 jours. La guérison fut lente mais satisfaisante.

Le 15. 9. une remarquable amélioration de l'état général était intervenue. La température corporelle était de 38,2 °C et la fréquence respiratoire de 20 min.

Le 18. 9. l'échographie du thorax révéla un épanchement massif et bilatéral (fig. 4). Tous les examens échographiques ont été effectués sur le cheval debout au moyen d'une sonde de 5 MgHz. Une thoracocentèse fut effectuée à gauche et à droite et révéla la présence d'un exsudat. Les résultats de l'examen de l'épanchement pleural sont reportés dans la tabelle 1.

Tabelle 1. Résultats de l'analyse de l'épanchement pleural du 18. 9.

	Paracentèse thoracale effectuée dans le: sixième EI gauche	septième EI droite	valeurs normales
P. Spec.	1 027	1 027	< 1020
Protéines	36 g/l	36 g/l	< 20 g/l
Nb Cellules	134 100/l	102 000/l	< 10 000 (14)
Cellules à noyau polymorphe	89,5%	76%	≈ 50%
Mononucléaires	5,5%	5%	≈ 50%
Macrophages	5%	19%	

Le drainage de l'épanchement de l'hémithorax gauche fut entrepris. Après rasage, toilette et désinfection de la peau et anésthésie locale, une incision cutanée verticale de 1,5 cm fut pratiquée dans le huitième espace intercostal, à la hauteur de la base du cœur. Un cathéter thoracal (Suture rib®TM, Mallinckrodt Lab., Ireland. 9 mm de diamètre sur 38 cm de long) fut introduit horizontalement au travers des tissus sous-cutanés jusqu'au septième espace intercostal puis poussé dans la cavité thoracale, transperçant ainsi la musculature intercostale et la plèvre pariétale. Une suture en blague à tabac fut placée autour du cathéter au niveau de l'incision cutanée, un robinet à trois voies assurant son étanchéité. Le cathéter fut fixé sur le thorax par quelques points cutanés.

1

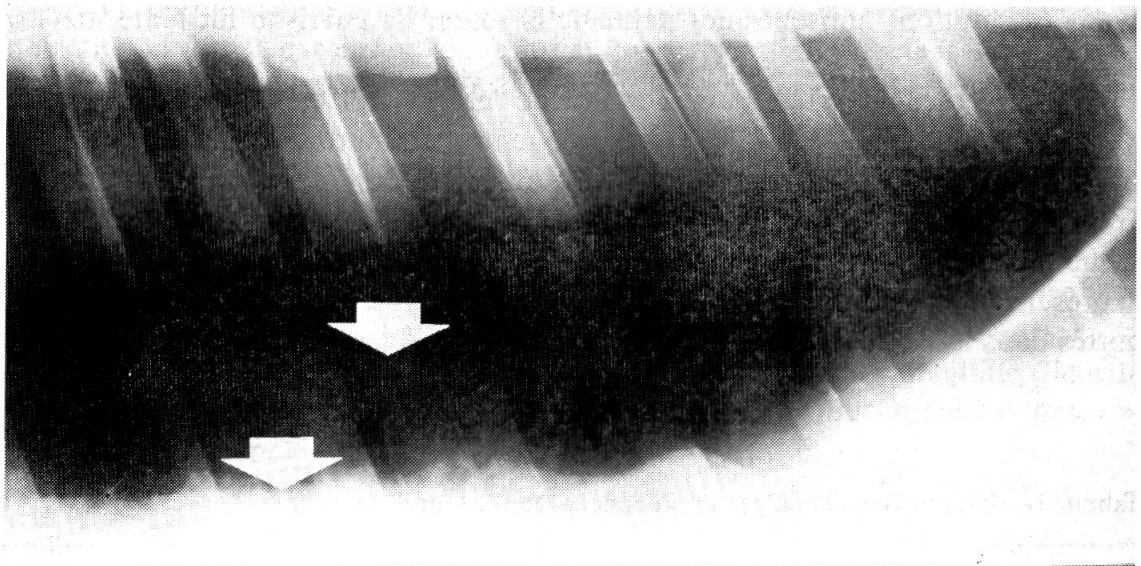

2

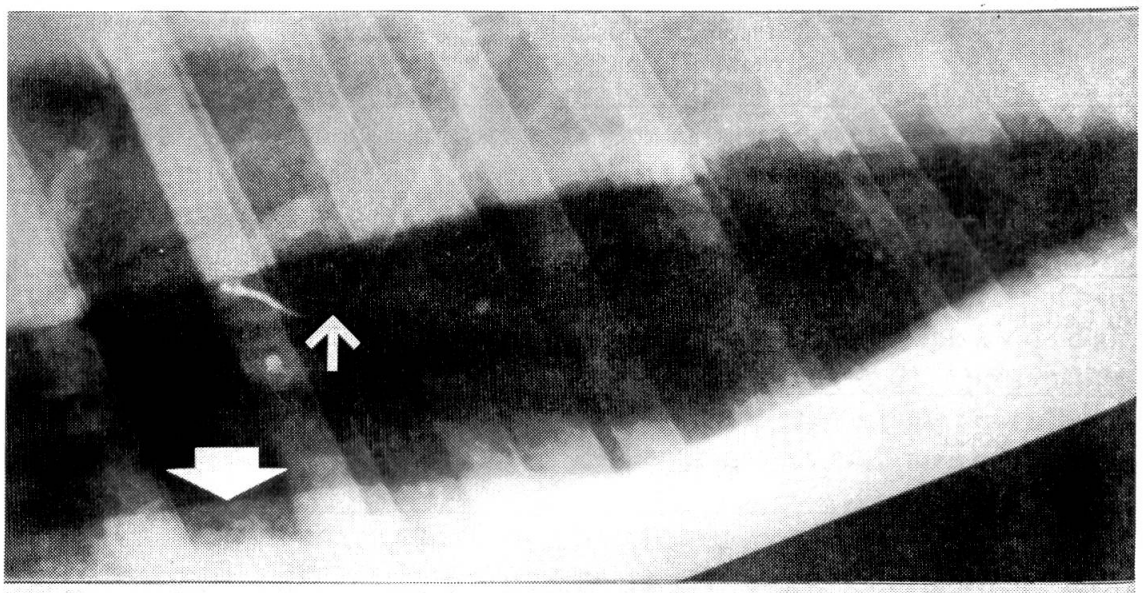

3

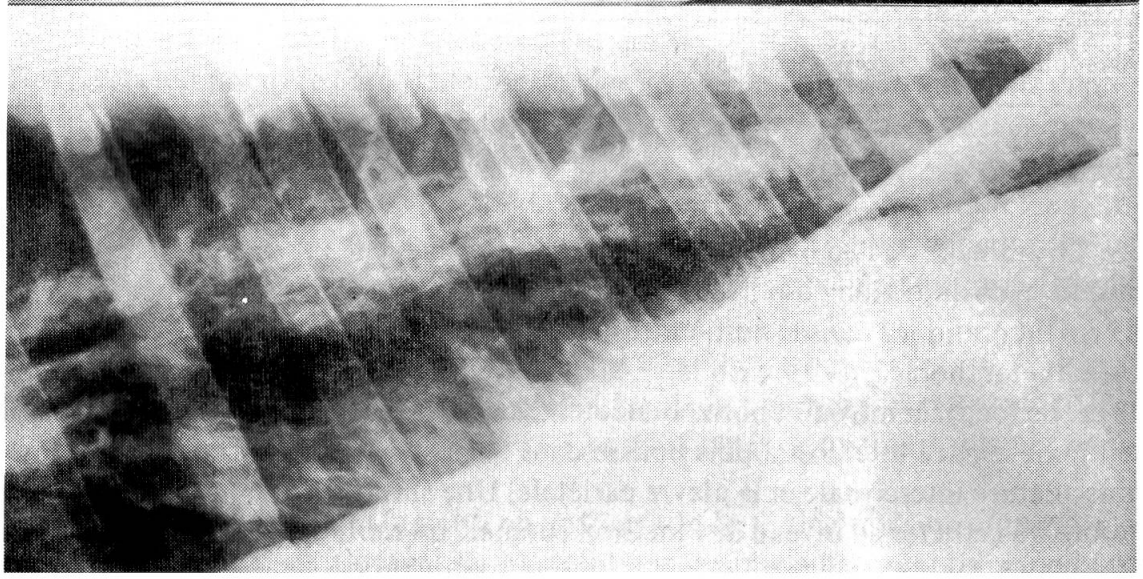

Fig. 1. Cliché radiologique représentant la partie caudodorsale du champ pulmonaire. Il s'agit d'une prise de vue latérolatérale effectuée sur le cheval en station debout.
On remarque ici le collapsus des deux lobes pulmonaires diaphragmatiques (flèches), et la présence d'un pneumothorax massif.
Fig. 2. Même technique de prise de vue. Situation après correction du pneumothorax droit. On assiste à la réexpansion du lobe pulmonaire diaphragmatique droit et à la persistance du pneumothorax gauche (flèche). Le cathéter thoracal apparait sous forme d'une ombre linéaire de densité comparable à celle du tissu mou (petite flèche).
Fig. 3. Même technique de prise de vue. Situation après correction bilatérale du pneumothorax. On notera l'expansion des deux lobes diaphragmatiques et l'absence de pneumothorax.
L'augmentation de densité de l'interstitium pulmonaire des lobes diaphragmatiques est le résultat soit d'une ventilation insuffisante de certaines alvéoles, soit d'un début de pneumonie.

Un litre et demi d'exsudat put être aspiré. Ensuite la cavité pleurale fut rincée par instillation d'un litre de solution saline physiologique tempérée qui fut immédiatement réaspiré. Le processus fut répété trois fois. Pour terminer on instilla un litre de solution

4

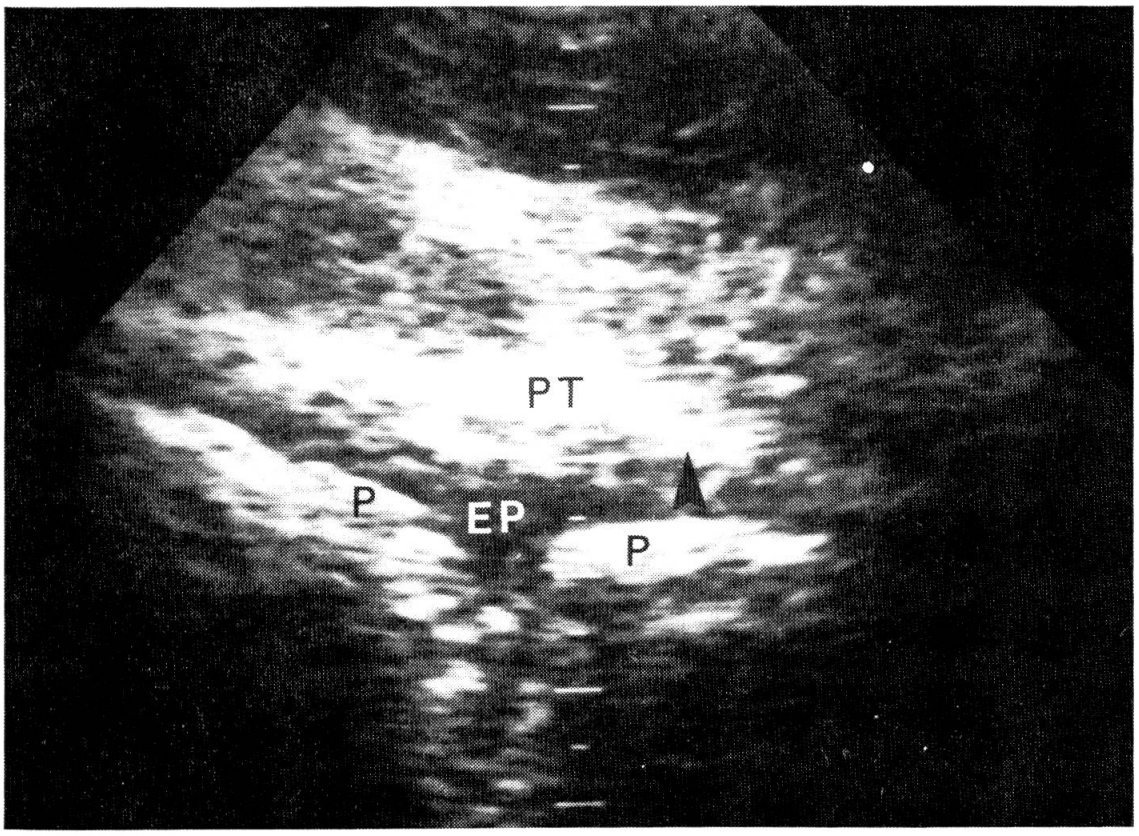

Fig. 4. Coupe segmentaire du thorax effectuée le 18. 9. dans le huitième espace intercostal gauche à la hauteur de l'articulation de l'épaule.
Le poumon (P) est ici décollé de la paroi thoracale (PT).
L'espace pleural (EP), large d'un centimètre et demi, est reconnaissable comme zone à faible intensité échographique (zone relativement sombre). Des lambeaux de fibrine (flèche) d'intensité échographique moyenne sont en contact avec la plèvre pariétale.

5

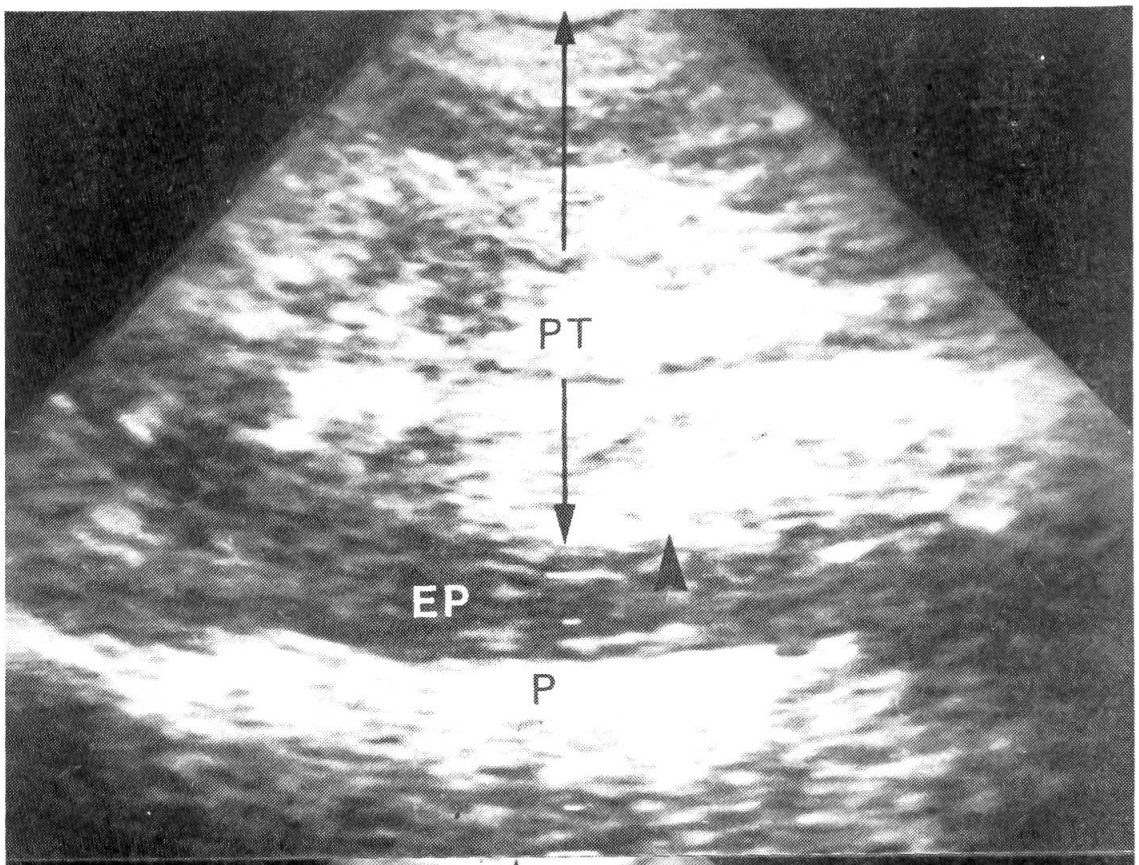

6

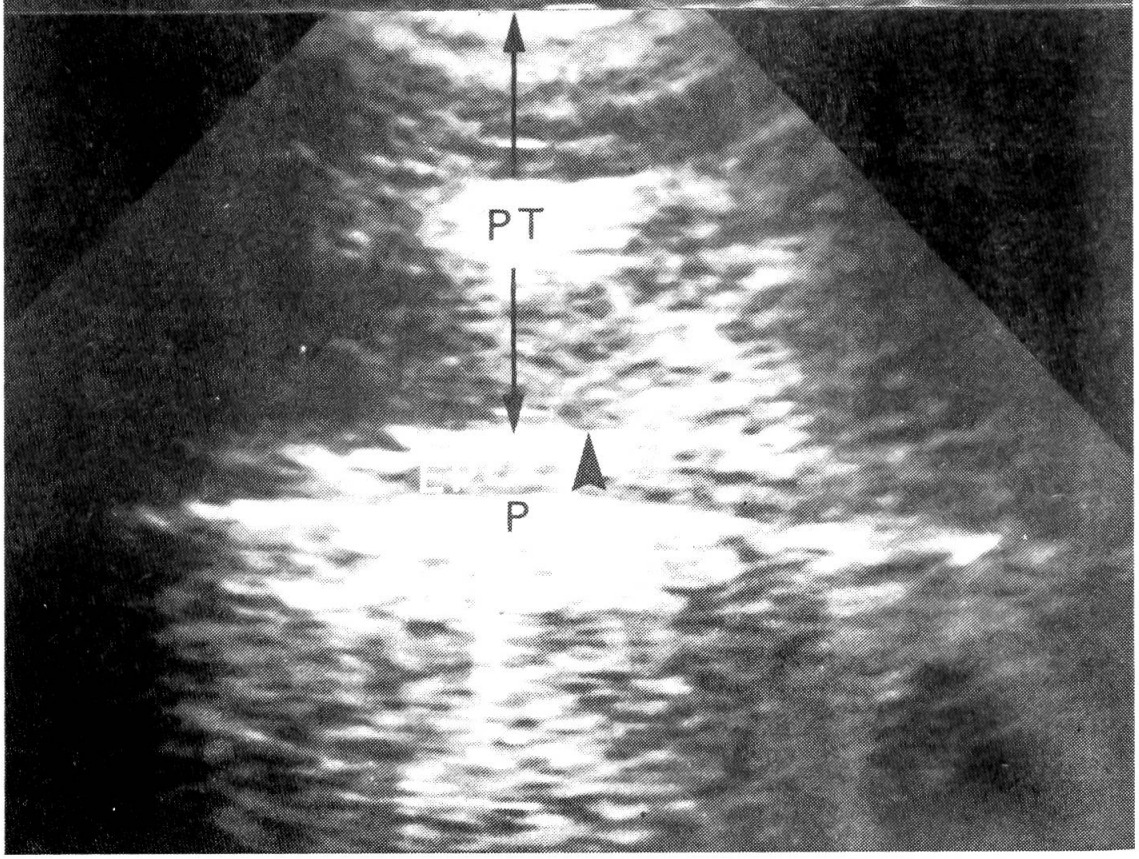

Fig. 5. Coupe segmentaire du thorax effectuée le 5. 10. dans le septième espace intercostal droit à la hauteur de l'articulation du coude.
On remarque l'épaississement de la paroi thoracale (PT) large de 5,5 cm, l'épaisseur normale étant de 3 à 4 cm. A cause d'agglomerats de fibrine, la plèvre pariétale n'est pas nettement démarquée (flèche). L'espace pleural (EP) est encore élargi et l'épanchement de faible intensité échographique est encore bien visible.
Fig. 6. Coupe segmentaire du thorax effectuée le 5. 10. dans le huitième espace intercostal gauche à la hauteur de l'articulation de l'épaule.
L'épaisseur de la paroi thoracale (PT) est normale (3,2 cm). La plèvre pariétale (flèche) est reconnaissable comme une ligne de forte intensité échographique. Un faible épanchement d'intensité échographique moyenne est encore visible dans l'espace pleural (EP), large ici d'un demi centimètre.

---

saline physiologique contenant des antibiotiques non-irritants (30 millions d'UI de pénicilline G cristalline) et de l'héparine (25 000 UI) dans le but de prévenir la formation d'adhérences. Afin de préserver les veines jugulaires, le traitement à l'oxytétracycline (Engemycin® 10%) par voie intraveineuse fut remplacé par l'administration intramusculaire de gentamicine (Frieso-Gent®; 2,5 mg de gentamycine/kg PC, 2 ×/jour).

Les rinçages se poursuivirent quotidiennement pendant quatre jours, soit jusqu'au *21. 9.,* date à laquelle on retira le cathéter thoracal.

Une échographie de contrôle ne révéla plus que la présence d'un léger épanchement à gauche, alors que l'épanchement hémithoracal droit était toujours considérable.

Le 22. 9. le drainage de l'hémithorax droit fut entrepris selon le même principe. Le cathéter fut introduit dans le huitième espace intercostal de manière à éviter toute contamination par la plaie située au niveau du sixième espace intercostal. Un litre d'exsudat pu être aspiré. On rinça également durant quatre jours, soit jusqu'au *25. 9.,* jour où l'on retira le cathéter thoracal. Chaque jour, avant les rinçages proprement dit, un litre à un litre et demi d'exsudat avaient pu être aspirés.

Le 30. 9. le traitement antibiotique fut une dernière fois changé au profit d'ampicilline à appliquation orale (Ampitab-Suspension®, 10 mg/kg PC, 2 ×/jour). La dose de phénylbutazone fut réduite de 2 g à 1 g par jour.

Le 5. 10. un dernier contrôle échographique mit en évidence la présence d'un modeste épanchement dans l'hémithorax droit, atteignant ventralement une épaisseur maximale de 1 cm, et d'un épanchement négligeable dans l'hémithorax gauche (fig. 5, 6).

Le 6. 10., soit très exactement un mois après son admission, la jument quitta la clinique. L'appliquation d'ampicilline et de phénylbutazone se prolongea encore pendant deux semaines, le dosage restant inchangé.

Discussion

De par le caractère de la blessure, on ne s'aperçut de la perforation de la paroi thoracique qu'au cours de l'opération. Il est évident que les règles d'asepsie indispensables à

une opération thoracale sont très difficiles à respecter lors d'une opération effectuée sur un cheval debout, et uniquement prémédiqué et anésthésié localement.

Par contre, on a de la sorte pu éviter les complications et les risques d'une anésthésie générale pratiquée sur un cheval souffrant d'un pneumothorax bilatéral.

Lors de pneumothorax, le traitement doit être entrepris aussi rapidement que possible (4), tant que l'atélectase pulmonaire est encore réversible, et avant que n'apparaissent des complications telles qu'abcès pulmonaires ou pleurésie (2). L'usage d'un cathéter veineux pour la thoracocentèse rend l'opération extrèmement simple, sans risques notoires et peu coûteuse. En cas de récidive du pneumothorax, ce traitement peut être renouvelé sans que le patient n'ait à en souffrir. Ce procédé est donc préférable à la pose d'un tube permanent tel que le décrivait Thomson (3, 14, 15).

Le drainage et le rinçage de la cavité pleurale lors de pleurésie exsudative ont déjà été abondamment décrits (1, 6, 10, 11, 12, 13, 14). La pose d'un cathéter thoracal est simple mais en général douloureuse. Une fois en place, le cathéter ne semble plus gêner le cheval et les rinçages sont très bien tolérés. Une surveillance soutenue du patient reste néanmoins nécessaire afin de prévenir la formation d'un pneumothorax suite à un manque d'étanchéité du système. Dans le même but, la pose d'un bandage thoracal peut être utile.

L'instillation d'héparine n'empêche pas la formation de lambeaux de fibrine, mais semble éviter de manière efficace l'apparition d'adhérences. Malgré ce traitement, un épaississement de la plèvre pariétale et de la plèvre viscérale n'a pu être évité (fig. 5, 6). Il est donc encore trop tôt pour énoncer un pronostic définitif quo ad usum pour cette jument. Il est intéressant de remarquer que, bien que la blessure perforante se soit située du côté droit, le pneumothorax et la pleurésie n'en furent pas moins bilatéraux. Cela confirmerait donc l'existence de communications entre les deux hémithorax au niveau du médiastinum caudal (7, 12).

Les expériences faites avec ce patient laissent penser que ces pores doivent être petits et ceci pour deux raisons: lors de la correction du pneumothorax, la paracentèse thoracale de l'hémithorax droit ne nous a pas permis de corriger le pneumothorax de l'hémithorax gauche, vraisemblablement parce qu'une fois dilaté le poumon droit obstruait les pores.

Lorsque l'on est en présence d'une pleurésie exsudative subaiguë à chronique, avec épaississement de la plèvre pariétale et de la plèvre viscérale, la communication entre les deux hémithorax n'existe plus, probablement suite à une obstruction des pores (résultats de l'échographie du 21. 9.).

Ceci nous conduit à rappeler l'importance et l'utilité de l'échographie dans le diagnostique et le traitement de pleurésies (8, 9). En particulier c'est la seule méthode d'examen complémentaire qui permette de mettre en évidence un épanchement modeste et d'en différencier l'étendue dans chacun des deux hémithorax.

On rappellera enfin l'importance d'un traitement antibiotique systémique de très longue durée lors de pleurésie (plusieurs semaines à plusieurs mois) afin d'éviter des rechutes souvent dramatiques (6, 13, 14).

Résumé

Un coup de corne de taureau provoqua chez une jument une blessure perforante du thorax avec pneumothorax bilatéral. Six jours après le traumatisme la jument développa une pleurésie. On discute ici du traitement appliqué lors de pneumothorax et de pleurésie chez le cheval. On relève également l'évidence de la présence de communications entre les deux hémithorax.

Zusammenfassung

Ein Hornstoss durch einen Stier verursachte bei einer Stute eine perforierende Brustwandverletzung mit beidseitigem Pneumothorax. Eine Pleuritis entwickelte sich in den folgenden sechs Tagen. Die Behandlung des Pneumothorax sowie der Pleuritis wird diskutiert. Auf Grund der Befunde geht klar hervor, dass eine Verbindung zwischen der linken und der rechten Thoraxhälfte besteht.

Riassunto

Una cornata di un toro provocò ad una giumenta una ferita perforante al torace con pneumotorace bilaterale. Sei giorni dopo si sviluppò una pleurite. Viene discusso il trattamento impiegato per la cura della pleurite e del pneumotorace. I fatti evidenziano la presenza di un collegamento fra i due emitoraci.

Summary

A mare gored by a bull, suffered of a perforating chestwound with bilateral pneumothorax. Within the following six days, a pleuritis developped. Treatment of pneumothorax and pleuritis in the horse are discussed. The case indicates a communication between left and right hemithorax.

Bibliographie

[1] *Arthur R. M.:* Subacute and acute pleuritis. Proc. 29th Annu. Conv. Am. Assoc. Eq. Pract., 1983, pp. 65–69. – [2] *Christie T. R.:* Small animal thoracic drainage. Practicing Veterinarian., Vol. *48* (2), 1976, pp. 8–12. – [3] *Colahan P. T.:* Drainage of an intrathoracic abscess in a horse via thoracotomy. J. Am. Vet. Med. Assoc., *174,* (11), 1979, pp. 1231–1233. – [4] *Kramek B. A. and Caywood D. D.:* Pneumothorax. Vet. Clin. of N. Am. Small Anim. Pract., Vol. *17* (2), 1987, pp. 285–300. [5] *Fenno C. H.:* Severe equine pleuritis due to wire penetration. Vet. Med. Small Anim. Clin., *70,* 1975, pp. 458–461. [6] *Mansmann R. A.:* The stages of equine pleuropneumonia. Chronic pleuropneumonia. Proc. 29th Annu. Conv. Am. Assoc. Eq. Pract., 1983, pp. 61–63, 71–73. – [7]*Nickel R., Schummer A., Seiferle E.:* Körperhöhlen: in Lehrbuch der Anatomie der Haustiere. Band II. Verlag P. Parey. Berlin und Hamburg, 1975, pp. 2–7. – [8] *Rantanen N. W.:* Diseases of the thorax. Vet. Clin. of N. Am. Eq. Prac. Vol. *2,* No 1, 1986, pp. 49–66. – [9] *Rantanen N. W.:* Ultrasonography as a diagnostic aid in pleural effusion of horses. Vet. Radiol. *22* (5), 1981, pp. 211–216. – [10] *Raphel C. F. and Beech J.:* Pleuritis and pleural effusion in the horse. Proc. 27th Annu. Conv. Am. Assoc. Eq. Pract., 1981, pp. 17–25. – [11] *Raphel C. F. and Beech J.:* Pleuritis secondary to pneumonia or lung abscessation in 90 horses. J. Am. Vet. Med. Assoc. *181,* 1982, pp. 808–810. – [12] *Smith B. P.:* Diseases of the pleura, in Robinson NE (ed): Veterinary Clinicians of North America Large Animal Practice. Toronto, WB Saunders Co, 1979, pp. 179–204. – [13] *Smith B. P.:* Pleuritis and pleural effusion in the horse: a study of 37 cases. J. Am. Vet. Med. Assoc., *170* (2), 1977, pp. 208–211. –

[14] *Sweeney C. R.:* Pleuropneumonia, in Robinson NE (ed): Current Therapy in Equine Medicine-2., WB Saunders Co, Ph. D., 1987, pp. 592–596. – [15] *Thomson J. V.:* Emergency field treatement of pneumothorax in the horse. Vet. Med. Small Anim. Clin., *72,* 1977, p. 250.

Enregistrement du manuscrit: 11 novembre 1987

PERSONELLES

Ehrung von Prof. Dr. J. Eckert, Zürich

Die Deutsche Akademie der Naturforscher LEOPOLDINA in Halle a. S. hat anfangs dieses Jahres Herrn Prof. Dr. J. Eckert, Direktor des Parasitologischen Institutes der Universität Zürich, zum Mitglied gewählt.

Die Leopoldina gehört zu den ältesten, ohne Unterbrechung existierenden Akademien und vereint gemäss der Idee ihrer Gründer Naturwissenschaften und Medizin. Sie ist seit über 300 Jahren den Prinzipien treu geblieben, die für ihre Gründung massgebend waren: über die Grenzen der Fachgebiete und der Länder hinaus durch eine freie Vereinigung von Gelehrten im Sinne einer humanen Wissenschaftsentwicklung fruchtbar zu wirken. Die Hälfte ihrer Mitglieder kommt aus den deutschsprachigen Ländern, BRD, DDR, Österreich und der Schweiz, die andere Hälfte aus anderen Ländern der Welt.

Das Schweizer Archiv für Tierheilkunde, zu dessen Autoren Prof. Eckert und viele seiner Schüler und Mitarbeiter gehören, gratuliert ihm – auch im Namen der Gesellschaft schweizerischer Tierärzte – herzlich zu dieser hohen Auszeichnung. R. F., B.

BUCHBESPRECHUNG

Susanne Geyer und Arthur Grabner: Die Tierarzthelferin. 3., völlig überarbeitete Auflage, zahlreiche Abbildungen, Farbtafeln und Tabellen, 408 Seiten. Schlütersche Verlagsanstalt, Hannover. 1988, DM 78.-.

Das Buch wendet sich an die Tierarzthelfer/innen in der Klein- und Grosstierpraxis, ist aber auch ein wertvoller Leitfaden für Tierärzte, die Helfer und Helferinnen ausbilden.

Der Teil A «Ausbildung und Beruf» behandelt die Organisation des Gesundheits- und Veterinärwesens, den tierärztlichen Berufsstand und seine Organisation in der BRD, die Organisation der Praxis, die Arbeitsbereiche der Tierarzthelferin sowie die Praxispflege und Hygiene. Obschon dieser Abschnitt auf die BRD zugeschnitten ist, kann vieles auch auf unsere Verhältnisse übertragen werden.

Der ausführliche Teil B «Medizin» handelt vom Umgang mit Tierbesitzer und Patient und führt in die medizinische Fachsprache ein. Ausführlich und gut verständlich sind die Ausführungen über die Anatomie und Physiologie und die wichtigsten Krankheiten sowie über die klassischen und speziellen Untersuchungsmethoden (EKG, Ultraschall, Endoskopie, Röntgen, Labormethoden usw.). Die in der Praxis am häufigsten gebrauchten Instrumente und deren Pflege und Gebrauch werden in Wort und Bild vorgestellt. Ein kurzes Kapitel betrifft die tierärztliche Apotheke. Teil C «Verwaltung» beschreibt den administrativen Ablauf von der Patientenkartei bis zum Mahnverfahren. Das Buch ist reichlich und gut bebildert, klar und verständlich geschrieben und bietet eine Fülle von Wissensstoff. Es eignet sich bestens als Leitfaden für das Selbststudium der Lehrtöchter, aber auch zur Wissensvermehrung und -auffrischung bereits in der Praxis tätiger Gehilfinnen und Tierärztefrauen. U. Freudiger, Bern