Zeitschrift: Schweizer Archiv für Tierheilkunde SAT : die Fachzeitschrift für Tierärztinnen und Tierärzte = Archives Suisses de Médecine Vétérinaire ASMV : la revue professionnelle des vétérinaires

Herausgeber: Gesellschaft Schweizer Tierärztinnen und Tierärzte

Band: 130 (1988)

Artikel: Hauttumoren bei Katzen : Vorkommen und Häufigkeit im Untersuchungsgut (Biopsien 1984-1987) des Institutes für Veterinärpathologie Zürich

Autor: Jörger, K.

DOI: https://doi.org/10.5169/seals-592269

Nutzungsbedingungen

Die ETH-Bibliothek ist die Anbieterin der digitalisierten Zeitschriften auf E-Periodica. Sie besitzt keine Urheberrechte an den Zeitschriften und ist nicht verantwortlich für deren Inhalte. Die Rechte liegen in der Regel bei den Herausgebern beziehungsweise den externen Rechteinhabern. Das Veröffentlichen von Bildern in Print- und Online-Publikationen sowie auf Social Media-Kanälen oder Webseiten ist nur mit vorheriger Genehmigung der Rechteinhaber erlaubt. Mehr erfahren

Conditions d'utilisation

L'ETH Library est le fournisseur des revues numérisées. Elle ne détient aucun droit d'auteur sur les revues et n'est pas responsable de leur contenu. En règle générale, les droits sont détenus par les éditeurs ou les détenteurs de droits externes. La reproduction d'images dans des publications imprimées ou en ligne ainsi que sur des canaux de médias sociaux ou des sites web n'est autorisée qu'avec l'accord préalable des détenteurs des droits. En savoir plus

Terms of use

The ETH Library is the provider of the digitised journals. It does not own any copyrights to the journals and is not responsible for their content. The rights usually lie with the publishers or the external rights holders. Publishing images in print and online publications, as well as on social media channels or websites, is only permitted with the prior consent of the rights holders. Find out more

Download PDF: 13.07.2025

ETH-Bibliothek Zürich, E-Periodica, https://www.e-periodica.ch

Schweiz. Arch. Tierheilk. *130,* 559–569, 1988

Aus dem Institut für Veterinärpathologie der Universität Zürich
(Direktor: Prof. Dr. A. Pospischil)

Hauttumoren bei Katzen Vorkommen und Häufigkeit im Untersuchungsgut (Biopsien 1984–1987) des Institutes für Veterinärpathologie Zürich

*K. Jörger**

1. Einleitung

In den letzten 4 Jahren wurden im Institut für Veterinärpathologie Zürich 358 operativ entfernte Hauttumoren von Katzen histologisch untersucht. Die vorliegende Arbeit soll eine Übersicht über die dabei gefundenen Tumortypen geben. Zum Vergleich haben wir ebenfalls eine Statistik der Häufigkeit der Mammatumoren (Total 74) und Tumoren der Maulhöhle (Total 39) erstellt, welche in der gleichen Zeitspanne zur Untersuchung eingesandt wurden.

2. Material und Methoden

Die vorliegende Arbeit umfasst das Untersuchungsmaterial des Institutes aus den Jahren 1984–1987. Es handelt sich dabei ausschliesslich um operativ entfernte Gewebeproben. Erfasst wurden, soweit bekannt, Alter, Geschlecht, Rasse und Tumorlokalisation sowie in allen Fällen makroskopischer und histologischer Befund. Die histologische Untersuchung erfolgte an 5–10 μm dicken Paraffinschnitten, welche mit Hämalaun-Eosin (HE) gefärbt wurden. Die Tumorklassifikation erfolgte nach den Richtlinien der WHO (22, 23).

3. Ergebnisse und Diskussion

3.1 Häufigkeit

Die verlängerte Lebensdauer von Kleintieren, die durch eine intensivere Behandlung und Pflege erkrankter Tiere erzielt wurde, hat die Häufigkeit von Tumoren bei Hund und Katze entscheidend beeinflusst. Geschwülste und Veränderungen in der Haut werden von den Besitzern leicht erkannt und dem Tierarzt häufig vorgestellt. Tumoren der Haut und Unterhaut machen bei der Katze ungefähr 20% aller neoplastischen Veränderungen aus (12) und sind nach der Leukose die zweithäufigsten Tumoren

* Adresse: Dr. K. Jörger, Institut für Veterinärpathologie, Winterthurerstr. 260, 8057 Zürich

der Katzen (13). Das Verhältnis von malignen zu benignen Tumoren beträgt etwa 3:1 (7, 12) und darum ist eine frühe Diagnose und eventuelle Therapie von besonderer Wichtigkeit.

Tabelle 1 Hauttumoren der Katze in den Jahren 1984–87 am Institut für Veterinärpathologie der Universität Zürich

	n	%
Summe	**358**	**100%**
A Epitheliale Tumoren		**47,7%**
1 Tumoren vom Deckepithel		
a Basalzelltumoren	66	= 18,5%
b Plattenepithelkarzinome	39	= 10,9%
c Papillome	5	
2 Epitheliome		
a Trichoepitheliome	5	
b Pilomatrixome	1	
3 Tumoren der Hautdrüsen		= 9,2%
a Talgdrüsenadenome	5	
b Talgdrüsenkarzinome	5	
c Schweissdrüsenadenome	7	
d Schweissdrüsenkarzinome	9	
e Adenome der Zeruminaldrüsen	3	
f Adenokarzinome der Zeruminaldrüsen	4	
4 histogenetisch nicht genau zu ermittelnde epitheliale Tumoren	16	
5 Metastasen von epithelialen Tumoren		
– Metastasen eines Adenokarzinoms	1	
– Metastasen eines Karzinoms	2	
B Tumoren der Pigmentzellen		**1,9%**
1 Melanome	7	
C Mesenchymale Tumoren		**50,4%**
1 Tumoren des Bindegewebes		
a Fibrome	7	
b Fibrosarkome	91	= 25,5%
c Myxosarkome	2	
2 Tumoren von Knorpel und Knochengewebe		
a Osteosarkom	1	
3 Tumoren des Fettgewebes		
a Lipome	11	= 3,1%
4 Tumoren der Blut- und Lymphgefässe		
a Hämangiome	8	= 3,1%
b Hämangiosarkome	3	
5 Tumoren vom blutbildenden oder retikulohistiozytären System		
a Plasmozytom	1	
c Mastzelltumoren	35	= 9,8%
6 Mesenchymale Tumoren peripherer Nerven		
a Neurinome	3	
7 Anaplastische Sarkome	10	

Fortsetzung Tabelle 1 Hauttumoren der Katze in den Jahren 1984–87 am Institut für Veterinärpathologie der Universität Zürich

	n	%
Summe	**358**	**100%**
D Nichtklassifizierbare Neoplasien	2	
E Mischtumoren		
a maligne Mischtumoren	2	
F Tumoren der Mamma	74	
G Tumoren in der Maulhöhle		
Plattenepithelkarzinome	27	
Fibrosarkome	6	
Einzelne	6	

Es wurden in einer Zeitspanne von 4 Jahren (1984–1987) insgesamt 358 chirurgisch entfernte Hauttumoren diagnostiziert. 60 Biopsien stammen von Edelkatzen (21 Perser, 19 Siamesen, 10 Europäische Kurzhaar, 3 Halbangora, 2 Khmer und je eine Russian Blue, Abessinier, Marokkaner, Schildpatt und Phagera). Zwei Katzen wiesen zwei verschiedene Hauttumortypen gleichzeitig auf. Insgesamt wurden 29 verschiedene Tumortypen festgestellt.

Vergleiche mit früher in der Schweiz durchgeführten Untersuchungen zeigen deutlich, wie stark die Zahl der eingesandten Gewebeproben vor allem in den letzten 7 Jahren in Zürich zugenommen hat. In einer Dissertation aus dem Jahre 1968 über Hautblastome bei Hund und Katze (20) wurden in einem Zeitraum von 6 Jahren (1961–1966) in Zürich 94 Fälle von felinen Hauttumoren gezählt.

1981 wurde in einer Arbeit von von Tscharner und Hauser (21) erwähnt, dass am Institut für Veterinärpathologie Zürich während 2 Jahren total nur 55 Hauttumoren von Katzen zur Beurteilung gelangten. In München (17) wurden in der Zeitspanne von 1970–1986 insgesamt 585 Hauttumoren von Katzen untersucht.

3.2 Alters- und Geschlechtsverteilung

Das Durchschnittsalter aller weiblichen Katzen in dieser Untersuchung mit Hauttumoren beträgt 9,5 Jahre und bei männlichen Tieren knapp 9 Jahre. Diese Zahlen liegen zwischen den Angaben von Cotchin (6), mit 10,3 Jahren, und Stiglmair (17), mit 8,4 Jahren. Dabei erkennt man im Zürcher Material bereits im Alter von 5 Jahren einen ersten Anstieg der Tumorfrequenz. Am häufigsten kommen kutane Neoplasien im Alter von 10 bis 12 Jahren vor. Es lässt sich bei unseren Werten wie bei Cotchin (6), Dorn (7) und Stiglmair-Herb (17), keine eindeutige Geschlechtsdisposition erkennen. Bei 7,3%

war das Geschlecht nicht bekannt (= Gu), 44,5% der Katzen sind weiblich (= w) und 48,2% männlich (= m).

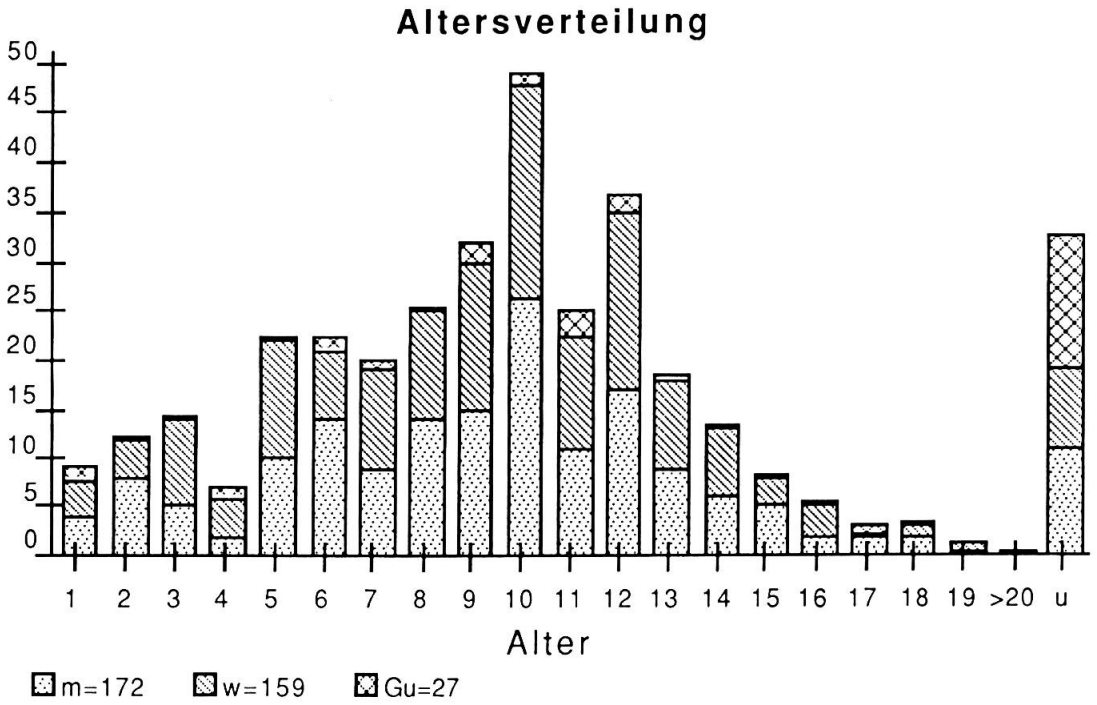

u= Alter unbekannt; Gu= Geschlecht unbekannt

3.3 Beschreibung der Tumoren
A Epitheliale Tumoren

Gesamthaft sind 47,7% aller Hauttumoren epithelialen Ursprungs. Dabei sind Basaliome mit 18,5% der häufigste Tumortyp, insgesamt jedoch die zweithäufigste Neoplasie der Haut von Katzen. Basaliome sind normalerweise solitär, von fester Konsistenz, gut umschrieben, rundlich, ragen über die Hautoberfläche hervor, ulzerieren teilweise oberflächlich und sind häufig stark pigmentiert, was oft zu Verwechslungen mit Melanomen führt. Man unterscheidet zystische und solide Formen, beide mit guter Prognose. Basaliome treten am ganzen Körper auf (13), sind aber in unserer Studie relativ häufig am Kopf und am Nacken anzutreffen. Es wurde bei Basaliomen in dieser Untersuchung keine Rassen- oder Geschlechtsdisposition (50%männliche und 40%weibliche Tiere betroffen) festgestellt. Dies entspricht den Angaben der Literatur (6, 14), wobei einzig Stiglmair-Herb (17) bei weiblichen Katzen Basaliome gehäuft feststellen. Das Durchschnittsalter im eigenen Material beträgt 9,5 Jahre, wobei zwischen 7 und 14 Jahren eine deutliche Häufung der Fälle feststellbar ist.

An zweiter Stelle folgen mit 10,9% die Plattenepithelkarzinome. Sie sind solitär, von fester Konsistenz, schlecht umschrieben, häufig oberflächlich ulzeriert, mit einem zentralen Krater oder mit kohlkopfartiger Oberfläche, bluten oft, rezidivieren gerne, der Übergang zur gesunden Haut ist unscharf begrenzt und induriert. Das infiltrative

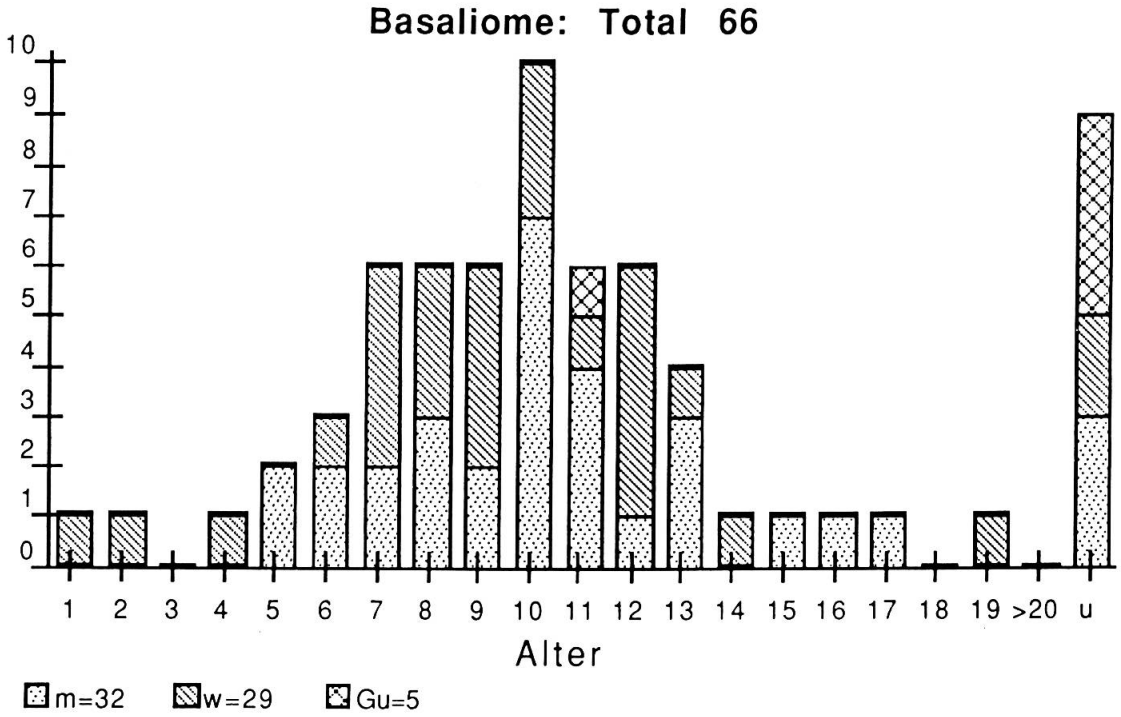

u= Alter unbekannt; Gu= Geschlecht unbekannt

Wachstum und die Tendenz zur Metastasierung v. a. in die regionalen Lymphknoten und anschliessend in die Lungen, lassen vor allem bei schlecht differenzierten Plattenepithelkarzinom nur eine zweifelhafte bis ungünstige Prognose stellen (2). Auch hier wurden weder eine Rassen- noch eine Geschlechtsdisposition festgestellt, was mit vergleichbaren Arbeiten (13, 17) übereinstimmt.

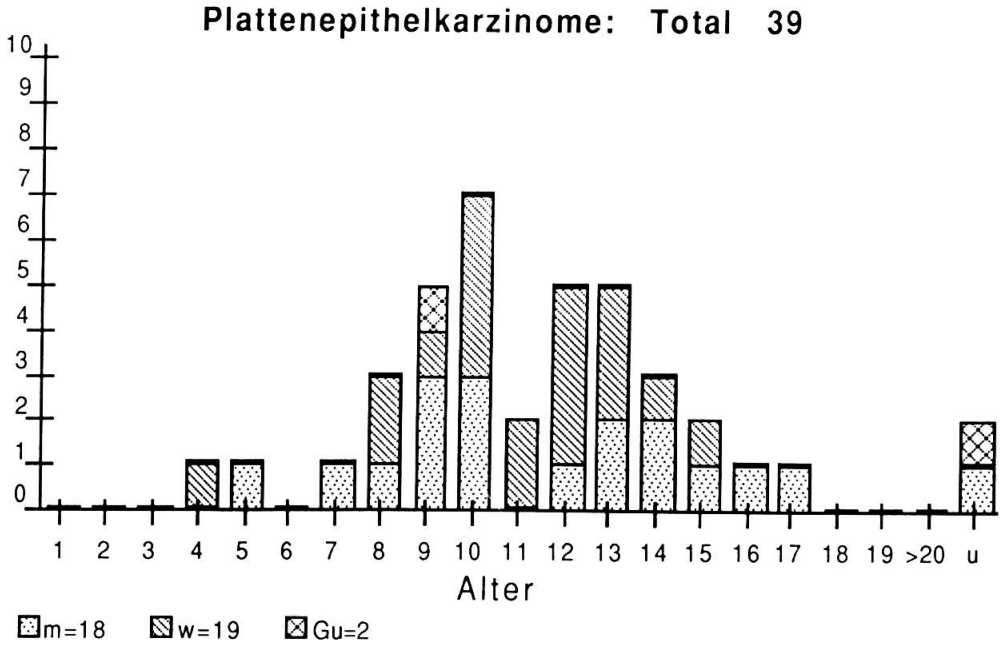

u= Alter unbekannt; Gu= Geschlecht unbekannt

Das Durchschnittsalter liegt bei knapp 10 Jahren, wobei zwischen 8 und 14 Jahren eine deutliche Häufung feststellbar ist. Die jüngsten betroffenen Katzen waren 4jährig und die ältesten 17jährig. Es ist bereits mehrfach beschrieben worden (7, 13, 15), dass Sonneneinstrahlung (UV-Strahlen), nichtpigmentierte Haut und schütteres Haarkleid die prädisponierenden Faktoren sind, die das Entstehen von Plattenepithelkarzinomen beeinflussen. So ist es nicht verwunderlich, dass auch in dieser Untersuchung vor allem bei weissen Katzen Plattenepithelkarzinome am Kopf (v. a. Lippen, Nasenspiegel, Augenlider und Ohrränder) gehäuft auftraten. Aber auch bei anderen Katzen ist der Kopf die häufigste Lokalisation. Nicht in diese Statistik miteinbezogen sind 27 Plattenepithelkarzinome, die aus der Maulhöhle stammten. Sie sind auch in der Literatur (1) als häufigste Tumoren der Maulhöhle der Katzen beschrieben worden.

Tumoren der Haarfollikel wie Trichoepitheliome und Pilomatrixome sind selten (zusammen 6 Fälle) und von gutartiger Natur. Sie sind den Basaliomen klinisch sehr ähnlich und werden wie diese chirurgisch entfernt. Auch Papillome sind selten und von gutartiger Natur. Bei den 358 untersuchten Operationspräparaten wurden nur 5 Papillome festgestellt.

Relativ häufig (9,2% aller kutanen Neoplasien) treten hingegen Tumoren der Hautanhangsdrüsen (Talgdrüsen, Zeruminaldrüsen und Schweissdrüsen) auf. Bei 18 der total 33 Tumoren der Hautanhangsdrüsen handelt es sich um Adenokarzinome mit ungünstiger Prognose. Bei Tumoren der Talgdrüsen und Zeruminaldrüsen (im Ohr) halten sich Adenome und Adenokarzinome die Waage. Im Gegensatz zu den Hunden kommen bei Katzen Perianaldrüsentumoren praktisch nicht vor (13). In der Literatur (12) ist eine Häufung der Fälle bei älteren Katzen beschrieben, die allerdings im eigenen Untersuchungsmaterial nicht bestätigt werden konnte. Schweissdrüsentumoren sind meist solitär, 1–2 cm im Durchmesser und auf dem Untergrund nicht verschiebbar.

Insgesamt waren 16 Tumoren so schlecht differenziert, dass sie histogenetisch nicht mehr klassifizierbar waren. Sekundäre Tumoren stammen in den meisten Fällen von der Mamma und sind in der Haut äusserst selten.

Nicht in die Statistik miteinbezogen sind 74 Tumoren der Mamma, welche nicht zu den Hauttumoren gezählt werden. Nach den Hauttumoren und den Tumoren des blutbildenden Systems sind Mammatumoren die dritthäufigste Neoplasie bei den Katzen. Obwohl die meisten Mammatumoren der Katzen bösartig sind (Verhältnis gut- zu bösartig 3:1), ist die Überlebensrate bei rechtzeitiger Entdeckung und Therapie hoch (12). Die Tiere sind zwischen 8 und 12 Jahre alt und es ist keine Rassendisposition feststellbar. 9 der 74 Tiere mit Mammatumor waren kastrierte Weibchen und 2 waren männlich. Auch bei Moulton (12) sind Mammatumoren bei kastrierten Weibchen signifikant seltener. In einem Fall wurde von uns ein in der Literatur sehr selten beschriebener Mammamischtumor diagnostiziert. Diese Tumoren sind meist gut abgekapselt und kommen v. a. in den cranialen Gesäugekomplexen vor. Metastasen in regionale Lymphknoten, Lunge und abdominale Organe sind häufig. Die Ausbreitung in den Lymphgefässen (Lymphangiosis) können nicht selten als derbe Stränge in der Kutis palpiert werden.

B Tumoren der Pigmentzellen

Die geringe Zahl von 7 Melanomen, die bei uns diagnostiziert wurde, beweist einmal mehr, dass dieser Tumortyp bei der Katze selten vorkommt. In der Literatur wird keine Geschlechts- oder Rassendisposition festgestellt. Melanome sind bei der Katze in den meisten Fällen bösartig (15). Maligne Melanome können experimentell durch eine Infektion mit dem Felinen Sarkom-Virus provoziert werden (11). Die Tumoren sind meist solitär, gut umschrieben, braun bis schwarz pigmentiert und auf der Unterlage nicht verschieblich. Sie werden oft mit Basaliomen oder Hämangiomen verwechselt. Im Gegensatz zu diesen ist aber die Prognose wegen der hohen Rezidivierungs- und Metastasierungsrate auch nach vollständiger Exzision schlecht.

C Mesenchymale Tumoren

In der vorliegenden Untersuchung sind 50,4% aller Hauttumoren der Katze mesenchymalen Ursprungs.

Fibrosarkome kommen am häufigsten vor (25,5%). Sie sind von unterschiedlicher Grösse, unregelmässig oder knotig geformt, schlecht umschrieben und von fester oder von fleischiger, weicher Konsistenz. Die Schnittfläche ist weiss und häufig gefasert. Es scheint keine ausgeprägte Altersdisposition zu bestehen, wobei aber zwischen dem neunten und zwölften Altersjahr eine gewisse Häufung der Fälle zu beobachten ist.

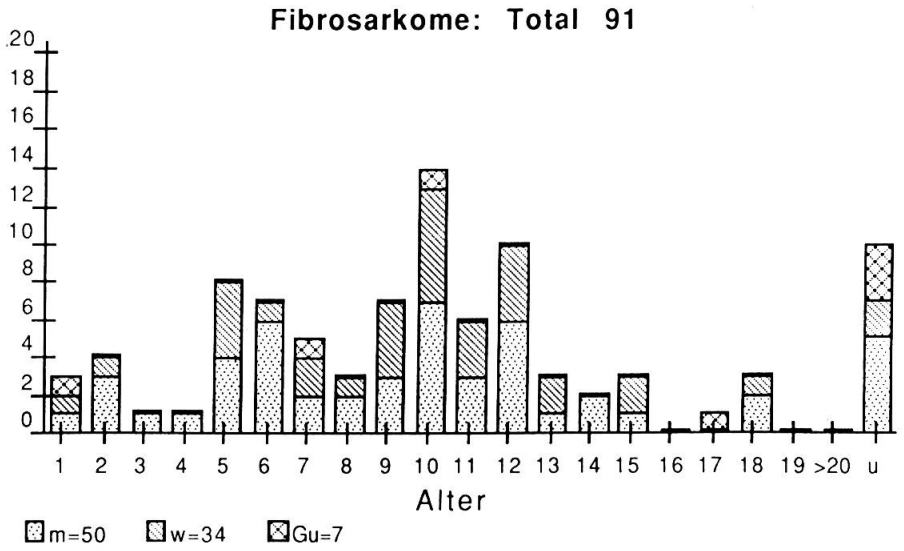

u= Alter unbekannt; Gu= Geschlecht unbekannt

Die Fibrosarkome scheinen nach dieser Untersuchung keine bestimmte Lokalisationen zu bevorzugen, bei Bostock (3) und Macy (10) wird jedoch eine Häufung an den Extremitäten und am Rumpf beschrieben.

Fibrosarkome rezidivieren zwar relativ häufig, metastasieren aber selten (4, 17). Eine grosszügige Exzision lässt die Prognose günstiger ausfallen.

Bei jungen Katzen (= jünger als 3 Jahre) wird ein Zusammenhang mit dem Felinen Sarkom-Virus (FeSV), welches eine Mutante des Felinen Leukose-Virus (FeLV) ist, beschrieben (9). Virusinduzierte Fibrosarkome sind multizentrisch, während bei den älteren Katzen die Fibrosarkome meist solitär vorkommen. In unserer Untersuchung sind keine virologischen Abklärungen durchgeführt worden.

In einer vergleichbaren Studie aus München (17) machen die Fibrosarkome über 40% aller Hauttumoren der Katzen aus. In einer parallel zu dieser Münchner Studie laufenden Arbeit der gleichen Autorin (18), wurden zur Untersuchung der Dignität der Fibrosarkome spezielle Fragebogen an Tierärzte versandt, was nach unserer Auffassung die Zahl der Einsendungen und damit die Inzidenz von Fibrosarkomen entscheidend beeinflusst hat. Unsere Zahlen liegen im Bereich der von anderen Autoren (4, 5, 6, 10, 15) gemachten Angaben, nach denen der Anteil der Fibrosarkome zwischen 7% und 31% schwankt. Die gutartigen Tumoren des Bindegewebes sind bei Katzen selten (19). Unter den 358 untersuchten Gewebeproben waren nur 7 Fibrome.

Mastozytome oder Mastzelltumoren folgen bei den mesenchymalen Tumoren an zweiter Stelle und machen 9,8% aller Hauttumoren der Katze aus. Dieser Wert stimmt mit den Angaben in der Literatur überein, wo Werte zwischen 2% und 15% zu finden sind (6, 10). Auch hier ist keine Altersdisposition feststellbar. Mastozytome treten bei den Katzen aber schon früh auf. Das Durchschnittsalter betrug 7 Jahre, wobei eine deutliche Häufung der Fälle zwischen dem fünften und zehnten Lebensjahr feststellbar war.

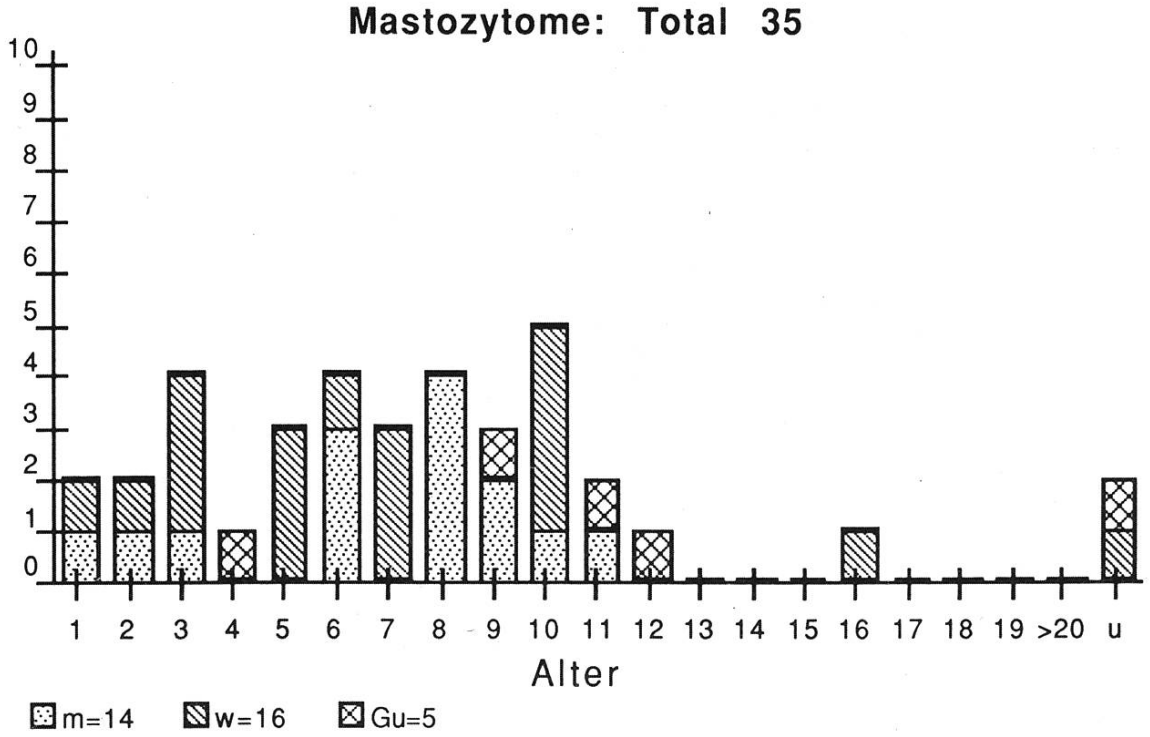

u= Alter unbekannt; Gu= Geschlecht unbekannt

Wir haben im Gegensatz zu den Angaben von Stannard und Pulley (16) und Stiglmair-Herb (17) keine Geschlechtsdisposition feststellen können. Mastozytome können

klinisch sehr unterschiedlich erscheinen und kommen überall am Körper vor. In vier der 35 Fälle waren verschiedene weiche, rundliche, schlecht abgegrenzte, ödematöse, rötliche Knoten von unterschiedlicher Grösse (0,5–5 cm) symmetrisch über den ganzen Körper verstreut. Aber auch kleinere gelb-weisse Papeln (2–10 mm) und einzelne sehr grosse, gut umschriebene Knoten mit einem Durchmesser von bis zu 7 cm oder ulzerierende Erosionen werden makroskopisch beschrieben. All diese Formen können solitär oder multizentrisch auftreten. Die meisten Mastozytome sind nach der Literatur (15) sehr aggressive, maligne Tumoren, welche häufig innerhalb von einem halben Jahr in die Lymphknoten, Leber, Milz und Lunge metastasieren können. Wichtig ist darum die differentialdiagnostische Unterscheidung von Mastzelltumoren, Rundzellsarkomen oder Veränderungen des eosinophilen Granulom-Komplexes. Mastozytome der Haut sind bei der Katze häufiger als beim Hund und unabhängig von der viszeralen Form.

Myxosarkome und Liposarkome sind bei der Katze, sowohl nach der Literatur (10) als auch in der vorliegenden Untersuchung, sehr selten. Lipome sind harmlos, gut umschrieben, weich, selten fest, rund und gestielt. Hämangiome sind im Gegensatz zu den Hämangiosarkomen harmlos. Hämangiosarkome wachsen sehr invasiv und metastasieren häufig in die Lunge.

Mit den herkömmlichen Untersuchungsmethoden waren 10 Tumoren nicht genau zu klassifizieren. Solche als anaplastische Sarkome bezeichnete Tumoren kommen vor allem bei älteren Tieren vor, eine Rassen- oder Geschlechtsdisposition kann hingegen nicht festgestellt werden. In der Literatur (13) ist beschrieben, dass bei Katzen häufig nur die Pfoten eines oder mehrerer Beine betroffen sind. Die Tiere gehen lahm und die betroffenen Pfoten sind weich, schmerzhaft und teilweise ulzeriert. In unserer Untersuchung stammten drei der 10 Gewebeproben von den Pfoten. Undifferenzierte Sarkome sind meist bösartig und eine frühe radikale Exzision ist zu empfehlen.

Verteilung der Tumoren in %

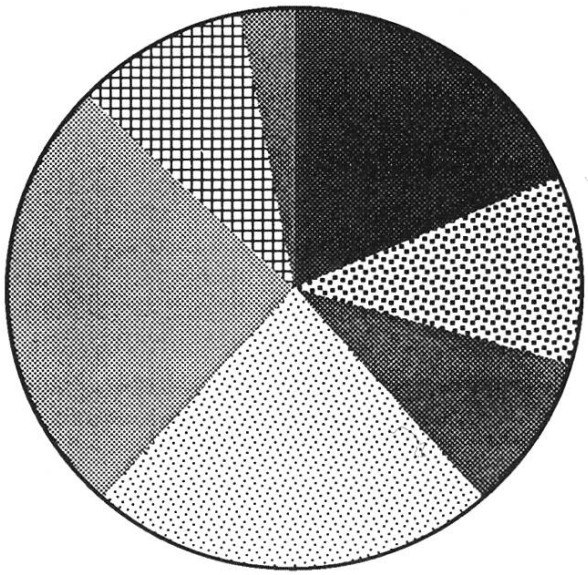

Basaliome	18.5%
Plattenepithelkarzinome	10.9%
Tumoren der Hautdrüsen	9.2%
Übrige	23.0%
Fibrosarkome	25.5%
Mastozytome	9.8%
Lipome	3.1%

4. Zusammenfassung

In 4 Jahren wurden am Institut für Veterinärpathologie der Universität Zürich 358 Hauttumoren bei Katzen untersucht. Dabei stammten 47,7% von epithelialem und 50,4% von mesenchymalem Gewebe ab. 1,9% waren Tumoren der Pigmentzellen. Am häufigsten wurden Fibrosarkome (25,5% aller Hauttumoren) diagnostiziert. Es folgten Basaliome mit 18,5%, Plattenepithelkarzinome mit 10,9% und Mastzelltumoren mit 9,8%. Das Durchschnittsalter lag für weibliche Tiere bei 9,5 Jahren und für männliche bei 9 Jahren, variierte jedoch bei den einzelnen Tumortypen. Plattenepithelkarzinome, Basaliome und Fibrosarkome traten eher bei älteren, Mastozytome und multizentrische Fibrosarkome eher bei jüngeren Tieren auf. Rassendispositionen konnten nicht beobachtet werden.

Résumé

Dans 4 ans, l'Institut de Pathologie vétérinaire de l'Université de Zurich a examiné 358 tumeurs cutanées du chat. Dans leur totalité, 47,7% se dérivaient du tissu épithélial et 50,4% du tissu mesenchymateux, 1,9% seulement étaient des tumeurs dérivées de cellules pigmentées. Les fibrosarcomes étaient les tumeurs cutanées les plus fréquemment diagnostiquées (25,5%). Ils étaient suivis des basaliomes (18,5%), carcinomes pavimenteux (10,9%) et les mastocytomes (9,8%).

L'âge moyenne était de 9,5 ans pour les femelles et de 9 ans pour les mâles, mais variait considérablement chez les différents types de tumeur. Les carcinomes pavimenteux, basaliomes et fibrosarcomes se rencontraient plus fréquemment chez les animaux plus âgés, les mastocytomes et les fibrosarcomes multicentriques plutôt chez les plus jeunes. On n'a pas constaté une prévalence de races.

Riassunto

In 4 anni l'Istituto di patologia veterinaria dell'Università di Zurigo ha esaminato 358 tumori cutanei del gatto. Di essi il 47,7% derivavano dal tessuto epiteliale e 50,4% dal tessuto mesenchimatoso, mentre solo 1,9% derivavano da cellule pigmentate. I fibrosarcomi erano i tumori cutanei più frequentemente diagnosticati (25,5%). Erano seguiti dai basaliomi (18,5%), dai carcinomi pavimentosi (10,9%) e dai mastocitomi (9,8%).

L'età media era di 9,5 anni per le femmine e di 9 anni per i maschi, ma variava sensibilmente secondo i differenti tipi di tumore. I carcinomi pavimentosi, i basaliomi ed i fibrosarcomi apparivano più frequentemente negli animali più vecchi, i mastocitomi ed i fibrosarcomi multicentrici piuttosto negli animali giovani. Non vennero constatate predisposizioni di razza.

Summary

Over a period of four years the Institute of Veterinary Pathology at the University of Zurich has examined 358 skin tumours of cats. 47.7% of these tumours were derived from epithelial tissue and 50.4% from mesenchymal tissue. 1.9% were tumours of the pigmented cells. Fibrosarcomata were the most frequently diagnosed type of skin tumours (25.5%), followed by basal cell carcinoma (18.5%), carcinoma of the squamous epithelium (10.9%) and mastocytoma (9.8%). The average age was $9^1/_2$ years for females and 9 years for males, but it varied considerably with the different types of tumour. Squamous cell carcinoma, basal cell carcinoma and fibrosarcoma occurred more frequently among older cats while mastocytoma and multicentric fibrosarcoma were found more frequently among younger animals. No racial predispositions were observed.

5. Literatur

[1] *Bettiga A.:* Oropharyngeale Tumoren bei Haustieren, Biopsien 1979–1985; Diss. med. vet. Zürich; 1986. – [2] *Bostock D. E.:* The prognosis in cats bearing squamous cell carcinoma; J. Small Anim. Pract 13: 119; 1972. – [3] *Bostock D. E.:* Neoplasia of the skin and mammary glands in dogs and cats; Kirk R. W. Ed. Current veterinary therapy VI, W. B. Saunders; Philadelphia; 1977. – [4] *Bostock D. E.:* Dye M. T. Prognosis after surgical excision of fibrosarcoma in cats; JAVMA 175: 727; 1979. – [5] *Brodey R. S.:* Canine and feline neoplasia; Adv. Vet. Sci 14: 309; 1970. – [6] *Cotchin E.:* Skin tumors of cats; Res. Vet. Sci 2: 3531; 1961. – [7] *Dorn C. R.:* Survey of animal neoplasms in Alameda and Contra Costa Counties, California; J. Nat. Cancer Inst. 40: 307; 1968. – [8] *Dorn C. R.:* Sunlight exposure and risk of developping cutaneous and oral squamous cell carcinoma in white cats; J. Nat. Cancer Inst. 46: 1073; 1971. – [9] *Hardy W. D.:* The feline sarcoma viruses; JAAHA 17: 981, 1981. – [10] *Macy D. W.:* The incidence, characteristics and clinical management of skin tumors of cats; JAAHA 17: 1026; 1981. – [11] *McCullough B.:* Introduction of malignant melanomas associated with fibrosarcoma in gnotobiotic cats, J. Nat. Cancer Inst. 48: 1893; 1972. – [12] *Moulton J. E.:* Tumors in domestic animals 2nd ed. Univ. of California Press, Berkeley 1978. – [13] *Muller G. H., Kirk R. W.:* Small animal dermatology Ch 20; W. B. Saunders Company, Philadelphia 1983. – [14] *Priester W. A.:* Skin tumors in domestic animals: data from 12 US and Canadian Colleges; J. Nat. Cancer Inst. 50: 457. – [15] *Scott D. W.:* Feline dermatology 1900–1978: a monograph; JAAHA 16: 331; 1980. – [16] *Stannard A. A., Pulley F.:* Tumors of the skin and soft tissues; Moulton J. E. ed: Tumors in domestic animals 2nd ed. Univ. of California Press, Berkeley 1978. – [17] *Stiglmair-Herb M. T.:* Hauttumoren bei Katzen, eine retrospektive Studie; Tierärztl. Umschau 42: 681; 1987. – [18] *Stiglmair-Herb M. T.:* Die Fibrosarkome der Katze unter besonderer Berücksichtigung ihrer Dignität; Kleintierpraxis 32, Heft 2: 75; 1987. – [19] *Theilen G. H., Madwell B. R.:* Veterinary cancer medicine; Lea & Febiger, Philadelphia: 204–285; 1979. – [20] *Tripod J. L.:* Hautblastome bei Hund und Katze, eine statistische Auswertung; Diss. med. vet. Zürich 1968. – [21] *von Tscharner C., Hauser B.:* Pathologie der Haut; Kleintierpraxis 26: 449; 1981. – [22] *Weiss E.:* Tumors of the soft (mesenchymal) tissues; Bull. WHO 50: 101; 1974. – [23] *Weiss E.:* Tumors of the skin; Bull. WHO 50: 79; 1974.

Manuskripteingang: 19. März 1988

Verschiedenes

Call for Papers

for the 1989 Conference of the International Society of Veterinary Ophthalmology, 28 and 29 March 1989. Imperial Hotel, Harrogate (nr Leeds), Great Britain.

In conjunction with the ESVO Meeting on 30 th March and the BSAVA Meeting 31 th March–2 April.

The International Society of Veterinary Ophathalmology is interested in proposals for short papers (max 15 min, discussion included) of Ophthalmological significance:

Typewritten, double-spaced abstracts of less than 100 words should be send to:

Dr F C Stades, University Small Animal Clinic, 8 Yalelaan, 3584 CM UTRECHT, The Netherlands.

Abstracts should arrive before 15 th of December 1988. No abstracts can be accepted for presentation after this date.

Abstracts should include a descriptive title and the name and adress and phone-number of contributor(s). The name of the speaker should be underlined.