

**Zeitschrift:** Schweizer Archiv für Tierheilkunde SAT : die Fachzeitschrift für Tierärztinnen und Tierärzte = Archives Suisses de Médecine Vétérinaire  
ASMV : la revue professionnelle des vétérinaires

**Band:** 130 (1988)

**Artikel:** Adenoviruspneumonie beim Meerschweinchen

**Autor:** Junker, U. / Bestetti, G.E.

**DOI:** <https://doi.org/10.5169/seals-592852>

### **Nutzungsbedingungen**

Die ETH-Bibliothek ist die Anbieterin der digitalisierten Zeitschriften. Sie besitzt keine Urheberrechte an den Zeitschriften und ist nicht verantwortlich für deren Inhalte. Die Rechte liegen in der Regel bei den Herausgebern beziehungsweise den externen Rechteinhabern. [Siehe Rechtliche Hinweise.](#)

### **Conditions d'utilisation**

L'ETH Library est le fournisseur des revues numérisées. Elle ne détient aucun droit d'auteur sur les revues et n'est pas responsable de leur contenu. En règle générale, les droits sont détenus par les éditeurs ou les détenteurs de droits externes. [Voir Informations légales.](#)

### **Terms of use**

The ETH Library is the provider of the digitised journals. It does not own any copyrights to the journals and is not responsible for their content. The rights usually lie with the publishers or the external rights holders. [See Legal notice.](#)

**Download PDF:** 17.11.2024

**ETH-Bibliothek Zürich, E-Periodica, <https://www.e-periodica.ch>**

Schweiz. Arch. Tierheilk. 130, 629–633, 1988

Ciba-Geigy AG, Basel,\*  
Institut für Tierpathologie der Universität Bern

## **Kurze Originalmitteilung Adenoviruspneumonie beim Meerschweinchen**

*U. Junker\* und G. E. Bestetti*

### **Einleitung**

Bei Meerschweinchen wird oft Pneumonie als Krankheitszustand festgestellt. Die Zahlen schwanken zwischen 19 und 44 Prozent der untersuchten Tiere (3, 4, 7). Neben den häufigen bakteriellen Infektionen tritt gelegentlich auch eine Pneumonieform auf, bei der eine Viraetiologie in Frage kommt (1, 6). Die Morbidität dieser Krankheit scheint gering zu sein, die Mortalität jedoch praktisch 100 Prozent (6). Spontanerkrankungen wurden bisher aus Deutschland und aus den USA gemeldet (1, 6). Einzelne Fälle dieser viralen Pneumonieform sind neulich auch in der Schweiz aufgetreten.

### **Material und Methoden**

Fall 1: Meerschweinchen, 6 Wochen alt, Herkunft unbekannt; nach perakutem Verlauf gestorben.

Fälle 2 und 3: Tiere aus industrieller Tierhaltung; Tier Nr. 2 gestorben, Tier Nr. 3 wegen Dyspnoe und schlechten Allgemeinzustandes euthanasiert.

Leber, Milz, Nieren und Lunge von Fall 1 gelangten zur bakteriologischen Untersuchung.

Von allen Tieren wurden mehrere Organstücke in 4prozentiger Formalinlösung fixiert und in Paraffin eingebettet, die Schnitte mit Hämatoxylin/Eosin gefärbt.

Elektronenmikroskopische Untersuchung: Lungenstückchen von Fall 1 wurden mit OsO<sub>4</sub> 2%, pH 7.4, nachfixiert und in Spurr eingebettet. Semidünnschnitte wurden mit Toluidinblau gefärbt, Ultradünnschnitte mit Uranylacetat und Bleizitrat kontrastiert.

### **Resultate**

Makroskopisch wiesen alle Lungen kompakte, dunkelrote Bezirke mit erhöhter Konsistenz auf. Die angrenzenden Lungengebiete waren emphysematös. Die bakteriologische Untersuchung von Fall 1 verlief negativ.

Histologisch erschienen die Alveolarwände über weite Gebiete verdickt, infolge entzündlicher Infiltration im Interstitium. Viele Bronchien und Bronchioli waren nekrotisch und mit Zelldetritus, neutrophilen Granulozyten und desquamierten Epithel-

---

Korrespondenzadresse: Institut für Tierpathologie, Postfach 2735, CH-3001 Bern

zellen angefüllt. Die Nekrosen betrafen z. T. die gesamte Bronchialwand, z. T. beschränkten sie sich auf das Epithel. Dunkle, basophile, intranukleäre Einschlusskörperchen waren sowohl in intakten wie auch in desquamierten Bronchialepithelzellen nachweisbar (Abb. 1). Neben atelektatischen Lungenbezirken fand sich häufig alveoläres Emphysem (Abb. 2). Weiter lagen Kongestion und perivaskuläres Ödem vor.

Elektronenmikroskopisch fanden sich in den Einschlusskörperchen, vor allem peripher, volle und leere Viruskapside (Abb. 3). Sie hatten keine Hüllen, einen Durchmesser von 80–90 nm und rundliche bis hexagonale Form (Abb. 4). Sie bildeten meist grosse Verbände und waren an der Kernmembran häufig kristalloid angeordnet. In zentralen Kerngebieten fanden sich Viruspartikel auch einzeln oder in kleinen Gruppen. Zwischen den Viren lagen filamentöse, feinvernetzte, kristalloide Strukturen und Chromatinschollen. Die Kernmembranen der Bronchialepithelzellen waren teils noch intakt, teils zerrissen. Chromatinschollen und Viren traten ins Zytoplasma aus.

### Diskussion

Unsere Befunde stimmen mit den Angaben in der Literatur überein und sind für Adenoviren charakteristisch (1, 2, 5, 6). Somit kommt die in den letzten Jahren bekannt gewordene Adenoviruspneumonie auch in der Schweiz vor. Bei dieser Krankheit entsteht eine interstitielle Pneumonie; Bronchien und Bronchioli werden teilweise nekrotisch und auffallend durch nekrotische, desquamierte Epithel- und Entzündungszellen verstopft. In der Folge kommt es zu gestörter Lungendiffusion: einige angrenzende Lungenabschnitte werden atelektatisch, in anderen ausgedehnten Lungengebieten entsteht ein alveoläres Emphysem auf Grund der erschwerten Expiration, bedingt durch die beschriebene Bronchusobstruktion. Besonders zu beachten sind basophile intranukleäre Einschlusskörperchen im befallenen Bronchialepithel, elektronenmikroskopisch mit charakteristischen Adenoviruspartikeln.

### Zusammenfassung

Eine durch Adenoviren bedingte Pneumonieform bei Meerschweinchen wurde in den letzten Jahren auch in der Schweiz festgestellt. Charakteristisch sind die intranukleären basophilen Einschlusskörperchen in Bronchialepithelzellen sowie die kristalloide Anordnung hexagonaler Viren (Durchmesser 80–90 nm).

### Résumé

Une pneumonie causée par un adénovirus a aussi été observée en Suisse ces dernières années. La maladie est caractérisée par des corps d'inclusion basophiles dans les noyaux des cellules épithéliales bronchiales. L'examen ultrastructural des corps d'inclusion révèle la présence de particules virales hexagonales (80–90 nm de diamètre) avec une disposition cristalloïde.

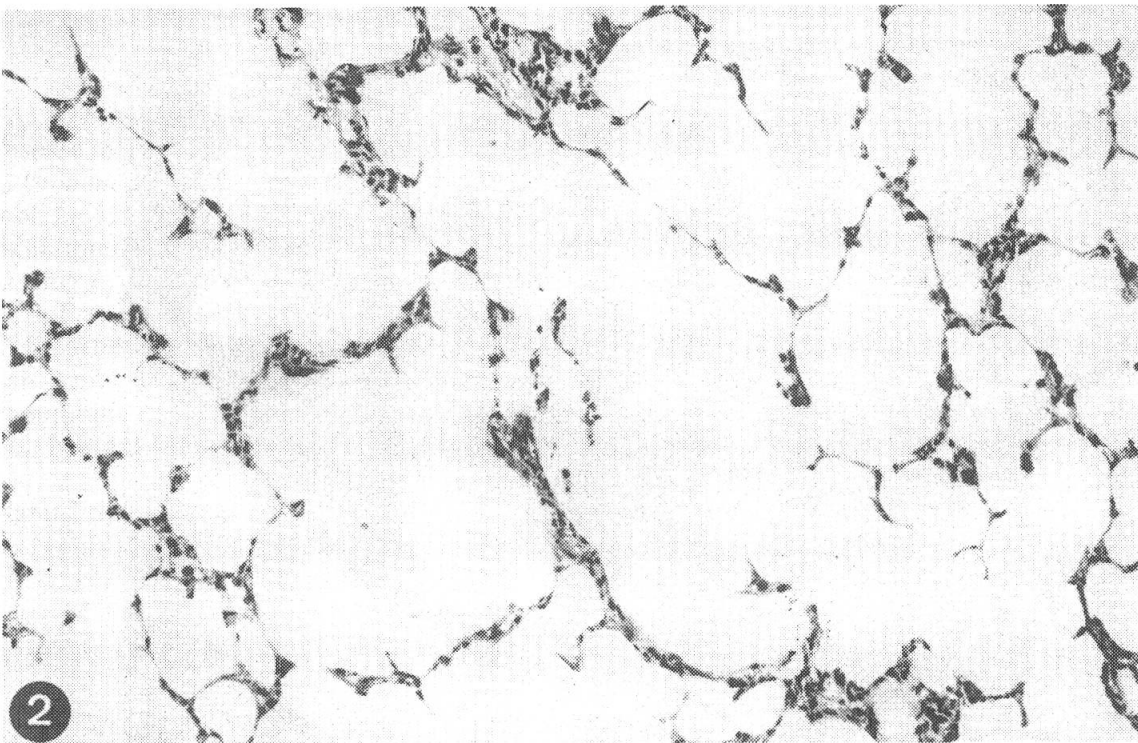
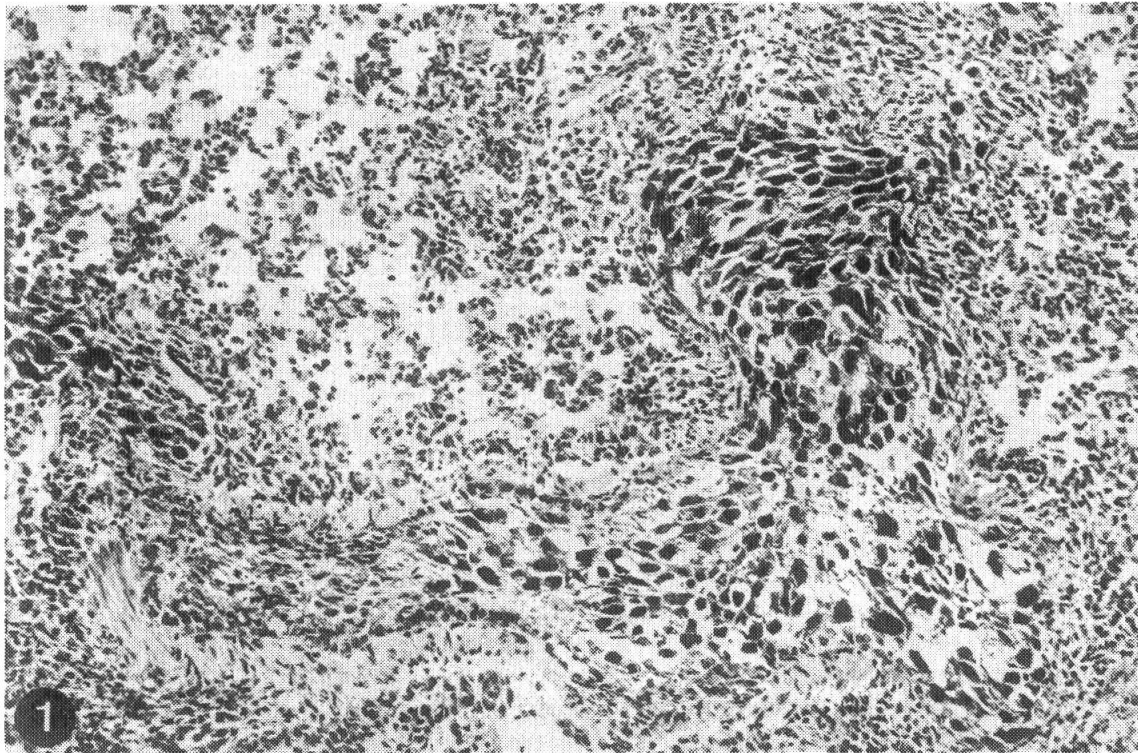


Abb.1 Mit desquamierten Epithelzellen, Zelldetritus und neutrophilen Granulozyten obstruierter Bronchus. Intranukleäre Einschlusskörperchen in Bronchialepithelzellen, entzündliche Infiltrate im Interstitium der Alveolarsepten (HE-Färbung 132  $\times$ ).

Abb.2 Alveoläres Emphysem (HE-Färbung, 132  $\times$ ).



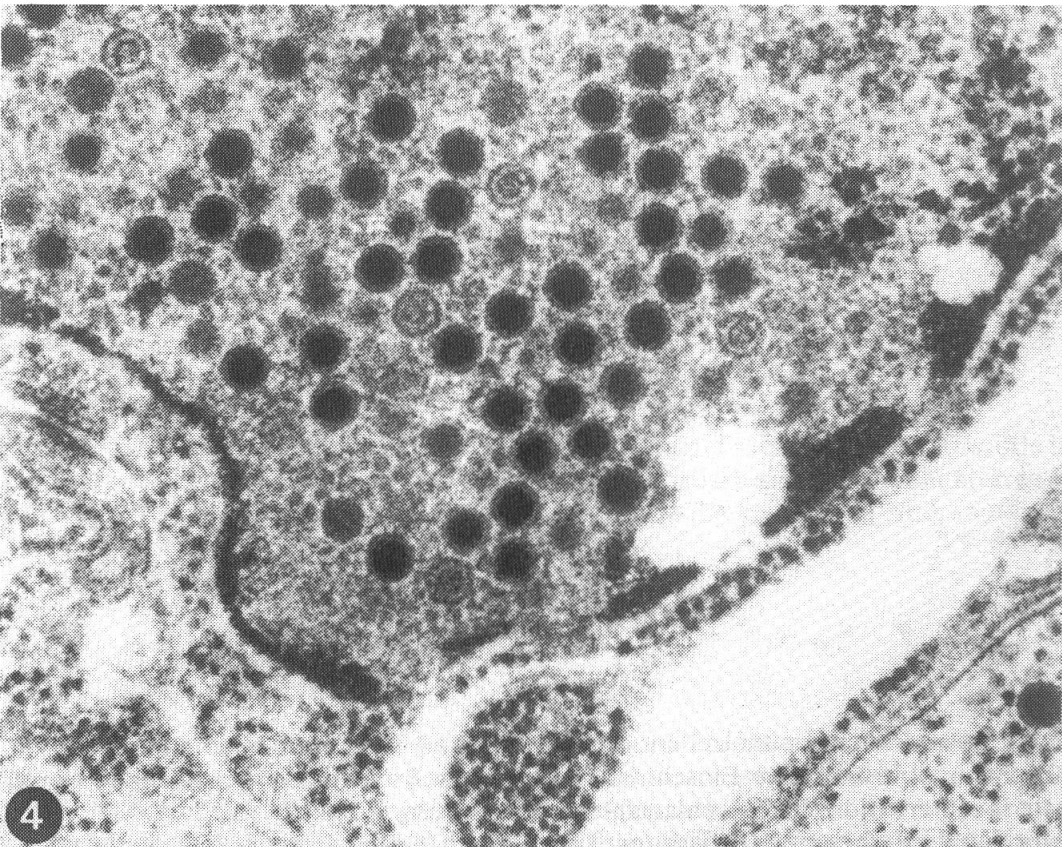
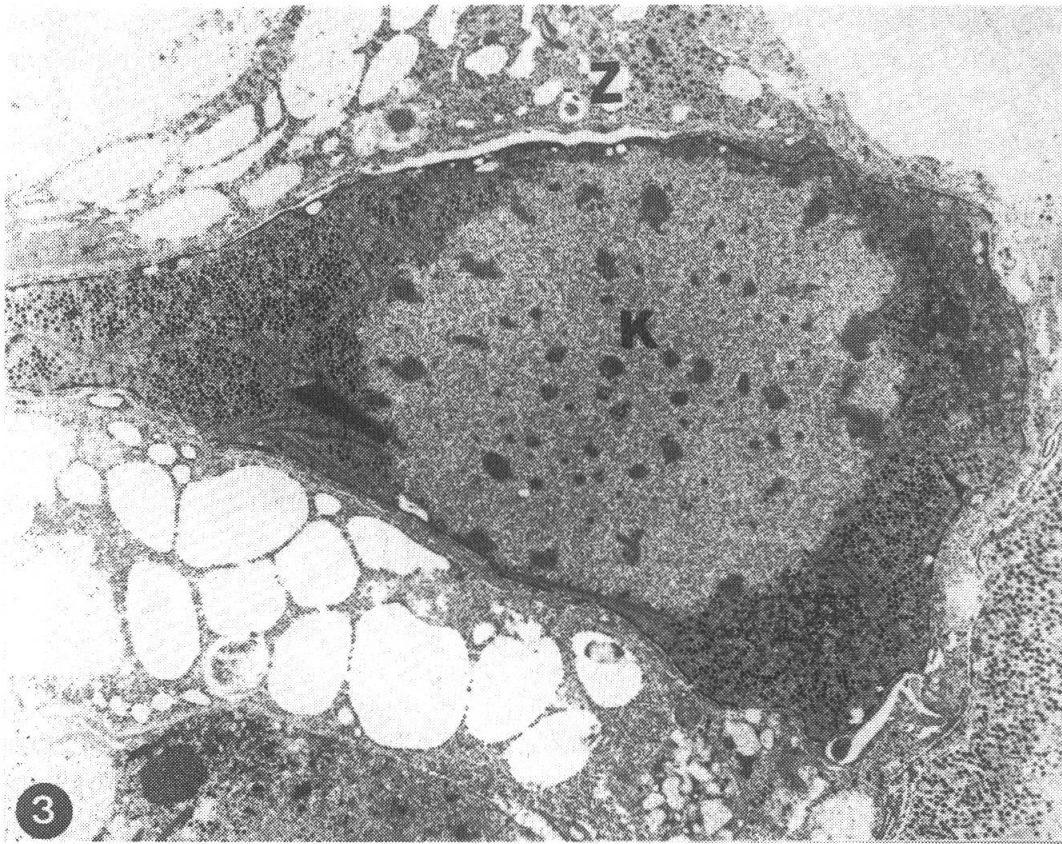


Abb. 3 Bronchialepithelzelle mit mehrheitlich intranukleär lokalisierten Viruspartikeln, grösstenteils in der Kernperipherie. Kleine Gruppen von Viren in den zentralen Gebieten des Kernes (K) und im Zytoplasma (Z). Zwischen den Viren filamentöse, feinvernetzte kristalloide Strukturen und Chromatinschollen (6900 ×).

Abb. 4 Ausschnitt aus Abb. 3. Hexagonale volle oder leere Viruskapside innerhalb der Kernmembran (69 000 ×).

---

### Riassunto

La presente nota descrive una polmonite da adenovirus osservata negli ultimi anni anche in Svizzera. La forma morbosa e' caratterizzata istopatologicamente da corpi di inclusione intranucleari basofili nelle cellule dell'epitelio bronchiale. L'indagine ultrastrutturale dei corpi di inclusione rivela la presenza di virioni esagonali, del diametro di 80–90 nm, disposti in formazioni cristalloidi.

### Summary

An adenovirus pneumonia has been observed in the last years also in Switzerland. By light-microscopy basophilic inclusion bodies can be observed in the bronchial epithelial cells. By electron-microscopy the inclusion bodies showed hexagonal virus particles (80–90 nm in diameter) in lattice-like arrangement.

### Literatur

[1] Brennecke L. H., Dreier T. M., Strokes W. S.: Naturally Occuring Virusassociated Respiratory Disease in Two Guinea Pigs. *Vet. Pathol.* 20, 488–491 (1983). – [2] Kaup F.-J., Naumann S., Kunstyr I., Drommer W.: Experimental Viral Pneumonia in Guinea Pigs: An Ultrastructural Study. *Vet. Pathol.* 21, 521–527 (1984). – [3] Kunstyr I., Heimann W.: Necropsy and Microbiological Findings in Experimental Guinea-Pigs Over a Five-Year Period. *Guinea-Pig Newsletter* 10, 19–23 (1976). – [4] Kunstyr I., Heimaann W., Gärtner K.: Meerschweinchen als Liebhabertiere und Patienten. *Tierärztl. Praxis* 5, 99–113 (1977). – [5] Kunstyr I., Maess J., Naumann S., Kaup F.-J., Kraft V., Knocke K. W.: Adenovirus Pneumonia in Guinea pigs: An Experimental Reproduction of the Disease. *Lab. Anim.* 18, 55–60 (1984). – [6] Naumann S., Kunstyr I., Langer I., Maess J., Hoerning R.: Lethal Pneumonia in Guinea pigs Associated with a Virus. *Lab. Anim.* 15, 235–242 (1981). – [7] Rigby Ch.: Natural Infections of Guinea-Pigs. *Lab. Anim.* 10, 119–142 (1976).

Manuskripteingang: 20. April 1988