

# Operative Entfernung einer Iriszyste beim Pferd

Autor(en): **Gywat, L. / Keller, M. / Gutzwiller, A.**

Objektyp: **Article**

Zeitschrift: **Schweizer Archiv für Tierheilkunde SAT : die Fachzeitschrift für Tierärztinnen und Tierärzte = Archives Suisses de Médecine Vétérinaire ASMV : la revue professionnelle des vétérinaires**

Band (Jahr): **130 (1988)**

PDF erstellt am: **27.06.2024**

Persistenter Link: <https://doi.org/10.5169/seals-593307>

## **Nutzungsbedingungen**

Die ETH-Bibliothek ist Anbieterin der digitalisierten Zeitschriften. Sie besitzt keine Urheberrechte an den Inhalten der Zeitschriften. Die Rechte liegen in der Regel bei den Herausgebern.

Die auf der Plattform e-periodica veröffentlichten Dokumente stehen für nicht-kommerzielle Zwecke in Lehre und Forschung sowie für die private Nutzung frei zur Verfügung. Einzelne Dateien oder Ausdrucke aus diesem Angebot können zusammen mit diesen Nutzungsbedingungen und den korrekten Herkunftsbezeichnungen weitergegeben werden.

Das Veröffentlichen von Bildern in Print- und Online-Publikationen ist nur mit vorheriger Genehmigung der Rechteinhaber erlaubt. Die systematische Speicherung von Teilen des elektronischen Angebots auf anderen Servern bedarf ebenfalls des schriftlichen Einverständnisses der Rechteinhaber.

## **Haftungsausschluss**

Alle Angaben erfolgen ohne Gewähr für Vollständigkeit oder Richtigkeit. Es wird keine Haftung übernommen für Schäden durch die Verwendung von Informationen aus diesem Online-Angebot oder durch das Fehlen von Informationen. Dies gilt auch für Inhalte Dritter, die über dieses Angebot zugänglich sind.

Schweiz. Arch. Tierheilk. 130, 673–680, 1988

Aus der Augenärztlichen Praxis<sup>1</sup> (Dr. L. Gywat), Riehen,  
der Veterinär-chirurgischen Klinik der Universität Zürich<sup>2</sup>  
(Direktor: Prof. Dr. P. F. Suter) und  
der Universitätsaugenklinik Basel<sup>3</sup> (Direktor: Prof. Dr. J. Flammer)

## Operative Entfernung einer Iriszyste beim Pferd

L. Gywat<sup>1</sup>, M. Keller<sup>2</sup>, A. Gutzwiller (Teutlingen), B. Daicker<sup>3</sup> und R. Brückner\*

*Vorgeschichte:* Am 7jährigen Wallach, dem Holländer «Tiziano», fiel im Januar 1986 anlässlich einer Conjunctivitis, die unter einer Antibiotikum-Corticosteroid-Salbe abheilte, im oberen Pupillarrand in der Reihe der Traubenkörner ein etwas grösseres dunkelbraunes kugelförmiges Gebilde auf. Das Gebilde wuchs; im Mai 1986 bedeckte es die Apertur der Pupille, wie in Abb. 1a und b skizziert. Dabei war das Auge innerlich und äusserlich reizfrei.

Wie man beim Reiten bemerkte, war das Pferd zu Anfang durch die Verlegung der Pupille gestört. Aber offenbar gewöhnte es sich daran, und sein Benehmen fiel dann nicht mehr auf.

Bei konservativem Vorgehen erschien die Prognose zweifelhaft. Weiteres Wachstum war zu erwarten. Sollte die vordere Oberfläche dieser Neubildung mit dem Hornhautendothel in Berührung kommen, — ja im Zusammenhang mit Pupillenbewegungen am Endothel reiben, war mit zentraler und in die Peripherie fortschreitender Eintrübung der Cornea zu rechnen. Obwohl Drucksteigerungen im Auge des Pferdes kaum vorkommen, schien doch auch ein Sekundärglaukom nicht völlig ausgeschlossen. Im Moment wog zwar die einseitige Erblindung nicht schwer; aber angesichts der möglichen zusätzlichen Komplikationen entschloss man sich zum Eingreifen (und dies auch im Bewusstsein möglicher Gefahren beim Wiedererwachen aus der Narkose-Beinbruch).

*Präoperative Überlegungen:* Die Untersuchung im Stall liess Zweifel offen, ob es sich um eine Zyste oder einen soliden, benignen oder malignen Tumor handle. Klinisch lag Benignität näher. Aus praktischen Gründen kam eine Abklärung mittels Ultraschall oder gar eine Probepunktion nicht in Frage. Laserbeschuss als Therapie kam ebenfalls nicht in Frage.

Um aus Erfahrungen zu schöpfen, besuchte der eine von uns (B.) die Frühjahrstagung der «Schweiz. Vereinigung für Pferdemedizin» am 13. 3. 1986 in Kloten, wo u. a. Dr. K. C. Barnett (Units of Oncology and comparative ophthalmology, the animal health trust, Lanwades Park, Kenneth, New Market, Suffolk, CB 8 7 PN) ein mit Diapositiven reich dokumentiertes Hauptreferat über Augentumoren beim Pferd hielt. Hinweise zur Behandlung *intraokularer* Tumoren gab er nicht. Persönlich angesprochen verfügte er zu einem Befund wie bei «Tiziano» über keine eigenen Erfahrungen. Herr Prof. A. Krähenmann, der Tagungspräsident, verwies uns auf das Standardwerk, den «Ophthalmic-atlas of veterinary surgery 1977/78 von Aguirre, Bistner und Batike» [1]. In diesem Atlas, ebenso im Werk von Spencer [12], fand sich kein einziges therapeutisches Prozedere, das unserem Falle entsprach.

Ganz unerwünscht ist, beim Pferd eine Uveitis anzufachen. Entsprechend planten wir das operative Trauma so gering wie möglich zu halten. Dazu bot sich uns aus der humanen Ophthalmochirurgie der Mikro-Stripper an, der von Klöti [4] insbesondere zur Abtragung vorgefallenen Glaskörpers, sei es bei der Cataract-Operation oder bei Traumen, entwickelt worden ist; siehe Abb. 2a, b und die zusätzliche Legende. Durch eine nur 3 mm lange Inzisionsöffnung nahe dem oberen Limbus könnte man den Stripper einführen und erkunden, ob der Tumor zystisch oder

\* Adresse: Prof. Dr. med. R. Brückner, St. Alban-Ring 233, CH-4052 Basel

solid sei. Im ersten Falle könnte man ihn zerkleinern und absaugen. Im zweiten Fall wäre der Schnitt zu erweitern, der Tumor herauszuwälzen und abzutragen; denn «Auffressen» und absaugen mit dem Stripper würde zu lange dauern und dadurch das Hornhautendothel gefährden.

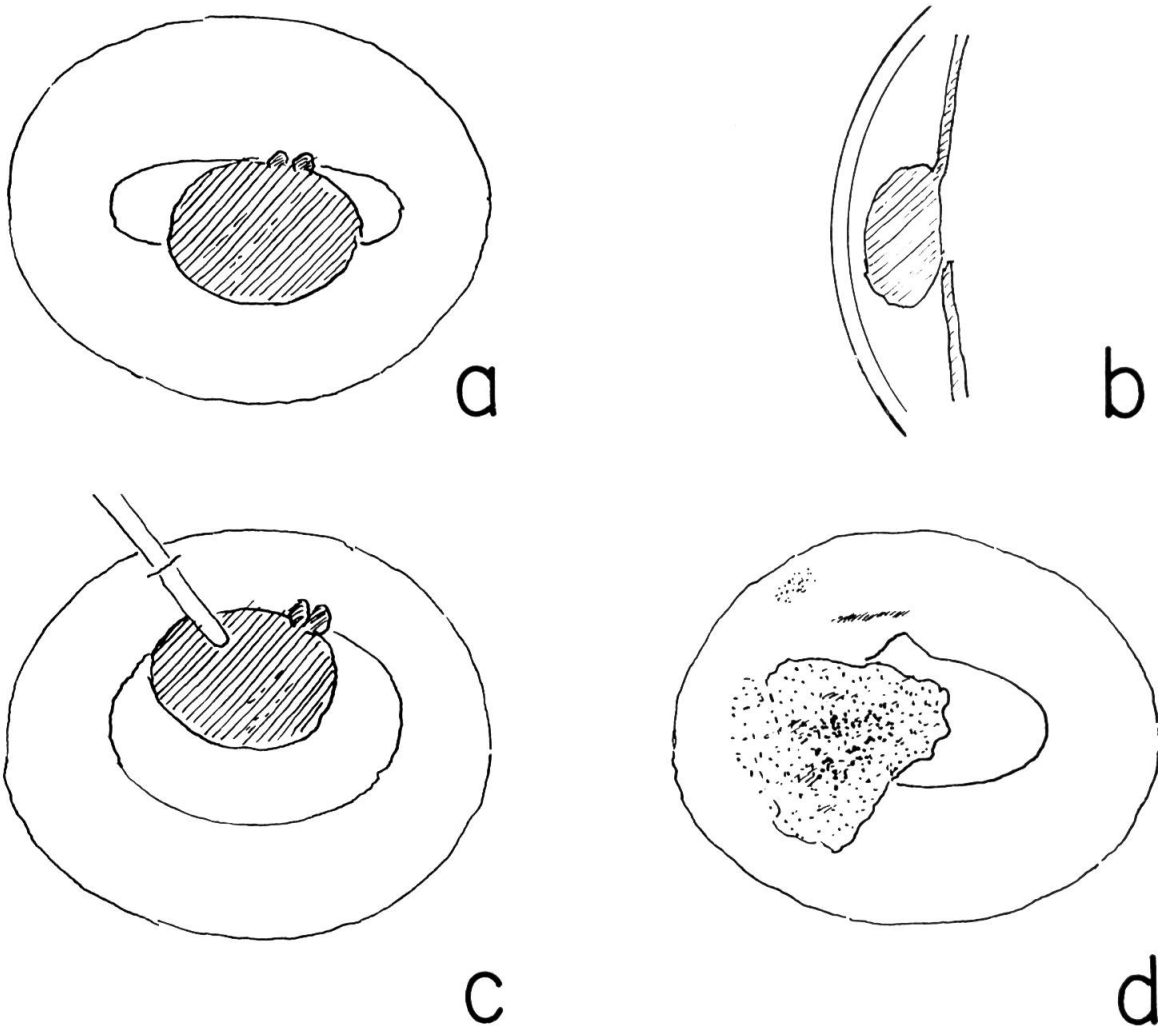


Abb.1 Skizzen der Neubildung

a) in Aufsicht

b) im Sagittalschnitt

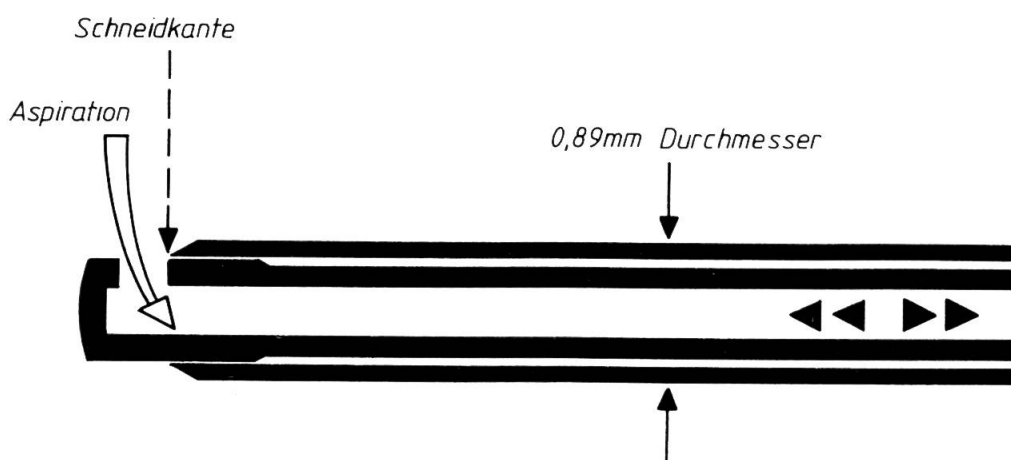
c) bei mittelgross erweiterter Pupille und Stripper in situ

d) Fibrin-Blutgerinnsel – etwa zur Hälfte abgebaut. Im oberen Pupillarrand die operativ entstandene Kerbe, darüber restliches Blut auf der Irisoberfläche. Nasal oben, nahe dem Limbus, die verbleibende Macula corneae (ehemalige Inzisionsöffnung).



Abb.2 Mikro-Stripper nach Klöti (Hersteller: Oertli Instrumente AG; Flurhofstrasse 158B; CH-9016 St. Gallen, Schweiz)

a) das Handstück in Übersicht



b) Schema von Bau und Funktion. Die mit Fusspedal gesteuerte Vibration (dargestellt durch die vor- und rückwärts gerichteten Dreiecke) bewirken Schneidbewegungen nach dem Guillotine-Prinzip. Klöti hat dieses Gerät geschaffen zum Abtragen und Absaugen von Glaskörper, auch von Linsenmassen aus offenen Wunden, z. B. bei der Cataract-Operation oder bei offenen Bulbusverletzungen. Zu diesem Behuf wird hinten am Gerät ein Plastikschläuchlein aufgesetzt und durch dieses mit einer Spritze langsam gesaugt.

Wir beabsichtigten bei geschlossener Vorderkammer zu operieren; das heisst, aspiriertes Material musste durch gleichzeitige Infusion von Ringer-Laktat-Lösung in gleicher Menge ersetzt werden. Entsprechend arbeiteten wir mit der «aufgesteckten Infusionsschlinge», einem feinen Röhrchen, das über den Stripper «gestülpt» und mit dem Infusionsgefäss verbunden wird. Mit der «Infusionsschlinge» hat der intraoculare Teil des Mikro-Strippers einen Durchmesser von 1,28 mm.

*Die Operation (26. 6. 86):* Für den Eingriff durften wir den Dienst der Veterinärchirurgischen Klinik der Universität Zürich (K) in Anspruch nehmen. Das Tier hungerte am Tag vor der Operation und erhielt an diesem Tag ebenso wie am Operationstag durch einen am Hals eingelegten Venenkatheter je 500 mg Finadyne i. v., 1000 mg Prednisolon-Azetat (Streuli) i. m. und 4mal täglich Indoptic-Augentropfen lokal eingeträufelt.

Praemedikation: Polamivet/Rompun; 21 Mannitol i. v. und Mydriaticum + Phenyphrin 10% lokal. Inhalationsnarkose mit Halotan. Reinigen der Lidhaut mit Beta-dinlösung und Rasur des Felles im Operationsgebiet. Zeiss-Mikroskop; «kleine» Vergrößerung.

Nach Einlegen des Lidsperrers werden zu beiden Seiten des M. rectus sup. je eine Zügelnaht (4,0 Seide) episkleral verankert und an diesen der Bulbus nach unten gezogen. In dieser Stellung werden die Fäden mit Peans am Decktuch fixiert. Bei 11 h, 2 mm vom Limbus entfernt und parallel zum Limbus wird auf 3 mm Länge die Hornhaut bis zur Hälfte ihrer Dicke senkrecht, in der zweiten Hälfte der Dicke schräg nach unten gegen die Vorderkammer hin inzidiert (diese Schnittführung, um einen selbsttätigen Wundverschluss zu begünstigen). Die Neubildung, die durch die medikamentöse Pupillenerweiterung bereits nach oben gerückt ist (Abb. 1c), prolabierte bei Eröffnung der Vorderkammer sofort in den Wundspalt. In diesem Moment ist auch flüssiger Inhalt aus

der Neubildung ausgetreten und diese dadurch als «Zyste» klassifiziert. Mittels Healon werden Zyste und Iris wieder reponiert. Der Stripper wird eingeführt und mittels Dauerinfusion von Ringer-Laktat-Lösung die Vorderkammer dauernd tiefgehalten (Infusionsflasche 1 m über dem Niveau des Auges, bzw. je nach Bedarf etwas tiefer oder höher). Der grösste Teil der Zyste lässt sich gut zerkleinern und absaugen. Die Aspirationsöffnungen werden sorgfältig auf den Pupillarrand und die Traubenkörner gerichtet, um soweit als irgend möglich die Linse zu schonen. In mittlerer Schnittgeschwindigkeit werden auch etwas Irisgewebe und mehrere Traubenkörner mit abgetragen.

Etwa 10 Minuten nach Beginn des Eingriffes fällt Fibrin aus, welches als ein Film das Operationsgebiet bedeckt und nur den temporalen Teil der Iris freilässt. Die Arbeit mit dem Stripper wird unter behinderter Sicht fortgeführt, bis eine Blutung, ebenfalls von nasal oben her, den Schlusspunkt setzt. Auch das Blut gerinnt. Nur temporal unten lassen sich Iris und Linse noch erahnen. Weder Fibrin noch Blutkoagula können herausgespült werden. Hingegen gelingt es zum Schutz der Cornea nochmals Healon zwischen diese und das Gerinnsel zu plazieren. Während des ca.  $\frac{3}{4}$ stündigen Manipulierens sind die Wundränder der Inzisionsstelle stark gequollen und matschig. Es werden 4 Prolennähte 10,0 relativ weit im «Gesunden» gelegt und deren Knoten versenkt.

Abschliessend werden subconjunctival in 2 ml gemischt Cocain-HCl 1%, Atropin. Sulphur.  $\frac{1}{3}$ %, Adrenalin  $\frac{1}{3}$ % (Sprengspritze) und 2 ml Cortexilar subconjunctival injiziert; sodann eine dicke Injektionskanüle temporal im oberen Fornix nach aussen durchgestochen und mit dieser ein Venenkatheter nachgezogen. Das eine Ende des Katheters, welches mit kleinen Öffnungen versehen ist, kommt in die obere Übergangsfalte zu liegen, das andere Ende wird am Hals des Tieres fixiert. Der Katheter dient zur Berieselung der Augenoberfläche mit Medikamentenlösungen (phys. NaCl und 4mal täglich Gentocin Durafilm, Atropin 2% und Indoptic je 0,25 ml). Ca  $\frac{1}{2}$  Stunde nach Narkoseende steht – nach mehreren vergeblichen Versuchen – das Tier wieder auf den Beinen.

*Postoperativer Verlauf:* Am ersten postoperativen Tag macht «Tiziano» eine Kolik durch: Anschoppung in der Beckenflexur. Harte Kotballen. Durch Nasenschlundsonde werden Schleim und Wasser abgesaugt. Vetalgin i. v. Am 2. Tag ist die Peristaltik besser, wenig Kot im Rectum, am 5. postoperativen Tag Entlassung nach Hause.

Am 10. postoperativen Tag wird der Medikamentenkatheter entfernt; die oben genannten Medikamente in absteigender Häufigkeit noch eingeträufelt und dann abgesetzt. Die Cornealwunde ist anfangs etwas aufgequollen. Nach Weglassen der Lokalbehandlung glättet sie sich und eine zarte Macula bildet sich. Bei anfangs mässiger Sekretion hielt das Tier bei normalem Lidschlag das Auge immer offen. Fibrin und Blut wurden an ihren Randflächen von temporal und unten her langsam abgebaut (Abb. 1c).

Etwas Sorge bereitete die Pupille; sie war auch 3 Wochen post operationem noch übermittelweit und bewegungslos. Auf massive Instillationen von Pilocarpin-Augentropfen rührte sie sich nicht. Auf 3malige Instillation von Cocain 5%, Cyclogyl 0,5% und Neosynephrin 10% erweiterte sie sich allerdings gleichmässig in mittlerem Grade. Damit waren hintere Synechien ausgeschlossen. Von der vierten Woche an wurde «Tiziano» wieder geritten. Am Ende dieser 4. Woche war der letzte Blutrest – oben auf der

Iris – verschwunden, die obere Irisoberfläche glatt, von natürlicher hellbrauner Farbe, in der Mitte des oberen Pupillarrandes eine kleine Kerbe (Abb. 1c); während des ganzen Verlaufs keine Spur von Iridocyclitis, die Vorderkammer jetzt optisch leer, Linse klar, Fundus intakt; Augendruck palpatorisch weich.

In den folgenden Wochen stellten sich auch geringe Pupillenexcursionen wieder ein. Beim Reiten in der Bahn und im Freien war kein Nachteil mehr zu bemerken.

Nachkontrollen am 2. 9. 1987 und 28. 3. 1988: Auge reizfrei; Cornea und Vorderkammer klar; Iris im ehemaligen Operationsgebiet leicht atrophisch. Linse ganz klar! Glaskörper und Fundus ohne Besonderheiten.

*Histologische Untersuchung:* Das durch den Stripper zu vielen kleinen Fetzen zerkleinerte Gewebe wurde in Formalin 4% fixiert und in Paraffin eingebettet. Die an pigmentierten und mit Chromsäure 3% depigmentierten Schnitten angewandten Färbungen waren: H. E., PAS, Van Gieson, Alcianblau, Reticulin nach Novotny, Elastica nach Weigert. Das stark frisch mechanisch zertrümmerte Material besteht aus teils kompaktem, stellenweise cribriform-adenoidem Gewebe, teils aus Stücken von Zysten (Abb. 3a). Die soliden Anteile sind aus dicht aneinandergelagerten, monomorphen, polygonalen, stark melaninhaltigen Pigmentepithelien aufgebaut, wie sie in den Traubenkörnern der Pferde vorkommen. Ihre kleinen, runden, dichten Kerne werden erst nach Bleichung des Melanins sichtbar. Die Zystenwände bestehen aus einer einschichtigen Lage gleicher Pigmentepithelien. Sie sitzen auf einer Basalmembran, welche etwas zwischen die Zellbasen hineingreift. Andere Gebiete sind aus einem Faltenwerk von Duplikaturen solcher Epithelschichten auf einer gemeinsamen Basalmembran gebildet. Gelegentlich liegen hier im Epithelverband interzellulär Vakuolen ohne darstellbaren Inhalt. Um grössere solcher Lücken stehen die Pigmentepithelien radiär und bilden so pseudoazinöse, adenoide Formationen (Abb. 3b). Ein kleiner Teil der Geschwulst, wohl der Stiel, enthält weite Kapillaren mit dicker bindegewebiger Wand, wie sie in den Traubenkörnern der Equiden die Norm sind.

Differentialdiagnostisch ist aufgrund des histologischen Befundes ein sog. Adenom des Irispigmentepithels zu erwägen. Diese sehr seltene benigne Tumorart (Morris und Henkind, Naumann, Spencer) ist unseres Wissens beim Pferd bisher nicht beschrieben. Zwar besitzt sie durch ihre Pseudoazini und zystischen Räume gewisse Ähnlichkeiten mit unserer Veränderung. Diese ist aber organoide aufgebaut, imitiert immer wieder die beiden ektodermalen Blätter der Iris und des Pupillarsaums. Unsere Diagnose lautet deshalb auf: *von den Flokkuli ausgegangene Pigmentepithelhyperplasie*. Ob eine primäre, acquirierte oder eine sekundäre Hyperplasie vorliegt, lässt sich weder aus der Histologie noch aus der Krankengeschichte ableiten.

*Nachwort:* Nachträglich haben wir einige historische Beobachtungen zu unserem Thema gefunden. *Schindelka* (10) beschreibt als Zufallsbefund bei einem 7 Jahre alten Wallach ein 3 mm langes fadenförmiges braunes Gebilde, das vom oberen Pupillarrand herunterhing und im Kammerwasser flottierte.

*Eversbusch* (2, 3) hat an einer 6jährigen Stute eine der unsrigen wohl sehr ähnliche Neubildung an beiden Augen beobachtet, die ebenfalls vom oberen Pupillarrand ausging und schliesslich den Lichteinfall blockierte. Das Tier wurde praktisch blind. Er hat in Allgemeinnarkose mit einem Schmalmesser – doppelt so lang wie in der Humanophthalmologie damals üblich – 2 bis

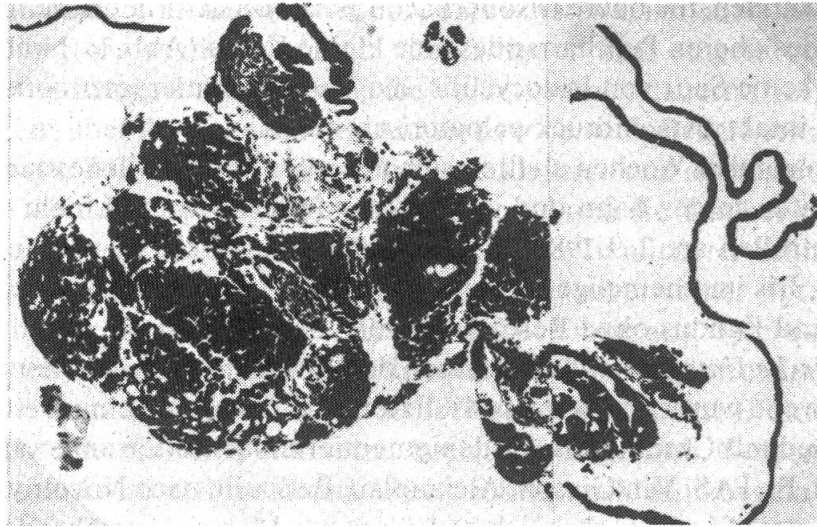


Abb. 3a Übersicht über Teile des entfernten Gewebes mit soliden, adenoiden und zystischen Anteilen. Ungebleicht. H. E.-Färbung. 35fach.

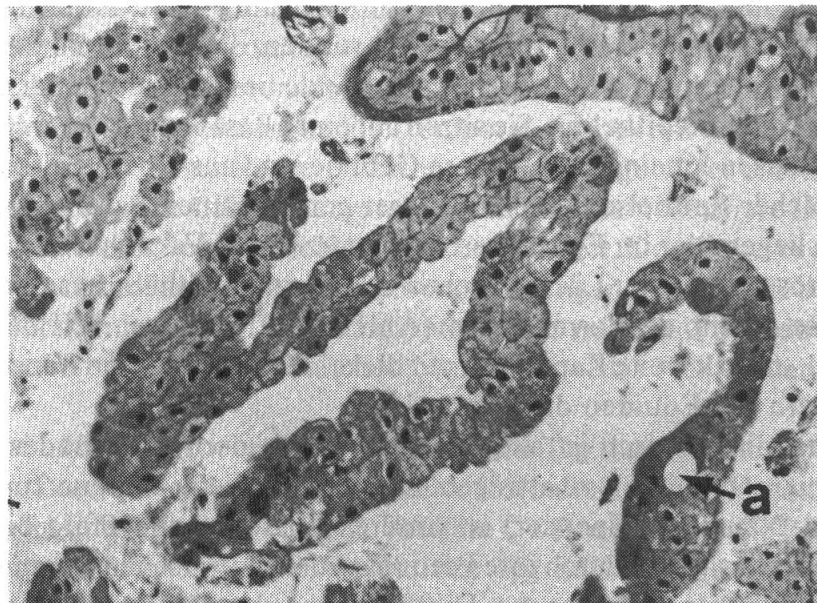


Abb. 3b Duplikaturen von Pigmentepithelschichten, adenoide Formationen (a). Depigmentiert. H. E.-Färbung. 220fach.

3 mm vom Hornhautrand entfernt einen Lappenschnitt geführt. Während der sägenden Bewegungen des Messers nach oben fiel der Tumor aufs Messer, so dass er bei Vollendung der halb-kreisförmigen Eröffnung bei 12 h von selbst aus der Vorderkammer austrat. Eine Blutung war unbedeutend. Der Autor legte einen doppelseitigen Verband an und auf das operierte Auge zusätzlich ein Drahtgitter. Durch grobe Unvorsichtigkeit des Besitzers kam es leider einige Tage später zur traumatischen Sprengung der Vorderkammer mit Expulsion der Linse, Infektion und nachfolgender Phthisis oculi.

In den Fällen von Möller (6), Schleich (11) und Rohen (9), welche die oben erwähnten und einige zusätzliche Beobachtungen referieren, handelte es sich wohl mehrheitlich um Hypertrophie

oder zystische Erweiterungen von Traubenkörnern (Granula iridis); ebenso wohl auch in den Beschreibungen von *Morris et al.* (7); siehe auch *Naumann* (8).

*Latimer und Wymann* (5) entfernten mittels Sektor-Iridektomie beim Pferd ein (malignes) Melanom im oberen Bereich der Iris. Sie eröffneten das Auge im oberen Limbus um ungefähr 100° und vernähten die Wunde mit 6-0 Chromcat. Die Blutung war gering. Das postoperative corneale Ödem ging langsam zurück. 8 Monate später allerdings konstatierte man einige hintere Synchien und subcapsuläre Trübungen der Linse.

Gewaltsamen Durchtrennungen der Hornhaut beim Pferd folgt bekanntlich rasch ein Quellsödem der Wundflächen und des umgebenden Stroma. In dem dann mürben Gewebe Nähte zu legen, ist schwierig und undankbar. Das gilt gleichermassen, wenn mit dem Messer die Vorderkammer im Umfang von 100° oder mehr der Zirkumferenz eröffnet wird. Deshalb lag uns daran, den Mikrostripper einzusetzen. Healon<sup>(R)</sup>, ein Gel, das wir intra operationem in die Vorderkammer einbrachten, trug ebenfalls zum übersichtlichen Arbeiten bei.

Hornhautödem ist bestimmt ungünstig zu bewerten. In unserem Fall blieb es auf die aller nächste Umgebung der Inzisionsstelle beschränkt. Eine Uveitis trat nicht ein. Die Linse ist 1½ Jahre post operationem noch immer glasklar. Diese Mitteilung möge dazu anregen, in geeigneten Fällen auch der humanen Ophthalmo-Chirurgie zu gedenken.

### Zusammenfassung

Bei einem 7jährigen Wallach entstand im linken Auge, möglicherweise ausgehend von einem Traubenkorn, etwa in der Mitte des oberen Pupillarrandes eine dunkelbraune kugel-eiförmige Neubildung. Innerhalb eines halben Jahres wurde diese so gross, dass sie den unteren Pupillarrand überragte und das Auge praktisch vom Sehakt ausschloss (Abb. 1). Da ein weiteres Wachstum und sekundäre Komplikationen zu erwarten waren, wurde die Geschwulst, die sich als eine Zyste erwies, durch eine 3 mm lange Inzision nahe dem oberen Limbus mit dem Mikro-Stripper nach Klöti zerkleinert und abgesaugt. Das Auge vertrug den Eingriff. 1½ Jahre später ist es reizfrei und die Linse klar! Das operative Vorgehen, die Vor- und Nachbehandlung und die Histologie werden dargestellt.

### Résumé

#### *Excision d'un kyste irienne chez le cheval*

Chez un cheval hongre de 7 ans une néoformation sphérique marron foncée s'est formée dans l'œil gauche, à peu près au milieu du bord supérieur de la pupille. A son origine était peut-être une granule de l'iris. Au bout de six mois elle devenait si grande qu'elle dépassait le bord inférieur de la pupille, et l'œil devenait pratiquement aveugle (fig. 1). Comme il fallait s'attendre à une croissance continue et à des complications secondaires, la tumeur, qui se présentait comme un kyste, était désagrégée et aspirée avec le «micro-stripper» selon Klöti, par une incision d'une longueur de 3 mm proche du limbe supérieur. L'œil a bien supporté l'intervention. Un an et demi après l'œil est calme et le cristallin est sans aucune opacité. Le procédé opératif, le traitement pré- et postopératoire et l'histologie sont décrits.

### Riassunto

#### *Asportazione chirurgica di una cisti iridea da un cavallo*

Nell'occhio sinistro di un cavallo castrato di sette anni si era prodotta, probabilmente da un flocculo irideo, una neoformazione rotondeggiante brunescente, nel campo pupillare superiore.



Dopo circa sei mesi la neoformazione aveva tali dimensioni da occupare tutto il campo pupillare e praticamente impedire completamente la visione. Viste le dimensioni erano da prevedersi alcune complicazioni secondarie, la neoformazione, che si rivelò essere una cisti, fù sminuzzata ed aspirata con il micro-stripper secondo Klöti da una incisione larga tre millimetri presso il limbus superiore. L'occhio sopportò bene l'intervento. Un anno e mezzo dopo era calmo e il cristallino trasparente. La tecnica chirurgica, il trattamento pre- e post-operatorio e l'istologia sono descritti.

### Summary

#### *Excision of a cyst from a horse's iris*

In the left eye of a seven year old gelding a dark brown spherical neoplasm was formed about in the middle of the upper edge of the pupil, possibly originating from a granulum iridis. Within half a year it grew past the lower edge of the pupil and the eye turned practically blind (fig. 1). As one had to expect further growing and secondary complications, the growth, that turned out to be a cyst, was crushed and sucked up through a 3 mm long incision close to the upper limbus, with the «micro-stripper» according to Klöti. The eye recovered from the intervention. A year and a half later it is free of irritation and the lense is clear! The surgical procedure, the pre- and postoperative treatment, and the histology are described.

### Literatur

[1] *Bistner S. I., Aguirre G., Batike G.*: Atlas of Veterinary Ophthalmic Surgery; Saunders, Philadelphia 1977. — [2] *Eversbusch O.*: Klin. Mitteilung; 1. Hochgradige Sehstörung bei einem Pferde, veranlasst durch eine sehr starke Hypertrophie bzw. Hyperplasie der Traubenkörner auf beiden Augen. Ztschr. vergl. Augenheilk. 68–71, 1885. — [3] *Eversbusch O.*: Bericht über den weiteren Verlauf des S. 68 ff. des vorigen Jahres beschriebenen Falles von Hypertrophie der Traubenkörner beim Pferd. Ztschr. vergl. Augenheilk. S. 95–97, 1886. — [4] *Klöti R.*: Glaskörperverlust – weniger gefährlich mit dem Mikro-Stripper. Klin. Mbl. Augenheilk. 180, 447–450 (1982). — [5] *Latimer Cl. A. and Wyman M.*: Sector-iridectomy in the management of iris melanoma in the horse. Equine Veterinary J. suppl. 2, 101–104, 1983; dort weitere Literatur. — [6] *Möller H.*: Pupillarverschluss, Pupillensperre, Oclusio pupillae. In Lehrbuch der Augenheilkunde für Tierärzte; Enke Stuttgart, S. 60–62, 1892. — [7] *Morris D. E., Henkind P.*: Neoplasms of the iris pigment epithelium. Amer. J. Ophthalm. 66, 31–41 (1968). — [8] *Naumann G. O. H.*: Pathologie des Auges, p. 476–477, Springer Berlin 1980. — [9] *Rohen H.*: Über die Granula iridis. 57. Ber. Dtsch. ophthalm. Ges. S. 65–67, 1952. — [10] *Schindelka H.*: Ein Fall von Membrana pupillaris perseverans beim Pferde. Ztschr. vergl. Augenheilk. S. 102–103, 1893. — [11] *Schleich G.*: Hypertrophie der Traubenkörner und Zystenbildung in der Iris. In Tieraugenheilk. Springer Berlin, S. 157–158, 1922. — [12] *Spencer W. H.*: Ophthalmic Pathology Vol. 3, 1571–1573. Saunders, Philadelphia 1986.

Manuskripteingang: 3. Mai 1988