

Epidemiologische, klinische und pathologisch-anatomische Untersuchungen über die Entzündung der Karpal-Gelenksstrecker beim Rind

Autor(en): **Klee, W. / Hänichen, T.**

Objektyp: **Article**

Zeitschrift: **Schweizer Archiv für Tierheilkunde SAT : die Fachzeitschrift für Tierärztinnen und Tierärzte = Archives Suisses de Médecine Vétérinaire ASMV : la revue professionnelle des vétérinaires**

Band (Jahr): **131 (1989)**

Heft 3

PDF erstellt am: **15.08.2024**

Persistenter Link: <https://doi.org/10.5169/seals-589289>

Nutzungsbedingungen

Die ETH-Bibliothek ist Anbieterin der digitalisierten Zeitschriften. Sie besitzt keine Urheberrechte an den Inhalten der Zeitschriften. Die Rechte liegen in der Regel bei den Herausgebern.

Die auf der Plattform e-periodica veröffentlichten Dokumente stehen für nicht-kommerzielle Zwecke in Lehre und Forschung sowie für die private Nutzung frei zur Verfügung. Einzelne Dateien oder Ausdrucke aus diesem Angebot können zusammen mit diesen Nutzungsbedingungen und den korrekten Herkunftsbezeichnungen weitergegeben werden.

Das Veröffentlichen von Bildern in Print- und Online-Publikationen ist nur mit vorheriger Genehmigung der Rechteinhaber erlaubt. Die systematische Speicherung von Teilen des elektronischen Angebots auf anderen Servern bedarf ebenfalls des schriftlichen Einverständnisses der Rechteinhaber.

Haftungsausschluss

Alle Angaben erfolgen ohne Gewähr für Vollständigkeit oder Richtigkeit. Es wird keine Haftung übernommen für Schäden durch die Verwendung von Informationen aus diesem Online-Angebot oder durch das Fehlen von Informationen. Dies gilt auch für Inhalte Dritter, die über dieses Angebot zugänglich sind.

EPIDEMIOLOGISCHE, KLINISCHE UND PATHOLOGISCH-ANATOMISCHE UNTERSUCHUNGEN ÜBER DIE ENTZÜNDUNG DER KARPALGELENKSSTRECKER BEIM RIND

W. KLEE und T. HÄNICHEN

ZUSAMMENFASSUNG

Anhand von 24 Fällen werden anamnestische, klinische, klinisch-chemische und pathologisch-anatomische Befunde bei der Entzündung der Karpalgelenksstrecker (M. extensor carpi radialis, M. extensor digitorum communis, M. abductor digiti I longus) der Rinder beschrieben. Die Hälfte der Patienten bestand aus Jungkühen im Alter von 2¼ bis 3 Jahren, die übrigen Tiere waren (mit einer Ausnahme) ältere Kühe (4 bis 9 Jahre). Bei allen Jungkühen war das Leiden innerhalb von 11 Wochen post partum aufgetreten. Der auffallendste klinische Befund ist die Haltung der Tiere im Liegen: die betroffenen Beine werden mehr oder weniger gestreckt nach vorn gehalten. Bei der Palpation fällt eine homogen derbe, druckempfindliche Verdickung kranial am Unterarm auf. Die meisten Kühe hatten an Hinter- und/oder Vorderfüßen Pododermatitis und zeigten darüberhinaus Anzeichen einer systemischen Reaktion in Form einer «Polysynovialitis» und Erhöhung des Gesamteiweiß-Spiegels im Serum. Pathologisch-anatomisch findet sich vor allem im distalen Abschnitt des Musculus extensor carpi radialis und besonders ausgeprägt in seiner Fascie, eine hämorrhagisch-ödematöse Durchtränkung. Sehne und Sehnenscheide des Muskels haben unklare Konturen und sind verdickt. Histologisch erweisen sich die Veränderungen als subakute granulierende Entzündung. Hinsichtlich der Ursache ist zu vermuten, dass es sich bei dem Leiden in der Regel um eine bedeutsame Komplikation einer anderweitigen Erkrankung des Bewegungsapparates handelt, wobei Art und Lokalisierung der Veränderungen auf eine mechanische Traumatisierung deuten. Die Möglichkeiten der therapeutischen Beeinflussung des Leidens sind nach den bisherigen Erfahrungen begrenzt.

SCHLÜSSELWÖRTER: Rind – Karpalgelenk – Streckmuskel – Entzündung – Symptome

EPIDEMIOLOGICAL, CLINICAL AND PATHOLOGICAL INVESTIGATIONS ON THE INFLAMMATION OF THE CARPAL EXTENSORS IN CATTLE

A retrospective study of 24 cases of inflammation of carpal extensors (m. extensor carpi radialis, m. extensor digitorum communis, m. abductor digiti I longus) was conducted. The findings of anamnestic, clinical, and post-mortem investigations are described. Half of the patients were first calf heifers at the ages of 2½ to 3 years. The rest of the animals were older cows (with one exception). In all of the young cows the disease had become apparent within 11 weeks post partum. The most striking clinical finding is the posture of the animals when lying down: the affected forelimbs are extended forward. Palpation reveals a homogenous firm swelling of the cranial portion of the forearm. Most of the patients also had pododermatitis in hind and/or front legs, and exhibited signs of a systemic reaction in the form of «polysynovialitis» and raised serum total protein concentrations. Post mortem examination revealed a hemorrhagic edematous impregnation of the distal part of the radial carpal extensor muscle and particularly of its fascia. The tendon and tendonsheath had unclear contours and were swollen. Histologically the lesions are typical of subacute granulating inflammation. As to the cause, it is assumed that the ailment is a significant complication of some other disease of the locomotion system. Type and localization of the lesions suggest a traumatic etiology. Therapeutic results have been unsatisfactory.

KEY WORDS: cattle – carpal joint – extensor muscle – inflammation – clinical symptoms

Im Verlauf von 10 Jahren fanden sich unter den Patienten der II. Medizinischen Tierklinik der Universität München 24 Rinder, bei denen als Haupt- oder Nebenfund eine offensichtlich entzündliche Schwellung im Bereich der Karpalgelenksstrecker festgestellt wurde. Da in der überblickten Literatur ausser einer Abbildung (*Dirksen, 1977*) keine Hinweise auf dieses Leiden zu finden waren, erscheint es angebracht, darüber zu berichten.

EIGENE UNTERSUCHUNGEN

MATERIAL UND METHODEN

Klinische Erhebungen: Die anamnestischen Angaben wurden von den Tierbesitzern erfragt; die übrigen Befunde und Daten basieren auf der eingehenden allgemeinen und speziellen Untersuchung der Probanden sowie auf den klinisch-chemischen Laboruntersuchungen mittels der gän-

gigen Methoden (Gesamt-Eiweiss im Serum: Biuret/BOEHRINGER-Mannheim, Glutardialdehyd-Test nach *Sandholm, 1974*).

Pathologisch-anatomische Untersuchungen: Pathomorphologische Untersuchungen konnten bei 7 Tieren vorgenommen werden. Der pathologisch-anatomische Befund wurde durch eine histologische Untersuchung von Proben aus verschiedenen Lokalisationen von Muskel, Sehne und Sehnenscheide ergänzt. Zirka 6–7 µ dicke Paraplastschnitte wurden folgenden Färbungen unterzogen: Hämatoxylin-Eosin, Trichrom Masson und Berliner-Blau-Reaktion.

ERGEBNISSE

Anamnestische Angaben: In Tabelle 1 sind Angaben zur Anamnese der Patienten aufgeführt.

Tabelle 1: Anamnestische Angaben zu 24 Rindern mit Entzündung der Karpalgelenksstrecker

Nr.	Alter (J)	Aufstallung*	Dauer der Erkrankung lt. Vorbericht	Kalbung vor	Sonstiges
1	2¾	MLS/E	1 Woche	6 Wochen	4. Fall im Bestand legte sich längere Zeit nicht hin, liegt jetzt fest streckt im Liegen linkes Bein nach vorn
2	3	?	ca. 5 Wochen	4 Wochen	
3	8	KS/KR	längere Zeit	(ante partum)	legt sich nicht mehr hin
4	?	KS/KR	1 Tag	4 Monaten	
5	2¼	KS/KR	4 Wochen	4 Wochen	
6	4	MLS/E	3 Tage	?	legt sich nicht mehr hin mindestens 2. Fall im Bestand
7	5	?	längere Zeit	8 Wochen	
8	2¼	KS/GR	2 Wochen	8 Wochen	steht schlecht auf steht schlecht
9	5½	KS/KR	?	?	
10	7–8	MLS/E	5 Wochen	5 Wochen	legt sich selten
11	3	MLS/E	5 Monate	>6 Monaten	
12	3	MLS/E	5 Wochen	5 Wochen	2. Fall im Bestand
13	8–9	MLS/GR	3 Tage	9 Wochen	
14	6	MLS/E	5 Tage	5 Tagen	liegt viel, hat Schwierigkeiten beim Niederlegen und Aufstehen
15	3	MLS/E	3 Wochen	8 Wochen	
16	1½	?	1 Tag	?	drückt mit dem Flotzmaul gegen den Barren liegt immer auf einer Seite
17	6	MLS/E	?	8 Wochen	
18	7	MLS/E	2 Wochen	(4 Wo a. p.)	legt sich selten
19	4	?	längere Zeit	Monaten	
20	2¾	MLS/E	2 Wochen	?	steht selten
21	3	MLS/E	4 Wochen	11 Wochen	
22	2½	KS/GR	4 Wochen	8 Wochen	hat Schwierigkeiten beim Aufstehen
23	2½	MLS	1 Tag	4 Wochen	
24	3	MLS	3 Wochen	6 Wochen	

* KS = Kurzstand GR = Gitterrost MLS = Mittellangstand E = Einstreu KR = Kotrinne

ENTZÜNDUNG DER KARPALGELENKSSTRECKER BEIM RIND

Es handelte sich ausschliesslich um weibliche Rinder der Rasse Deutsches Fleckvieh (DFV). Das jüngste betroffene Tier war 1½, das älteste knapp 9 Jahre alt.

Die Angaben zur Aufstallung der Tiere (soweit rekonstruierbar) zeigen, dass die Krankheit nicht an eine besondere Stallform gebunden ist, insbesondere nicht an einstreulose Haltung. Als häufigste Aufstallungsform wurde Mittellangstand mit Einstreu angegeben (9/14).

Als Dauer der Erkrankung vor Einlieferung der Tiere wurde ein Zeitraum zwischen einem Tag und fünf Monaten genannt, mit einem Schwerpunkt bis einschliesslich 4 Wochen (15/21).

Die letzte Kalbung lag bei den meisten Patienten (15/19) höchstens 11 Wochen zurück, bei einigen jedoch erheblich länger.

Unter Berücksichtigung der Angaben über Dauer der Erkrankung vor Einlieferung und Kalbedatum ergibt sich, dass die Erkrankung fast stets im Zeitraum um die Geburt angefangen hat.

Im Vorbericht erwähnten die Besitzer häufig, dass die Tiere entweder viel liegen oder, was besonders erwähnenswert erscheint, dass sie sich kaum mehr hinlegen. Einzelne Rinder zeigten Schwierigkeiten beim Aufstehen und/oder Niederlegen. Mitunter lassen sich die Tiere zum Niederlegen umfallen. Bei einer Kuh wurde ein Verhalten geschildert, das als Anzeichen von Schmerz zu interpretieren ist, nämlich das Drücken mit dem Flotzmaul gegen den Barrenrand (Klee, 1984).

In einzelnen Beständen trat das Leiden bei mehreren Tieren auf; in einem Bestand waren im Verlauf einiger Monate mindestens vier Tiere betroffen.

Klinische Befunde: Die spezielle Untersuchung ergibt schon meist bei der Adspektion Hinweise auf eine Erkrankung im Bereich des Unterarms. Wenn die Tiere in Brustseitenlage liegen, strecken sie häufig in charakteristischer Weise ein/die Vorderbein/e mit möglichst gestrecktem Karpalgelenk nach vorn aus (Abbildung 1), im Gegensatz zur «normalen» Haltung mit untergeschlagenen Vorderfüssen. Am stehenden Tier ist bei genauer Betrachtung eine Umfangsvermehrung der Gliedmasse kranial am Unterarm zu erkennen (Abbildung 2).

Den kennzeichnenden Befund liefert die Palpation, am besten am stehenden Tier. Beim gesunden Rind sind dann die Karpalgelenksex tensoren, insbesondere der *Musculus extensor carpi radialis* mitsamt seiner Sehne, entspannt, locker, nicht druckempfindlich und sowohl gegenüber dem Knochen (Radius) als auch gegenüber der Haut verschieblich. Bei Tieren mit Karpalgelenksstrecker-Entzündung

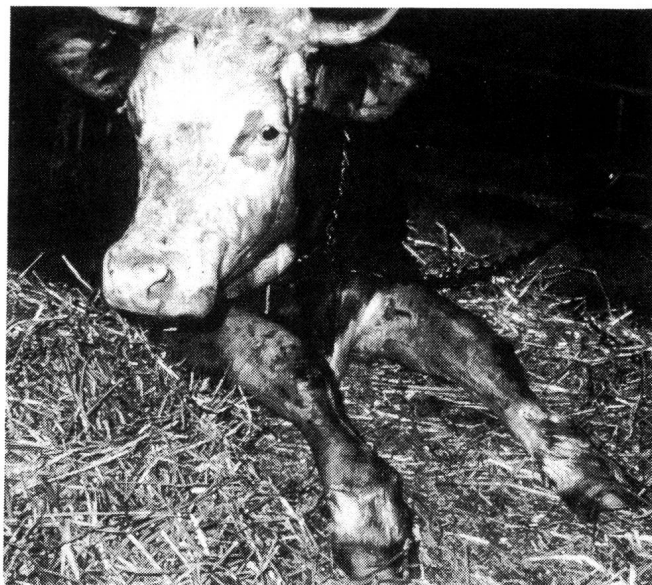

Abb. 1: Typische Haltung einer Kuh mit Entzündung der Karpalgelenksstrecker im Liegen

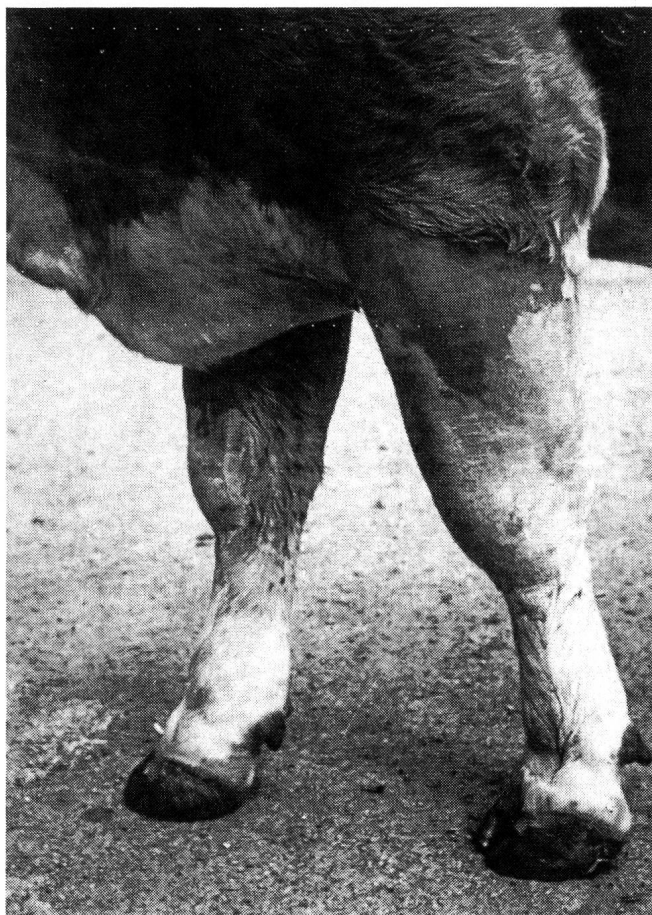

Abb. 2: Umfangsvermehrung am Unterarm bei einer Kuh mit Entzündung der Karpalgelenksstrecker

dung fühlt sich dagegen der kraniale Teil des Unterarms ab dem Karpus bis mehr oder weniger weit nach proximal derb an. Eine Differenzierung einzelner Strukturen (Haut, Sehnen, Muskeln, Knochen) ist in dem geschwollenen Gebiet nicht mehr möglich. Es besteht Druckempfindlich-

keit. Der Schweregrad der Veränderungen nimmt meist von distal nach proximal ab.

In Tabelle 2 sind die Befunde der speziellen Untersuchung und etwaige weitere Diagnosen aufgelistet.

Tabelle 2: Befunde der speziellen Untersuchung bei 24 Rindern mit Entzündung der Karpalgelenksstrecker

Nr.	Betroffene Seite(n)	Klauen	Sonstige Diagnosen
1	beide	vorn bds. kleine Defekte	Verdacht auf Endokarditis
2	beide	vorn rechts aussen oberflächlicher Defekt	Polysynovialitis
3	links	Pododermatitis hinten	
4	rechts	?	Polysynovialitis
5	beide	?	
6	beide	Pododerm. purul. hinten	Tendovaginitis
7	beide	hinten rechts Zwischenklauennekrose	
8	beide	hinten bds. aussen Pododermatitis profunda	Polysynovialitis
9	beide	hinten bds. aussen Sohlendefekte	Polysynovialitis
10	rechts	hinten bds. aussen Sohlendefekte	Gonitis
11	links	?	Polyarthritits
12	beide	hinten bds. aussen Sohlendefekte	Pyämie
13	links	o. b. B.	
14	links	?	Polysynovialitis, Mastitis
15	beide	?	Polysynovialitis
16	rechts	o. b. B.	Polysynovialitis
17	beide	o. b. B.	
18	beide	sekundär infizierte Klauenrehe vorn bds.	Pyämie
19	beide	?	Polysynovialitis
20	beide	alle Ballen entzündet	Polysynovialitis
21	beide	vorn bds. druckempfindlich	Bursitis praecarpalis bds.
22	links	hinten bds. deformiert	Pyämie
23	links	hinten bds. Sohlendefekte	Polysynovialitis
24	beide	hinten bds. Sohlendefekte	

Es geht daraus hervor, dass die Mehrzahl der Patienten zusätzliche Erkrankungen im Bereich des Bewegungsapparates aufwies, insbesondere klinisch erkennbare Entzündungen mehrerer Synovialräume (Polysynovialitis). Zwar waren bei 13 der Tiere Erkrankungen der Klauen festzustellen, jedoch waren nur bei vier Probanden die Vorderklauen (mit-)betroffen.

Tabelle 3 enthält einige hämatologische und klinisch-chemische Daten der Patienten. Die durchschnittliche Leukozytenzahl betrug $9070/\mu\text{l}$, mit einem Minimum von 4350 und einem Maximum von $29200/\mu\text{l}$. Bei der Mehrzahl der Patienten, bei denen die Gesamteiweiss-Konzentration im Serum gemessen wurde, lag eine Erhöhung dieses Parameters vor (10/17), wobei als obere Normgrenze 8,0 g/dl ange-

ENTZÜNDUNG DER KARPALGELENKSSTRECKER BEIM RIND

nommen wurde. Anhand der Serum-Elektropherogramme zeigte sich, dass diese Zunahme der Gesamteiweisskonzentration im wesentlichen auf einem Anstieg der Gammaglobulin-Fractionen beruhte. Die Gerinnungszeit im Glutardialdehyd-Test war denn auch bei 13 von 14 untersuchten Patienten mässig bis hochgradig verkürzt. Das einzige Tier mit normalem Ausfall dieses Tests war laut Vorbericht erst einen Tag krank.

Tabelle 3: Hämatologische und klinisch-chemische Befunde bei 24 Rindern mit Entzündung der Karpalgelenksstrecker

Nr.	Leukoz./ μ l	Ges.-Eiweiss (g/dl)	Gerinnungszeit im Glutartest (min)
1	6 500	-	-
2	9 450	-	-
3	5 200	-	-
4	6 100	-	-
5	5 850	-	-
6	-	-	-
7	6 300	-	-
8	6 250	8,4	-
9	7 150	8,2	-
10	4 900	9,1	-
11	8 900	9,7	2
12	8 300	8,4	6
13	5 700	8,7	6
14	5 600	7,5	2
15	7 700	7,4	3
16	29 200	7,7	> 15
17	14 200	8,1	6
18	8 400	8,5	< 1
19	9 900	8,1	2
20	18 700	6,9	3
21	9 300	7,7	4
22	11 800	8,3	2,5
23	4 350	6,0	3,5
24	8 900	7,3	1,5

Unter den Patienten befindet sich eine Gruppe, die wegen einiger auffälliger Gemeinsamkeiten besondere Erwähnung verdient, nämlich die Jungkühe, also Tiere im Alter von $2\frac{1}{4}$ bis 3 Jahren. Im Krankengut finden sich 12 solcher Tiere. Bei 11 von ihnen trat das Leiden innerhalb von 8 Wochen post partum in Erscheinung (bei einem Tier war kei-

ne Angabe mehr möglich). Die meisten (9) dieser Tiere wiesen mehr oder weniger tiefreichende Klauenlederhautentzündungen auf und zeigten darüberhinaus Anzeichen einer systemischen Reaktion in Form von «Polysynovialitis» (6).

Pathomorphologische Befunde: Jeweils in den distalen muskulären Anteilen des M. extensor carpi radialis und manchmal, dann aber geringer ausgeprägt, des M. extensor digitorum communis sowie des M. abductor digiti I longus fällt eine ödematös-hämorrhagische Infiltration des Gewebes auf. Die Fascie des M. extensor carpi radialis ist schwartig verdickt. Die Endsehne dieses Muskels lässt klare Konturen vermissen. Ihre Sehnnenscheide ist ebenfalls verdickt und enthält hämorrhagisch-fibrinöses Exsudat (Abbildung 3), das durch sulzig-schwieeliges Granulationsgewebe in Organisation begriffen ist. Die Sehne und ihre Sehnnenscheide sind teilweise durch zottiges und Spalträume aufweisendes Granulationsgewebe miteinander verbunden (Abbildung 4).

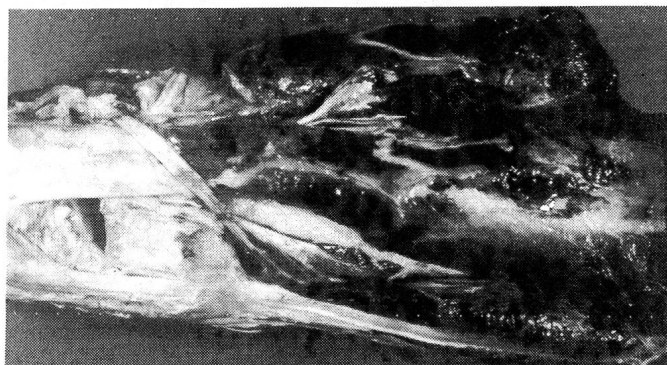

Abb. 3: Subakute, mit Fibrinexsudation und Hämorrhagien einhergehende Entzündung im Bereich des distalen Abschnittes des Musculus extensor carpi radialis, seiner Fascie und des Übergangs in seine Endsehne. DfV-Kuh, 3 J.

Histologisch zeigt die subakute Entzündung der betreffenden Muskelendabschnitte und der Sehne sowie der Sehnnenscheide des M. extensor carpi radialis ein ganz dem makroskopischen Eindruck entsprechendes Bild. In der Muskulatur sind neben blutig-ödematöser Durchtränkung und Blutungen Anzeichen für Muskelfaseruntergang gegeben. Im Interstitium der Muskeln, viel ausgeprägter aber entlang der Fascie, um die Sehne und in der Sehnnenscheide des M. extensor carpi radialis proliferiert ein kollagenfaserhaltiges, aber noch sehr zellreiches Granulationsgewebe. Das Granulationsgewebe sprosst insbesondere vom inneren Blatt der Sehnnenscheide in das hier gelegene blutig-

fibrinöse Exsudat. Im Granulationsgewebe sind herdförmig lymphohistiozytäre Zellansammlungen und Gruppen von mit Hämosiderin beladenen Makrophagen nachweisbar.

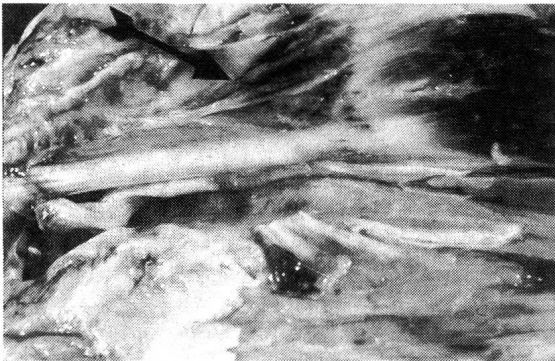

Abb. 4: Subakute granulierende Entzündung der Sehnenscheide des Musculus extensor carpi radialis (fibroplastische Organisation von fibrinösem Exsudat). DFV-Kuh, 3 J.

DISKUSSION

Es handelt sich in erster Linie um eine entzündliche Veränderung der Fascie, Endsehne und Sehnenscheide des M. extensor carpi radialis. Die fast regelmässige Vergesellschaftung des Leidens mit anderen Erkrankungen im Bereich des Bewegungsapparates dürfte kaum zufällig sein und lässt es angebracht erscheinen, ihm nicht den Rang einer eigenständigen Krankheitseinheit zuzumessen, sondern es als Komplikation einzustufen, die allerdings zu einer erheblichen weiteren Beeinträchtigung des Allgemeinbefindens führen kann. Denn das beschriebene Verhalten der Tiere dürfte Ausdruck von starken Schmerzen bei dem mit der Beugung des Gelenkes verbundenen Zug an der Sehne sein.

Lokalisation und Art der Veränderungen weisen auf eine traumatische Genese hin. Möglicherweise steht das Leiden mindestens bei einem Teil der Fälle in Zusammenhang mit der häufig praktizierten Umstallung von hochträglichen Kalbinnen vom Jungrinder-Spaltenbodenlaufstall in den Kuhstall mit Anbindehaltung. Die Tiere kommen dabei in einem Zustand zunehmender Schwerfälligkeit auf einen ihnen ungewohnten Boden und sind zudem durch die Anbindung in ihrer Beweglichkeit eingeschränkt. Die Tatsache, dass auch ältere Tiere erkrankten, zeigt aber, dass dies nicht die einzige Möglichkeit der Genese ist.

Die schon erwähnte auffällige Assoziation der Erkrankung mit einer als Polysynovialitis zu bezeichnenden entzündlichen Reaktion mehrerer Synovialräume (insbesondere der Kniegelenke und der gemeinsamen digitalen Beugesehnenscheiden) wirft die Frage nach einer möglichen gemeinsamen Ursache des gesamten Krankheitsbildes im Sinne der von *Dirksen* (1970) diskutierten Reaktion auf chronische Infekte auf.

Therapie und Prognose: Versucht wurde die Behandlung mit hyperämisierenden Salben und/oder die systemische Applikation von nicht-steroidalen Antiphlogistika. Nach den bisherigen Erfahrungen zieht sich die Ausheilung, sofern die Therapie anspricht, über Wochen hin. Das erscheint auch verständlich, da zum einen eine kurzfristige drastische Beeinflussung von Veränderungen an derartigen Geweben auch nicht zu erwarten ist; zum anderen ist es denkbar, dass die exponierte Lage der Veränderungen Anlass zu einem *circulus vitiosus* von wiederholter Traumatisierung und zunehmender schmerzbedingter Funktionsbeeinträchtigung geben kann. Ferner ist vor Behandlungsversuchen zu bedenken, dass Gewichtsverlust und Dekubitalkomplikationen eintreten können.

LITERATURVERZEICHNIS

- Dirksen G.* (1970): Krankheiten des Bewegungsapparates. In Rosenberger, G. (Hrsg.): Krankheiten des Rindes, Parey, Hamburg, Berlin. — *Dirksen G.* (1977): Bewegungsapparat. In Rosenberger, G. (Hrsg.): Die klinische Untersuchung des Rindes, 2. Auflage, Parey, Hamburg, Berlin. — *Klee W.* (1984): Eine Verhaltensanomalie bei Rindern (Bildbericht), Berl. Münch. Tierärztl. Wschr. 97, 182. — *Sandholm M.* (1974): Die Feststellung der Hyper-Gammaglobulinämie beim Rind unter Praxisbedingungen, Tierärztl. Prax. 2, 237–240.

Étude épidémiologique, clinique et anatomo-pathologique de l'inflammation des extenseurs de l'articulation carpienne chez les bovins

Des données anamnestiques, cliniques, biochimiques et anatomo-pathologiques trouvées chez des bovins atteints d'une inflammation des extenseurs de l'articulation carpienne (m. extensor carpi radialis, m. extensor digitorum communis, m. abductor digiti I longus) sont décrites. La moitié des patients était des jeunes vaches âgées de 2¼ à 3 ans, les autres animaux étaient plus vieux (4 à 9 ans, à l'exception d'un seul cas). Chez tous les jeunes vaches l'affection est apparue pendant les 11 semaines suivant le vêlage.

ENTZÜNDUNG DER KARPALGELENKSSTRECKER BEIM RIND

La donnée clinique la plus remarquable était l'attitude des animaux couchés: les membres antérieurs atteints sont plus ou moins étendus. Lors de la palpation, une tuméfaction homogène, ferme et sensible à la pression est trouvée au plan cranial de l'avant-bras. La plupart des vaches avait une pododermatite aux onglons antérieurs et/ou postérieurs, et montrait aussi des signes d'une réaction systémique sous forme d'une «polysynovialite» et augmentation du taux des protéines totales sériques.

Données anatomo-pathologiques: il y a une imprégnation hémorragique et oedémateuse de la part distale du muscle extenseur carpienne radial, et surtout de son fascia. Le tendon et la gaine tendineuse de ce muscle ont des contours peu clairs et ils sont épaissis. Sur le plan histologique, les altérations se relèvent comme inflammation granulative subaigue. Quant à la cause, il est à présumer que cette affection sera, dans la plupart des cas, une complication significative d'une autre maladie de l'appareil locomoteur. La qualité et la localisation des altérations indiquent un trauma mécanique.

D'après les expériences jusqu'à présent, les possibilités d'influencer thérapeutiquement cette affection sont limitées.

Valutazione epidemologica, clinica ed anatomopatologica della infiammazione degli estensori carpali nel bovino

Gli autori descrivono dal punto di vista epidemiologico, clinico ed anatomo-istopatologico 24 casi di infiammazione degli estensori carpali (m. estensore radiale del carpo, m. estensore comune delle falangi, m. lungo abduttore della I falange) riscontrati in bovini ricoverati presso la II Clinica Medica Veterinaria della Università di Monaco.

La metà dei soggetti erano vacche primipare di età compresa fra i 2¼ e i 3 anni; i rimanenti (tranne una eccezione) erano vacche primipare di età compresa fra i 4 e i 9 anni. In tutti gli animali giovani la malattia si presentava nelle prime 11 settimane dopo il parto.

Il segno clinico più evidente era la posizione degli animali durante il decubito, con gli arti anteriori tenuti, in maggiore o minore misura, estesi in avanti.

La palpazione permetteva di apprezzare una tumefazione omogenea e dura sulla parte dorsale dell'arto anteriore. Nella maggioranza dei casi la lesione era accompagnata da pododermatite agli arti posteriori e/o anteriori e da una reazione sistemica sotto forma di polisinovialite e di iperproteinemia.

Da un punto di vista anatomopatologico si rilevava una infiltrazione edematoso-emorragica della parte distale del m. estensore radiale del carpo e in particolare della sua fascia. Il tendine e la guaina tendinea si presentavano tumefatti, con contorni poco definiti.

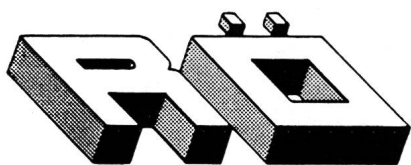
Istologicamente le lesioni erano tipiche di una infiammazione subacuta granuleggiante.

Gli autori ritengono che tale affezione rappresenti una complicazione di altre malattie dell'apparato locomotore, anche se il tipo e la natura delle alterazioni suggerirebbero una interpretazione traumatica della eziologia.

Le terapie adottate non hanno protato a risultati soddisfacenti.

Adresse: Prof. Dr. W. Klee
Klinik für Rinderkrankheiten
Bischofsholer Damm 15
D-3000 Hannover 1

Manuskripteingang: 22. Dezember 1988



furrer RÖNTGENTECHNIK
Büelmatt 12 · 6204 Sempach · 041 - 99 21 20

.....
Perfekte Röntgentechnik für den Tierarzt

.....