

Zeitschrift: Schweizer Archiv für Tierheilkunde SAT : die Fachzeitschrift für Tierärztinnen und Tierärzte = Archives Suisses de Médecine Vétérinaire ASMV : la revue professionnelle des vétérinaires

Band: 133 (1991)

Heft: 9

Artikel: Réaction cellulaires intestinales du bovin après infection par fasciola hepatica

Autor: Wicki, P. / Schwalbach, Bettina / Charbon, J.L.

DOI: <https://doi.org/10.5169/seals-592224>

Nutzungsbedingungen

Die ETH-Bibliothek ist die Anbieterin der digitalisierten Zeitschriften. Sie besitzt keine Urheberrechte an den Zeitschriften und ist nicht verantwortlich für deren Inhalte. Die Rechte liegen in der Regel bei den Herausgebern beziehungsweise den externen Rechteinhabern. [Siehe Rechtliche Hinweise.](#)

Conditions d'utilisation

L'ETH Library est le fournisseur des revues numérisées. Elle ne détient aucun droit d'auteur sur les revues et n'est pas responsable de leur contenu. En règle générale, les droits sont détenus par les éditeurs ou les détenteurs de droits externes. [Voir Informations légales.](#)

Terms of use

The ETH Library is the provider of the digitised journals. It does not own any copyrights to the journals and is not responsible for their content. The rights usually lie with the publishers or the external rights holders. [See Legal notice.](#)

Download PDF: 13.10.2024

ETH-Bibliothek Zürich, E-Periodica, <https://www.e-periodica.ch>

RÉACTIONS CELLULAIRES INTESTINALES DU BOVIN APRÈS INFECTION PAR *FASCIOLA HEPATICA*

P. WICKI¹, BETTINA SCHWALBACH¹, J. L. CHARBON¹, A. STEINER², M. LANG³, F. LOUP⁴, K. PFISTER¹

RÉSUMÉ

Les réactions de défense des bovins contre *Fasciola hepatica* se manifestent d'une part au niveau du foie, d'autre part à un niveau préhépatique peu étudié. L'objectif de ce travail fut d'identifier et de quantifier la réponse à médiation cellulaire au niveau de l'intestin grêle. Cinq groupes de deux taureaux d'engrais de race Simmental x Red Holstein furent infectés par sonde oesophagienne avec des métacercariae de *F. hepatica* (MC) selon deux schémas d'expérience. Deux groupes de deux taureaux servirent de contrôle. Des biopsies de l'intestin grêle furent prélevées régulièrement après infection (p. i.) et réinfection (p. ri.) et traitées histologiquement afin de déterminer la réaction des mastocytes mucosaux (MM), des granulocytes éosinophiles (EOS) et des cellules caliciformes (CC).

Au cours de la première expérience, un groupe reçut 1000 MC tandis qu'un autre recevait deux fois 1000 MC à cinq semaines d'intervalle; le tissu intestinal fut prélevé peu avant infection, 5, 10 et 19 semaines p. i., respectivement 5 et 14 sem. p. ri.

Lors de la deuxième expérience, trois groupes furent infectés respectivement avec 400 MC, 2 x 400 MC à cinq semaines d'intervalle et 800 MC; les biopsies furent pratiquées 1 semaine avant infection, 6, 11 et 19 semaines p. i., respectivement 1, 6 et 14 semaines p. ri.

Des coupes histologiques du tissu intestinal obtenu furent effectuées et colorées au Bleu Astra pour la détermination des MM, selon Lendrum afin de mettre en évidence les EOS et à l'acide périodique Schiff (PAS) pour les CC.

Au cours des deux essais, la densité des MM et des EOS augmenta proportionnellement au nombre d'infections et à la dose infectieuse; aucune variation significative ne fut observée pour les CC au cours des semaines.

La réaction cellulaire intestinale mise en évidence suggère une participation de la paroi intestinale du bovin à l'immunité contre la grande douve du foie.

MOTS-CLÉS: *Fasciola hepatica* - immunité cellulaire - intestin grêle - bovin

INTESTINAL CELLULAR REACTIONS IN CATTLE AFTER INFECTION WITH *FASCIOLA HEPATICA*

Defence reactions of cattle against *Fasciola hepatica* take place not only in the liver but also on a prehepatic level. The aim of the present experiments is to identify and quantify the cellular response in the small intestine.

Five groups of two bulls (Simmental x Red Holstein, 6 months old) were infected by oesophageal probe with metacercariae of *F. hepatica* (MC) according to two experimental procedures. Two groups of bulls served as controls.

In the first experiment both infected groups received 1000 MC once or twice at an interval of five weeks. The intestinal tissue was taken before infection and 5, 10 and 19 weeks p.i., respectively 5 and 14 weeks p. reinf. (p.ri.). In the second experiment, three infected groups received 400, 2 x 400 MC (at an interval of five weeks) and 800 MC respectively. Biopsies were taken one week ante infectionem, 6, 11 and 19 weeks p.i., respectively 1, 6 and 14 weeks post refectionem (p. ri.).

The biopsies of the small intestine were prepared for histology and the tissue sections stained as follows: Astra blue for mucosal mast cells (MMC), Lendrum for eosinophils (EOS) and Periodic Acid Schiff (PAS) for goblet cells (GC). The density of the three cell populations in the mucosa was determined microscopically and quantified.

In both experiments the density of the MMC and EOS increased with each refection and depended on the infectious dose. There was no significant variation of the GC-numbers. The described intestinal cellular reactions suggest a participation of the small intestinal wall in the immunity against the common liver fluke.

KEY WORDS: *Fasciola hepatica* - cellular immunity - small intestine - cattle

INTRODUCTION ET OBJECTIF

Le trématode *F. hepatica* est un des helminthes les plus fréquemment rencontrés dans le cheptel bovin en Suisse (Eckert et al., 1975; Ducommun et Pfister, 1991) et conduit à des infections aiguës et chroniques. Les régions de Suisse les plus touchées sont les Préalpes bernoises, la Suisse Centrale ainsi qu'une partie du haut plateau jurassien (Eckert et al., 1975; Petzold, 1983, 1989; Schmutz, 1985).

Malgré l'existence de nombreux anthelminthiques, certains non seulement efficaces contre les grandes douves adultes mais également contre les stades juvéniles de *F. hepatica* (Suazo et al., 1983; Büscher et al., 1987; Rapic et al., 1988), la grande douve reste un problème considérable dans l'élevage bovin actuel. De plus, la période de prépatence du parasite étant particulièrement longue et les diagnostics clinique et parasitologique (méthode de sédimentation, sérologie) n'étant que peu fiables, il est indispensable de rechercher des moyens prophylactiques efficaces, telle une immunisation active. Ceci implique la connaissance des différents mécanismes immunitaires dont dispose le bovin contre la grande douve et qui lui permettraient d'établir un bouclier immunitaire après une vaccination.

Il a été clairement démontré que le bovin – contrairement au mouton – développe une immunité considérable aux réinfections à *F. hepatica* (Boray, 1969; Kendall et al., 1978; Haroun et Hillyer, 1986). Ceci fut établi à l'aide d'infections expérimentales non seulement sur les ruminants, mais également sur le rat – modèle excellent pour l'analyse des défenses immunitaires du bovin contre *F. hepatica*, cette espèce étant également pourvue d'une résistance aux réinfections (Hayes et al., 1972) – et sur la souris, modèle dont la réaction immunitaire à la grande douve est comparable à celle de l'ovin.

Cependant, les mécanismes à l'origine de la résistance partielle à la grande douve et leur régulation restent peu connus, bien qu'ils fussent et soient l'objet de nombreuses recherches chez les espèces citées ci-dessus (Armour et Dargie, 1973; Pfister, 1986).

Les premiers travaux effectués permirent de constater une nette protection lors d'infections après transfert de cellules

lymphoïdes et de sérum de rats infectés à des rats sains (Armour et Dargie, 1974; Hayes et al., 1974). Par ailleurs, un certain nombre de tentatives de vaccinations ont été effectuées à l'aide de métacercaires irradiées ou d'antigènes plus ou moins purifiés, non seulement chez le rat (Haroun et Hillyer 1986), mais aussi chez le bovin (Hughes et al., 1982; Acosta et al., 1989). La plupart de ces expériences échouèrent ou n'obtinrent qu'un succès partiel, la protection assurée n'étant qu'incomplète et de courte durée.

Il est important de noter que le parasite lui-même a la capacité d'échapper aux défenses de l'hôte. En effet, Goose (1978) démontra que certaines substances sécrétées par la douve adulte sont toxiques pour les cellules lymphoïdes in vitro et Hanna (1980) observa, également in vitro, que la grande douve est capable de rejeter et de renouveler ses antigènes de surface lorsque ceux-ci sont recouverts d'anticorps spécifiques. Il a été également établi que les infections à *F. hepatica* induisent une réponse immunitaire humorale détectable contre plusieurs antigènes du parasite (Reddington et al., 1984). Cette réaction se caractérise entre autres par une augmentation de la concentration sérique et biliaire des anticorps IgM, IgG et IgA (Duffus et Franks, 1981; Hughes et al., 1981; Wedrychowicz et Turner, 1987).

La réponse des anticorps IgE, observée également lors de nombreuses autres infections helminthiques (Jarrett et Miller, 1982) se compose de l'élévation de la concentration des IgE non spécifiques, dont le rôle est peu connu, et des IgE spécifiques qui jouent vraisemblablement un rôle de médiateur important dans des réactions à médiation cellulaire contre *F. hepatica* (Pfister, 1984), réactions généralement nommées «antibody-dependent cell-mediated cytotoxicity (ADCC)».

Les réactions ADCC qui sont à la base de cette helminthotoxicité ont surtout été observées in vitro lors d'infections à *Schistosoma mansoni* (Butterworth et al., 1974), à *Nippostrongylus brasiliensis* et à *Trichinella spiralis* (Mackenzie et al., 1981) et sont avant tout l'apanage des granulocytes éosinophiles (Davies et Goose, 1981) et neutrophiles (Dean et al., 1974), ainsi que des macrophages (Mackenzie et al., 1980). Elles sont le résultat de l'interaction étroite entre ces cellules et, d'une part, des mastocytes et, d'autre part, des facteurs humoraux tels les anticorps IgE, IgG1, IgG2 et le système du complément (Capron et al., 1982). L'activité toxique proprement dite des réactions ADCC est due à la dégranulation des cellules citées ci-dessus et à la libération de différents facteurs helminthotoxiques (McLaren et al., 1978; Klebanoff et al., 1980) qui entraînent la lyse et la phagocytose partielles du parasite.

-
- 2) Veterinär-Chirurgische Klinik der Universität Zürich
 - 3) Klinik für Andrologie und Gynäkologie der Universität Zürich
 - 4) Cabinet Vétérinaire, Chemin des Kybourg 10, 1700 FRIBOURG

Ce travail a pu être réalisé grâce au soutien de l'Office vétérinaire fédéral (projet No 012.88.3).

Dans le cas de *F. hepatica*, des réactions similaires ont été mises en évidence chez le rat au niveau de la muqueuse de l'intestin grêle, première barrière organique lors de la migration du parasite vers le foie (Doy et al., 1978). On constata par la suite, lors d'une primo-infection, une prolifération marquée des mastocytes mucosaux (MM), des granulocytes éosinophiles (EOS) et neutrophiles ainsi que des cellules caliciformes (CC) (Pfister et Meierhofer, 1986). Lors de réinfections, la prolifération des MM et des EOS est proportionnelle à la dose infectieuse et au nombre d'infections, tandis que la densité des CC ne subit que quelques fluctuations rarement significatives (Spähni, 1988; Charbon, 1990).

Bien que, comme cité précédemment, les tentatives de vaccination effectuées n'aient rencontré qu'un succès mitigé, les résultats obtenus au niveau intestinal après infections et réinfections chez le rat laissent envisager qu'une stimulation antigénique de l'intestin de ce dernier est possible et qu'elle engendre chez l'hôte une réaction de défense.

L'objectif de ce travail fut ainsi d'identifier, de quantifier et de suivre le déroulement de la réaction à médiation cellulaire chez l'animal vivant à l'aide de biopsies de l'intestin grêle de bovins infectés selon deux schémas d'expérience faisant varier le nombre d'infections et la dose infectieuse.

ANIMAUX, MATÉRIEL ET MÉTHODES

Animaux

Quatorze taureaux d'engrais, de race Simmental x Red Holstein, libres de parasites au vu de nos examens parasitologiques et âgés d'environ six mois au début de l'expérience, furent répartis en sept groupes (groupes 1-7 dans le cadre de deux expériences:

Expérience 1 (Les six animaux de cette expérience ont été mis à notre disposition par la firme Ciba-Geigy SA St-Aubin que nous remercions vivement.)

Groupe 1: deux animaux de contrôle

Groupe 2: deux animaux infectés avec 1000 métacercaires de *F. hepatica* (MC)

Groupe 3: deux animaux infectés à deux reprises avec 1000 MC à cinq semaines d'intervalle

Expérience 2

Groupe 4: deux animaux de contrôle (L'un des taureaux de ce groupe mourut en cours de narcose.)

Groupe 5: deux animaux infectés avec 400 MC

Groupe 6: deux animaux infectés deux fois avec 400 MC à cinq semaines d'intervalle

Groupe 7: deux animaux infectés avec 800 MC

Les animaux des deux essais furent tenus à l'intérieur durant toute la durée des expériences, nourris de foin et de silo, afin d'éviter tout contact avec des pâturages potentiellement contaminés par des parasites.

Infections et biopsies intestinales

Les animaux des deux expériences furent infectés respectivement réinfectés par sonde oesophagienne.

Expérience 1: Deux biopsies de l'intestin grêle (iléum cranial et caudal) furent prélevées par laparotomie dans le flanc droit peu avant infection (semaine 0, animaux de contrôle), cinq semaines après infection (groupes 1 et 2), respectivement cinq semaines après réinfection, ainsi qu'au moment de l'abattage, 19 semaines après la première infection (groupes 1-3).

Expérience 2: Deux biopsies de l'intestin grêle (iléum cranial et caudal) furent prélevées par laparotomie selon les méthodes de Steiner et al. (1991) une semaine avant (animaux de contrôle), une (groupes 4, 6, 7), six et 11 semaines après infection, respectivement une et six semaines après réinfection, ainsi qu'au moment de l'abattage, 19 semaines après infection (groupes 4-7).

Traitement histologique des biopsies intestinales

La moitié du tissu intestinal obtenu fut fixée dans de la formaline 4% et colorée selon Lendrum (1944) afin de mettre en évidence les granulocytes éosinophiles et à l'acide périodique Schiff (PAS) pour les cellules caliciformes (Hotchkiss, 1948).

L'autre moitié fut fixée dans la solution de Carnoy puis colorée au Bleu Astra (Enerbaeck, 1981) pour la détermination des mastocytes mucosaux.

Détermination du nombre de cellules

Les trois types de cellules furent comptés à l'aide d'un microscope à projection VISOPAN (Reichert Austria) dans 20 «crypt - villus - units» (1 CVU représente une portion de la muqueuse intestinale limitée par deux cryptes glandulaires et la lamina propria de la villosité: Ruitenbergh et Elgersma, 1976).

RESULTATS

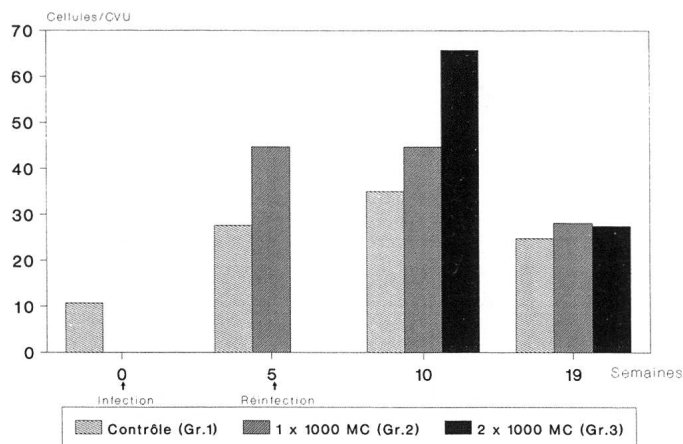
Reactions cellulaires intestinales

Mastocytes mucosaux

Expérience 1 (fig. 1)

La densité intestinale des mastocytes mucosaux (MM) des animaux du groupe 2 (1 x 1000 MC) augmente de manière significative cinq semaines après la première infection (p.i.; $p < 0,001$).

Fig. 1: mastocytes mucosaux après (ré)infection par *F. hepatica* (Exp. 1)



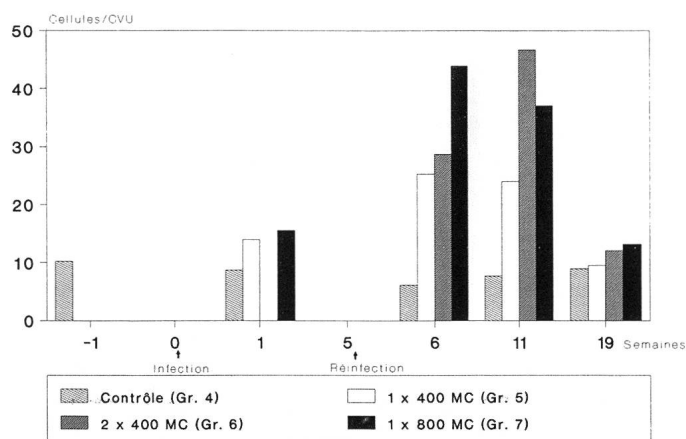
Dans le même délai après réinfection (p.ri., respectivement 10 semaines p.i.), le groupe 2 et le groupe ayant reçu à deux reprises 1000 MC (groupe 3) présentent une différence très significative par rapport au groupe de contrôle ($p < 0,001$), la prolifération des cellules des animaux réinfectés étant nettement supérieure à celle des animaux n'ayant été infectés qu'une fois ($p < 0,001$) groupe qui, quant à lui, répond quasiment de la même manière qu'à la cinquième semaine p.i.

A la dix-neuvième semaine, alors que les douves adultes sont dans les canaux biliaires depuis environ dix semaines, la réaction des groupes 2 et 3 est encore significativement plus élevée que celle du groupe témoin ($p < 0,001$ respectivement $p = 0,05$).

Expérience 2 (fig. 2)

Une semaine p.i., la réaction des MM des animaux des groupes ayant reçu respectivement 400 et 800 MC (groupes 5 et 7) est, bien que peu marquée, statistiquement significative par

Fig. 2: mastocytes mucosaux après (ré)infection par *F. hepatica* (Exp. 2)



rapport au groupe 4 ($p < 0,005$), les deux groupes ne présentant aucune variation significative entre eux.

Six semaines p.i. (groupes 5 et 7), respectivement une semaine p.ri. (groupe 6), le nombre de MM des animaux ayant reçu 800 MC est significativement plus élevé que celui des animaux n'ayant été infectés qu'avec 400 MC, les deux groupes ayant une densité cellulaire significativement plus grande que le groupe de contrôle ($p < 0,001$) et nettement plus élevée qu'une semaine p.i.; les animaux réinfectés ne réagissent pas de manière significative par rapport au groupe 5 mais présentent une densité cellulaire plus basse ($p < 0,05$) respectivement plus élevée ($p < 0,001$) que les groupes 7 et 4.

Onze semaines p.i., respectivement six semaines p.ri., la réaction mastocytaire des groupes 5 et 7 est moins marquée qu'à la sixième semaine, mais les deux groupes ont, avec le groupe de contrôle et entre eux, les mêmes relations significatives; la prolifération cellulaire du groupe des animaux ayant reçu 2 x 400 MC est, à la onzième semaine, nettement plus importante qu'à la sixième semaine et très nettement supérieure à la densité du groupe de contrôle ($p < 0,0001$) et des groupes 5 et 7 ($p < 0,001$ resp. $p < 0,05$).

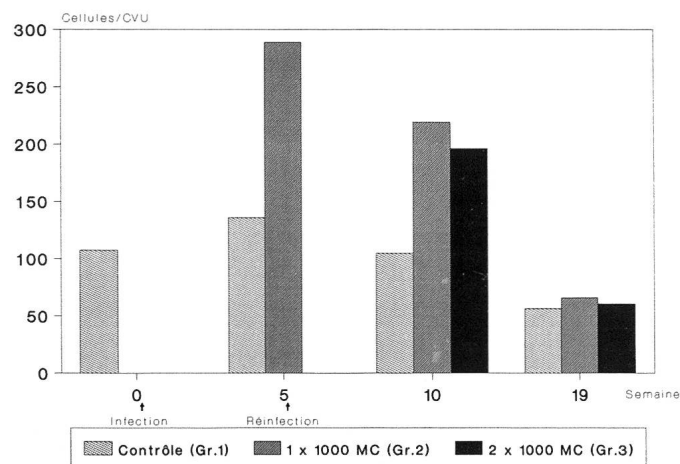
A l'abattage, seuls les groupes 6 et 7 présentent encore une densité significative supérieure à celle du groupe témoin, les trois groupes d'animaux infectés ne présentant pas de différence significative entre eux.

Granulocytes éosinophiles

Expérience 1 (fig. 3)

Cinq semaines p.i., la densité des granulocytes éosinophiles (EOS) des animaux ayant été infectés avec 1000 MC (groupe 2) augmente de manière significative ($p < 0,001$).

Fig. 3: granulocytes éosinophiles après (ré)infection par *F. hepatica* (Exp. 1)



Cinq semaines p. ri. (dix semaines p.i.), les proliférations cellulaires du groupe 2 et du groupe ayant reçu 2 x 1000 MC (groupe 3) sont très élevées par rapport à celle du groupe de contrôle ($p < 0,01$), le groupe 2 montrant une prolifération cellulaire significativement supérieure au groupe 3 ($p < 0,05$), mais qui reste moins marquée qu'à la cinquième semaine. A la dix-neuvième semaine, l'éosinophilie locale des groupes infectés a rejoint le niveau du groupe de contrôle.

Expérience 2 (fig. 4)

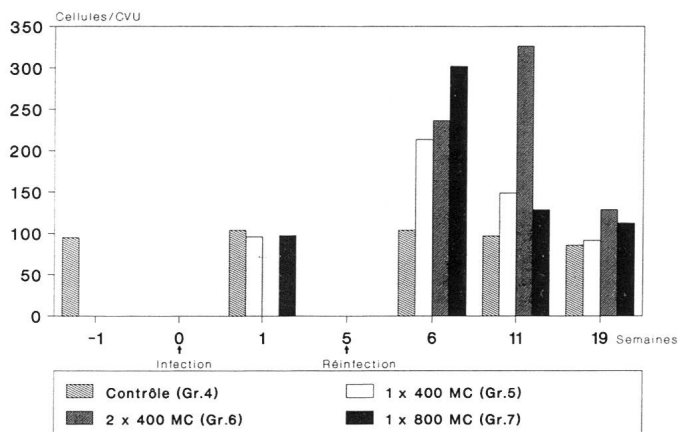
Une semaine après infection, les réactions éosinophiles des animaux infectés respectivement avec 400 et 800 MC (groupes 5 resp. 7) ne présentent pas de différence significative, ni entre elles ni avec celle du groupe de contrôle (groupe 4).

Six semaines p.i. respectivement une semaine p.ri. (groupe 6), le nombre d'EOS du groupe 7 est plus élevé que celui du groupe 5 ($p < 0,01$), la réaction des deux groupes étant plus grande que celle du groupe témoin ($p < 0,001$); la densité cellulaire du groupe des animaux réinfectés (groupe 6), plus importante que celle du groupe 5 ($p < 0,05$) et moins marquée que celle du groupe 7 ($p < 0,001$), montre une variation importante par rapport au groupe de contrôle ($p < 0,001$).

Onze semaines p.i. respectivement six semaines p.ri., la prolifération cellulaire du groupe 7 est devenue inférieure à celle du groupe 5 ($p < 0,01$), la réaction de ce dernier étant également très nettement moins importante qu'à la sixième semaine ($p < 0,01$); les deux groupes présentent par ailleurs une différence significative par rapport au groupe témoin ($p < 0,01$) et au groupe 6 ($p < 0,0001$), groupe dont la réaction des EOS est nettement plus marquée qu'à la semaine 6 ($p < 0,001$).

A l'abattage, les trois groupes infectés se distinguent encore du groupe de contrôle (groupe 5: $p < 0,05$; groupes 6 et 7:

Fig. 4: granulocytes éosinophiles après (ré)infection par *F. hepatica* (Exp. 2)



$p < 0,01$), le groupe 5 ayant une réaction moindre que les groupes 6 et 7 ($p < 0,001$) et le groupe 6 une réaction plus importante que le groupe 7 ($p < 0,001$).

Cellules calciformes

Tout au long des deux expériences, le nombre de CC des groupes infectés ne varie pas significativement par rapport au groupe de contrôle.

Pour les trois types de cellules, la réaction fut semblable dans la partie craniale et dans la partie caudale de l'iléum.

DISCUSSION

La protection assurée par la seule présence d'anticorps (IgG, IgA, IgM, IgE) n'étant que partielle ou inexistante (Corba et al., 1971; Hayes et al., 1974), nombre d'auteurs se sont intéressés à l'immunité à médiation cellulaire ainsi qu'aux mécanismes d'«antibody-dependent cell-mediated cytotoxicity», non seulement au niveau hépatique, chez le bovin (Pomorski, 1980), mais également, chez le rat, au niveau de l'intestin grêle (Doy et al., 1981; Pfister, 1986), premier obstacle pour le parasite lors de sa migration vers le foie.

Forts des résultats obtenus chez le rat par Meierhofer (1987), Spähni (1988) et Charbon (1990), nous entreprîmes, dans cette étude, la détermination quantitative des MM, des EOS et des CC au niveau de la paroi de l'iléum de bovins infectés par voie orale avec des métacercaires de *F. hepatica* selon différents schémas d'expérience faisant varier le nombre d'infections et la dose infectieuse.

Mastocytes mucosaux

Les mastocytes mucosaux – type particulier de mastocytes – peuplent la lamina propria des muqueuses (poumons, tractus gastro-intestinal) et sont particulièrement abondants dans l'intestin (Enerbaeck, 1966).

Même si l'origine de ces cellules est peu claire, elles seraient issues de la moelle osseuse (Kitamura et al., 1979) – leur prolifération est thymo-dépendante (Ruitenbergh et Elgersma, 1976) et elles sont, avec les anticorps IgE (Jarrett et Miller, 1982) ou IgG1 et IgG2 (Capron et al., 1982; Wedrychowicz et al., 1984), à l'origine de la plupart des réactions anaphylactiques du type 1 communes aux infections helminthiques (Miller, 1980).

La prolifération des MM des groupes ayant été infectés avec 400 respectivement 800 MC (groupes 5 et 7, exp. 2) est, une semaine après infection, similaire à celle observée par Charbon (1990) chez le rat. Une réaction corroborant ces résultats fut constatée par Alizadeh et Wakelin (1982), également chez le rat, après infection par *Trichinella spiralis*.

Il est impossible de savoir si la réponse des MM à la semaine 1 est une réaction inflammatoire non spécifique momentanée due au passage des douves à travers l'intestin ou s'il s'agit d'une réaction spécifique au parasite se prolongeant après la première semaine p.i.

La réponse marquée des MM des groupes infectés cinq et dix semaines p.i. (exp. 1) respectivement six et onze semaines p.i. (exp. 2) est semblable à la réaction observée chez le rat infecté non seulement par *F. hepatica* (Doy et al., 1981; Pfister et Meierhofer, 1986) mais aussi par *T. spiralis* et *Nippostrongylus brasiliensis* (Woodbury et al., 1984; Russell, 1990). Ceci suggère que les douves ayant survécu au passage de l'intestin et de la cavité abdominale libèrent certains facteurs induisant directement ou par l'intermédiaire des lymphocytes T (Miller, 1980) la prolifération et la stimulation des MM. Ce phénomène fut observé chez le rat lors d'infections par *N. brasiliensis* (Haig et al., 1982, 1984); vu la présence prolongée de la grande douve dans l'hôte, cette hypothèse est à envisager.

A la semaine 19, même si le nombre de cellules des groupes infectés est encore plus marqué que celui du groupe témoin, on constate une très nette diminution de la réponse des mastocytes mucosaux – observée chez le rat par Doy et al. (1981) déjà dès la quatorzième semaine p.i. –, ce qui est certainement représentatif d'une baisse de la stimulation antigénique du parasite.

Les proliférations cellulaires obtenues pour les deux groupes mono-infectés de la deuxième expérience aux première et surtout sixième et onzième semaines démontrent clairement que la réaction mastocytaire dépend de la dose infectieuse, ce qui rejoint les résultats de Charbon (1990) chez le rat. Moraes et al. (1986) constatèrent une corrélation proportionnelle positive entre la quantité de nématodes dans l'intestin et la densité des MM chez le porc.

A la dixième semaine, la réponse très marquée des MM des animaux ayant été infectés à deux reprises avec 1000 MC (groupe 3) et, à la onzième semaine, du groupe ayant reçu deux fois 400 MC (groupe 6) nous autorise à penser que la densité mastocytaire dépend du nombre d'infections. Meierhofer (1987) et Spähni (1988) ont également constaté une augmentation plus marquée des MM après réinfection, même si cette dernière ne se différencie pas significativement de celle du groupe des animaux infectés à une seule reprise.

Ce type de réactions a déjà été observé in vitro lors d'infections par *N. brasiliensis*, par *T. spiralis* (Mackenzie et al., 1981) et par *S. mansoni* (Capron et al., 1982).

Dans le cas de *F. hepatica*, la relation temporelle, proportionnelle à la dose infectieuse, entre les modifications de la concentration des anticorps IgE et de la densité des MM et des

EOS au cours d'une infection a déjà été démontrée par Pfister et Meierhofer (1986) chez le rat.

Granulocytes éosinophiles

L'absence de prolifération significative des granulocytes éosinophiles en première semaine après infection (exp. 2) ne correspond pas aux résultats de Doy et al. (1978), Meierhofer (1987), Spähni (1988) et Charbon (1990) chez le rat. A toutes les dates ultérieures de biopsies, les modifications de la densité des EOS sont proportionnelles et parallèles à celles des mastocytes mucosaux, abstraction faite des cellules des animaux du groupe 3 (exp. 1) qui, à la dixième semaine p.i., réagissent plus faiblement que ceux du groupe 2.

Contrairement à Charbon (1990) qui, chez le rat, ne constate qu'une dépendance du nombre d'infections, nous observons ici une réponse proportionnelle non seulement au nombre d'infections mais également à la dose infectieuse, ce qui est de très bon augure pour la défense lors de réinfections.

Même si les fonctions et les mécanismes d'action des EOS restent peu clairs, il a été établi à maintes reprises que ce type de cellules est impliqué dans des réactions immunitaires contre des helminthes tels *S. mansoni* (Butterworth et al., 1975), *N. brasiliensis* (Wertheim et al., 1990) et *T. spiralis* (Gomez-Cerezo et al., 1990), réactions qui ne portent atteinte à l'intégrité du parasite qu'en présence de MM et d'anticorps (Mackenzie et al., 1981; Sugane, 1987).

Dans le cas de *F. hepatica*, la participation des EOS à la défense immunitaire a été prouvée chez le rat non seulement in vitro par Doy et al. (1980), mais aussi in vivo par Bennett et al. (1980), qui constatèrent l'adhérence d'EOS aux douves adultes après que celles-ci eurent été placées dans l'abdomen. Chez le bovin, l'activité fasciolicide des EOS a été démontrée in vitro en présence d'anticorps par Duffus et Franks (1980) et par Glauert et al. (1985).

La réaction des MM et des EOS que nous observons dans cette étude chez le bovin ainsi que les résultats de Pfister (1986) qui, chez le rat, observa une étroite collaboration entre les IgE et les deux types de cellules précitées autorisent à considérer l'hypothèse d'une réaction ADCC contre la grande douve au niveau intestinal comme plausible.

Cellules caliciformes

L'absence de réactions des CC au cours de nos deux expériences peut sans nul doute être due au fait que l'intestin n'est pour ce parasite que le premier organe à traverser lors de sa migration vers le foie; sa présence dans l'intestin est si courte que l'hypothèse d'un «trapping» qui est en partie responsable de

l'expulsion d'helminthes intestinaux adultes (Miller, 1971, 1984) est à considérer avec prudence.

LITTÉRATURE

Acosta D., Cristina J., Uriarte G., Lanzzeri S., Gama S. (1989): Preliminary study on the immunity induced in cattle with irradiated metacercariae of *Fasciola hepatica*, in Uruguay. *Veterinaria, Uruguay* 25, 12–20. — Alizadeh H., Wakelin D. (1982): Comparison of rapid expulsion of *Trichinella spiralis* in mice and rats. *Int. J. Parasitol.* 12, 65–73. — Armour J., Dargie J. D. (1973): Studies on immunity to *Fasciola hepatica*. *Ann. Fac. Med. Vet. Torino* 20 (suppl.), 135–147. — Armour J., Dargie J. D. (1974): Immunity to *Fasciola hepatica* in the rat. Successful transfer of immunity by lymphoid cells and by serum. *Exp. Parasitol.* 35, 381–388. — Bennett C. E., Hughes D. L., Harness E. (1980): Changes in tegument during killing of adult flukes surgically transferred to sensitized rats. *Parasite Immunol.* 2, 39–55. — Boray J. C. (1969): Experimental fascioliasis in Australia. *Adv. Parasitol.* 7, 95–210. — Büscher G., Bowen F. L., Strong M. B., Allison J. R., Richards R. J. (1987): Extension of the prepatent period of *Fasciola hepatica* in infected animals following treatment with triclabendazole. *Vet. Rec.* 120, 460–461. — Butterworth A. E., Sturrock R. F., Houba V., Rees P. H. (1974): Antibody-dependent cell-mediated damage to schistosomula in vitro. *Nature* 252, 503–505. — Butterworth A. E., Sturrock R. F., Houba V., Rees P. M. (1975): Eosinophils as mediators of antibody-dependent damage to schistosomula. *Nature* 253, 474–475. — Capron A., Dessaint J. P., Haque A., Capron M. (1982): Antibody-dependent cell-mediated cytotoxicity against parasites. *Prog. Allergy* 31, 234–267. — Charbon J.-L. (1990): Cellular reactions in the small intestine of rats after infection with *Fasciola hepatica*. *Diss. med. vet., Bern*. — Corba J., Armour J., Roberts R. J., Urquhart G. M. (1971): Transfer of immunity to *Fasciola hepatica* infection by lymphoid cells. *Res. Vet. Sci.* 12, 292–295. — Davies C., Goose J. (1981): Killing of newly excysted juveniles of *Fasciola hepatica* in sensitized rats. *Parasite immunol.* 3, 81–96. — Dean D. A., Wistar R. A., Murrell K. D. (1974): Combined in vitro effects of rat antibody and neutrophilic leucocytes on schistosomula of *Schistosoma mansoni*. *Am. J. Trop. Med. Hyg.* 23, 420–428. — Doy T. G., Hughes D. L., Harness E. (1978): Resistance of the rat to reinfection with *Fasciola hepatica* and the possible involvement of intestinal eosinophil leucocytes. *Res. Vet. Sci.* 25, 41–44. — Doy T. G., Hughes D. L., Harness E. (1980): The selective adherence of rat eosinophils to newly excysted *Fasciola hepatica* in vitro. *Res. Vet. Sci.* 29, 98–101. — Doy T. G., Hughes D. L., Harness E. (1981): Hypersensitivity in rats infected with *Fasciola hepatica*: possible role of protection against a challenge infection. *Res. Vet. Sci.* 30, 360–363. — Ducommun D., Pfister K. (1991): Prevalence and distribution of *Dicrocoelium dendriticum* and *Fasciola hepatica* in cattle in Switzerland. *Parasitol. Res.* 77, 364–366. — Duffus W. P., Franks D. (1980): In vitro effect of immune serum and bovine granulocytes on juvenile *Fasciola hepatica*. *Clin. exp. Immunology* 41, 430–440. — Duffus W. P., Franks D. (1981): The interaction in vitro between bovine immunoglobulin and juvenile *Fasciola hepatica*. *Parasitology* 82,

1–10. — Eckert J., Sauerländer R., Wolff K. (1975): Häufigkeit und geographische Verbreitung von *Fasciola hepatica* in der Schweiz. *Schweiz. Arch. Tierheilk.* 117, 173–184. — Enerbaeck L. (1966): Mast cells in rat gastrointestinal mucosa. 2. Dye-binding and metachromatic properties. *Acta path. et microbiol. scandinav.* 66, 303–312. — Enerbaeck L. (1981): The gut mucosal mast cell. *Monogr. Allergy* 17, 222–232. — Glauert A. M., Lammas D. A., Duffus W. P. H. (1985): Ultrastructural observations on the interaction in vitro between bovine eosinophils and juvenile *Fasciola hepatica*. *Parasitology* 91, 459–470. — Gomez-Cerezo J., Cobo J., Prados C., Medrano J., Vazquez J. J., Molina F. (1990): Eosinophilia in an outbreak of trichinellosis. *Bull. Soc. Fr. Parasitol.* 8, Suppl. 1, 628. — Goose J. (1978): Possible role of excretory/secretory products in evasion of host defense by *Fasciola hepatica*. *Nature* 275, 216–217. — Haig D. M., Jarrett E. E. E., Tas J. (1984): In vitro studies on mast cell proliferation in *N. brasiliensis* infection. *Immunology* 51, 643–651. — Haig D. M., McKee T. A., Jarrett E. E. E., Woodbury R., Miller H. R. P. (1982): Generation of mucosal mast cells is stimulated in vitro by factors derived from T-cells of helminth infected rats. *Nature* 300, 188–190. — Hanna R. E. B. (1980): *Fasciola hepatica*: Glycocalyx replacement in the juvenile as a possible mechanism for protection against host immunity. *Exp. Parasitol.* 50, 103–114. — Haroun E. M., Hillyer G. V. (1986): Resistance to fascioliasis – a review. *Vet. Parasitol.* 20, 63–93. — Hayes T. J., Bailer J., Mitrović M. (1972): Immunity in rats to superinfection with *Fasciola hepatica*. *J. Parasitol.* 58, 1103–1105. — Hayes T. J., Bailer J., Mitrović M. (1974): Studies on the serum transfer of immunity to *Fasciola hepatica* in the rat. *J. Parasitol.* 60, 930–934. — Hotchkiss R. D. (1948): A microchemical reaction resulting in the staining of polysaccharide structure in fixed tissue preparations. *Arch. Biochem.* 16, 131–141. — Hughes D. L., Hanna R. E. B., Doy T. G. (1982): Antibody response in cattle, sheep and rats to infection with gamma-irradiated metacercariae of *Fasciola hepatica*. *Res. Vet. Sci.* 32, 354–358. — Hughes D. L., Hanna R. E. B., Symons H. W. (1981): *Fasciola hepatica*: IgG and IgA levels in the serum and bile of infected cattle. *Exp. Parasitol.* 52, 271–279. — Jarrett E. E. E., Miller H. R. P. (1982): Production and activities of IgE in helminth infection. *Prog. Allergy* 31, 178–233. — Kendall S. B., Sinclair I. J., Everett G., Parfitt J. W. (1978): Resistance to *Fasciola hepatica* in cattle. I. Parasitological and serological observations. *J. Comp. Path.* 88, 115–122. — Kitamura Y., Shimada M., Go S., Matsuda H., Hatanaka H., Seki M. (1979): Distribution of mast-cell precursors in haematopoietic and lymphopoietic tissues of mice. *J. Exp. Med.* 150, 482–490. — Klebanoff S. J., Jong E. C., Henderson W. R. (1980): The eosinophil peroxidase: purification and biological properties. In: Mahmoud A.A.F., Austen K.F. (eds). *The eosinophil in health and disease*, 99–111. Grune & Stratton, New York. — Lendrum A. C. (1944): The staining of eosinophil polymorphs and enterochromaffin cells in histological sections. *J. Pathol. Bacteriol.* 56, 441. — Mackenzie C. D., Jungery M., Taylor P. M., Ogilvie B. M. (1980): The activation of complement, the induction of antibodies to the surface of nematodes and the effect of these factors and cells on worm survival in vitro. *Eur. J. Immunol.* 10, 594–601. — Mackenzie C. D., Jungery M., Taylor P. M., Ogilvie B. M. (1981): The in vitro interac-

tion of eosinophils, neutrophils, macrophages and mast cells with nematode surfaces in the presence of complement or antibodies. *J. Pathology* 133, 161–175. — McLaren D. J., Ramalho-Pinto, F. J., Smithers S. R. (1978): Ultrastructure evidence for complement and antibody-dependent damage to schistosomula of *Schistosoma mansoni* by rat eosinophils in vitro. *Parasitology* 77, 313. — Meierhofer B. (1987): Zelluläre Reaktionen in Dünndarm von Ratten nach Erst- bzw. Reinfektion mit *Fasciola hepatica*. Diss. Vet. Med., Bern. — Miller H. R. P. (1971): Immune reactions in mucous membranes. 3. The discharge of intestinal mast cells during helminth expulsion in the rat. *Amer. J. Pathol.* 69, 195–206. — Miller H. R. P. (1980): The structure, origin and function of mucosal mast cells. A brief review. *Biol. cellulaire* 39, 229–232. — Miller H. R. P. (1984): The protective mucosal response against gastrointestinal nematodes in ruminants and laboratory animals. *Vet. Immunol. Immunopathol.* 6, 167–259. — Moraes F. R., Silva V. M. S., Vasconcelos O. T., Costa A. J., Moraes J. R. E. (1986): Mastócitos da mucosa intestinal x carga parasitária em suínos naturalmente infectados por nematóides. *Ars Veterinaria* 2, 255–262. — Petzold F. (1983): Untersuchungen über *Lymnea truncatula* in endemischen Gebieten von *Fasciola hepatica* im Zürcher Unterland und in den Schwyzer Voralpen. Diplomarbeit, Schweiz. Tropeninstitut, Basel, und Institut für Parasitologie, Zürich. — Petzold F. (1989): Zur Populationsdynamik von *Galba truncatula* (Müll.) und deren Infektion mit *Fasciola hepatica* (L.) in einem endemischen Voralpengebiet der Schweiz. *Phil. nat. Diss.*, Basel. — Pfister K. (1984): Role of IgE in Fascioliasis. *Prev. Vet. Med.* 2, 359–370. — Pfister K. (1986): Seroepidemiological and immunological studies on fascioliasis. *Vet. med. Habil.-Schr.*, Bern. — Pfister K., Meierhofer B. (1986): Cellular responses in the small intestine and liver of *Fasciola hepatica*-infected rats. *Mitt. Österr. Ges. Tropenmed. Parasitol.* 8, 73–82. — Pomorski Z. J. H. (1980): Development of the cellular immune reaction in the course of experimental or natural *Fasciola hepatica* (Trematoda) infection in cattle. *Acta parasit. pol.* 27, 517–540. — Rapic D., Dzakula N., Sakar D., Richards R. J. (1988): Comparative efficacy of triclabendazole, nitroxynil and rafoxanide against immature and mature *Fasciola hepatica* in naturally infected cattle. *Vet. Rec.* 122, 59–62. — Reddington J. J., Leid R. W., Wescott R. B. (1984): A review of the antigens of *Fasciola hepatica*. *Exp. Parasitol.* 14, 209–229. — Ruitenbergh E. J., Elgersma A. (1976): Absence of intestinal mast cell response in congenitally athymic mice during *Trichinella spiralis* infection. *Nature* 264, 258–260. — Russell D. (1990): Mast cell activation in the *Trichinella spiralis*-infected intestine. *Bull. Soc. Fr. Parasitol.* 8, Suppl. 1, 622. — Schmutz C. (1985): Sur le cycle partiel de *Fasciola hepatica* (Trématodes) et sur la dynamique de population de *Lymnea truncatula* (Gasteropodes pulmones) dans les vallées des Ponts et de la Sagne. *Travail de licence, Inst. Zool., Univ. Neuchâtel.* — Spähni M. (1988): Zelluläre Reaktionen im Dünndarm von Ratten nach Erst- bzw. Zweit- und Drittinfektion mit *Fasciola hepatica*. Diss. Vet. Med., Bern. — Steiner A., Waldvogel A., Wicki P., Schwalbach Bettina, Lang M., Loup F. (1991): Comparison of staple and suture techniques for enterotomy closure in the bovine jejunum. Article en préparation. — Suazo F. M., Davila R. M. A., Mera P. A. (1983): Effect of Coriban (diamphetenide) and Ranide (rafoxanide)

against *Fasciola hepatica* of different ages. *Técnica Pecuaria en México* 44, 92–95. — Sugane K. (1987): Eosinophilia and helminthic infection. *Yokohama Med. Bull.* 38, 1–17. — Wedrychowicz H., Turner K. (1987): Antibody isotypes involved in local and systemic humoral responses of rats to primary and secondary infection to *Fasciola hepatica*. *Acta parasit. pol.* 32, 369–382. — Wedrychowicz H., Turner K., Pfister K., Holmes P. H., Armour J. (1984): Local antibody responses in the bile and faeces of sheep infected with *Fasciola hepatica*. *Res. Vet. Sci.* 37, 44–51. — Wertheim G., Zylberman, Yoffey J. M. (1990): Pulmonary eosinophilia in rats injected intraperitoneally with adult *Nippostrongylus brasiliensis*. *Bull. Soc. Fr. Parasitol.* 8, Suppl. 1, 635. — Woodbury R. G., Miller H. R. P., Huntley J. F., Newlands G. F. J., Palliser A. C., Wakelin D. (1984): Mucosal mast cells are functionally active during spontaneous expulsion of intestinal nematode infections in rat. *Nature* 312, 450–452.

Zelluläre Reaktionen im Dünndarm von Rindern nach *Fasciola hepatica*-Infektion

Abwehrreaktionen gegen *F. hepatica* beim Rind finden nicht nur in der Leber statt, sondern auch auf prähepatischer Ebene. Das Ziel dieser Arbeit ist, die zellvermittelte Antwort in der Dünndarmwand qualitativ und quantitativ zu erfassen.

Fünf Gruppen von je zwei Mastbullen (Simmental x Red Holstein, 6 Monate alt) wurden mittels Schlundsonde mit *F. hepatica* Metazercarien (MZ) infiziert, zwei Gruppen dienten als Kontrolle. Dünndarmbiopsien wurden regelmässig nach der Infektion entnommen und zu histologischen Schnitten verarbeitet. In diesen Schnitten wurden Mukosa-Mastzellen (mucosal mast cells: MMC), eosinophile Granulozyten (EOS) und Becherzellen (BZ) ausgezählt.

Im ersten Experiment erhielt eine Gruppe 1000 MZ, wobei die andere mit zweimal 1000 MZ im Abstand von 5 Wochen infiziert wurde.

Dünndarmgewebe wurde kurz vor der Infektion, 5, 9 und 19 Wochen p. i. (bzw. 5 und 14 Wochen p. ri.) entnommen.

Im zweiten wurden 3 Gruppen mit 400 MZ, zweimal 400 MZ in 5-Wochen-Intervallen und 800 MZ infiziert. Biopsien wurden 1 Woche vor der Infektion, 6, 11 und 19 Wochen p. i. (bzw. 1, 6 und 14 Wochen p. ri.) entnommen.

Folgende Färbungen wurden durchgeführt: Astrablau für den Nachweis der MMC, Lendrum für die EOS und PAS (Periodic Acid Schiff) für die BZ.

In beiden Versuchen hängt die MMC- und EOS-Dichte von der Anzahl Infektionen und der Infektionsdosis ab. Die BZ-Reaktion ist nicht signifikant.

Die nachgewiesenen Zellreaktionen lassen eine Teilnahme der Dünndarmwand bei der Immunantwort des Rindes gegen *Fasciola hepatica* vermuten.

Reazioni delle cellule intestinali del bovino all'infezione da *Fasciola hepatica*

Le reazioni di difesa del bovino contro la *Fasciola hepatica* si manifestano sia a livello epatico che a livello preepatico, meno conosciuto. L'obiettivo di questo studio fu l'identificazione e quantificazione della risposta mediata cellulare a livello dell'intestino tenue. Cinque gruppi di due manzi da ingrasso di razza Simmental x Red Holstein furono infettati per sonda esofagea con metacercarie di *F. hepatica* (MC) secondo due schemi sperimentali. Due gruppi di due manzi servirono da controllo. Biopsie d'intestino tenue furono ottenute regolarmente dopo infezione (p. i.) e reinfezione (p. ri.) e preparate istologicamente per determinare la reazione dei mastociti della mucosa (MM), dei granulociti eosinofili (EOS) e della cellule caliciformi (CC).

Nel corso della prima esperienza, un gruppo ricevette 1000 MC, un'altro due volte 1000 MC con un intervallo di cinque settimane; i tessuti intestinali furono prelevati poco prima dell'infezione, 5, 10 e 19 settimane p. i., e rispettivamente 5 e 14 settimane p. ri.

Nella seconda esperienza tre gruppi furono infettati rispettivamente con 400 MC, 2 x 400 MC con un intervallo di cinque settimane, e 800 MC; le biopsie furono praticate 1 settimana prima dell'infezione, 6, 11 e 19 settimane p. i., e rispettivamente 1, 6 e 14 settimane p. ri. Dai tessuti furono allestite sezioni istologiche che furono colorate 1) con Bleu Astra, per la determinazione dei MM, 2) secondo Lendrum, per mettere in evidenza gli EOS e 3) con l'acido periodico secondo Schiff (PAS) per le CC.

Nel corso delle due esperienze la densità numerica dei MM e degli EOS crebbe sia in funzione del numero d'infezioni che della dose infettiva; le CC non mostrarono nel corso delle settimane alcuna differenza significativa.

La reazione cellulare intestinale che abbiamo evidenziato suggerisce una partecipazione della parete intestinale del bovino all'immunità verso la *F. hepatica*.

REMERCIEMENTS

Nous remercions l'Office Vétérinaire Fédéral pour son soutien financier, la station de recherches Ciba-Geigy, St-Aubin/FR, ainsi que la Station fédérale de recherches sur la

production animale, Grangeneuve, et leurs collaborateurs pour leur aide lors des deux expériences. Nos remerciements vont également au laboratoire d'histologie de l'Institut de Pathologie Animale de l'Université de Berne pour la préparation des coupes histologiques.

Adresse: K. Pfister
Institut für Tierpathologie
Abteilung Parasitologie
Postfach 2735
CH-3001 Bern

Manuskripteingang: 10. Juli 1991

EUROPEAN SOCIETY OF VETERINARY NUTRITION (ESVN)

In Wien wurde anlässlich des XVI. Weltkongresses der World Small Animal Veterinary Association die ESVN gegründet. Das Ziel der Gesellschaft ist es, das Wissen über tierärztliche Tierernährung und ernährungsbedingte Krankheiten zu mehren.

Die Mitglieder der ESVN sind gleichzeitig auch Mitglieder der European Society of Veterinary Internal Medicine (ESVIM).

Interessierte Tierärztinnen und Tierärzte, insbesondere auch praktizierende mit Gross- und/oder Kleintierpraxen, erhalten weitere Auskünfte bei

Prof. Dr. M. Wanner
Abteilung für Tierernährung
Winterthurerstrasse 260
8057 Zürich