Zeitschrift: Schweizer Archiv für Tierheilkunde SAT : die Fachzeitschrift für Tierärztinnen und Tierärzte = Archives Suisses de Médecine Vétérinaire ASMV : la revue professionnelle des vétérinaires

Herausgeber: Gesellschaft Schweizer Tierärztinnen und Tierärzte

Band: 134 (1992)

Heft: 2

Artikel: Spinale Muskelatrophie bei Braunvieh-Kälbern

Autor: Stocker, H. / Ossent, P. / Heckmann, R.

DOI: https://doi.org/10.5169/seals-589708

Nutzungsbedingungen

Die ETH-Bibliothek ist die Anbieterin der digitalisierten Zeitschriften auf E-Periodica. Sie besitzt keine Urheberrechte an den Zeitschriften und ist nicht verantwortlich für deren Inhalte. Die Rechte liegen in der Regel bei den Herausgebern beziehungsweise den externen Rechteinhabern. Das Veröffentlichen von Bildern in Print- und Online-Publikationen sowie auf Social Media-Kanälen oder Webseiten ist nur mit vorheriger Genehmigung der Rechteinhaber erlaubt. Mehr erfahren

Conditions d'utilisation

L'ETH Library est le fournisseur des revues numérisées. Elle ne détient aucun droit d'auteur sur les revues et n'est pas responsable de leur contenu. En règle générale, les droits sont détenus par les éditeurs ou les détenteurs de droits externes. La reproduction d'images dans des publications imprimées ou en ligne ainsi que sur des canaux de médias sociaux ou des sites web n'est autorisée qu'avec l'accord préalable des détenteurs des droits. En savoir plus

Terms of use

The ETH Library is the provider of the digitised journals. It does not own any copyrights to the journals and is not responsible for their content. The rights usually lie with the publishers or the external rights holders. Publishing images in print and online publications, as well as on social media channels or websites, is only permitted with the prior consent of the rights holders. Find out more

Download PDF: 13.07.2025

ETH-Bibliothek Zürich, E-Periodica, https://www.e-periodica.ch

SCHWEIZ. ARCH. TIERHEILK. 134, 97–104, 1992

Klinik für Geburtshilfe, Jungtier- und Euterkrankheiten mit Ambulatorium[1], *Institut für Veterinär-Pathologie*[2] *und Veterinär-Chirurgische Klinik*[3]

SPINALE MUSKELATROPHIE BEI BRAUNVIEH-KÄLBERN

H. STOCKER[1], P. OSSENT[2], R. HECKMANN[3], C. OERTLE[1]

ZUSAMMENFASSUNG

Klinische, neurophysiologische und histopathologische Befunde von 16 Braunvieh-Kälbern mit spinaler Muskelatrophie werden beschrieben. Die ersten Symptome traten meistens im Alter von zwei bis sechs Wochen auf. Die Tiere zeigten Nachhandschwäche, Zittern und lagen schliesslich fest. Auffällig war die starke Muskelatrophie an allen vier Gliedmassen. Sekundär kam in 11 Fällen eine Bronchopneumonie hinzu.

Die histopathologischen Untersuchungen ergaben eine Degeneration von Neuronen in den Ventralhörnern des Rückenmarks sowie axonale Degeneration im Rückenmark und in den grossen peripheren Nervenbahnen.

Mittels neurophysiologischer Untersuchungen konnte an den Gliedmassenmuskeln Spontanaktivität nachgewiesen werden.

Die Krankheit wird autosomal rezessiv vererbt. Bisher wurden 11 Trägerstiere identifiziert. Diese werden nicht mehr zur Zucht eingesetzt.

SCHLÜSSELWÖRTER: Kalb — Spinale Muskelatrophie — Festliegen — Erbkrankheit — Neurogene Erkrankung

SPINAL MUSCULAR ATROPHY IN BROWN SWISS CALVES

Clinical, neurophysiological and histopathological findings of sixteen cases of spinal muscular atrophy in calves are described. The first clinical signs usually were noticed at 2–6 weeks of age. The animals showed weakness in the hindquarters, trembling and ultimate recumbency. There was a marked muscular atrophy in all four extremities. In addition, secondary bronchopneumonia was evident in 11 cases.

Histopathological lesions consisted of degenerative changes in the neurons of the ventral horns and the axons of the spinal cord as well as degeneration of nerve axons in the extremities.

Neurophysiological measurements revealed spontaneous activity in the muscles of the limbs.

The condition is autosomal recessive. So far 11 bulls have been identified and excluded from breeding.

KEY WORDS: calf — spinal muscular atrophy — recumbency — hereditary disease — neurogenic disease

EINLEITUNG

Bei der spinalen Muskelatrophie (SMA) handelt es sich primär um eine Erkrankung des zentralen Nervensystems. Es kommt zu einer Degeneration von Neuronen in den Ventralhörnern des Rückenmarks, im Hirnstamm und seltener im motorischen Cortex. Die Folgen sind Atrophie und Schwäche der Skelettmuskulatur sowie Verminderung der spinalen Reflexaktivität (*El-Hamidi* et al., 1989). Eine spinale Muskelatrophie wurde schon beim Menschen, beim Hund, bei der Katze und beim Rind beschrieben. Eine Zusammenstellung dieser Arbeiten findet sich bei *El-Hamidi* et al. (1989).

Die bovine spinale Muskelatrophie wurde erstmals durch *Hansen* et al. (1988) bei Kälbern des Roten Dänischen Milchviehs beschrieben, die von amerikanischen Brown-Swiss-Stieren abstammten. Ein Jahr später folgte ein Bericht aus den USA über spinale Muskelatrophie bei Brown-Swiss-Kälbern (*El-Hamidi* et al., 1989). Ähnliche Beobachtungen machten *Bichsel* et al. (1989) an drei Brown-Swiss-Kälbern in der Schweiz.

Der Erbgang beim Rind ist autosomal rezessiv (*Hansen* et al., 1988; *Nielsen* et al., 1990).

Da in den letzten zwei Jahren dieses Krankheitsbild vermehrt auftrat, werden in der vorliegenden Arbeit 16 Fälle von spinaler Muskelatrophie bei Braunvieh-Kälbern in der Schweiz vorgestellt. Vorrangiges Ziel ist es, die praktizierenden Tierärzte auf dieses Erbleiden aufmerksam zu machen und dessen Erkennung zu erleichtern.

TIERE, MATERIAL UND METHODEN

Vom Dezember 1989 bis Januar 1991 wurden 33 festliegende Kälber der Rasse Braunvieh zur Abklärung von SMA an die Klinik für Geburtshilfe des Kantonalen Tierspitals Zürich eingeliefert. Aufgrund des Vorberichtes und der klinischen und klinisch-neurologischen Untersuchung wurden die Patienten in zwei Gruppen eingeteilt: SMA-positive (n = 16) und SMA-negative (n = 17) Kälber.

SMA-positive Kälber

Vorberichte

Die Geburt war bei allen Tieren komplikationslos verlaufen. Ein Kalb lag gleich von Geburt an fest, ein weiteres erst mit 12 Wochen. Die andern 14 Patienten zeigten erste Störungen des Stehvermögens im Alter von zwei bis sechs Wochen. Mit Ausnahme eines Kalbes, das plötzlich festlag, konnten die Kälber in der Anfangsphase der Krankheit noch aufgestellt werden, worauf sie ohne Hilfe standen. Das Stehvermögen nahm aber täglich ab, bis die Kälber wenige Sekunden nach dem Aufstellen zitternd wieder zu Boden sanken.

Drei Kälber mussten vor dem Auftreten dieser Krankheitserscheinungen wegen Durchfalls bzw. wegen Pneumonie behandelt werden. Die anderen Tiere hatten laut Vorbericht bis zu diesem Zeitpunkt keine Erkrankungen durchgemacht. Die Mehrzahl der Kälber war wegen des Festliegens erfolglos mit Selen/Vitamin E behandelt worden.

Klinische und klinisch-neurologische Untersuchungen

Bei allen Patienten wurde eine vollständige klinische und soweit möglich klinisch-neurologische Untersuchung durchgeführt. Letztere umfasste: Beurteilung von Bewusstsein und Verhalten sowie des Bewegungsablaufes (Kontraktionsfähigkeit, Muskelstreckreflexe, Muskeltonus, neurogene Muskelatrophie, abnorme Muskelkontraktionen, Aufstellversuch), die Untersuchung der Schmerzempfindung, der spinalen Reflexe (Extensor carpi radialis-Reflex, Trizepsreflex, Patellarreflex, Fibularis tertius-Reflex, Achillessehnenreflex, Analreflex, Vulvareflex, Flexorreflex, Kron- und Ballenreflex, Pannikulusreflex) sowie der Funktion der Kopfnerven.

Neurophysiologische Untersuchungen

An zehn Kälbern wurden die folgenden neurophysiologischen Messungen durchgeführt:

- Spontanaktivität in der Gliedmassen- und Rückenmuskulatur
- Motorische Nervenleitgeschwindigkeit an den Nn. ulnaris, radialis, tibialis und fibularis
- Sensible Leitgeschwindigkeit an den Nn. tibialis und fibularis
- Somatosensorisch evozierte Rückenmarkspotentiale (spinale SEP) nach Reizung des N. tibialis (oberhalb des Sprunggelenkes) mit Ableitstellen auf Höhe L7-S1, T12–T13 und C1 (*Heckmann,* 1989)

Referenzwerte zur Beurteilung der erhobenen Messungen wurden an vier gesunden Kälbern gleichen Alters gewonnen.

Hämatologische und blutchemische Untersuchungen

Folgende Untersuchungen wurden durchgeführt: Bestimmung der Erythrozyten- und Leukozytenzahlen, des Hämatokrits und der Hämoglobinkonzentration, Beurteilung des roten Blutbildes, Leukozytendifferenzierung, Bestimmung von Plasmaprotein, Fibrinogen, Harnstoff, Kreatinin, Glutamat-Dehydrogenase (GLDH), Aspartat-Aminotransferase (AST), Gamma-Glutamyl-Transferase (GGT), Kreatin-Kinase (CK), Natrium, Kalium, Chlorid, Kalzium, Magnesium, Phosphor und Selen.

Die Zahl der Erythrozyten, der Leukozyten und die Hämoglobinkonzentration wurden mittels eines Contraves-Analyzers Typ 801 (Contraves AG, Zürich), Substrate und Enzymkonzentrationen mittels eines Cobas-Mira-Gerätes (Hoffmann-La Roche, Diagnostica AG, Basel) unter Verwendung von Reagenzien von Hoffmann-La Roche nach Empfehlungen der "International Federation of Clinical Chemists" bestimmt. Die Fibrinogenbestimmung erfolgte mit der Hitzepräzipitationsmethode (*Schalm* et al., 1975).

Zusätzlich wurden beim Eintritt der Tiere in unsere Klinik mittels eines Blutgasanalysators (Ciba-Corning Typ 168) aus einer venösen Blutprobe die Parameter pH, pO_2, pCO_2 und HCO_3- bestimmt.

Liquor cerebrospinalis

Die Liquorentnahme erfolgte durch Lumbalpunktion. Ausser der Bestimmung der Zellzahl wurde eine Zelldifferenzierung durchgeführt sowie das spezifische Gewicht, der Proteingehalt und die Aktivität der Kreatin-Kinase (CK) ermittelt.

Pathologisch-anatomische und histologische Untersuchungen

Alle Kälber wurden wegen infauster Prognose euthanasiert und unmittelbar danach seziert. Dabei wurden das Gehirn, das gesamte Rückenmark sowie mehrere Proben peripherer Nerven (Plexus brachialis und N.ischiadicus), ferner Proben der Skelettmuskulatur und anderer Organe entnommen und in 10%igem, neutral gepuffertem Formalin fixiert. In Paraffin eingebettete Gewebsproben wurden routinemässig geschnitten und mit Hämatoxylin und Eosin gefärbt. Ein Teil der Rückenmarksproben wurden in Methylmetacrylat eingebettet.

Abstammung
Die Abstammung aller 16 Patienten wurde anhand des Abstammungsausweises und zum Teil mittels Blutgruppenanalyse (Institut für Tierzucht, Universität Bern) überprüft, um SMA-Trägerstiere erfassen zu können.

SMA-negative Kälber

Die klinische und klinisch-neurologische Untersuchung erfolgte in der beschriebenen Weise. Da aber die Anamnese und die Ergebnisse der klinischen Untersuchung nicht für SMA sprachen, wurden anstelle der umfassenden Laboruntersuchungen nur die an unserer Klinik üblichen Routinelaboruntersuchungen durchgeführt. Vier dieser Kälber wurden dennoch einer neurophysiologischen Untersuchung unterzogen. Zwei dieser 17 Patienten konnten geheilt entlassen werden. Die andern wurden euthanasiert und wie beschrieben pathologisch-anatomisch und histologisch untersucht.

RESULTATE

Von den 33 untersuchten Kälbern erwiesen sich 16 als SMA-positiv, deren 17 waren SMA-negativ.

SMA-positive Kälber

Klinische und klinisch-neurologische Untersuchungen
Alle 16 Patienten lagen fest, machten aber einen wachen Eindruck. Sie konnten sich ohne Probleme in Brustlage halten. Auffällig war eine starke Muskelatrophie an allen vier Gliedmassen, insbesondere am Trizeps und an der Hinterbackenmuskulatur (Abb. 1). Die Rektaltemperatur war bei der Eintrittsuntersuchung nur bei einem Kalb leicht erhöht. Die meisten Patienten hatten eine erhöhte Puls- und Atemfrequenz. Neun Kälber zeigten schon beim Eintritt Dyspnoe und Husten während des Saugens an der Flasche. Bei drei Kälbern kamen diese Probleme im Verlauf des Klinikaufenthaltes dazu. Zwölf Patienten waren noch fähig, für kurze Zeit die Gliedmassen zu belasten oder zu stehen. Sie standen aber steif und mit aufgekrümmtem Rücken da (Abb. 2), zitterten und brachen nach einigen Sekunden oder Minuten zusammen.
Kontraktionsfähigkeit und Tonus der Extensormuskeln war bei allen Patienten normal. Hingegen waren die Muskelstreckreflexe und der Flexorreflex bei 14 Kälbern zum Teil reduziert oder fehlten. Der Patellarreflex war bei vier Kälbern ein- oder beidseitig reduziert. Die Untersuchung der übrigen Reflexe (Anal-, Vulva-, Kron- und Ballenreflex, Pannikulusreflex) sowie der Kopfnerven ergab keine abnormen Befunde. Auch die Schmerzreaktion zeigte keine Besonderheiten.

Neurophysiologische Untersuchungen
Alle untersuchten Gliedmassenmuskeln (Vorder- und Hintergliedmasse) waren spontanaktiv; sie zeigten unterschiedlich dichte Muster von Fibrillationspotentialen und positive scharfe Wellen als Ausdruck einer neurogenen Schädigung. Stets war die Spontanaktivität in den distalen Gliedmassenmuskeln am dichtesten. Bei keinem der erkrankten Tiere konnte indessen Spontanaktivität der Rückenmuskulatur abgeleitet werden.
Motorische und sensible Nervenleitgeschwindigkeiten lagen im Normbereich. Bei vier erkrankten Tieren waren die Geschwindigkeitswerte der aufsteigenden Rückenmarksbahnen (spinale SEP) im Normbereich, bei einem Tier war die Mes-

Abb. 1: Festliegendes Kalb mit spinaler Muskelatrophie (SMA). Man beachte die deutliche Muskelatrophie im Hinterbacken- und Trizepsbereich

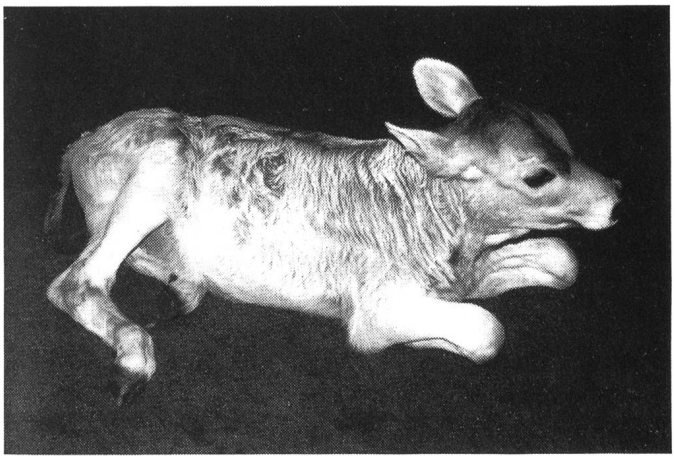

Abb. 2: Kalb mit spinaler Muskelatrophie kurz vor dem Niederstürzen. Die steife Haltung und der aufgekrümmte Rücken sind typisch

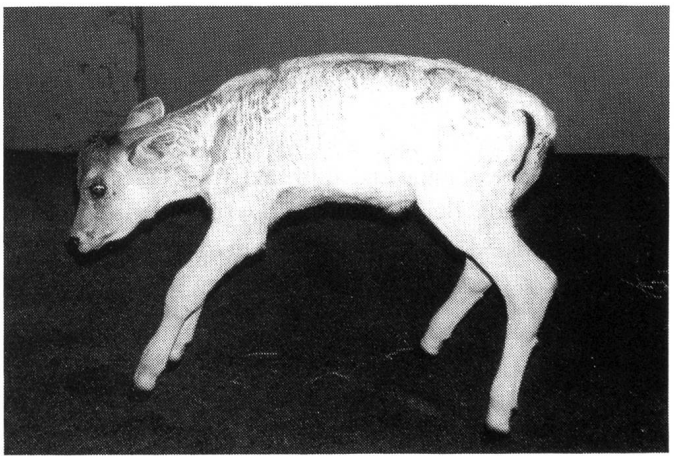

Tab. 1: Darstellung der bei 16 SMA-positiven Kälbern veränderten Parameter der hämatologischen und blutchemischen Untersuchungen

Parameter	Referenzbereich	Anzahl Werte im Referenzbereich	Anzahl Werte über dem Referenzbereich
Hämatokrit (%)	28–38[1)]	10	6
Fibrinogen (g/L)	5– 7[1)]	12	4
Leukozyten (10^3/L)	4–10[1)]	5	11
Anteil der segmentkernigen neutrophilen Granulozyten (%)	25–45[1)]	6	10
Kreatin-Kinase (U/L)	20–100[2)]	0	16

[1)] *Berchtold* et al. (1990)
[2)] *Stöber* und *Gründer* (1990)

sung nicht möglich. Ein Tier zeigte deutlich erniedrigte Werte. Bei den übrigen Patienten wurde diese Messung nicht durchgeführt.

Hämatologische und blutchemische Untersuchungen
Die Parameter Hämatokrit, Fibrinogen, Leukozytenzahl, Anteil der segmentkernigen neutrophilen Granulozyten sowie CK waren bei einer unterschiedlichen Anzahl Patienten erhöht (Tab. 1). Die Werte der übrigen Parameter lagen bei allen Patienten im Referenzbereich.
Die blutchemischen Untersuchungen ergaben stark erhöhte CK-Werte bei zwei Kälbern (1926 bzw. 1490 U/L). Bei den restlichen 14 Patienten war die CK leicht erhöht (bis 617 U/L).

Liquor cerebrospinalis
Der Liquor war in 14 Fällen wasserklar. Bei den restlichen zwei Patienten war er blutig und trüb und wies einen erhöhten Proteingehalt auf. Bei drei Patienten war die Zellzahl leicht erhöht. Die CK-Aktivität bewegte sich in 15 Fällen im Bereich von 0–34 U/L (Medianwert = 9). Bei einem Kalb war die CK 118 U/L. Die übrigen Werte lagen im Normalbereich.

Pathologisch-anatomische und histologische Untersuchungen
Alle 16 Kälber wiesen eine deutliche Atrophie der Gliedmassenmuskulatur auf, die histologisch bestätigt werden konnte. Das Bild entsprach allen Kriterien für eine neurogene Atrophie (*Holland,* 1985). Die Atrophie der Muskelfasern kam gruppenweise innerhalb eines Muskels vor (Abb. 3). Bei einigen Muskelproben wurde eine Zunahme von myxoidem Bindegewebe innerhalb der Nervenscheide der zufällig getroffenen Nerven beobachtet.
Bei 11 Kälbern wurden akut eitrige Bronchopneumonien mit bakterieller Mischinfektion, vorwiegend im rechten Spitzenlappen, festgestellt. Die pneumonischen Veränderungen ent-

Abb. 3: Kalb, 5 Wochen alt, Gliedmassenmuskulatur, quer geschnitten.
Bildmitte: Neurogene Atrophie mit deutlicher Abnahme der Muskelfaserdurchmesser und einer relativen Zunahme der Zellkerne. Daneben Gruppierungen von Fasern, die noch mit Nerven versorgt werden und einen normalen Durchmesser aufweisen.
Hämatoxylin-Eosin-Färbung, mittlere Vergrösserung

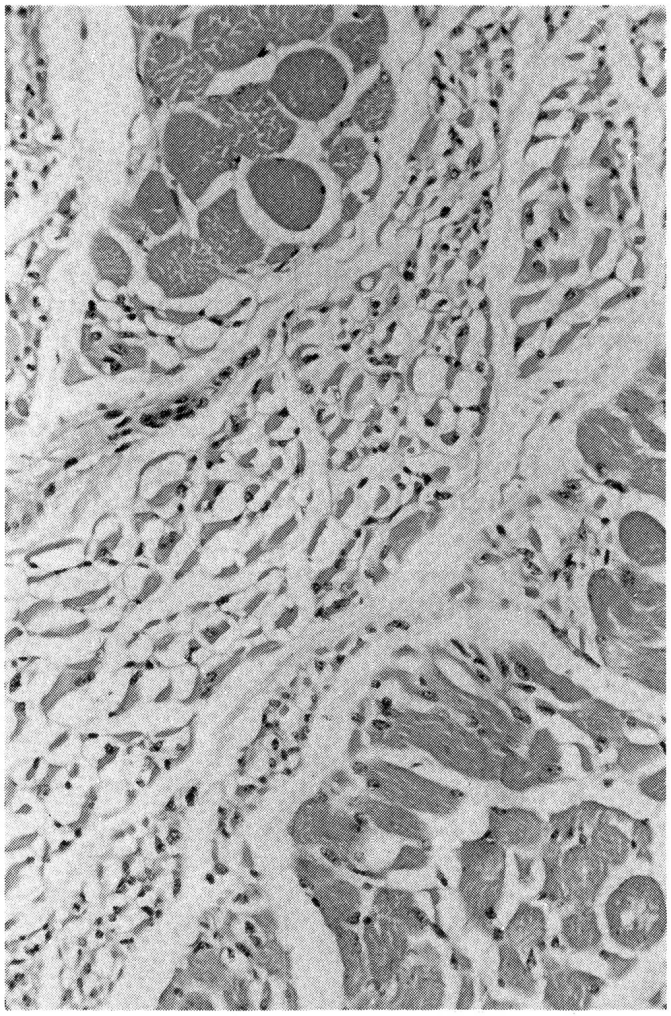

Abb. 4: Kalb, 12 Wochen alt, Rückenmark (Ventralhorn). Oben: ein nekrotisches Neuron mit stark eosinophilem scholligem Zytoplasma und zerfallendem Zellkern. Vermehrt Gliazellen in der Umgebung. Unten: ein nicht betroffenes Neuron. Hämatoxylin-Eosin-Färbung, starke Vergrösserung

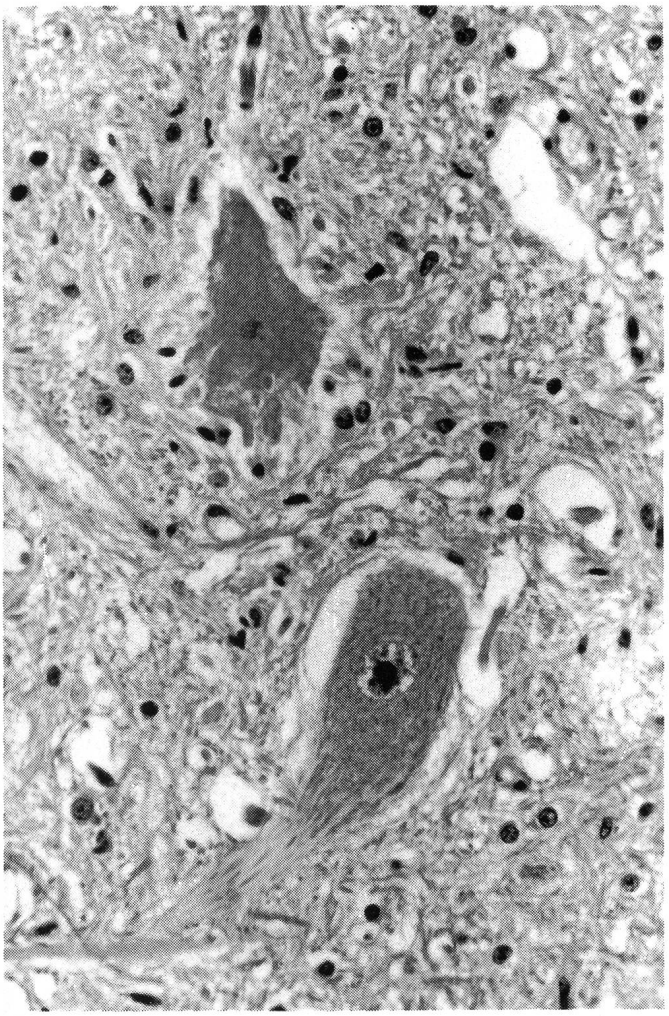

Abb. 5: Kalb, 12 Wochen alt, Rückenmark (weisse Substanz), längs geschnitten. Hochgradige Wallersche Degeneration mit Aufreihung von Vakuolen, die häufig Myelinophagen enthalten. Hämatoxylin-Eosin-Färbung, starke Vergrösserung

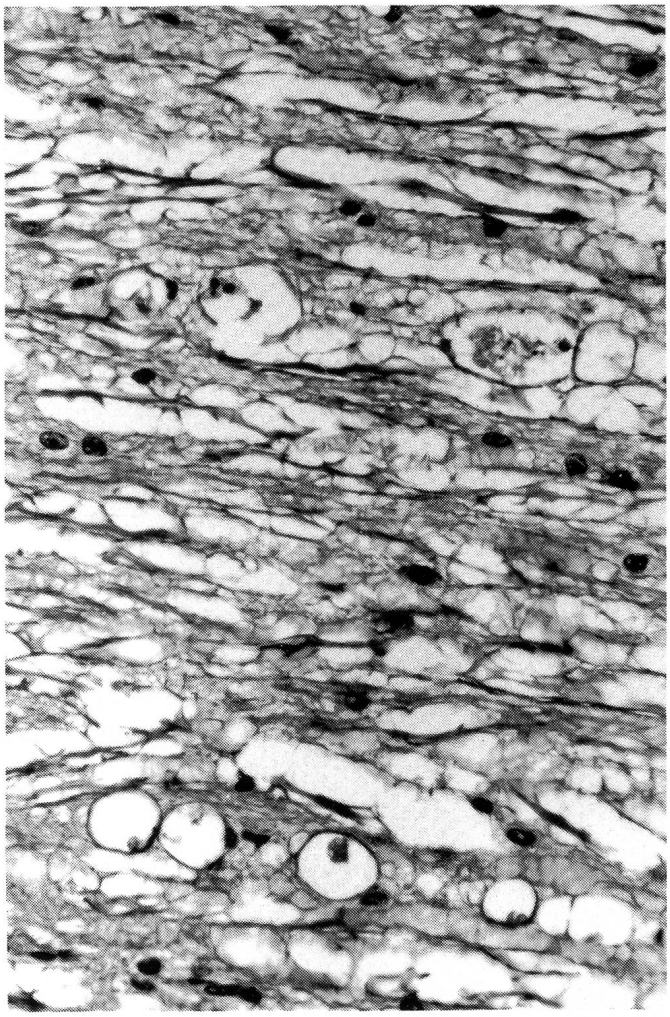

hielten mehrmals pflanzliche Partikel, zum Teil mit Bildung von Fremdkörperriesenzellen.

Alle Kälber zeigten eine Degeneration von Neuronen in den Ventralhörnern des Rückenmarks (Abb. 4) sowie von Axonen im Rückenmark (Abb. 5) und in den grossen peripheren Nervenbahnen (Abb. 6). Eine Wallersche Degeneration mit Aufreihungen von Vakuolen, die öfters Myelinophagen enthielten, war jeweils sehr deutlich und häufig feststellbar. Die Anzahl der degenerierten Neuronen war hingegen gering. Am häufigsten kamen degenerierte motorische Neuronen in der Intumescentia cervicalis und lumbalis vor, aber auch an diesen Stellen musste in einigen Fällen sehr minuziös gesucht werden. Dies trotz der Anfertigung von 2 cm langen Rückenmarkslängsschnitten. Typische Veränderungen bestanden aus einer Karyolyse, einer eosinophilen Verquellung des Zytoplasmas sowie, in seltenen Fällen, einer Neuronophagie und einer Gliose.

Trägerstiere von SMA

Bisher gehen sämtliche männlichen und weiblichen SMA-Trägertiere auf den Brown-Swiss-Stier Destiny 18619 zurück. Sein Erbgut wurde vor allem über seine Nachkommen Delegate 46947 und Improver 63153 in der Schweizer Braunviehzucht verbreitet. Bis Ende März 1991 konnten folgende Stiere als SMA-Träger identifiziert werden:

Abb. 6: Kalb, 6 Wochen alt, Nervus ischiadicus, längs geschnitten.
Ähnliche, hochgradige degenerative Veränderungen wie in der weissen Substanz des Rückenmarks (Abb. 5). Die obere Bildhälfte zeigt ein parallel verlaufendes, nicht betroffenes Nervenfaserbündel.
Hämatoxylin-Eosin-Färbung, starke Vergrösserung

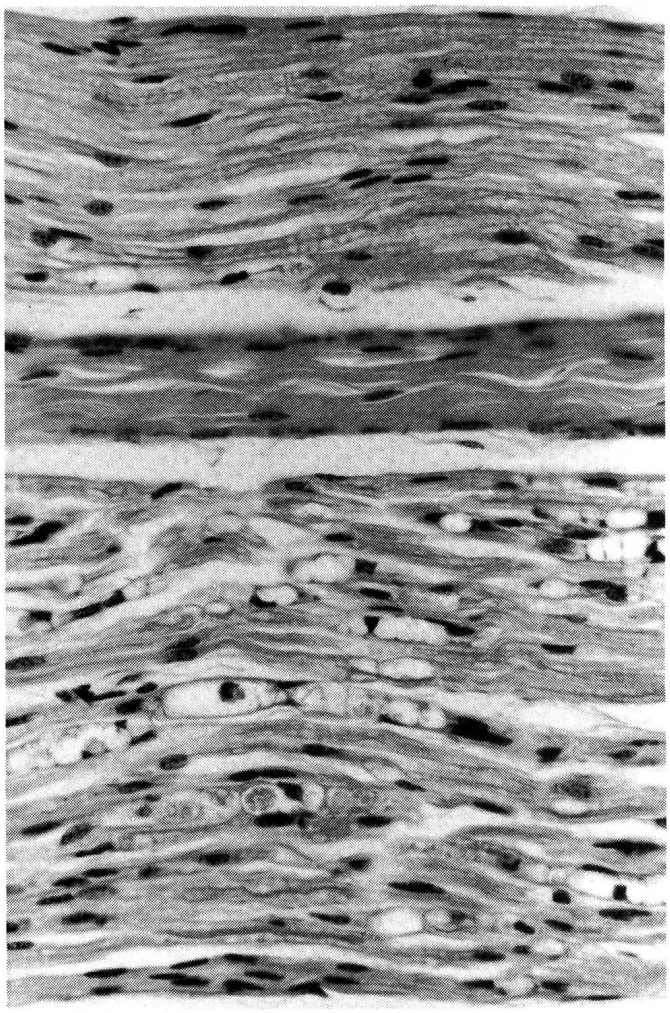

Destiny	18619	Jargon ET	82143
Delegate	46947	Johann	8829-217
Improver	63153	Larry	82823
Anker	9404-200	Leader	6985-501
Dani	8844-1450	Matthew	71547
Indus	5432-464		

SMA-negative Kälber

Von den 15 Kälbern, die nicht mit der Verdachtsdiagnose SMA euthanasiert, aber dennoch in der Pathologie untersucht wurden, erfüllte keines die histopathologischen Kriterien für SMA. Die verschiedensten Diagnosen wurden gestellt, z. B. Peritonitis, Polyarthritis, Oberschenkelfraktur, Omphalitis, Pneumonie und Sepsis.
Die neurophysiologischen Untersuchungen an vier dieser Kälber ergaben keine abnormen Befunde.

DISKUSSION

Bei 16 von 33 festliegenden Kälbern wurde klinisch die Verdachtsdiagnose SMA gestellt. Diese konnte bei der histopathologischen Untersuchung ausnahmslos bestätigt werden. Auch die an zehn Kälbern erhobenen elektrophysiologischen Befunde standen mit der klinischen Verdachtsdiagnose im Einklang. Bei den als SMA-negativ eingestuften Tieren stimmte die klinische Verdachtsdiagnose ebenfalls mit den erhobenen neurophysiologischen und histopathologischen Befunden überein. Dies zeigt, dass es dem erfahrenen Kliniker möglich ist, diese Krankheit mit grosser Sicherheit zu erkennen.
Das Ergebnis der Abstammungskontrolle war stets mit der Annahme eines autosomal rezessiven Erbgangs vereinbar.
Laut *Nielsen* et al. (1990) kann die spinale Muskelatrophie schon bei neugeborenen Kälbern zum Festliegen führen. Eine Erkrankung im Alter von über drei Monaten konnte hingegen nicht beobachtet werden. Von den Kälbern in unserer Studie lag nur eines von Geburt an fest. Bei den übrigen Patienten traten die Symptome, ähnlich wie bei der Studie von *El-Hamidi* et al. (1989), frühestens im Alter von zwei bis sechs Wochen auf. Bis zu diesem Zeitpunkt entwickelten sich die Kälber völlig normal. Das erste Anzeichen einer Störung war meistens eine Nachhandschwäche, die progressiv innert Tagen zum Festliegen führte. Das Bewusstsein der Patienten blieb dabei aber immer ungestört. Sie waren sehr aufmerksam und zeigten normale Sauglust. Die Milchaufnahme bereitete den Kälbern allerdings zusehends mehr Mühe. Sie gerieten in Atemnot und verschluckten sich. Möglicherweise ist auch die Schluck- und Atemmuskulatur von der Krankheit betroffen. Die Sektion ergab bei 11 Patienten eine Bronchopneumonie, die zum Teil als eine Folge dieser Schluckbeschwerden angesehen werden dürfte. In Tabelle 2 sind die wichtigsten Symptome zusammengestellt.
Kälber mit spinaler Muskelatrophie sind keine Kümmerer. Dies ist differentialdiagnostisch von grosser Bedeutung, denn bei vielen anderen Krankheiten, die zum Festliegen führen, sind die Kälber gezeichnet von ihrem chronischen Leiden. Am schwierigsten ist es, die SMA von der nutritiven Muskeldystrophie abzugrenzen. Bei letzterer fehlt aber eine Muskelatrophie und eine frühzeitige Selen-/Vitamin-E-Therapie ist

Tab. 2: Symptome bei spinaler Muskelatrophie

- Nachhandschwäche
- Festliegen in Brustlage
- Nach dem Aufstellen starkes Zittern
- Muskelatrophie an den Gliedmassen
- Ungetrübtes Bewusstsein
- Vorerst normale Sauglust, aber zunehmend Dyspnoe und Husten während der Milchaufnahme
- Oft sekundäre Bronchopneumonie
- Spinale Reflexe (z. B. Achillessehnen-Reflex) häufig vermindert

meistens erfolgreich. Die zweitwichtigste Differentialdiagnose ist die chronische Indigestion (metabolische Azidose/Pansentrinker). Diese Kälber sind apathisch, setzen veränderten Kot ab und haben ein struppiges Haarkleid, oft mit Alopezie verbunden. Überdies ist an Polyarthritis, Omphalophlebitis/-arteriitis, Peritonitis, Herzfehler, Frakturen oder an Abszesse im Rückenmark zu denken. Tabelle 3 zeigt die wichtigsten Unterscheidungskriterien zwischen spinaler Muskelatrophie, nutritiver Muskeldystrophie und chronischer Indigestion.

Die erhobenen elektrophysiologischen Werte sind gut vereinbar mit der Annahme einer spinalen Muskelatrophie. Die normalen Nervenleitgeschwindigkeitswerte sprechen gegen eine Polyneuropathie. Die Messung der Spontanaktivität und die Bestimmung der motorischen und sensiblen Nervenleitgeschwindigkeit ist bei klinisch fraglichen Fällen zu empfehlen und als Screening-Methode wertvoll. Auf die zeitlich aufwendige und methodisch nicht einfache Bestimmung der Leitgeschwindigkeit aufsteigender Rückenmarksbahnen kann man verzichten.

Aus der Sicht des Pathologen wurde die Diagnose SMA gestellt, wenn die folgende Kombination histopathologischer Merkmale vorhanden war: Degeneration von Neuronen in den Ventralhörnern des Rückenmarks sowie axonale Degeneration im Rückenmark und in den grossen peripheren Nervenbahnen. Von der Atrophie betroffen waren vor allem die Gliedmassenmuskeln. Dies steht im Einklang damit, dass vorwiegend in der Intumescentia cervicalis bzw. lumbalis degenerierte Neuronen vorhanden waren. Aber auch an diesen Prädilektionsstellen konnten oft erst nach intensivem Suchen Veränderungen gefunden werden, möglicherweise weil die Zahl der degenerierten Neuronen vom Krankheitsstadium abhängig ist.

Tab. 3: Die wichtigsten Unterscheidungskriterien zwischen spinaler Muskelatrophie (SMA), nutritiver Muskeldystrophie (NMD) und chronischer Indigestion

	SMA	NMD	Chronische Indigestion
Bewusstsein	normal	normal oder herabgesetzt	apathisch bis komatös
Sauglust	normal	normal oder reduziert	leicht bis stark reduziert
Muskelatrophie	ja	nein	nein
Besserung nach Selen-/Vit.-E-Therapie	nein	ja, falls früh therapiert	nein
Kreatin-Kinase (CK) im Blutserum	leicht- bis mittelgradig erhöht	meist mittel- bis hochgradig erhöht	eventuell leichtgradig erhöht
Weitere Merkmale	Zittern, wenn aufgestellt	in der akuten Phase oft erhöhte Körpertemperatur, evtl. Zittern	Haarausfall, trockener, evtl. lehmiger Kot, Pansenazidose, metab. Azidose

Die laboranalytischen Untersuchungen ergaben bei der Mehrheit der Kälber Hinweise für eine Exsikkose und eine Entzündung (vgl. Tab. 1). Diese Befunde sind vereinbar mit den festgestellten Schwierigkeiten beim Saugen bzw. der Bronchopneumonie. Die erhöhten CK-Werte im Blutserum und im Liquor cerebrospinalis sind erklärbar mit dem tagelangen Festliegen bzw. mit den degenerativen Prozessen im zentralen Nervensystem. Unseres Wissens fehlen Normalwertangaben für die CK im Liquor beim Rind. Verglichen mit dem Normalwert beim Hund (3,17+/– 2,85 U/L (*Indrieri* et al., 1980)) sind die Werte in der vorliegenden Studie leicht erhöht. Die diagnostische Aussagekraft dieses Parameters ist aber gering (*Indrieri* et al., 1980; *Duncan* et al., 1987).

Die spinale Muskelatrophie ist nicht heilbar. Die Bekämpfung dieser Krankheit muss über züchterische Massnahmen erfolgen. Die erkannten Trägerstiere werden nicht mehr zur Zucht eingesetzt.

LITERATUR

Berchtold M., Zaremba W., Grunert E. (1990): Kälberkrankheiten. In: Neugeborenen- und Säuglingskunde der Tiere. Hrsg. *Walser K.* und *Bostedt H.*, Ferdinand Enke Verlag, Stuttgart, pp. 260–335. — *Bichsel P., Meier C., Vandevelde M.* (1989): Peripheral neuropathy in calves. Proc. 3rd. Ann. Symp. Europ. Soc. Vet. Neurol., Bern, 23–25. — *Duncan J.R., Oliver J.E., Mayhew I.G.* (1987): Laboratory examinations. In: *Oliver J.E., Hoerlein B.F., Mayhew I.G.*: Veterinary neurology. Ed. Pedersen D., W.B. Saunders Company, pp. 57–64. — *El-Hamidi M., Leipold H.W., Vestweber J.G.E., Saperstein G.* (1989): Spinal muscular atrophy in Brown Swiss calves. J. Vet. Med. A *36,* 731–738. — *Hansen K.M., Krogh H.V., Engel-Moller J., Elleby F.* (1988): Ligge kalve syndromet hos RDM en ny arvelig kvaegsygdom. (The recumbent calf syndrome in Red Danish Milkbreed. A new hereditary disease). Dansk Vet. Tidsskr. *71,* 128–132. — *Heckmann R.* (1989): Grundlagen und Methodik zu klinisch-neurophysiologischen Untersuchungen beim Hund. Ferdinand Enke Verlag, Stuttgart. — *Holland T.J.* (1985): Muscles and tendons. In: Jubb K.V.F., Kennedy P.C., Palmer N.: Pathology of domestic animals. 3rd ed., Vol 1, Chap. 2, Academic Press, pp. 139–199. — *Indrieri R.J., Holliday T.A., Keen C.L.* (1980): Critical evaluation of creatine phosphokinase in cerebrospinal fluid of dogs with neurologic disease. Am. J. Vet. Res. *41,* 1299–1303. — *Nielsen J.S., Andresen E., Basse A., Christensen L.G., Lykke T., Nielsen U.S.* (1990): Inheritance of bovine spinal muscular atrophy. Acta vet. scand. *31,* 253–255. — *Schalm O.W., Jain N.C., Carroll E.I.* (1975): Veterinary Hematology. 3rd ed., Lea & Febiger, Philadelphia, pp. 16–81. — *Stöber M., Gründer H.-D.* (1990): Kreislauf. In: Rosenberger G.: Die klinische Untersuchung des Rindes. 3. Aufl., Verlag Paul Parey, Berlin und Hamburg, pp. 171-233.

Atrophie musculaire spinale chez des veaux de la race brune

Les cas de 16 veaux de la race brune ayant présenté une atrophie musculaire spinale (AMS) sont décrits.

Les premiers symptômes se manifestèrent en général à l'âge de 2–6 semaines. Les patients présentèrent une faiblesse de l'arrièretrain, des tremblents et une parésie au stade terminal. Une forte atrophie musculaire aux 4 membres était frappante.

Dans 11 cas se développa une bronchopneumonie secondaire.

L'examen histopathologique mit en évidence une dégénérescence des neurones dans les cornes ventrales de la moëlle épinière ainsi qu'une dégénérescence axonale dans les grands nerfs périphériques.

Une activité spontanée de la musculature des membres put être mise en évidence à l'aide d'examens neurophysiologiques.

L'AMS est une maladie autosomale récessive. Jusqu'à ce jour, 11 taureaux ont pu être identifiés comme porteurs du gène. Ils ont été retirés de l'élvage.

Miatrofia spinale nei vitelli della razza bruna

Nel seguente articolo vengono descritti 16 casi di miatrofia spinale del vitello. I primi sintomi sono apparsi, il più delle volte, nel periodo compreso fra la seconda e la sesta settimana di vita ed erano caratterizati da debolezza degli arti posteriori, tremore ed infine da paralisi.

Degno di nota è la marcata atrofia muscolare di tutte e quattro le estremità. Inoltre 11 vitelli si ammalarono di broncopolmonite.

Gli esami istopatologici hanno mostrato una degenerazione dei neuroni nei corni ventrali del midollo spinale e una degenerazione neurassonale nel midollo spinale e nelle principali vie nervose periferiche.

Esami neurofisiologici hanno dimostrato che nei muscoli delle estremità esiste un'attività spontanea.

La malattia viene trasmessa in modo autosomale recessivo. Finora sono stati identificati 11 tori portatori della malattia; questi non vengono più utilizzati nell'allevamento.

DANK

Unser Dank gilt Herrn Prof. Dr. H. Lutz und seinen Mitarbeitern für die Durchführung der Laborarbeiten bzw. für die kritische Durchsicht des Manuskripts, Frau Dr. Hirni vom Institut für Tierzucht der Universität Bern für die Durchführung der Blutgruppenbestimmungen, Herrn O. Grüter vom Schweizerischen Braunviehzuchtverband und Herrn Dr. A. Michel vom Schweizerischen Verband für künstliche Besamung für die Zusammenarbeit bei der Ermittlung der Trägerstiere sowie Herrn Dr. R. Weiss für die Beratung bei der neurologischen Untersuchung.

Adresse: Dr. H. Stocker
Klinik für Geburtshilfe, Jungtier- und Euterkrankheiten mit Ambulatorium
Winterthurerstrasse 260
CH-8057 Zürich

Manuskripteingang: 10. Juni 1991