

Ursachen pränataler Fohlenverluste in der Schweiz

Autor(en): **Pospischil, A. / Lieb, Annetta / Corboz, L.**

Objektyp: **Article**

Zeitschrift: **Schweizer Archiv für Tierheilkunde SAT : die Fachzeitschrift für Tierärztinnen und Tierärzte = Archives Suisses de Médecine Vétérinaire ASMV : la revue professionnelle des vétérinaires**

Band (Jahr): **134 (1992)**

Heft 9

PDF erstellt am: **11.09.2024**

Persistenter Link: <https://doi.org/10.5169/seals-591165>

Nutzungsbedingungen

Die ETH-Bibliothek ist Anbieterin der digitalisierten Zeitschriften. Sie besitzt keine Urheberrechte an den Inhalten der Zeitschriften. Die Rechte liegen in der Regel bei den Herausgebern.

Die auf der Plattform e-periodica veröffentlichten Dokumente stehen für nicht-kommerzielle Zwecke in Lehre und Forschung sowie für die private Nutzung frei zur Verfügung. Einzelne Dateien oder Ausdrucke aus diesem Angebot können zusammen mit diesen Nutzungsbedingungen und den korrekten Herkunftsbezeichnungen weitergegeben werden.

Das Veröffentlichen von Bildern in Print- und Online-Publikationen ist nur mit vorheriger Genehmigung der Rechteinhaber erlaubt. Die systematische Speicherung von Teilen des elektronischen Angebots auf anderen Servern bedarf ebenfalls des schriftlichen Einverständnisses der Rechteinhaber.

Haftungsausschluss

Alle Angaben erfolgen ohne Gewähr für Vollständigkeit oder Richtigkeit. Es wird keine Haftung übernommen für Schäden durch die Verwendung von Informationen aus diesem Online-Angebot oder durch das Fehlen von Informationen. Dies gilt auch für Inhalte Dritter, die über dieses Angebot zugänglich sind.

URSACHEN PRÄNATALER FOHLENVERLUSTE IN DER SCHWEIZ*

A. POSPISCHIL¹, ANNETTA LIEB¹, L. CORBOZ²

ZUSAMMENFASSUNG

In den Abfohlperioden 1988 und 1989 wurde versucht, so viele abortierte und totgeborene Fohlen wie möglich zu erfassen, um ein Bild der in der Schweiz aktuellen Ursachen pränataler Fohlenabgänge zu erhalten. Besonderes Schwergewicht wurde dabei auf die Diagnose von Infektionen mit dem equinen Herpesvirus-1 gelegt. Sämtliche 60 in dieser Zeit eingesandten Tiere wurden obduziert und pathologisch-anatomisch sowie histologisch beurteilt. Weiter wurden ausgewählte Organe und die Plazenta bakteriologisch untersucht. Für den Nachweis von equinem Herpesvirus-1 wurde die Immunfluoreszenz herangezogen. Unter den gestellten Diagnosen dominieren virale und bakterielle Infektionen mit 20 bzw. 12%, wobei die erstgenannten sämtliche durch EHV-1 bedingt waren. Bei den bakteriologischen Untersuchungen konnten Streptokokken, Pasteurellen, Enterobacter cloacae und Pilze isoliert werden. Viele Aborte wurden ferner auf eine Nabelstrangobstruktion, Zwillingsfruchtigkeit oder auf Missbildungen zurückgeführt. In 18% der Fälle konnten keine Veränderungen festgestellt werden, welche den Abort hätten erklären können. Es wurde daher angenommen, dass die Ursache in diesen Fällen ausschliesslich bei der Mutterstute lag.

SCHLÜSSELWÖRTER: Fohlen - Aborte - Ursachen - Erregernachweis

EINLEITUNG

Verschiedene Untersuchungen zeigen (Platt, 1973; Benten und Petzoldt, 1977; Fiolka, 1982; Thein et al., 1983; Coignoul und Cheville, 1984; Kikovic, 1986; Acland, 1987), dass weltweit bis zu 12% der Trächtigkeiten beim Pferd durch frühembryonalen Fruchttod mit nachfolgender Resorption oder durch einen Abort vorzeitig beendet werden.

Vergleichbare Zahlen über die Verhältnisse in der Schweiz liegen nicht vor, obwohl Untersuchungsinstitute häufig abortierte und totgeborene Fohlen zur Abklärung der Todesursa-

CAUSES OF FOAL ABORTION IN SWITZERLAND

In Switzerland during the foaling season 1988 and 1989 the cause of abortion in 60 foals was investigated. Special attention was paid to infections with equine herpesvirus 1 (EHV 1). Diagnosis were based on post-mortem, histopathological, bacteriological and immunofluorescence investigation. The results confirm data from other countries, that EHV 1 is the most prevalent viral (20%) cause of abortion, followed by various bacterial agents (12%). Other causes were umbilical torsion, twin pregnancy and malformations. In 18% of the cases the investigation of fetusses did not give any results as to the cause of abortion, suggesting maternal factors as only cause of abortion.

KEY WORDS: foal - abortion - causes - causative agents

che erhalten. Ziel der vorliegenden Arbeit war deshalb, während zwei Abfohlperioden (1988, 1989) möglichst viele abortierte Pferdefeten und totgeborene Fohlen zu erfassen und durch gründliche pathologische, bakteriologische und virologische Abklärungen die Anzahl der Fälle ohne Diagnose auf ein Minimum zu reduzieren. Damit sollte ein repräsentativer Überblick über die wichtigsten Ursachen pränataler Fohlen-

* Herrn Prof. Dr. J. von Sandersleben, München, zum 70. Geburtstag

verluste in der Schweiz gewonnen werden. Besonderes Schwergewicht wurde auf die Diagnose von Infektionen mit dem equinen Herpesvirus-1 gelegt. Insbesondere interessierte es, ob die pathologisch-anatomischen Veränderungen auch heute noch den charakteristischen, in der Literatur beschriebenen entsprechen, oder ob eventuell auch wenig ausgeprägte oder gar atypische Fälle vorkommen können. Ferner sollte im Rahmen der Arbeit geklärt werden, ob *Taylorella equigenitalis*, dem Erreger der kontagiösen equinen Metritis (CEM), welche im Frühjahr 1988 erstmals in der Schweiz aufgetreten ist, auch eine Bedeutung als Aborterreger zukommt.

Es wurde in den Abfohlsaisonen 1988 und 1989 mittels wiederholten Inseraten versucht, an möglichst viele Tierärzte und Pferdezüchter mit dem Aufruf zu gelangen, uns abortierte und totgeborene Fohlen für die Arbeit zur Verfügung zu stellen. Obwohl der Versand von Fohlen auf Grund ihrer Grösse mit gewissen Schwierigkeiten verbunden sein kann, waren die Kooperation und das Interesse v.a. von seiten der Tierärzte gross, so dass wir in diesen zwei Jahren 60 Fälle von abortierten bzw. totgeborenen Fohlen für unsere Untersuchung erhielten.

TIERE, MATERIAL UND METHODE

Die Palette der vertretenen Rassen geht aus Tabelle 1 hervor. Insgesamt wurden 33 männliche und 30 weibliche Tiere seziiert.

Das Alter der Feten variierte, so dass von 3 Monaten bis zum normalen Geburtstermin alle Alterskategorien vertreten waren. Der grösste Teil der untersuchten Tiere war jedoch älter als sechs Monate.

Tab. 1: Rasseverteilung der untersuchten Fälle

Vollblut	3
Traber	1
Halbblut	30
Freiberger	9
Haflinger	2
Pony	5
Esel	7
Przewalski	1
Unbekannt	2
Total	60

Pathologisch-anatomische und -histologische Untersuchungen

Alle eingesandten Fohlen wurden so rasch als möglich seziiert und pathologisch-anatomisch beurteilt. In sämtlichen Fällen, in denen der Frischezustand der Feten dies noch sinnvoll erscheinen liess, wurden zudem routinemässig Gewebeproben von Lunge, Herz, Thymus, Leber, Milz, Nieren, Nebennieren, Schilddrüsen, Skelettmuskulatur, Hirn und, soweit vorhanden, Plazenta für eine histologische Untersuchung in 4% Formalin fixiert und in Paraffin eingebettet, zu 3–5 µm dicken Schnitten verarbeitet und mit Hämalaun-Eosin gefärbt.

Die Plazenten wurden zusätzlich noch Spezialfärbungen unterzogen zwecks Nachweis von Kalk (Kossa), Bakterien (Brown-Brenn), Pilzen und Fibrin (PAS).

Epithelschuppen in den Lungenalveolen, welche dem Nachweis einer Asphyxie mit Fruchtwasseraspiration dienten, konnten mittels der ABO-Färbung besonders gut dargestellt werden (Romeis, 1989).

Für die Diagnose «Blutabflussstörungen im Bereich des Nabelstranges» wurden folgende Kriterien aufgestellt:

- keine andere Ursache für den Abort
- starke Ödematisierung und Hämorrhagien des Nabelstrangs
- subkutane Ödeme oder Hydrothorax und Aszites beim Fetus
- histologischer Nachweis einer Asphyxie mit Fruchtwasseraspiration.

Bakteriologische Untersuchungen

Für die bakteriologische Untersuchung wurden routinemässig Stücke von Leber, Milz, Lunge und Niere sowie der geschlossene Magen entnommen und in Anlehnung an Literaturangaben über Abortursachen beim Pferd v.a. auf Streptokokken, *E. coli*, *Enterobacter*, Klebsiellen, *Pseudomonaden*, *Actinobacillus equuli*, Staphylokokken, Bordetellen, *Actinomyces pyogenes*, Clostridien, Salmonellen, Pasteurellen und Mykoplasmen untersucht. Weiter wurde jeder Fetus auf das Vorhandensein von *Taylorella equigenitalis* geprüft.

Von den Plazenten wurden Ausstriche angefertigt, welche auf Pilze, Brucellen und Chlamydien untersucht wurden. Die mikroskopische Untersuchung umfasste eine Gram-Färbung aller oben genannten Organe, bei Plazenta und Mageninhalt zusätzlich auch eine Stampffärbung zum Nachweis von Chlamydien und Brucellen.

Für die Anzüchtung der Keime wurden folgende Nährmedien beimpft und wie folgt bei 37 °C inkubiert:

URSACHEN PRÄNATALER FOHLENVERLUSTE IN DER SCHWEIZ

- Trypticase Soy Agar (Fa. BBL) mit Zusatz von 5% Schafblut / 5% CO₂ / 48 Std.
- Bromthymolblau-Laktose-Agar (Fa. Merck) aerob / 48 Std.
- PPLO-Agar nach Edwards (Fa. DIFCO) mit Zusatz von 25% Pferdeserum, 2,5% Hefeextrakt (Fa. Fleischmann), 500 IE/ml Penicillin G (Fa. HOECHST), 0,05% Thalliumacetat (Fa. FLUKA) und 0,0075 Nikotinamid-Adenin-Dinucleotid (NAD) (Fa. SIGMA) aerob / 96 Std.
- Eugon Agar (Fa. BBL) mit Zugabe von 10% frischem Pferdeblut, 1 µg/ml Trimethoprim*, 5 µg/ml Trimethoprim und 5 µg/ml Clindamycin* und 5 µg/ml Amphotericin B* 5% CO₂ / 120 Std. (* Fa. SIGMA)

Die Charakterisierung der Erreger erfolgte anhand üblicher bakteriologischer Methoden.

Virologische Untersuchungen

Für den Nachweis des equinen Herpesvirus wurde primär die direkte Immunfluoreszenz herangezogen. Dazu wurden von sämtlichen Tieren haselnussgrosse Stückchen von Lunge, Thymus, Milz und Leber, sowie in einigen ausgewählten Fällen auch Proben der Plazenta, in flüssigem Stickstoffschockgefroren. Diese wurden i. d. R. noch am gleichen Tag zu 5 µm dicken Kryostatschnitten verarbeitet, mit dem Rhinopneumonitiskonjugat Gamakon No. 120585 der Firma Bioveta beschichtet und nach einstündiger Inkubation bei 37 °C im Fluoreszenzmikroskop beurteilt. Zum Ausschluss von unspezifischen Reaktionen und Artefakten wurden jeweils noch Positiv- und Negativkontrollen (MD/VD-Konjugat) mitgeführt.

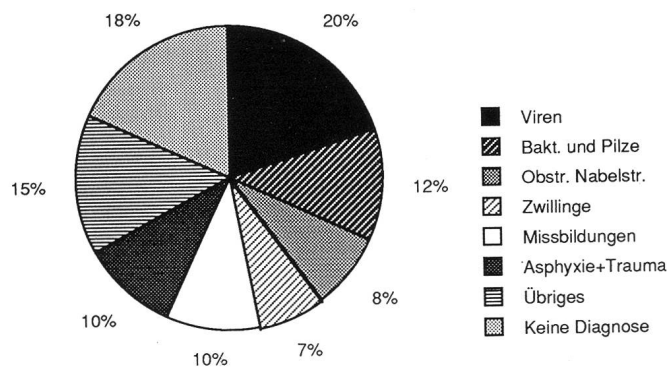
RESULTATE

Vorliegender Bericht enthält in gekürzter Form die in der Dissertation Lieb (1991) dargestellten Ergebnisse. Die Frequenz der Diagnosen ist in Abbildung 1 dargestellt. Als grösste Gruppe sind mit 32% infektiöse Ursachen (Viren 20%, Bakterien und Pilze 12%) festgestellt worden. In 18% der Fälle konnte keine Diagnose erarbeitet werden.

Virus Infektionen

Der Tod von 12 der eingesandten Fohlen (20%) konnte auf eine Infektion mit dem equinen Herpesvirus zurückgeführt werden. Dabei handelte es sich viermal um Einzelfälle, während die restlichen acht Tiere aus demselben Gestüt stammten und innerhalb von 7 Wochen abortiert wurden. Sämtliche Fohlen waren Halbblutpferde, und das Alter beim Abort variierte von 8 Monaten Trächtigkeit bis zum normalen Ge-

Abb. 1: Graphische Darstellung der Abortursachen (in %, n = 60) bei Fohlen in der Abfohlsaison 1988/89.



burtstermin. Keine der 12 Mutterstuten war vorgängig gegen Rhinopneumonitis geimpft worden.

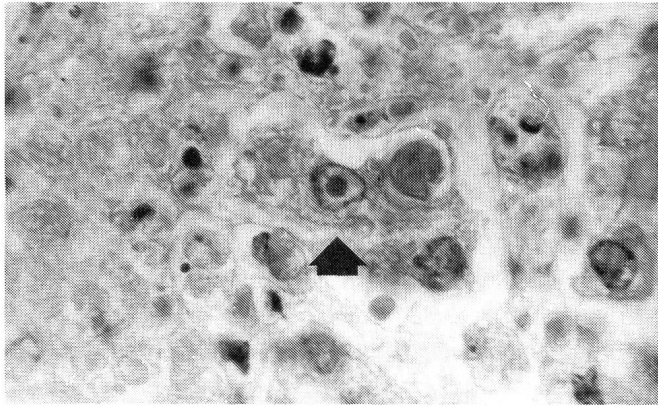
Die Feten wiesen immer einen erstaunlich guten Erhaltungszustand auf. Dies spricht dafür, dass der Fruchttod erst kurze Zeit vor oder während dem Abort stattgefunden hatte. Bei jedem der Tiere waren stets intensive, diffuse Blutungen der Maul- und Nasenschleimhäute sowie der Konjunktiven vorhanden. Sehr charakteristisch waren weiter starke strichförmige und flächenhafte Blutungen der Trachea. Praktisch immer vorhanden war ein ausgeprägter Hydrothorax mit 100–500 ml einer gelben bis rötlichen, leicht viskösen Flüssigkeit. Die Lungen waren häufig deutlich verhärtet und wiesen strichförmige, subpleurale Blutungen und interstitielle Ödeme auf. Auf der stets geschwollenen Leber waren in den meisten Fällen Nekrosen schon makroskopisch als disseminierte, stecknadelkopfgrosse, relativ scharf umschriebene, subkapsuläre, helle Herde sichtbar. Die Nieren wiesen häufig eine starke Stauung und Blutungen auf. Bei drei Tieren lag ferner auch noch ein Aszites vor.

Histologisch konnte gezeigt werden, dass bei einer Infektion mit dem equinen Herpesvirus offensichtlich eine ganze Reihe von Organen in Mitleidenschaft gezogen werden. So dominierten bei den histopathologischen Veränderungen v.a. ausgedehnte Nekrosen in Lungen, Leber, Milzfollikel, Thymus und Nebennierenrinde sowie Hyperämie und Blutungen in zahlreichen Organen.

Eine massive Fruchtwasseraspiration in der Lunge wies ferner auf eine starke Asphyxie vor oder während des Abortes hin. Die in der Literatur als pathognostisch angesehenen eosinophilen intranukleären Einschlusskörperchen konnten bei 10 von 12 Tieren beobachtet werden (Abb. 2).

Die in allen 12 Fällen eindeutig positive Immunfluoreszenz erwies sich als ein wertvolles und zuverlässiges Hilfsmittel in

Abb. 2: Lichtmikroskopische Darstellung einer Lebernekrose mit einem für EHV 1 typischen intranukleären Einschlusskörperchen (Pfeil).



der Diagnostik, insbesondere wenn lichtmikroskopisch keine Einschlusskörperchen gefunden werden konnten. Zudem hat diese Methode den Vorteil, dass eine makroskopische Ver-

dachtsdiagnose schon innert weniger Stunden gesichert werden konnte.

Die wichtigsten makroskopischen und histologischen Veränderungen sind in Tabelle 2 zusammengefasst.

Die häufig in der Literatur gemachte Aussage, dass Herpesvirusaborte i. d. R. komplikationslos verlaufen sollen, konnte anhand unseres Sektionsmaterials nicht bestätigt werden. Ganz im Gegenteil waren viele der Fälle mit erheblichen Störungen verbunden. So konnte u. a. einer der Feten nur mittels Fetotomie entwickelt werden, und in zwei anderen Fällen kam es im Zusammenhang mit der Geburt zu einer Inversio uteri. Vier Stuten zeigten post partum eine Retentio secundinarum. An Spätfolgen sind durch die Bestandestierärzte wiederholtes Umrossen, Endometritiden und Verwachsungen im Bereich der Zervix gemeldet worden.

In einem grösseren Gestüt in der Ostschweiz kam es, wie bereits erwähnt, zu einem seuchenhaft verlaufenden Ausbruch von Aborten. 7 von 11 hochträchtigen Stuten verwarfen innert einer Zeitspanne von 7 Wochen, und ein weiteres Fohlen wurde zwar zum normalen Geburtstermin, jedoch moribund geboren und starb innert 10 Minuten post partum.

Tab. 2: Veränderungen bei Feten mit EHV-1-Infektion

Befunde	Fall Nummer												
	1	2	3	4	5	6	7	8	9	10	11	12	
Makroskopisch	Hyperämie Kopfschleimhäute und Trachea	x	x	x	x	x	x	x	x	x	x	x	x
	Verhärtung der Lunge	x	x	x	x	x	x	x	x		x		
	Bronchiale Fibrinausgüsse							x					
	Hydrothorax	x	x	x	x	x	x	x		x	x	x	
	Lebernekrosen	x	x	x			x			x	x	x	x
	Aszites							x		x	x		
Histologisch	Asphyxie	x	x		x			x					
	Pneumonie	x	x	x	x	x	x	x	x	x	x	x	x
	Milzfollikelnekrosen	x		x	x			x		x	x	x	x
	Hepatitis / Lebernekrosen	x	x	x	x	x	x	x	x	x	x	x	x
	Nebennierennekrosen	x		x		x	x	x	x				
	Intranukleäre Einschlüsse	x	x	x	x	x	x		x	x	x		x
	Immunfluoreszenz positiv	x	x	x	x	x	x	x	x	x	x	x	x

URSACHEN PRÄNATALER FOHLENVERLUSTE IN DER SCHWEIZ

Bakterien und Pilze

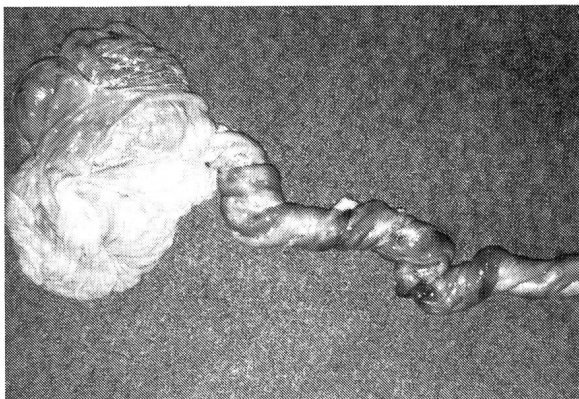Bei vier der eingesandten Fälle konnte auf Grund einer Keimisolierung – Pasteurellen, Streptococcus zooepidemicus, Enterobacter cloacae, Mucor sp. – sowie auch auf Grund entzündlicher Veränderungen an Fetus und/oder Eihäuten mit Sicherheit die Diagnose «bakterieller Abort» gestellt werden. Bei weiteren drei Fällen war ein Erregernachweis nicht möglich. Die histopathologischen Befunde in der Plazenta und den fetalen Organen schienen jedoch so typisch für eine bakterielle Infektion, dass auch diese Fohlen der Kategorie «Bakterien- und Pilzinfektionen» zugeordnet wurden (Abb. 1).

In weiteren Fällen wurden zwar E. coli oder Streptokokken aus den fetalen Organen isoliert, auf Grund fehlender entzündlicher Reaktionen an Feten und Eihäuten musste dies jedoch auf postmortale Kontamination zurückgeführt werden.

Blutabflussstörungen im Bereich des Nabelstranges

Die gestellten Anforderungen waren bei 4 der untersuchten Tiere erfüllt (Abb. 1). Bei diesen Fällen war der Nabelstrang massiv verdickt infolge hochgradiger ödematöser Durchtränkung von sulziger Konsistenz. Zwei Fohlen wiesen zudem eine extrem ausgeprägte Rotation des Nabelstranges um die Längsachse auf, was zur Diagnose «Nabelstrangtorsion» führte (Abb. 3). Sowohl makroskopisch wie histologisch fiel immer auch eine massive, diffuse, blutige Durchtränkung des umbilikalen, perivaskulären Gewebes auf. Die Körperhöhlen der Feten waren stets mit blutiger Flüssigkeit gefüllt und die inneren Organe gestaut. Bei jedem der Tiere lag ferner eine mittel- bis hochgradige Asphyxie mit Aspiration von Fruchtwasser vor, welche den durch die Obstruktion verursachten

Abb. 3: Makroskopische Darstellung einer Nabelstrangtorsion.



Sauerstoffmangel verdeutlicht. Sämtliche dieser Fohlen wurden zwischen dem 7. und 8. Trächtigkeitsmonat abortiert.

Zwillinge

Vier der eingesandten Abortfälle stammten aus Zwillingsträchtigkeiten. Da in keinem einzigen dieser Fälle eine infektiöse oder andere Abort- bzw. Todesursache eruiert werden konnte, wurde in Anlehnung an Literaturangaben über Zwillingsträchtigkeiten beim Pferd (Jeffcott, 1973; Whitwell, 1980) bei sämtlichen die Zwillingsträchtigkeit für das Verwerfen bzw. für die Totgeburt verantwortlich gemacht. Der Anteil dieser Fälle am gesamten Untersuchungsmaterial beträgt 8% (Abb. 1).

Missbildungen

Missbildungen konnten bei 10%, d. h. bei 6 der eingesandten Fohlen, nachgewiesen werden (Abb. 1). Es handelte sich dabei in drei Fällen um Totgeburten und zweimal um Aborte. Beim 6. Fall musste die Geburt wegen einer Eihautwassersucht im 7. Trächtigkeitsmonat eingeleitet werden.

Folgende Missbildungen konnten diagnostiziert werden: partielle Akranie, Anenzephalie, Anophthalmie und Mikrognathie; Umbilikalhernie; Prognathia inferior und mediale Deviation der Hintergliedmassen im Fesselbereich; hoher Ventrikelseptumdefekt, Rechtsverlagerung der Aorta und Mikrophthalmie links; Peromelie vorne beidseits; zerebelläre Aplasie und hochgradiger Hydrozephalus. Häufig dürften Missbildungen bei abortierten Pferdefeten vermutlich jedoch als Nebenfunde und nicht als Abortursache zu werten sein.

Degenerative Veränderungen in der Plazenta

Bei einigen der untersuchten Feten mit negativem bakteriologischen und virologischen Befund konnten verschiedenartige degenerative Veränderungen an der Plazenta beobachtet werden. Dies waren z. B. Zottennekrosen, diffuse Verkalkungen und Kalkthromben in Gefässen, Ödeme, Kollagenfaserverquellungen und zellige Reaktionen wie Aktivierung des Mesenchyms und Leukozytostase. Viele dieser Tiere wiesen zusätzlich auch subkutane Ödeme, einen Hydrothorax und/oder einen Aszites auf, woraus geschlossen werden kann, dass bereits intra vitam Zirkulationsstörungen bestanden haben müssen. Von 5 solchen Fällen (9%) wurde angenommen, dass zwischen dem Befund in der Plazenta und dem Abort ein direkter Zusammenhang bestanden hat. Die Ätiologie blieb jedoch insgesamt unklar.

Degenerative Veränderungen am Fetus

Bei einem Esel-, einem Shetlandponyfohlen, beide mit unbekanntem Deckdatum, und einem im 6. Monat abortierten Hannoveranerfohlen konnte histologisch eine hochgradige Hepatose beobachtet werden. Diese äusserte sich in einem diffusen Zerfall der Hepatozyten mit Verlust der Läppchenarchitektur. Das Zytoplasma war z. T. fein vakuolisiert und die Kerne waren pyknotisch. Bei sämtlichen oben beschriebenen Fällen verlief die bakteriologische Untersuchung und die Immunfluoreszenz (Nachweis von EHV-1) negativ, und es waren auch histologisch, trotz zahlreicher Spezialfärbungen (Brown-Brenn, Steiner, PAS, Giemsa, Ziehl-Neelsen und Köster), keine Mikroorganismen nachweisbar. Auf Grund dieser Tatsache und der Art der histologischen Befunde wurde der Verdacht auf einen toxisch-, bzw. beim Shetlandponyfohlen möglicherweise auch stoffwechselbedingten Abort geäussert. Der Versuch, anamnestisch eine mögliche Ursache zu finden, verlief jedoch erfolglos.

Störungen von seiten der Mutterstute

Es handelte sich hier um eine Uterustorsion bei einer Vollblutstute im 5. Monat der Trächtigkeit. Die Torsion konnte zwar erfolgreich reponiert werden; der Fetus wurde jedoch einige Zeit später, vermutlich infolge Hypoxie, abortiert.

Asphyxie und Geburtstraumen

Insgesamt 6 der untersuchten Fohlen (10%) wurden nach einer normalen Trächtigkeitsdauer ohne offensichtlichen Grund tot geboren oder nach einer unüberwachten Geburt tot im Stall aufgefunden. Bei allen diesen Tieren wurde auf Grund der Anamnese, einer mangelhaften Lungenentfaltung, Fruchtwasseraspiration und perivaskulären Blutungen in der Hirnrinde die Diagnose «Asphyxie» gestellt. Bei einem Tier waren ausserdem eine Nierenquetschung mit Blutung in die Bauchhöhle und ausgedehnte frische Blutungen in Lendenmuskulatur und Subkutis feststellbar. Ein anderes Fohlen wies multiple Rippenfrakturen sowie Hämatome im Ellbogenbereich auf. Sämtliche diese Veränderungen wurden als Geburtstraumen interpretiert.

Keine Diagnose

Bei 11 Fohlen (18%) letztlich konnte die Aborts- bzw. die Todesursache trotz aller Bemühungen nicht geklärt werden. Beobachtete Veränderungen, wie z. B. eine Thymusatrophie, wurden bei diesen Fällen als Nebenbefunde ohne Bedeutung für das Abortgeschehen interpretiert.

DISKUSSION

Von den 60 untersuchten Fällen erlagen 22% einer Herpesvirusinfektion; eine Zahl, die vielleicht etwas hoch erscheinen mag im Vergleich zu Literaturangaben aus der BRD und den USA (*Merkt und Petzoldt, 1988; Steinhagen, 1988; Peet, 1978*). Es muss dabei aber berücksichtigt werden, dass zwei Drittel der vorliegenden Fälle aus demselben Gestüt stammten und innert kurzer Zeit nacheinander abortiert worden sind. Eine Tatsache, die die Aussagekraft der gefundenen Quote relativiert (*Frey und Lieb, 1990*). Auffallend ist, dass keine einzige der 12 betroffenen Mutterstuten während der Trächtigkeit gegen Rhinopneumonitis geimpft worden war. Die pathologisch-anatomischen Veränderungen der untersuchten Feten waren durchwegs ausgeprägt und stimmten im wesentlichen überein mit Veränderungen, die u. a. auch von *Whitwell (1980), Campbell und Studdert (1983), Geisel und Boch (1977), Blood und Radostits (1989), Bürki und Bärswyl (1965)* beschrieben worden sind. Die Beobachtung von *Petzoldt et al. (1987)*, dass sich der Hauptbefund im Verlauf der letzten Jahre vom Bauch- zum Brustraum verschoben haben soll, konnte jedoch nicht bestätigt werden. Vielmehr waren in unserem Sektionsmaterial Brust- und Bauchorgane mehr oder weniger gleichermassen bzw. individuell verschieden betroffen. Auf Grund der ausgeprägten typischen Veränderungen war bei jedem der 12 Fohlen eine Verdachtsdiagnose schon makroskopisch möglich. Fälle, bei denen die Veränderungen so geringgradig oder atypisch waren, dass die Diagnose ausschliesslich auf den Erregernachweis, d.h. auf die Immunfluoreszenz gestützt werden musste, kamen nicht vor. Wie in der Literatur beschrieben (*Merkt und Petzoldt, 1988; Whitwell, 1980*), handelte es sich auch in dem von uns untersuchten Material ausschliesslich um Spätaborte, wobei das Alter der Feten von 8 Monaten Trächtigkeit bis zum normalen Geburtstermin variierte. Das einzige lebend geborene Tier starb bereits 10 Minuten post natum unter dem Bild einer schweren Ateminsuffizienz.

Nur viermal konnte auf Grund sowohl eines erfolgreichen Erregernachweises wie auch entzündlicher Veränderungen in Plazenta und Fetus mit Sicherheit die Diagnose «bakterieller Abort» gestellt werden. Es handelte sich bei diesen Fällen um Infektionen mit *Streptococcus zooepidemicus* bzw. nicht näher klassifizierbaren Pasteurellen. Letzteres sind Keime, die im Zusammenhang mit Aborten beim Pferd eher unüblich sind. In keinem einzigen Fall wurde *Taylorella equigenitalis* aus dem Abortmaterial isoliert.

Zwillingsaborte machten in unserem Untersuchungsmaterial 8% aus, was in etwa dem Resultat von *Benten und Petzoldt*

URSACHEN PRÄNATALER FOHLENVERLUSTE IN DER SCHWEIZ

(1977) entspricht. Da das Problem mit Zwillingsträchtigkeiten den Pferdezüchtern im allgemeinen bekannt sein dürfte, muss aber angenommen werden, dass nur ein kleiner Teil aller Zwillingsaborte zur Sektion gelangte und dass diese Zahl in der Realität somit vermutlich bedeutend grösser ist. Dafür spricht auch, dass in der deutschen Vollblutzucht, wo Untersuchung *sämtlicher* Abortfälle beim Pferd vorgeschrieben ist, eine Inzidenz von bis zu 50% gefunden wurde (Merkel und Klug, 1976). Von vielen Autoren werden auch Zwillingsträchtigkeiten als die allerhäufigste nichtinfektiöse Abortursache beim Pferd angesehen (Jeffcott und Whitwell, 1973; Mahaffey, 1968; Merkel und Klug, 1976; Whitwell, 1980).

Die Beobachtung von Jeffcott und Whitwell (1973), dass der grösste Teil der Zwillingsträchtigkeiten bis zum 8. Monat aufrechterhalten bleiben soll, trifft auch auf unser Untersuchungsmaterial zu. So ereignete sich der Abort nur in einem der 4 Fälle früher. Einmal kamen die beiden toten Fohlen sogar zum normalen Geburtstermin auf die Welt.

Nach Whitwell (1980) sollen viele Aborte, vor allem die im 6. bis 8. Monat, durch Gefässobstruktionen im Nabelstrang bedingt sein, ohne dass jedoch genauere Zahlen genannt werden. In dem von uns untersuchten Material wurde die Diagnose fünfmal, d. h. bei 8% der Fälle gestellt, wobei genau definierte, von uns aufgestellte Kriterien erfüllt sein mussten. So genügte z. B. eine Torsion des Nabelstranges alleine noch nicht, da eine gewisse Verdrehung, bedingt durch die Fruchtbewegungen, beim Pferd noch als normal gilt (Whitwell und Jeffcott, 1975).

Bei drei der fünf Tiere konnte auf Grund einer exzessiven Verdrehung und bläulichen Verfärbung des Nabelstranges die Diagnose Nabelstrangtorsion gestellt werden. Bei den restlichen Fällen blieb die Ursache der Obstruktion unklar.

Missbildungen wurden bei 11% aller untersuchten Fohlen gefunden; eine Zahl, die deutlich über den von Whitwell (1980) ermittelten 2–3% liegt. Im Gegensatz zu ihrer Annahme, dass es sich in diesen Fällen hauptsächlich um Zufallsbefunde gehandelt haben soll, konnten bei uns doch wenigstens die Aborte mit einiger Sicherheit auf die Entwicklungsstörungen der Tiere zurückgeführt werden. Bei den totgeborenen Fohlen war der Zusammenhang hingegen eher fraglich.

Bei drei Fohlen wurde auf Grund der negativen bakteriologischen und virologischen Untersuchungen und der Art der histologischen Veränderungen der Verdacht auf einen toxisch- oder stoffwechselbedingten Abort geäussert. Leider war es jedoch in keinem der Fälle möglich, durch eine erweiterte Anamnese Rückschlüsse auf in Frage kommende Ursachen zu ziehen. So schien auch der Versuch eines Toxinnachweises in den fetalen Organen nicht sinnvoll. Besonders in-

teressant war der Befund zahlreicher multinukleärer Riesenhepatozyten mit starker Vakuolisierung des Zytoplasmas in der Leber eines dieser Tiere.

Ein sehr ähnliches Bild wurde 1988 von Car und Anderson beschrieben. Auch diese Autoren konnten bei drei im Alter von 5 bzw. 7 Monaten abortierten Pferdefeten die Bildung von Leberzellsynzytien mit ausgeprägter Vakuolisierung des Zytoplasmas und eine starke Störung der Leberarchitektur feststellen. Sie weisen darauf hin, dass eine Bildung von Riesenzellen bei fetaler und neonataler Hepatitis auch aus der Humanmedizin bekannt ist und als unspezifische Reaktion der unreifen Leber auf verschiedenste Noxen interpretiert wird. Mögliche Ursachen bei den drei beschriebenen Pferdefeten werden leider nicht diskutiert. Auch bei diesen Fällen verliefen aber bakteriologische, virologische und serologische Untersuchungen negativ.

Fünf normal entwickelte, scheinbar gesunde Tiere starben infolge Geburtskomplikationen, namentlich Asphyxie und Organquetschungen. Der Anamnese dieser Fälle war meist zu entnehmen, dass die ausgetragenen Fohlen nach einer unüberwachten Geburt tot im Stall aufgefunden wurden. Offenbar handelt es sich um Fälle von neonatalem Atemnotsyndrom, wie sie von Bostedt und Bellinghausen (1985) und Bostedt und Thein (1990) beschrieben wurden. Es darf vermutet werden, dass gerade diese Art Verluste durch ein etwas intensiveres Management weitgehend vermieden oder wenigstens reduziert werden könnte.

Bei 18% der Tiere konnten keine Veränderungen festgestellt werden, welche den Abort bzw. Tod hätten erklären können. Es muss daher angenommen werden, dass die Abortursache in diesen Fällen bei der Mutterstute lag.

Betrachtet man die Ergebnisse zusammenfassend, kann folgendes gesagt werden: Das equine Herpesvirus-1 ist offensichtlich auch in der Schweiz eine regelmässig vorkommende Ursache von Aborten beim Pferd. Obwohl es sich meist um sporadische Einzelfälle handelt, ist, wie unsere Untersuchung zeigte, ausnahmsweise auch mit einem seuchenhaften Verlauf zu rechnen. Bakteriell bedingte Aborte scheinen von eher untergeordneter Bedeutung zu sein. Insbesondere ist, wenn man von den ubiquitären Streptokokken und *E. coli* absieht, das Vorkommen eines speziellen Problemkeims, welcher gehäuft zu Aborten in unseren Zuchtbeständen führen kann, unwahrscheinlich. So konnte auch in der Arbeit über perinatale Fohlensterblichkeit von Hösli (1977) kein einziger Fall von bakteriell bedingtem Abort festgestellt werden. Ob die Ursache dafür in einer disziplinierten und weit verbreiteten Durchführung von prophylaktischen Tupferkontrollen zu suchen ist oder andere Ursachen hat, muss jedoch offen bleiben.

Bei der Untersuchung von Pferdefeten empfiehlt sich daher auf Grund der in unserer Untersuchung gewonnenen Erkenntnisse folgendes Vorgehen:

1. Erhebung einer möglichst genauen Anamnese (Fütterung und Haltung, Allgemeinzustand der Stute, Impfstatus, Verlauf der Geburt usw.)
2. Makroskopische Beurteilung des Fetus inklusive Nabelstrang und der gesamten Plazenta
3. Histologische Untersuchung der inneren Organe, insbesondere Lunge, Leber, Milz, Thymus, Nebenniere und Muskulatur. Wichtig ist ferner, dass verschiedene Proben von der Plazenta entnommen und untersucht werden, da Läsionen v. a. bei aufsteigenden bakteriellen Infektionen häufig nur lokal zu finden sind.
4. Bakteriologische Untersuchung von Lunge, Leber, Niere, Milz, uneröffnetem Magen mit Inhalt und Plazenta
5. Ausschluss bzw. Nachweis von EHV-1-Infektionen z. B. mittels Immunfluoreszenz (am Kryostatschnitt) oder PAP-Reaktion (am Paraffinschnitt)

In Fällen, wo die Einsendung eines ganzen Fohlens z. B. aus transporttechnischen Gründen nicht möglich ist, können kleine Stückchen von Lunge, Thymus, Leber, Milz, Nebennieren, Muskulatur (z. B. Adduktoren- und Interkostalmuskulatur) und Plazenta in 4% Formalin fixiert an ein Untersuchungsinstitut gesandt werden. Dies erlaubt v. a. den sicheren Nachweis bzw. Ausschluss einer EHV-1-Infektion. Auch der histologische Nachweis einer Plazentitis ist möglich, allerdings unter weitgehendem Verzicht einer ätiologischen Diagnose.

LITERATUR

Acland H. (1987): Abortion in mares: Diagnosis and prevention. *Comp. Cont. Education* 9, 318–324. — Bente von C., Petzoldt K. (1977): Mehrjährige Untersuchungen über Abortursachen in der Warmblutzucht. *Dtsch. tierärztl. Wschr.* 84, 453–492. — Blood D.C., Radostits O. (1989): Equine viral Rhinopneumonitis. *Vet. Med.* 7, Ed. 880–885. — Bostedt H., Bellinghausen W. (1985): Blutgasanalysen und Substratbestimmungen bei neugeborenen Fohlen. *Tierärztl. Umschau* 40, 45–458. — Bostedt H., Thein P. (1990): Fohlenkrankheiten. In: Neugeborenen- und Säuglingskunde der Tiere, K. Walsler, H. Bostedt (Hrsg.), F. Enke Verlag Stuttgart. — Bürki F., Bärswyl K. (1965): Nachweis des Virus der Equinen Rhinopneumonitis als Ursache von Stutenaborten. *Schweiz. Arch. Tierheilk.* 107, 386–391. — Campbell T.M., Studdert M.J. (1983): Equine Herpesvirus Type 1. *Vet. Bull.* 53, 135–141. — Car B.D., Anderson W.I. (1988): Giant cell hepatopathy in three aborted midterm equine fetuses. *Vet. Pathol.* 25, 389–391. — Coignoul F.L., Cheville N.F. (1984): Pathology of maternal genital tract, placenta and fetus in equine viral arteritis. *Vet. Pathol.* 21, 330–340. — Fiolka G. (1982): Analyse der Fohlenverluste in staatlich anerkannten Pferdezuchtbetrieben des Bezirkes Magdeburg. *Mh. Vet. Med.* 37, 869–872. — Frey R., Lieb

A. (1990): Enzootischer Virusabort auf einem Gestüt in der Ostschweiz. *Schweiz. Arch. Tierheilk.* 132, 385–391. — Geisel O., Boch E. (1977): Zum Vorkommen und zur Histiogenese unterschiedlicher fetaler Pneumopathien beim Virusabort des Pferdes. *Berl. Münch. tierärztl. Wschr.* 90, 429–432. — Höfli J. (1977): Perinatale Fohlensterblichkeit. *Schweiz. Arch. Tierheilk.* 119, 103–110. — Jeffcott L., Whitwell K. (1973): Twinning as a cause of foetal and neonatal loss in the thoroughbred mare. *J. Comp. Path.* 83, 91–105. — Kikovic N. (1986): Histopathologische Untersuchungen zur Differentialdiagnose perinataler Todesfälle bei Fohlen unter besonderer Berücksichtigung von Pneumopathien. *Vet. Diss. Hannover.* — Lieb A. (1991): Ursachen pränataler Fohlenverluste in der Schweiz 1979–1989. *Vet. Rec.* 82, 681–689. — Merkt H., Klug E. (1976): Vollblut, Zucht und Rennen 65, 59. — Merkt H., Petzoldt K. (1988): Der Virusabort der Stute; ein Leitfaden für Gestütstierarzt und Züchter. Verlag Gundlach KG, Bielefeld. — Peet R.L. (1978): Equine Abortion associated with Herpesvirus. *Austr. Vet. J.* 54, 151. — Petzoldt K., Merkt H., Müller E., Kirpal G. (1987): Neue Beobachtungen bei der Diagnostik des EHV-Abortes. *Tierärztl. Prax.* 15, 393–397. — Platt H. (1973): Ätiological aspects of abortion in the thoroughbred mare. *J. comp. Path.* 83, 199–205. — Romeis B. (1989): Mikroskopische Technik. 17. Auflage, Verlag Urban und Schwarzenberg. — Steinhagen P. (1988): Zur Situation der Equinen Herpesvirus Typ-1-Infektion in der Warmblutzucht Schleswig-Holsteins. *Tierärztl. Umsch.* 43, 348–349. — Thein P., Essich G., Schulze-Hockenbeck W. (1983): Zur Ätiologie von Fohlenerkrankungen. *Tierärztl. Umschau* 38, 239–250. — Whitwell K., Jeffcott L. (1975): Morphological studies on the fetal membranes of the normal singleton foal at term. *Res. Vet. sci.* 19, 44–55. — Whitwell K. (1980): Investigations into fetal and neonatal losses in the horse. *Veterinary Clinics of North America: Large Animal Practice* 2, 313–330.

Causes des pertes prénatales de poulains en suisse

Pendant la période de poulinage 1988 et 1989, le plus grand nombre possible de poulains avortés et mort-nés a été examiné afin d'obtenir une idée des causes actuelles des pertes prénatales de poulains en Suisse. L'accent principal a été porté sur le diagnostic des infections par l'Herpèsvirus 1 équin.

Les 60 animaux envoyés pendant cette période ont été autopsiés et soumis à un examen anatomopathologique et histologique. De plus, le placenta ainsi que quelques organes ont été soumis à un examen bactériologique. L'immunofluorescence a été utilisée pour le décellement de l'Herpèsvirus 1 équin.

Parmi les diagnostics posés, les infections d'origine virale et bactérienne étaient les plus fréquentes (20 et 12%, respectivement) et l'Herpèsvirus 1 équin était le plus souvent décelé parmi les infections virales. Lors des examens bactériologiques, des streptocoques, des pasteurellas, des Enterobacters cloacae ainsi que des champignons ont été isolés. Beaucoup

URSACHEN PRÄNATALER FOHLENVERLUSTE IN DER SCHWEIZ

d'avortements ont été attribués à une obstruction du cordon ombilical, à une gestation de jumeaux ou à des difformités. Dans 18% des cas, aucune altération qui aurait pu expliquer l'avortement n'a été constatée. Il a été donc conclu que pour ces cas la cause de l'avortement était exclusivement d'origine maternelle.

Cause della morte prenatale dei puledri in Svizzera

Nel periodo della nascita dei puledri fra il 1988 ed il 1989 furono raccolti il maggior numero possibile di puledri abortiti o nati morti, al fine di ottenere un quadro complessivo delle cause della morte prenatale dei puledri. In particolare si diede importanza alla diagnosi dell'infezione dell'Equine herpesvirus 1 (EHV-1). I 60 animali pervenuti furono sezionati e giudicati sia dal profilo patologico-anatomico come da quello istologico. Inoltre furono analizzati batteriologicamente alcuni organi e la placenta. Per l'accertazione dell'EHV-1 fu utilizzata la tecnica dell'immunofluorescenza. Fra le diagnosi effettuate dominano col 20% le infezioni virali rispettivamente col 12% quelle batteriche. Nelle analisi batteriologiche si poterono isolare streptococchi, pasteurelle, enterobacter cloacae e funghi. Molti aborti furono causati dall'ostruzione del

cordone ombelicale, da una gravidanza gemellare o da malformazioni. Nel 18% dei casi non furono riscontrate anomalie che potessero spiegare l'aborto. In questi casi si presume che la causa della morte sia da attribuire unicamente alla giumentata.

VERDANKUNGEN

Den Kolleginnen und Kollegen, die durch ihre freundliche Kooperation die Materialsammlung ermöglicht haben, sei an dieser Stelle herzlich gedankt. Für die umfangreichen Laborarbeiten gilt der Dank der Autoren den Mitarbeiterinnen und Mitarbeitern der Institute für Veterinär bakteriologie und Veterinär pathologie. Dank gilt auch dem Bundesamt für Veterinärwesen, das dieses Projekt unter der Nummer 012.89.8 unterstützt hat.

Adresse: Andreas Pospischil
Institut für Veterinärpathologie
Universität Zürich
Winterthurerstrasse 268
CH-8057 Zürich

Manuskripteingang: 2. Juli 1992

VETMIX

Medizinalvormischungen bestehend aus Wirksubstanzen mit einem indifferenten Excipients verdünnt, **IKS registriert**.

Vorteile: ● leichte Beimischung in jedes Futter
● günstige Preise

CHLORAMPHENICOL Palmitat 20 %	Nr 41860
CHLORAMPHENICOL Succinat 20 %	Nr 41861
CHLORTETRACYCLIN HCL 20 %	Nr 41862
COLISTIN Sulfat 300	Nr 51337
GENTAMICIN Sulfat 2 %	Nr 51433
GRISEOFULVIN 10 %	Nr 51311
NEOMYCIN Sulfat 20 %	Nr 41864
SULFADIMIDIN Na 20 %	Nr 41866
666 (SULFA + TRIMETHOPRIM)	Nr 42466

CASE POSTALE 1522 LUCENS TÉL. 021/906 85 39

IZOVAL