

Zeitschrift: Schweizer Archiv für Tierheilkunde SAT : die Fachzeitschrift für Tierärztinnen und Tierärzte = Archives Suisses de Médecine Vétérinaire ASMV : la revue professionnelle des vétérinaires

Herausgeber: Gesellschaft Schweizer Tierärztinnen und Tierärzte

Band: 134 (1992)

Heft: 9

Artikel: Kinetische Studie über die Lendenwirbelsäule und den lumbosakralen Übergang beim deutschen Schäferhund

Autor: Bürger, Renate / Lang, J.

DOI: <https://doi.org/10.5169/seals-591402>

Nutzungsbedingungen

Die ETH-Bibliothek ist die Anbieterin der digitalisierten Zeitschriften. Sie besitzt keine Urheberrechte an den Zeitschriften und ist nicht verantwortlich für deren Inhalte. Die Rechte liegen in der Regel bei den Herausgebern beziehungsweise den externen Rechteinhabern. [Siehe Rechtliche Hinweise.](#)

Conditions d'utilisation

L'ETH Library est le fournisseur des revues numérisées. Elle ne détient aucun droit d'auteur sur les revues et n'est pas responsable de leur contenu. En règle générale, les droits sont détenus par les éditeurs ou les détenteurs de droits externes. [Voir Informations légales.](#)

Terms of use

The ETH Library is the provider of the digitised journals. It does not own any copyrights to the journals and is not responsible for their content. The rights usually lie with the publishers or the external rights holders. [See Legal notice.](#)

Download PDF: 05.02.2025

ETH-Bibliothek Zürich, E-Periodica, <https://www.e-periodica.ch>

KINETISCHE STUDIE ÜBER DIE LENDEN- WIRBELSÄULE UND DEN LUMBOSAKRALEN ÜBERGANG BEIM DEUTSCHEN SCHÄFERHUND

TEIL 1: FUNKTIONELLE ANATOMIE UND KINETISCHE GRUNDLAGEN

RENATE BÜRGER und J. LANG

ZUSAMMENFASSUNG

Beim Hund ist der lumbosakrale Übergang häufig Sitz von angeborenen und erworbenen Stenosen des Wirbelkanals. Eine mögliche Ursache ist die lumbosakrale Instabilität, die beim Menschen, bei dem die lumbosakrale Wirbelsäule sogar der häufigste Ort von Wirbelkanalstenosen ist, eine wichtige Rolle spielt. Die vorliegende Arbeit ist eine Zusammenfassung der funktionellen Anatomie der Wirbelsäule und der geometrisch-kinetischen Grundlagen, die für die Beschreibung der Bewegung (Flexion – Extension) zweier benachbarter Wirbel notwendig sind.

SCHLÜSSELWÖRTER: Deutscher Schäferhund – Lendenwirbelsäule – Lumbosakralgelenk – Beweglichkeit – Bewegungscharakter

KINEMATIC STUDY OF THE LUMBAR AND LUMBOSACRAL SPINE IN THE GERMAN SHEPHERD DOG

Part 1: Functional anatomy and kinematic considerations

In the dog congenital or acquired stenosis of the lumbosacral region is commonly encountered. In humans the lumbosacral junction is the most often affected part of the vertebral column. Lumbosacral instability, one possible etiology for stenosis of the vertebral canal plays an important role in man. This study summarizes the functional anatomy and some important geometric and kinematic considerations necessary for the understanding of the motion (flexion – extension) between two adjacent vertebra.

KEY WORDS: German Shepherd Dog – lumbar spine – lumbosacral joint – mobility – type of motion

EINLEITUNG UND KLINISCHER HINTERGRUND

Beim Menschen ist die lumbosakrale Wirbelsäule der häufigste Sitz von angeborenen und erworbenen Stenosen des Wirbelkanals (Weiss, 1975).

Auch bei unseren grossen europäischen Hunderassen stellt die Einengung des Wirbelkanals auf Höhe des Lumbosakralgelenks ein häufiges Problem dar. Durch Verengung des Wirbelkanals, der Wurzelkanäle und/oder der Foramina intervertebralia im Bereich des Lumbosakralgelenks (genauer L5 bis S1) kann es zur Kompression des Conus medullaris, des Filum terminale, der Rückenmarksnerven und der Nervenwurzeln (Cauda equina) kommen. Die daraus resultierenden klinischen Symptome werden unter dem Begriff «Cauda equina Syndrom» oder «Cauda equina Kompressionssyndrom» zusammengefasst.

Erste Berichte in der veterinärmedizinischen Literatur stammen aus dem Jahr 1958 (Belkin). 1978 berichteten Oliver et al. über 20 Hunde mit einem Cauda equina Syndrom. Die Tatsache, dass es sich bei 13 von 20 Hunden (65%) um Deutsche Schäferhunde handelte, liess die Autoren eine kongenitale Disposition vermuten. Gleichzeitig wiesen sie auf die starke mechanische Belastung des Lumbosakralgelenks beim Deutschen Schäferhund hin und räumten deshalb insbesondere traumatischen und degenerativen Prozessen grosse Bedeutung in der Pathogenese dieser Krankheit ein. Biomechanische Faktoren als Ursache einer Instabilität der Lendenwirbelsäule vermuteten auch andere Autoren (Tarvin und Prata, 1980; Gilmore, 1986). Jaggy et al. (1987) sahen in rassespezifischen Besonderheiten im Körperbau des Deutschen Schäferhundes eine mögliche Ursache für die Häufung des Cauda equina Syndroms bei dieser Rasse. Auch der lumbosakralen Instabilität wurde eine bedeutende Rolle in der Pathogenese

von sekundären stenotischen Veränderungen zugeschrieben (Tarvin und Prata, 1980). Hypertrophie des Ligamentum flavum und des Ligamentum longitudinale dorsale, Knochenzubildungen im Wirbel- und Wurzelkanal, hypertrophe und/oder degenerative Veränderungen an den kleinen Wirbelgelenken, Diskusprotrusion oder Diskusprolaps zwischen L5 und S1 (Oliver et al., 1978) können zu klinischen Symptomen führen. Während Wright (1980) der häufig vorkommenden und radiologisch leicht nachweisbaren lumbosakralen Spondylose keine klinische Bedeutung beimass, fanden Denny et al. (1982), dass nach lateral umgreifende Osteophyten durchaus eine Stenose des Foramen intervertebrale und eine Kompression der entsprechenden Nervenwurzel bewirken können. Bis jetzt sind die eigentlichen Ursachen der Entstehung und der Häufung des Cauda equina Syndroms beim Deutschen Schäferhund unklar. Messungen des lumbosakralen Winkels, die zum Teil vergleichend zwischen verschiedenen Rassen durchgeführt wurden, haben ebenso wenig zur Klärung beigetragen, wie die Bestimmung des Subluxationsgrades oder des Durchmessers des Wirbelkanals (Wright, 1980; Walla jun., 1986; Schmid, 1990). Dies erstaunt nicht, wenn bedacht wird, dass beim Hund über die Mechanik des Lumbosakralgelenks nur wenig bekannt ist.

ANATOMIE

Als Cauda equina bezeichnet man den kaudalen Anteil des Rückenmarks (Conus medullaris), die Rückenmarksnerven und die dazugehörigen Nervenwurzeln. Sie umfasst insgesamt 9 Rückenmarkssegmente, die den 7. Lumbalnerv, die 3 Sakralnerven und 5 Schwanznerven entlassen. Die folgenden peripheren Nerven entspringen aus diesen Segmenten:

- N.ischiadicus (L6–7–S1): für die motorische und sensible Innervation der Beckengliedmasse. Motorisch: Extensoren des Hüft- und Sprunggelenks sowie der Zehngelenke; Flexoren des Kniegelenks. Sensibel: distal des Kniegelenks (ausgenommen medial).
- N.pudendus (S1–3): motorisch: Innervation des m. sphincter ani, des Urethrasphinkters, des m. bulbourethralis und des m. constrictor vestibuli et vulvae.
- Sensibel: Innervation von Perineum, Praeputium, Vulva und Skrotum.

- Nn.pelvici (S1–2): motorische Innervation von Blase und Mastdarm (parasymphatisch). Sensible Innervation von Dickdarm und Mastdarm.
- Nn.caudales (cd1–5): für die motorische und sensible Innervation des Schwanzes.

Die variablen klinischen Symptome bei einer Kompression der Cauda equina lassen sich durch diese komplexe Anatomie erklären. Die hervorstechendsten Symptome sind Bewegungsunlust und Gehstörungen (ein- oder beidseitige Lahmheit, Parese der Hintergliedmassen, Ataxie), lumbosakrale Dolenz (vor allem bei Palpation oder Streckung der Hintergliedmassen), Miktionsstörungen (Harninkontinenz, Harnverhalten), Tonusverlust des Schwanzes sowie Sensibilitätsstörungen perineal.

FUNKTIONELLE ANATOMIE

Junghanns und Schmorl (1953) definieren das vertebrale Bewegungssegment als die kleinste Einheit der Wirbelsäule. Man versteht darunter zwei benachbarte Wirbel und die sie verbindenden Weichteile. Genauer handelt es sich dabei also um die in diesem Bewegungssegment liegenden Anteile von Nerven und Gefäßen, die Muskulatur sowie die diese Wirbel miteinander verbindenden bindegewebigen Strukturen (kurze und lange Bänder und Discus intervertebralis).

In Anlehnung an die Humanmedizin (Posner et al., 1982) erfolgt die Einteilung der in einem Bewegungssegment liegenden anatomischen Strukturen in dorsale und ventrale Elemente.

Dorsale Elemente

Die Dorsalflächen der Wirbelkörper und die Wirbelbögen (ventral Pediculus, dorsal Lamina) formen den Wirbelkanal, in dem das Rückenmark liegt. Beidseits besitzen sie je eine Incisura cranialis und caudalis, die zusammen die Foramina intervertebralia für den Austritt der Rückenmarksnerven formen. Als Besonderheit der Lendenwirbelsäule ist dorsal ein weiter Zwischenbogenspalt zwischen L7 und S1, das Spatium lumbosacrale, zu nennen (Nickel et al., 1984).

Die Wirbelbogengelenke stellen spaltfreie Gelenke (Synarthrosen) dar, deren Anteile durch Fasergewebe verbunden sind (Juncturae fibrosae). Hingegen sind die kleinen Wirbelgelenke echte Gelenke (Diarthrosen) mit Gelenkspalt, Gelenkhöhle, Gelenkkapsel und Synovia (Juncturae synoviales). Funktionell gesehen handelt es sich dabei um Schiebegelenke, bei denen die Bewegung parallel zu den Gelenkflächen

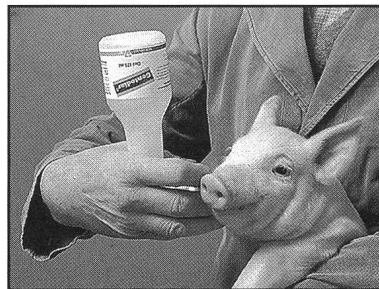
Gentodiar®

Colidiarrhoe?

Für mich den Stoss
mit der
Sofortwirkung!

Gentamicin-Gel
in Dosierpumpe (175 ml)
und Injektor (10 ml) zur
einfachen oralen Applikation.

Zusammensetzung:
Gentamicinum (ut G. sulfas) 5 mg/ml = 1 Dosis



VETERINARIA  AG

GENTODIAR® Gel ad us. vet.

Orales Antibiotikum

Für Ferkel

Zusammensetzung

Gentamicinum (ut G. sulfas) 5 mg, Conserv. (Methyl-/Propylparabenum), Excip. ad sol. gel. 1 ml (= 1 Dosis)

Eigenschaften

Gentamicin ist ein bakterizid wirkendes Antibiotikum aus der Gruppe der Aminoglykoside. Das Wirkungsspektrum von Gentamicin ist breit. Am empfindlichsten sind Keime aus dem gramnegativen Bereich wie E. coli, Klebsiellen, Proteus und Pseudomonas.

Nach oraler Applikation wird Gentamicin, wie alle Aminoglykoside, aus dem Darmtrakt kaum resorbiert. Die Resistenzlage ist bei Gentamicin äusserst günstig. Insbesondere bei E. coli sind kaum Resistenzen bekannt.

Gentamicin eignet sich daher gut zur lokalen Kausaltherapie und Prophylaxe der durch enteropathogene E. coli verursachten Ferkeldurchfälle.

Indikation

Colidiarrhoe

Anwendung und Dosierung

oral

Ferkel	bis 6 kg:	1 Dosis täglich
Ferkel	7 - 12 kg:	2 Dosen täglich

während 3 aufeinanderfolgenden Tagen

Durch einmalige Betätigung der Dosierpumpe wird 1 Dosis (= 1 ml) in den Rachen gespritzt. Die Flasche muss zum Eingeben umgedreht werden.

Es wird empfohlen, alle Ferkel eines Wurfs gleichzeitig zu behandeln.

Wartezeit

Essbare Gewebe: 14 Tage

Packungsgrössen IKS Nr. 49 928 A

Injektor:	10 ml (10 Dosen)
Flasche mit Dosierpumpe:	175 ml (175 Dosen)

Herstellung und Vertrieb

Veterinaria AG, Zürich

Medikament, für Kinder unerreichbar aufbewahren

Antibiotique oral

Pour porcelets

Composition

Gentamicinum (ut G. sulfas) 5 mg, Conserv. (Methyl-/Propylparabenum), Excip. ad sol. gel. 1 ml (= 1 dose)

Propriétés et mode d'action

La gentamicine est un antibiotique bactéricide à large spectre d'action appartenant au groupe des aminoglycosides. Les germes les plus sensibles font partie des gram négatifs tels que E. coli, Klebsiella, Proteus et Pseudomonas.

A la suite d'une application orale, la gentamicine, comme tous les aminoglycosides, est peu résorbée par le tractus gastrointestinal. Sa situation par rapport à la résistance est favorable, en particulier concernant les E. coli.

La gentamicine est donc indiquée pour la thérapie causale locale et la prophylaxie des diarrhées observées chez le porcelet et provoquées par des E. coli entéro-pathogènes.

Indications

Diarrhée à colibacilles

Administration et posologie

par voie orale

Porcelets	jusqu'à 6 kg:	1 dose par jour
Porcelets	de 7 à 12 kg:	2 doses par jour

pendant 3 jours consécutifs

Une mise en action de la pompe libère une dose (= 1 ml) au niveau du pharynx. Lors de l'administration, le flacon doit être retourné.

Il est recommandé de traiter tous les porcelets d'une même portée simultanément.

Temps d'attente

Tissus destinés à la consommation: 14 jours

Présentations OICM No 49 928 A

Injecteurs:	10 ml (10 doses)
Flacons-doseurs:	175 ml (175 doses)

Production et distribution

Veterinaria SA, Zurich

Médicament, à garder hors de portée des enfants.

KINETISCHE STUDIE ÜBER LENDENWIRBELSÄULE UND LUMBOSAKRALEN ÜBERGANG BEIM DSH

stattfindet (Budras und Fricke, 1988). Der Bewegungstyp der verschiedenen Bewegungssegmente wird durch die Stellung der Gelenkflächen der kleinen Wirbelgelenke bestimmt. Während in der Halswirbelsäule grosse, nahezu horizontal gestellte Gelenkflächen eine grosse Bewegungsfreiheit zulassen, nimmt diese in der Brust-Lendenwirbelsäule nach kaudal hin ab. Die Gelenkflächen nehmen eine zunehmend vertikale Stellung ein. Dies erlaubt Extension, Flexion und laterale Biegung, wobei nur wenig Rotation in der Längsachse möglich ist. Extension, Flexion und seitliche Biegung sind deshalb die Hauptbewegungen der Lendenwirbelsäule (Nickel et al., 1984; Gianturco, 1944).

Ventrale Elemente

Zu den ventralen Elementen gehören die kurzen und langen Bänder der Wirbelsäule sowie der Discus intervertebralis (Nucleus pulposus und Annulus fibrosus).

Kurze Bänder: Ligg. flava, Ligg. intertransversaria

lange Bänder: Lig. longitudinale dorsale
Lig. longitudinale ventrale
Lig. supraspinale

Die Verbindung zwischen zwei Wirbeln durch die Bandscheibe ist wiederum ein unechtes Gelenk (Synarthrose), dessen Anteile durch faserknorpeliges Gewebe verbunden sind (Junctura cartilaginea) (Budras und Fricke, 1988).

GEOMETRISCH-KINETISCHE GRUNDLAGEN

Verändert sich die Stellung eines Körpers dauernd, so ist er in *Bewegung*. Jede Bewegung lässt sich zurückführen auf Translation und Rotation.

Translation Alle Punkte eines Körpers bewegen sich auf parallelen Linien um gleiche Stücke in der gleichen Zeit.

Rotation Alle Punkte eines Körpers bewegen sich auf konzentrischen Kreisen um ein festes Drehzentrum.

Handelt es sich bei einer Bewegung um reine Rotation, so ist für jeden Punkt auf dem Körper der Abstand vom Drehpunkt während der gesamten Kreisbewegung gleich: $r = \text{konstant}$. Jeder Punkt X auf einem beweglichen Körper beschreibt einen Kreis mit dem Mittelpunkt C und dem konstanten Radius \overline{CX} . Spricht man von Translation, so kann das Zentrum C als im Unendlichen liegend angesehen werden, und auch der Radius ist unendlich.

Wenn man eine vollständige Bewegung untersuchen will, ist es möglich, sie in mehrere Bewegungen von geringem Ausmass zu zerlegen. Man bestimmt so mehrere Positionen 1-x, die so nahe wie möglich beieinanderliegen. Handelt es sich

bei den Bewegungen 1-2, 2-3, 3-4 usw. um reine Rotationen, so liegen die Rotationszentren C1-2, C2-3, C3-4 usw. in einem Punkt Cg. Mischbewegungen hingegen zeichnen sich durch eine Streuung der Rotationszentren der einzelnen Teilschritte aus. Es gibt kein gemeinsames Rotationszentrum Cg (Farfan, 1979). Jede Position eines C kann auf eine Kombination der elementaren Bewegungen Rotation und Translation zurückgeführt werden. Der Mittelpunkt des Streukreises der Gesamtheit aller Rotationszentren ist definiert als das *Baryzentrum* der Bewegung (Gonon et al., 1984), dessen Koordinaten sich folgendermassen berechnen:

$$x_{BS} = \frac{\sum Cx_C}{n} \quad y_{BS} = \frac{\sum Cy_C}{n}$$

Der Radius des Streukreises hat die Grösse der durchschnittlichen Distanz zwischen einem beliebigen C und dem Baryzentrum:

$$R^2_S = \frac{\sum C [(x_C - x_{BS})^2 + (y_C - y_{BS})^2]}{n}$$

Der Streukreis fasst diese elementaren Bewegungen zusammen. Sein Zentrum ist der durchschnittliche Drehpunkt, um den der vordere Wirbel des Segmentes rotiert. Die Grösse seines Radius korreliert mit der Art und Verteilung der im Bewegungssegment herrschenden Bewegungen. Sie ist ein Mass für die Höhe des Anteils an Translation an einer Bewegung. Das Rotationszentrum einer Drehbewegung in der Ebene liegt im Schnittpunkt der Mittelsenkrechten auf den Strecken $\overline{AA'}$ und $\overline{BB'}$ (EULER-Prinzip) (Abb. 1a).

Der Schnittwinkel der Mittelsenkrechten (α) ist ein Mass für die Lage des augenblicklichen Rotationszentrums gegenüber dem betrachteten Zwischenwirbelgelenk. Im Falle von Translation (C im Unendlichen) ist dieser Winkel 0 Grad. Der Winkel zwischen den ventralen Wirbelkanten der Wirbel in den Positionen maximale Extension/maximale Flexion (σ) ist Ausdruck der in diesem Gelenk herrschenden Beweglichkeit. Er macht keine Aussage über den Charakter der Bewegung (Translation oder Rotation) (Abb. 1b).

Eine bessere Differenzierung kann man erreichen, indem man mehrere Streukreise für eine Gesamtbewegung ermittelt (z. B. gesondert für Extension und Flexion) (Abb. 2). Je genauer der Verlauf der einzelnen Drehzentren einer Bewegung festgelegt werden kann, desto besser sind die Belastungen, die auf ein Bewegungssegment einwirken, charakterisierbar (Abb. 3).

Abb. 1a: Schnittwinkel der Mittelsenkrechten (α). Das Rotationszentrum einer Drehbewegung liegt im Schnittpunkt der Mittelsenkrechten auf den Strecken AA' und BB'.




Abb. 1b: Winkel zwischen den ventralen Wirbelkanten (σ).

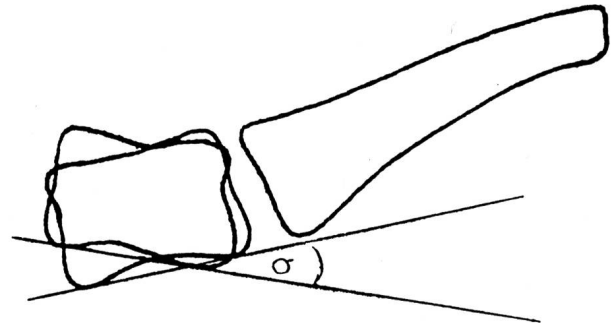


Abb. 2: Typische lumbosakrale Bewegung bei einem Hund. Es gibt kein gemeinsames Cg. Hier wurden die Streukreise für Extension (a) und Flexion (b) gesondert mit einem hierfür erstellten Computerprogramm ermittelt.

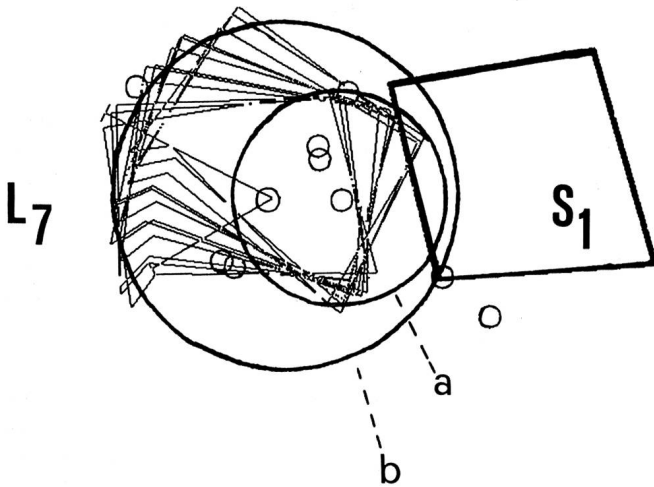
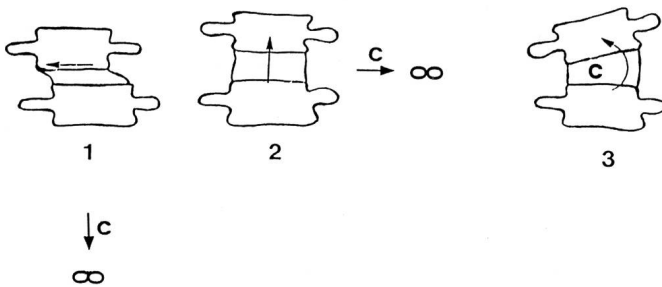


Abb. 3: Lage des Drehpunktes (C) bei Translation (1, 2) oder Rotation (3) (nach Dimnet et al., 1977). Bei reiner Translation (1, 2) liegt der Drehpunkt im Unendlichen.



KINETISCHE UNTERSUCHUNGEN

In der veterinärmedizinischen Literatur findet man bislang wenig Publikationen über kinetische Aspekte der Wirbelsäule (Townsend et al., 1986; Smith und Walter, 1988).

Bereits 1827 dagegen untersuchte Weber Wirbelsäulenbewegungen beim Menschen. Sein einfaches Versuchsmodell wurde immer wieder reproduziert. An präparierten Wirbelsäulen entfernte er die Dorn- und Querfortsätze und ersetzte sie durch Metallstifte. Bei manuellem Beugen oder Strecken der Präparate konnten die Bewegungen dieser Stäbe studiert werden. Bakke (1931), Gianturco (1944) und Tanz (1953) untersuchten Wirbelsäulen mit Hilfe von Röntgenaufnahmen. Ihre Studien wurden an lebenden Menschen durchgeführt, die Wirbelsäulenbewegungen wurden in nur einer Ebene betrachtet. Die ersten dreidimensionalen Untersuchungen an Wirbelsäulenmodellen von Leichen mit Hilfe von Röntgenbildern wurden 1966 von Rolander an der Lendenwirbelsäule durchgeführt. 1969 folgten die Brustwirbelsäule (White) und die Halswirbelsäule (Lysell). Ihre Untersuchungen gehen zurück auf Fick (1911), der den Gebrauch von kinetischen Parametern zur Beschreibung von Wirbelsäulenbewegungen einführte. Fick (1911) nannte den Gallertkern als das Zentrum der Bewegung zwischen zwei Wirbeln.

Beim Menschen wurde für die Lendenwirbelsäule gezeigt, dass der Drehpunkt einer Gesamtbewegung zwischen zwei Wirbeln sich im Verlauf der Bewegung ändert. Es gibt demnach verschiedene Bewegungsdrehpunkte bzw. -achsen für die Teilschritte einer Gesamtbewegung (Dittmar, 1930; Gianturco, 1944). Es ist deshalb sinnvoller, vom «augenblicklichen Rotationszentrum» zu einer bestimmten Zeit zu sprechen (Farfan, 1979). Die Bewegungsachsen der Lendenwirbelsäule für Beugung und Streckung variieren zwischen ver-

KINETISCHE STUDIE ÜBER LENDENWIRBELSÄULE UND LUMBOSAKRALEN ÜBERGANG BEIM DSH

schiedenen Positionen sowie zwischen verschiedenen Bewegungssegmenten. Ihre Lage ist von der Beschaffenheit der Bandscheibe abhängig (*Gianturco*, 1944; *Farfan*, 1979).

Die Lage der aktuellen Drehpunkte der Lendenwirbelsäule für Vor- und Rückwärtsbeugen wird in der Literatur unterschiedlich angegeben (*Roaf*, 1958; *Gianturco*, 1944; *Gregersen* und *Lucas*, 1967). Am häufigsten werden sie für Vorwärtsbeugen vermehrt im vorderen und für Rückwärtsbeugen im hinteren Bereich der Bandscheiben lokalisiert. Bei degenerierten Bandscheiben wird die Streuung der Drehpunkte grösser (*Roland*, 1966; *Gonon* et al., 1984). Bei der normalen Wirbelsäule sind die Streukreise der Drehzentren für Beugung und Streckung genau festgelegt. Bei Dysfunktionen der Bandscheibe kommt es als Ausdruck des zunehmenden Anteils an Translation zur Verlegung der Drehpunkte ausserhalb der Normalzone (*Gonon* et al., 1984).

Das Lumbosakralgelenk nimmt eine Sonderstellung ein, weil die Beweglichkeit des fünften Lendenwirbels gegenüber dem Kreuzbein grösser ist als zwischen den anderen Wirbeln. *Fick* (1911) benutzt erstmals den lumbosakralen Winkel («Lenden-Kreuzbeinwinkel») als Parameter für die Stabilität der Lenden-Kreuzbeinverbindung des Menschen. Weitere Untersuchungen, vor allem zur Spondylolisthesis, folgten (*Willis*, 1924, 1941). Beim Menschen versteht man unter dem Begriff «Spondylolisthesis» ein nach vorne (ventral) Gleiten des L5 über dem Sakrum als Folge eines angeborenen Defektes der Bogenwurzeln (*Arnoldi* et al., 1976; *Betz* et al., 1976).

Beim Hund sieht man dagegen meistens eine Ventralverlagerung des Sakrums gegenüber L7. Da die Verhältnisse also genau umgekehrt sind, sollte zur Beschreibung dieses Phänomens der Begriff «Spondylolisthesis» nicht verwendet werden (*Lenahan*, 1983). *Oliver* et al. (1978) fanden darüberhinaus bei ihren Untersuchungen keine Defekte in der Lamina des letzten Lendenwirbels beim Hund, die denen beim Menschen vergleichbar wären. Tatsächlich handelt es sich also hier eher um einen Zustand, der in der Humanmedizin als «Pseudospondylolisthesis» (*Junghanns*, 1930) bezeichnet wird, d. h. Dislokation eines Wirbels nach ventral bei erhaltenen Wirbelbögen (*Dihlmann*, 1982).

Oliver et al. (1978) machten erstmals Untersuchungen über das Ausmass der Ventralverschiebung des Sakrums beim Deutschen Schäferhund und des lumbosakralen Winkels. Zehn der 20 untersuchten Tiere zeigten radiologisch eine Ventralverlagerung des Sakrums. Die Grösse des lumbosakralen Winkels und die Position des Sakrums gegenüber L7 war bei gesunden Hunden und bei Hunden mit lumbosakraler Spondylose und neurologischen Defiziten im Sinne eines Cauda equina Syndroms statistisch nicht verschieden (*Wright*, 1980).

Ein Vergleich zwischen klinisch und radiologisch gesunden Deutschen Schäferhunden und Hunden gleicher Rasse mit Cauda equina Syndrom zeigte, dass bei erkrankten Hunden der lumbosakrale Winkel in Flexion ca. 6 Grad kleiner ist, als bei gesunden Hunden (*Schmid*, 1990). Beim gesunden Deutschen Schäferhund ist der Winkel in Flexion durchschnittlich um 4 Grad grösser als bei anderen Hunderassen. Ein ähnlicher Unterschied zeigte sich beim Betrachten der Stellung der Endplatten von L7 und S1 («Form der Bandscheibe»). Während bei gesunden Hunden der in normaler Position oben offene keilförmige Spalt sich in Flexion nach unten öffnet, war dies bei Hunden mit Cauda equina Syndrom oft unmöglich (*Schmid*, 1990).

Ziel der in Teil 2 folgenden Untersuchung war es, anhand von Wirbelsäulenpräparaten die Bewegung der Lendenwirbelsäule (L3–S1) während Extension und Flexion genauer zu charakterisieren. Dabei wurden die Zwischenwirbelgelenke L3 bis L7 miteinander und mit dem Lumbosakralgelenk verglichen, um Grundlagen für weitere mechanische Betrachtungen an den Wirbelgelenken des Hundes, speziell des Deutschen Schäferhundes, zu erarbeiten.

LITERATUR

Arnoldi C. C., Brodsky A. E., Caucoix J. (1976): Lumbar Spinal Stenosis and Nerve Entropment Syndromes. Clin. Ortho. and Rel. Res. 115, 2–6. — *Bakke S. N.* (1931): Röntgenologische Beobachtungen über die Bewegungen der Wirbelsäule. Acta. Radiol. Suppl. 123. — *Belkin P. V.* (1958): Spondylitis deformans in the dog. Mod. Vet. Pract. 39, 24–27. — *Betz C. W., Kellner S. K., Skelton J. A.* (1976): An unusual case of traumatic spondylolisthesis in a red bone hound: Diagnosis and therapy. J. Am. Anim. Hosp. Ass. 12, 470–471. — *Budras K.-D., Fricke W.* (1987): Atlas der Anatomie des Hundes. Schlütersche Verlagsbuchhandlung, Hannover. — *Denny H. R., Gibbs C., Holt P. E.* (1982): The diagnosis and treatment of cauda equina lesions in the dog. J. Small Anim. Pract. 23, 425–443. — *Dihlmann W.* (1982): Gelenke-Wirbelverbindungen. G. Thieme Verlag, Stuttgart. — *Dimnet J., Fischer L. P., Gonon G., Carret J. P.* (1977): Radiographic studies of lateral flexion in the lumbar spine. J. Biomechanics 11, 143–150. — *Dittmar O.* (1930): Beobachtungen an den Gelenkfortsätzen der Lendenwirbel bei sagittal- und lateral-flexorischer Bewegung. Z. Anat. Entwickl.-Gesch. 92, 477–483. — *Farfan H. F.* (1979): Biomechanik der Lendenwirbelsäule. Hippokrates Verlag, Stuttgart. — *Fick R.* (1911): Handbuch der Anatomie und Mechanik der Gelenke unter Berücksichtigung der beweglichen Muskeln. G. Fischer Verlag, Jena. — *Gianturco C.* (1944): A roentgen analysis of the motion of the lower lumbar vertebrae in normal individuals and in patients with low back pain. Am. J. Roentgenol. 52, 261–268. — *Gilmore D.* (1986): Lumbosacral Pain in the Dog. Canine Practice 13, 6–11. — *Gonon G. P., Dimnet J., Carret J. P., de Mauroy J. C., Fischer L. P., de Mourgues G.* (1984): Utilité de l'analyse cinématique de radiographies dynamiques dans le diagno-

stic de certaines affections de la colonne lombaire. *Ann. Kinésithér.* 11, 229–247. — *Gregersen G. G., Lucas D. B.* (1967): An In Vivo Study of the Axial Rotation of the Human Thoracolumbar Spine. *J. Bone Joint Surg.* B49, 247–262. — *Jaggy A., Lang J., Schawalder P.* (1987): Cauda equina Syndrom beim Hund. *Schweiz. Arch. Tierheilk.* 129, 171–192. — *Junghanns H.* (1930): Spondylolisthesen ohne Spalt im Zwischenwirbelgelenk («Pseudospondylolisthesen»). *Arch. orthop. Unfallchir.* 29, 118–127. — *Junghanns H., Schmorl G.* (1953): Die gesunde und die kranke Wirbelsäule im Röntgenbild. G. Thieme Verlag, Stuttgart. — *Lenahan T. M.* (1983): Canine cauda equina syndrome. *Comp. Cont. Ed. Pract. Vet.* 5, 941–950. — *Lysell E.* (1969): Motion in the cervical spine. *Act. orthop. scand. Suppl.* 123. — *Nickel R., Schummer A., Seiferle E.* (1984): Lehrbuch der Anatomie der Haustiere, Band I. P. Parey Verlag, Berlin, Hamburg. — *Oliver J. E., Selcer R. R., Simpson S.* (1978): Cauda equina compression from lumbosacral malarticulation and malformation in the dog. *J. Am. Vet. Med. Assoc.* 173, 207–214. — *Posner I., White A. A., Edwards W. T., Hayes W. C.* (1982): A Biomechanical Analysis of the Clinical Stability of the Lumbar and Lumbosacral Spine. *Spine* 7, 374–389. — *Roaf R.* (1958): Rotation movements of the spine with special reference to scoliosis. *J. Bone Joint Surg.* B40, 312–331. — *Rolander S. D.* (1966): Motion of the lumbar spine with special reference to the stabilizing effect of posterior fusion. *Act. orthop. scand. Suppl.* 90. — *Schmid V.* (1990): Contribution au diagnostic radiologique de l'instabilité lombo-sacrée: étude d'aspects biomécaniques. Dissertation inaugurale, Bern. — *Smith G. K., Walter M. C.* (1988): Spinal decompressive procedures and dorsal compartment injuries: Comparative biomechanical study in canine cadavers. *Am. J. Vet. Res.* 49, 266–273. — *Tanz S. S.* (1953): Motion of the lumbar spine. *Am. J. Roentgenol.* 69, 399–412. — *Tarvin G., Prata R. G.* (1980): Lumbosacral stenosis in dogs. *J. Am. Vet. Med. Assoc.* 177, 154–159. — *Townsend H. G. G., Leach D. H., Doige C. E., Kirkaldy-Willis W. H.* (1986): Relationship between spinal biomechanics and pathological changes in the equine thoracolumbar spine. *Equine Vet. J.* 18, 107–112. — *Walla jun. J. A.* (1986): Die Kompression der Cauda Equina beim Hund. *Kleintierpraxis* 31, 315–322. — *Weber E. H.* (1827): Anatomisch-physiologische Untersuchung über einige Einrichtungen im Mechanismus der menschlichen Wirbelsäule. *Arch. Anat. Physiol.* 240. — *Weiss E. B.* (1975): Stresses at the Lumbosacral Junction. *Orthop. Clin. N. Am.* 6, 83–91. — *White A. A.* (1969): Analysis of the mechanics of the thoracic spine in man. *Act. Orthop. scand. Suppl.* 127. — *Willis T. A.* (1924): Backage from vertebral anomaly. *Surg. Gynec. Obstet.* 38, 658–665. — *Willis T. A.* (1941): Anatomical variations and roentgenographic appearance of the low back in relation to sciatic pain. *J. Bone Joint Surg.* B23, 410–415. — *Wright J. A.* (1980): Spondylosis deformans of the lumbo-sacral joint in dogs. *J. Small Anim. Pract.* 21, 45–58.

Étude cinétique de la colonne vertébrale lombaire et de l'articulation lombo-sacrée chez le Berger allemand.

Partie 1: L'anatomie fonctionnelle et les bases cinétiques

Chez le chien, la région lombo-sacrée est sujette à des sténoses du canal vertébral congénitales et acquises. L'une des causes possibles est l'instabilité lombo-sacrée, qui joue un rôle prépondérant chez l'homme, chez qui la colonne lombaire est le lieu de prédilection des sténoses du canal vertébral. Ce travail résume l'anatomie fonctionnelle de la colonne vertébrale et pose les bases géométrie et de cinétique nécessaires à la description du mouvement (flexion-extension) de deux vertèbres voisines.

Studio sulla cinetica della colonna vertebrale lombare e dell'articolazione lombosacrale nel cane pastore tedesco.

Parte 1: L'anatomia funzionale e le basi della cinetica

Nel cane la regione lombosacrale è sede di stenosi del canale vertebrale congenite e acquisite. Una delle cause possibili è l'instabilità lombosacrale; nell'uomo, nel quale il tratto lombosacrale è sede preferenziale di stenosi del canale vertebrale, tale instabilità gioca un ruolo importante. Questo lavoro riassume l'anatomia funzionale della colonna vertebrale e pone le basi di geometria e cinetica necessarie alla descrizione del movimento (flessione-estensione) di due vertebre adiacenti.

VERDANKUNGEN

Wir danken der Albert-Heim-Stiftung der Schweizerischen Kynologischen Gesellschaft für die finanzielle Unterstützung dieses Projekts.

Adresse: Renate Bürger
Klinik für kleine Haustiere
Länggassstrasse 128
3012 Bern

Manuskripteingang: 12. Juni 1991