

# Akute Bleivergiftung beim Kalb : klinische, pathologische und toxikologische Befunde

Autor(en): **Wunderlin, Erika / Schefer, Ursula / Forss, Anna-Maria**

Objektyp: **Article**

Zeitschrift: **Schweizer Archiv für Tierheilkunde SAT : die Fachzeitschrift für Tierärztinnen und Tierärzte = Archives Suisses de Médecine Vétérinaire ASMV : la revue professionnelle des vétérinaires**

Band (Jahr): **134 (1992)**

Heft 10

PDF erstellt am: **11.09.2024**

Persistenter Link: <https://doi.org/10.5169/seals-591837>

## **Nutzungsbedingungen**

Die ETH-Bibliothek ist Anbieterin der digitalisierten Zeitschriften. Sie besitzt keine Urheberrechte an den Inhalten der Zeitschriften. Die Rechte liegen in der Regel bei den Herausgebern.

Die auf der Plattform e-periodica veröffentlichten Dokumente stehen für nicht-kommerzielle Zwecke in Lehre und Forschung sowie für die private Nutzung frei zur Verfügung. Einzelne Dateien oder Ausdrucke aus diesem Angebot können zusammen mit diesen Nutzungsbedingungen und den korrekten Herkunftsbezeichnungen weitergegeben werden.

Das Veröffentlichen von Bildern in Print- und Online-Publikationen ist nur mit vorheriger Genehmigung der Rechteinhaber erlaubt. Die systematische Speicherung von Teilen des elektronischen Angebots auf anderen Servern bedarf ebenfalls des schriftlichen Einverständnisses der Rechteinhaber.

## **Haftungsausschluss**

Alle Angaben erfolgen ohne Gewähr für Vollständigkeit oder Richtigkeit. Es wird keine Haftung übernommen für Schäden durch die Verwendung von Informationen aus diesem Online-Angebot oder durch das Fehlen von Informationen. Dies gilt auch für Inhalte Dritter, die über dieses Angebot zugänglich sind.

# AKUTE BLEIVERGIFTUNG BEIM KALB: KLINISCHE, PATHOLOGISCHE UND TOXIKOLOGISCHE BEFUNDE

ERIKA WUNDERLIN<sup>1</sup>, URSULA SCHEFER<sup>2</sup>, ANNA-MARIA FORSS<sup>3</sup>

## ZUSAMMENFASSUNG

Wir berichten über einen Betrieb, in dem 10 Kälber entweder perakut oder unter schweren zentralnervösen Störungen innert kurzer Zeit eingegangen sind. Als Ursache konnte eine Bleivergiftung ermittelt werden und als Quelle der Vergiftung zahlreiche ältere, mit Mennige bestrichene Eisenträger, die auf der Weide gelagert wurden und zu denen die Kälber freien Zugang hatten. Mehrere Kälber verendeten perakut, so dass keine Symptome beobachtet werden konnten. Einige Tiere zeigten jedoch schwere neurologische Ausfallserscheinungen und gastrointestinale Störungen. Die beobachteten Symptome waren klinisch von anderen Krankheiten mit zentralnervöser Manifestation nicht eindeutig zu unterscheiden. Auch die pathologisch-anatomischen und histologischen Veränderungen waren unspezifisch. Nur die Anwesenheit von intranukleären Einschlüssen in den proximalen Nierentubulusepithelzellen bei einigen Tieren war ein Hinweis, dass es sich um eine Bleivergiftung handeln könnte. Bleigehalte von über 60 ppm in der Niere und 12 ppm in der Leber wurden bei der toxikologischen Untersuchung festgestellt. Wir stellen die klinischen, pathologisch-anatomischen und histologischen Befunde bei einigen von uns untersuchten Kälbern vor. Im Detail werden ferner die toxikologischen Untersuchungen und Befunde besprochen.

**SCHLÜSSELWÖRTER:** Kalb – Bleivergiftung – Klinik – Pathologie – Diagnose

## EINLEITUNG

Bleivergiftung ist eine der häufigsten Intoxikationen beim Rind. Sie ist zumeist auf eine einmalige Aufnahme einer grossen Menge bleihaltiger Materialien zurückzuführen (Jubb et al., 1985; Blood und Radostits, 1989). Besonders gefährdet sind Kälber unter sechs Monaten, da die Tiere in diesem Alter ein ausgeprägtes Leckbedürfnis haben und oft wahllos Futter aufnehmen. Eine Häufung der Vergiftungsfälle

## ACUTE LEAD POISONING IN CALVES: CLINICAL, PATHOLOGICAL AND CHEMICAL FINDINGS

We present a case of acute lead poisoning in 10 calves. All calves died with few or no clinical signs prior to death. The clinical signs included neurologic and gastrointestinal symptoms but were of an unspecific nature. Several painted iron girders, stored on a field close to the farm, were determined as the source of the poisoning. Postmortem findings were minimal. Some animals presented acid-fast, intranuclear inclusion bodies in the renal tubules. A chemical analysis of some frozen parts of the liver and kidney revealed levels of lead as high as 12 ppm in the liver and 63 ppm in the kidney on a wet-weight basis. This article discusses the etiology, clinical signs, postmortem findings and diagnosis of lead poisoning in calves with special emphasis on the chemical analysis.

**KEY WORDS:** calves – lead poisoning – clinics – pathology – diagnosis

ist in der warmen Jahreszeit zu beobachten, vorwiegend im Frühling und Sommer. Während dieser Zeit werden Reparaturen an landwirtschaftlichen Geräten und Gebäuden durchgeführt und die dafür benötigten Materialien oft ungenügend geschützt aufbewahrt (Blakley, 1984). Eine Haltung der Kälber an schlecht abgegrenzten Orten innerhalb des Wirtschaftsgebäudes oder auf der Weide führt dazu, dass potentielle Vergiftungsquellen wie Batterien, bleihaltige Farben (vor allem Mennige) oder mit Bleifarben gestrichene Metall- und

Holzabfälle für die Tiere leicht zugänglich sind. Als weitere Quelle einer Bleiintoxikation kommt Weidegang in der Nachbarschaft einer Industrieanlage, welche bleihaltige Substanzen ausstösst, in Frage (Blood und Radostits, 1989). Eine Übersicht über die wichtigsten Quellen einer Bleivergiftung gibt Tabelle 1.

Unabhängig von der chemischen Form wird nur ein geringer Teil des oral aufgenommenen Bleis absorbiert. Der Rest wird mit dem Kot in Form von Bleikomplexen ausgeschieden. Das absorbierte Blei wird zunächst in Leber und Niere abgelagert und hierauf via Galle und Urin ausgeschieden. Bei chronischer Intoxikation kommt es allmählich zu einer Einlagerung von Blei in die Knochen.

Eine Intoxikation mit Blei verursacht Störungen in manchen Organsystemen. Der akut toxische Effekt von Blei äussert sich jedoch vorwiegend auf zwei Arten: Enzephalopathie und Gastroenteritis. Die Veränderungen im zentralnervösen System sind zum Teil auf eine direkte Schädigung der Kapillärwände durch Blei zurückzuführen. Daraus resultieren Oedeme und Blutungen im betreffenden Organ. Die Gastroenteritis wird durch eine direkte Reizung der Schleimhaut im Verdauungstrakt durch Bleisalze ausgelöst. In Leber und Niere verursacht Blei Zelldegenerationen und -nekrosen (Baker, 1987). Bei einer Einlagerung in die Knochen kann es zur Osteoporose kommen. Als Folge treten Wachstumsstörungen auf. Blei verursacht ebenfalls eine Anämie, indem es einerseits die Erythrozyten direkt schädigt und andererseits zwei Enzyme der Hämoglobinsynthese hemmt. Die delta-Aminolävulin säuredehydratase (delta-ALAD) aus dem Succinat-Glycinsäurezyklus wird gehemmt; dadurch fällt vermehrt delta-Aminolävulin säure (delta-ALA) im Harn an. Zudem wird die Decarboxylase des Koproporphyrinogen III gehemmt. Dadurch entsteht vermehrt Koproporphyrin III, welches über den Harn ausgeschieden wird und ihn dunkelbraun verfärben kann

Tab. 1: Wichtigste Quellen einer Bleivergiftung bei Kälbern

Bleihaltige Farben	Schmierfett
Rostschutzmittel (Mennige)	Batterien
Klärschlamm	Bemalte Metall- und Holzabfälle
Metallisches Blei (Schrot und Kugeln auf Schiessstandgeländen)	

(Forth et al., 1983). Schliesslich wird der Eiseneinbau ins Häm gehemmt, mikrozytären, hypochromen Anämie und zur Bildung von basophilen Einschlüssen («basophile Tüpfelung») in den Erythrozyten (Blood und Radostits, 1989). Die klinischen Erscheinungen treten bei akut bleivergifteten Rindern am 1. bis 3. Tag nach der Giftaufnahme auf (Rosenberger, 1970). Die Tiere zeigen abwechselnd Phasen der Depression und der Exzitation. Die Depressionsphasen dauern oft mehrere Stunden und sind häufig durch abnorme Haltung der Gliedmassen gekennzeichnet. Die Phase völliger Apathie geht plötzlich in eine Konvulsionsphase über (Eigenmann et al., 1982). Dabei sind nacheinander oder gleichzeitig folgende Symptome zu beobachten: Steifes Stehen, Im-Kreis-Herumwandern, Ataxie der Nachhand, beeinträchtigtes Sehvermögen oder Blindheit, Vorwärtsdrang, Kau- und Schluckbeschwerden, Speicheln, Zähneknirschen, Muskelzittern und tobtsuchtartige Zustände mit Brüllen, Losreissen von der Kette und plötzlichem Niederstürzen. In perakut verlaufenden Fällen werden die Rinder nicht selten tot aufgefunden, ohne dass zuvor Krankheitserscheinungen beobachtet wurden (Rosenberger, 1970).

Im folgenden wird ein Ammenkuhbetrieb mit 4 Kühen und 10 Kälbern vorgestellt, in dem alle Kälber an akuter Bleivergiftung erkrankten. Die 10 Kälber waren zwischen drei und vier Monate alt und gehörten verschiedenen Rassen an. Zwei der zehn erkrankten Kälber (Nr. 2 und 4) wurden an der Veterinär-Medizinischen Klinik der Universität Zürich untersucht, und vier Tiere (Nr. 1, 2, 3, 4) wurden zur Abklärung der Todesursache an das Institut für Veterinärpathologie überwiesen.

#### ANAMNESE

Im Frühjahr, drei Tage nachdem die Kälber erstmals auf der Weide waren (die Tiere blieben nachts ebenfalls draussen), fiel dem Besitzer auf, dass eines der Kälber nicht mehr laufen wollte und dauernd brüllte. Kurze Zeit später lag es in Seitenlage fest und zeigte generalisierte Krämpfe. Das Tier ging trotz Beizug eines Tierarztes einige Stunden später ein. Am Nachmittag des gleichen Tages verendete ein zweites Tier mit gleichen Symptomen. Am nächsten Morgen fand der Besitzer zwei weitere Kälber tot im Stall. Bei diesen Tieren hatte er keine Krankheitserscheinungen beobachtet. Am folgenden Tag stand ein Kalb (Nr. 1) teilnahmslos herum. Ein paar Stunden später lag das Tier fest, zitterte und zeigte starke Konvulsionen. Das Tier wurde zur Abklärung an die Veterinär-Medizinische Fakultät der Universität Zürich überwiesen, verendete jedoch noch auf dem Transport. Am gleichen Nachmittag erkrankten zwei weitere Tiere (Nr. 2 und 4). Diese

## AKUTE BLEIVERGIFTUNG BEIM KALB

konnten an der Veterinär-Medizinischen Klinik untersucht werden. Tier Nr. 3 verendete auf dem Hof.

### KLINISCHE BEFUNDE

Beim Kalb Nr. 2 handelte es sich um ein drei Monate altes weibliches Tier einer Angus-Aberdeen-Kreuzung. Kalb Nr. 4 war ein 3,5 Monate altes männliches Tier der Braunviehrasse. Die klinische Untersuchung des Kalbes Nr. 2 ergab eine leicht erhöhte Temperatur von 39,4 °C und eine hochfrequente Atmung (64 Atemzüge pro Minute). Das Tier stand teilnahmslos mit gesenktem Kopf da. Bei der Auskultation der Lunge wurde ein verschärftes Vesikuläratmen festgestellt. Die Pansen- und Darmmotorik waren stark reduziert, der Pansensaft inaktiv. Der Kot war von dunkelgrüner, dünnbreiiger Beschaffenheit. Harn- und Kotabsatz waren ohne besonderen Befund. Die Fremdkörperproben verliefen nur bei der Stabprobe immer positiv. Die Schwing- und Perkussionsauskultation war beidseitig negativ.

Bei der klinischen Untersuchung des Kalbes Nr. 4 wurde eine erhöhte Temperatur von 40,2 °C, eine erhöhte Herzfrequenz von 112 pro Minute und eine erhöhte Atemfrequenz (44 Atemzüge pro Minute) festgestellt. Das Tier war unruhig, schwankte beim Gehen und fiel zweimal plötzlich um. Bei der Auskultation der Lunge wurde verschärftes Vesikuläratmen, Bronchialatmen und Giemen festgestellt. Die Pansen- und Darmmotorik waren stark reduziert, der Pansensaft inaktiv. Harn- und Kotabsatz waren normal. Die Fremdkörperproben (Rückengriff, Schmerzperkussion, Stabprobe) waren alle positiv. Die Schwing- und Perkussionsauskultation war beidseitig negativ.

### HÄMATOLOGISCHE UND BLUTCHEMISCHE BEFUNDE

Bei beiden Kälbern (Nr. 2 und 4) ergab die hämatologische Blutuntersuchung keine abnormen Befunde. Der Phosphorgehalt und die Kreatinkinaseaktivität waren leicht erhöht. Leberenzymwerte und Harnstoffkonzentrationen lagen bei beiden Tieren im Normbereich.

### KRANKHEITSVERLAUF

Aufgrund der unspezifischen klinischen, hämatologischen und biochemischen Ergebnisse konnte keine Diagnose gestellt werden. Neben einer infektiösen Krankheitsursache zogen wir auch ein toxisches Geschehen in Erwägung. Diesbezügliche Fragen an den Besitzer führten zunächst zu keinem Ergebnis. Es wurde daher eine symptomatische Therapie eingeleitet. Über einen Dauerkatheter erhielten die Kälber eine NaCl-Glucose-Lösung. Zudem wurde Chloramphenicol,

Cortexilar und Vitamin E/Selen in geeigneter therapeutischer Dosierung verabreicht. Kalb Nr. 2 wurde einen Tag nach Einlieferung in die Klinik tot in seiner Boxe aufgefunden. Der Allgemeinzustand von Tier Nr. 4 verschlechterte sich schnell. Es zeigte Vorwärtsdrang und stand mit aufgekrümmtem Rücken da. Zwei Tage später lag es fest. Aufgrund der schlechten Prognose wurde es euthanasiert.

### PATHOLOGISCH-ANATOMISCHE BEFUNDE

Drei der vier zur Vollsektion überwiesenen Kälber (Nr. 1, 2, 3) gelangten innerhalb von 6 Stunden nach Eintritt des Todes zur Sektion. Tier Nr. 4 wurde in extremis euthanasiert und unmittelbar danach seziiert.

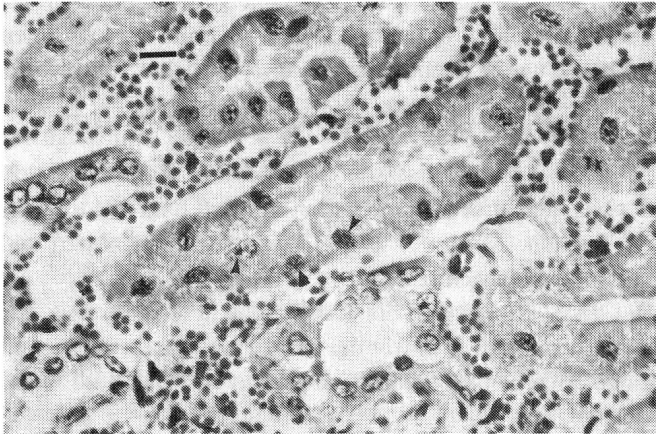
Bei der Sektion waren die Tiere in gutem Nährzustand. Bei zwei Tieren (Nr. 1, 2) war die Unterhaut trocken, die Augen eingefallen, und es fanden sich Spuren von Durchfall in der Aftergegend.

Alle Kälber zeigten eine hochgradige Stauung der inneren Organe. Vor allem waren Lunge, Leber, Milz, Nieren, Gehirn und Thymus betroffen. Diese Organe zeigten auch starke akute, herdförmige Blutungen unterschiedlichen Ausmasses. Bei Tier Nr. 2 und 3 waren Leber, Milz und Nieren von auffallend mürber und brüchiger Konsistenz. Bei Tier Nr. 1, 2 und 4 fiel zudem ein deutliches interstitielles Oedem in der Kruppen- und Halsmuskulatur auf. Bei drei Tieren (Nr. 2, 3, 4) war auf dem Grund der Vormägen und/oder des Labmagens ziemlich viel schwärzlich schimmernde, sandartige Masse zu finden. Im Darm war bei allen Tieren wenig schleimiger bis dünnbreiiger, schwarz-grüner Inhalt vorhanden, der Dickdarm war nahezu leer. Die Schleimhaut erschien im ganzen Verdauungstrakt normal.

### HISTOLOGISCHE BEFUNDE

Auffallendster histologischer Befund waren zahlreiche, akute, herdförmige Blutungen im Niereninterstitium, in Thymus, Endokard, Lymphknoten und Gehirn. Die Blutungen waren besonders bei Tier Nr. 2 und 3 in der Niere sehr ausgeprägt. Bei diesen Tieren bestand daneben eine akute herdförmige Tubulonephrose in den proximalen Abschnitten sowie den Hauptstückepithelien. Bei 3 Tieren (Nr. 1, 2, 4) fanden sich zusätzlich in mit Hämatoxylin-Eosin gefärbten Gewebsschnitten der Niere feine, ca. 2 µm grosse, rundliche bis stäbchenartige, blass rosa gefärbte Einschlüsse in den Kernen der proximalen Tubulusepithelzellen. Mit Färbungen zum Nachweis von säurefesten Bakterien konnten diese Einschlüsse gut sichtbar gemacht werden. Sie färbten sich mit Färbungen nach Fite-Faraco (Abb. 1) stark und nach Stamp mässig stark rot an (Weilenmann, 1989). In der Färbung nach

Abb. 1: Proximale Nierentubulusepithelzellen von Kalb Nr. 4. Zahlreiche, ca. 2 µm grosse, rosa gefärbte, intranukleäre Einschlüsse (Pfeile). Färbung nach Fite-Faraco. Balken = 10 µm



Ziehl-Neelsen waren die Einschlüsse nur schwach oder gar nicht mehr erkennbar. Bei Tier Nr. 3 fanden sich keine Einschlüsse. Als Kontrolle diente eine Niere eines gleichaltrigen Kalbes, welches von einem anderen Hof stammte, sowie die Niere einer geschlachteten Kuh von demselben Hof wie die

Tab. 2: Makroskopische und histologische Befunde bei den vier an Bleivergiftung eingegangenen Kälber

Organ	Veränderung
Niere	Starke akute, interstitielle Blutungen (2, 3). Säurefeste intranukleäre Einschlüsse in den proximalen Tubulusepithelzellen (1, 2, 4). Akute Tubulonephrose (2, 3).
Gehirn	Akute herdförmige Blutungen im Hirnstamm und Kleinhirn (1, 2, 3, 4). Oedem und akute herdförmige Ganglienzellnekrosen in der Grosshirnrinde (4).
Labmagen	Mässig viel schwarze, sandartige Substanz (2, 3, 4)
Darm	Sehr wenig grün-schwarzer, dünnpastöser Inhalt (1, 2, 3, 4).
Muskulatur	Interstitielles Oedem in der Kruppen- und Halsmuskulatur (1, 2, 4).
Thymus	Akute herdförmige Blutungen (1, 2, 3, 4).

(In Klammern = Tiernummer)

verendeten Kälber. Keine intranukleären Einschlüsse waren in den Kontrollnieren zu finden.

Die Blutungen im Gehirn beschränkten sich bei allen Tieren weitgehend auf den Hirnstamm und das Kleinhirn. Bei Tier Nr. 4 fand sich zudem im Mittelhirn eine herdförmige starke Vakuolisierung der Grosshirnrinde und vereinzelt Ganglienzellnekrosen.

Eine Übersicht über die wichtigsten makroskopischen und histologischen Befunde gibt Tabelle 2.

### MIKROBIOLOGISCHE UNTERSUCHUNGEN

Zusätzliche Untersuchungen, mit dem Ziel infektiöse Krankheiten auszuschliessen, ergaben bei Tier Nr. 1 einen positiven Nachweis von Coronaviren im Darm. Bei Tier Nr. 4 wurden aus dem Gehirn Salmonellen (*Salmonella mbandaka*) isoliert. Im Darm sowie in Leber und Galle konnten keine Salmonellen nachgewiesen werden. Alle weiteren bakteriologischen und virologischen Organuntersuchungen von den vier Tieren verliefen negativ.

### BETRIEBSBESICHTIGUNG

Da eine infektiöse Ursache mit grosser Wahrscheinlichkeit ausgeschlossen werden konnte, nahmen wir nochmals Rücksprache mit dem Besitzer auf. Aufgrund der zentralnervösen Symptome, der perakuten Todesfälle und der pathologischen Befunde drängte sich der Verdacht auf eine Bleivergiftung auf. Eine Betriebsbesichtigung ergab, dass die Muttertiere im Stall angebunden waren, und die Kälber in einem Boxenlaufstall im selben Raum wie die Muttertiere gehalten wurden. Die Kälber wurden zweimal täglich zum Saugen zu den Kühen gelassen. Zusätzlich erhielten sie Heu, Maissilage und Gras.

Ausserdem stellten wir fest, dass auf einer kleinen Weide neben dem Wirtschaftsgebäude, ca. 15 mit Mennige bestrichene, alte, teilweise rostende Eisenträger aufgeschichtet waren. Die Eisenträger stammten aus dem Abbruch einer Industriehalle und waren vom Bauern für die Erstellung eines zusätzlichen Wirtschaftsgebäudes hinter seinem Hof vorgesehen. Die Kälber hatten sich zur Zeit des Ausbruches der ersten Symptome die meiste Zeit auf dieser Weide aufgehalten. Diese Beobachtung veranlasste uns, eingefrorene Teile von Leber und Niere der seziierten Tiere an das Institut für Toxikologie der ETH und der Universität Zürich einzusenden, um den Bleigehalt dieser Organe bestimmen zu lassen.

# AKUTE BLEIVERGIFTUNG BEIM KALB

## TOXIKOLOGISCHE UNTERSUCHUNG

### Methode

Zur Bestimmung des Bleigehaltes wurden die Proben zur Mineralisation unter Druck mit HNO<sub>3</sub> 65% aufgeschlossen und anschliessend mit Graphitrohr-Atomabsorptionsspektrometrie (AAS) analysiert. Die Eichung erfolgte mittels Standardaddition.

### Probenaufarbeitung

Jeweils 1 g Probenmaterial (Niere, Leber) wurde direkt in ein PTFE-Gefäss (Teflon) eingewogen, mit 1,5 ml HNO<sub>3</sub> 65% versetzt und im Stahlblock 1 Std. auf 80 °C und anschliessend 3 Std. auf 150 °C gehalten (Aufschlussapparat nach Herm.-Jos. Groteklaes, Maschinen- und Stahlbau GmbH, Jülich, BRD).

Die aufgeschlossenen Proben wurden mit H<sub>2</sub>O bidest. auf 10 ml verdünnt.

### AAS-Analyse

Perkin Elmer MS 5000 mit Graphitrohrföfen HGA 500; Elektrodenlose Entladungslampe, Wellenlänge 283,3 nm; Background-Kompensation mit Deuteriumlampe; Integrationszeit von 4 Sek., Auswertung nach Peakhöhe, Temperaturprogramm (ramp time – hold time – temp. – Inertgas Ar [ml/min.]): 5–10–130–300/5–12–950–300/1–2–20–0/0–5–1100–0/1–2–2500–300.

Von jeder Aufschlusslösung wurden jeweils 4 Proben folgender Zusammensetzung analysiert: 200 µl H<sub>2</sub>O bidest. + 100 µl Standard (0/100/50/0 µg/l Pb) + 25 µl Aufschlusslösung in einer Verdünnung von 1:10 (Niere) und 1:100 (Leber).

### Resultate

Die Resultate der Analysen sind in Tabelle 3 angegeben. Sie beziehen sich jeweils auf das Feuchtgewicht des untersuchten Materials. Die Trockensubstanz beträgt ca. 20–25%. Bei Tier Nr. 1 waren über 60 ppm in der Niere und über 10 ppm Blei in der Leber nachweisbar. Tier Nr. 2 hatte 12,5 ppm in der Leber, und bei Tier Nr. 3 waren die Werte mit 21,6 ppm in der Niere und 4,4 ppm in der Leber ebenfalls um ein Mehrfaches über den Werten der Kontrolltiere.

Nach *Rosenberger* (1970) ist eine Bleivergiftung beim Kalb mit Werten ab 10 ppm Blei in der Niere und 2 ppm in der Leber wahrscheinlich. Ab 40 ppm in der Niere und 20 ppm in der Leber gilt eine Vergiftung als gesichert. Nach *Jubb et al.* (1985) sind Werte von 40 ppm in der Niere und 10 ppm in der Leber beweisend für eine Bleivergiftung. Der Verdacht auf

Tab. 3: Bleikonzentrationen in Niere und Leber der untersuchten Kälber (Angaben bezogen auf das Feuchtgewicht des untersuchten Materials)

Probe	Pb (mg/kg bzw. ppm)	
	Niere	Leber
Kuh (Kontrolle)	0.68	0.27
Kalb (Kontrolle)	0.08	0.05
Kalb 1	76.0 / 63.4	11.1 / 10.2
Kalb 2	n. u.	12.0 / 12.5
Kalb 3	21.7 / 21.6	4.7 / 4.4
Kalb 4	n. u.	n. u.

n. u.: nicht untersucht

eine Bleivergiftung bei den von uns untersuchten Tieren konnte somit bestätigt werden.

## DISKUSSION

Über die Häufigkeit der Bleivergiftung bei Kälbern in der Schweiz liegen keine Zahlen vor. Den diagnostizierten Fällen dürfte eine beträchtliche Dunkelziffer gegenüberstehen, da eine Bleivergiftung leicht mit anderen Erkrankungen, welche sich in zentralnervösen Störungen äussern, verwechselt werden kann (*Baker*, 1987). Die wichtigsten Differentialdiagnosen sind in Tabelle 4 zusammengefasst.

Aufgrund des klinischen Bildes und bei gleichzeitiger Erkrankung mehrerer Tiere sowie fehlender Hinweise auf eine in-

Tab. 4: Wichtigste Differentialdiagnosen zur Bleivergiftung beim Kalb

– Zerebrokortikalnekrose (CCN)
– Tollwut
– Listeriose
– Weidetetanie
– Infektiöse thromboembolische Meningoenzephalitis (ITEME)
– Bakterielle Meningoenzephalitis
– Bovine spongiforme Enzephalopathie (BSE)
– Vergiftungen mit hohen Dosen verschiedenster Stoffe (Pflanzen- und Holzschutzmittel, anorganische Salze wie Cadmium und Quecksilber)

fektiöse Ursache kann die Verdachtsdiagnose einer Vergiftung gestellt werden. Die Diagnose «Akute Bleivergiftung» kann durch eine erweiterte Anamnese und eine umgehende gründliche Überprüfung der Fütterungs- und Umgebungsverhältnisse wahrscheinlich gemacht werden. Möglicherweise lässt sich eine Vergiftungsquelle feststellen. Letztlich kann die Diagnose jedoch nur durch eine chemische Analyse innerer Organe gesichert werden. Bei einer akuten Vergiftung ist der Bleigehalt in den inneren Organen (vor allem Leber und Niere) sowie im Urin und unter Umständen im Vollblut um ein Mehrfaches erhöht (*Little und Sorensen, 1969*).

Bei Verdacht auf eine chronische Belastung hingegen sind leicht bis mässig erhöhte Bleigehalte im Vollblut und Urin vorsichtig zu interpretieren, da klinische Symptomologie und Bleigehalte in Organen, Blut oder Urin nicht eng korrelieren (*Blood und Radostits, 1989*). Ebenfalls ist aufgrund eines erhöhten Blut- oder Organwertes keine Aussage über die Dauer einer Exposition möglich.

Das Institut für Toxikologie der ETH und Universität Zürich wurde seit der Gründung 1975 erst bei 4 Fällen von Verdacht auf akute Bleivergiftung bei Rindern zugezogen; in allen 4 Fällen konnte der Verdacht durch die Resultate bestätigt werden. Es wurden Werte in der Niere im Bereich von 20–100 ppm und in der Leber von 4–25 ppm gefunden. In 2 Fällen, bei welchen offenbar alte Farben abgeleckt wurden, wurde etwas Farbe vom entsprechenden Kälberschlag abgekratzt und analysiert. Die Werte lagen im von Bereich 150–300 g Pb/kg Farbresten. Da bei einer akuten Bleivergiftung die Gehalte in Leber und Niere gegenüber dem Normalzustand 50- bis 100fach erhöht sind, lässt sich die Diagnose aufgrund der Organanalyse leicht und sicher stellen. Weniger aussagekräftig sind Blutwerte; so ermittelten z. B. *Eigenmann et al. (1982)* und *Blakley (1984)* bei akuten Bleivergiftungen Rinderblutgehalte im Mittel von nur 0,6–0,8 ppm gegenüber einem Normalwert von etwa 0,05–0,25 ppm. Bei chronischer Aufnahme von Blei werden höhere Werte als 4 ppm in Niere und Leber erst bei Futtergehalten von 1500 ppm erreicht. Bei solchen Konzentrationen treten nach einigen Wochen schwere Vergiftungszeichen und Todesfälle auf (*Logner et al., 1984*). Längerdauernde Verfütterung von Heu, das aus Autobahnnahe stammte und einen Bleigehalt von etwa 100 ppm (mg/kg Trockengewicht) aufwies, führte nicht zu Intoxikationen und auch nur zu mässig erhöhten Bleigehalten von 1,6 ppm in der Niere und 1,7 ppm in der Leber (*Bovay, 1970*). Die Bestimmung der delta-Aminolävulinsäuredehydratase (delta-ALAD) im Blut mit gleichzeitiger Bestimmung der delta-Aminolävulinsäure (delta-ALA) im Harn kann von diagnostischem Wert sein. Sowohl bei akuter, vor allem aber bei

chronischer Bleivergiftung ist die delta-ALAD im Blut erniedrigt und die delta-ALA im Harn erhöht. Bei der Interpretation der genannten Parameter muss jedoch beachtet werden, dass der Wert des delta-ALAD im Blut altersabhängig ist. Kenntnisse der entsprechenden Normalwerte sind darum notwendig.

Die pathologisch-anatomischen und histopathologischen Veränderungen sind vor allem bei perakuten und akuten Todesfällen geringfügig. Mitunter sind noch Rückstände der aufgenommenen Substanz (z. B. Farbe) im vorderen Verdauungstrakt zu finden, welche einen Hinweis auf die Vergiftungsquelle geben können.

Eine hochgradige Stauung der inneren Organe mit herdförmigen Blutungen sind oft die einzigen Sektionsbefunde bei Kälbern mit akuter Bleivergiftung. Säurefeste, intranukleäre Einschlüsse in den proximalen Tubulusepithelzellen der Niere fehlen häufig, werden aber als pathognomonisch betrachtet. Im Hämatoxylin und Eosin gefärbtem Gewebsschnitt können diese Einschlüsse im akuten Stadium als zarte, eosinophile, intranukleäre Partikel sichtbar werden. Deutlich sichtbar werden sie mit Färbungen nach Fite-Faraco und Stamp. Sie bestehen aus sauren Proteinkondensaten, in denen Blei nachgewiesen werden kann (*Stiller und Friedrich, 1983*). Der häufig beschriebene blauschwarze «Bleisaum» im Zahnfleisch kann bei Fleischfresser und Mensch bei chronischer Bleivergiftung auftreten. Beim Wiederkäuer wurde dieser Saum jedoch bisher nicht beobachtet.

Zum Ausschluss bakterieller und viraler Ursachen zentralnervöser Störungen wie Listeriose, infektiöse thromboembolische Meningoenzephalitis, andere bakterielle Meningitiden (*E. coli*, Streptokokken) oder Tollwut, sollte sowohl eine bakteriologische als auch eine histologische Untersuchung des Gehirns durchgeführt werden. Bei den vier untersuchten Kälbern konnten keine Hinweise dafür gefunden werden, dass eine bakterielle oder virale Infektionskrankheit vorliegen könnte. Herkunft und Bedeutung der im Gehirn von Tier Nr. 4 isolierten Salmonellen sind unklar. Eine seuchenpolizeilich angeordnete Bestandesuntersuchung verlief negativ. Die histologischen Veränderungen im Gehirn entsprachen nicht den Läsionen, wie sie für eine bakterielle oder virale Meningoenzephalitis typisch sind. Eine Infiltration mit Entzündungszellen fehlte gänzlich. Hingegen beobachteten wir bei Tier Nr. 4 (nicht aber bei den anderen drei Tieren) neben petechialen Blutungen ein mittelgradiges Oedem und vereinzelt Ganglienzellnekrosen in der Grosshirnrinde. Solche Veränderungen werden nach *Eigenmann et al. (1982)* bei subakuten Fällen, welche 4 bis 5 Tage überleben, beobachtet. Differentialdiagnostisch muss die Zerebrokortikalnekrose der Wieder-

## AKUTE BLEIVERGIFTUNG BEIM KALB

käuer (CCN) in Betracht gezogen werden. Diese kann bei Vorliegen von Veränderungen wie beim Kalb Nr. 4 jedoch histologisch nicht mit Sicherheit abgegrenzt werden. Eine endgültige postmortale Diagnose kann nur über eine Bestimmung des Bleigehaltes im Gewebe gestellt werden.

Die Therapie der Bleivergiftung bei Wiederkäuern ist wegen des perakuten Verlaufs fast immer erfolglos (*Blood* und *Radostits*, 1989). Kalziumversenat in einer 12,5%igen Lösung intravenös wurde mitunter erfolgreich angewendet. Im Tierkörper bildet das Kalziumversenat mit den Bleiionen einen sehr stabilen, nierengängigen Komplex, wodurch die Bleiauscheidung über den Harn um das 20- bis 40fache gesteigert wird.

Im Falle eines Herdenproblems mit perakuten Todesfällen und zentralnervösen Störungen sollte immer die Möglichkeit einer Bleivergiftung in Betracht gezogen werden. Blei ist nach wie vor die häufigste Ursache von Vergiftungen beim Rind überhaupt (*Rosenberger*, 1970; *Jubb* et al. 1985). Wegen der bekannten Lecksucht vor allem junger Tiere stellen alle mit Bleifarben angestrichenen Metall- und Holzwaren eine grosse Gefahr dar. Solche Materialien sollten stets ausser Reichweite von Tieren aufbewahrt und die Tierbesitzer über die Gefährlichkeit von bleihaltigen Substanzen für Haustiere aufgeklärt werden.

### LITERATUR

- Baker J.C.* (1987): Lead poisoning in cattle. *Vet. Clin. North Am. Food Anim. Pract.* 3, 137–147. — *Blakley B.R.* (1984): A retrospective study of lead poisoning in cattle. *Vet. Hum. Toxicol.* 26, 505–507. — *Blood D.C., Radostits O.M.* (1989): *Veterinary Medicine. A textbook of disease of cattle, sheep, pigs, goats and horses.* Bailliere Tindall, London, Philadelphia, Sydney, Tokyo, Toronto, 124–1250. — *Bovay E.* (1970): Les dépôts de plomb sur la végétation le long des auto-routes. Essai d'affouragement de vaches laitières avec du foin souillé par du plomb. *Mitt. Gebiete Lebensm. Hyg.* 61, 303–321. — *Eigenmann U.J., Martens J., Clausen H.H.* (1982): Differentialdiagnose von Bleienzephalopathie, Zerebrokortikalnekrose und infektiöser septikämisch-thrombosierender Meningoenzephalitis des Rindes. *Tierärztl. Prax.* 10, 23–33. — *Forth W., Henschler D., Rummel W.* (1983): *Allgemeine und spezielle Pharmakologie und Toxikologie.* B.I.-Wissenschaftsverlag, Mannheim, Wien, Zürich, 627–659. — *Jubb K.V.F., Kennedy P.C., Palmer N.* (1985): *Pathology of Domestic Animals.* Academic Press, London, 1, 272–273. — *Little P.B., Sorensen D.K.* (1969): Bovine polioencephalomalacia, infectious embolic meningoencephalitis, and acute lead poisoning in feedlot cattle. *JAVMA.* 155, 1892–1903. — *Logner K.R., Neathery M.W., Miller W.J., Geutry R.P., Blackmon D.M. and White F.D.* (1984): Lead toxicity and metabolism from lead sulfate fed to holstein calves. *J. Dairy Sci.* 67, 1007–1913. — *Rosenberger G.* (1970): Krankheiten des Rindes. Verlag Paul Parey, Berlin, Hamburg, 1134–
1138. — *Stiller D., Friedrich H.J.* (1983): Ultrastructural and ultra-histochemical investigation of lead-induced intranuclear inclusion bodies in rat kidney. *Ex. Path.* 24, 133–141. — *Weilenmann R.* (1989): Histotechnik. Ergänzungsheft. In Hagemann und Rosenmund (Hrsg.): *Laboratoriumsmedizin.* S. Hirzel Verlag, Stuttgart, 57–58.

### Intoxication au plomb chez le veau: aspects cliniques, pathologiques et toxicologiques

Nous rapportons le cas d'une exploitation où, en peu de temps, 10 veaux sont décédés subitement ou à la suite de troubles nerveux graves. Une intoxication au plomb dont la source était des poutres en acier peintes avec du minimum est à l'origine de ces décès. Ces poutres étant entreposées sur un champs, les veaux y avaient librement accès. Plusieurs animaux sont décédés subitement, sans symptôme clinique, tandis que d'autres présentaient des troubles neurologiques graves et des indispositions gastrointestinales. La symptomatologie observée ne différait pas sensiblement de celle rencontrée lors d'autres affections à caractère neurologique. De plus, les transformations anatomo-pathologiques et histologiques se sont révélées non-spécifiques. Seule la présence chez quelques animaux d'inclusions intranucléaires dans les cellules épithéliales des tubules rénaux proximaux laissaient pressentir qu'il s'agissait d'une intoxication au plomb. L'examen toxicologique a révélé un taux de plomb de 60 ppm dans les reins et de 12 ppm dans le foie. Les résultats cliniques, anatomo-pathologiques et histologiques sont présentés. De plus, les détails des examens et résultats toxicologiques sont discutés.

### Intossicazione acuta da piombo nel vitello: aspetti clinici, patologici e tossicologici

Si descrive il caso di un'azienda in cui 10 vitelli morirono peracutamente o entro breve tempo presentando gravi sintomi nervosi. La causa dei decessi potè essere identificata in una intossicazione da piombo proveniente da numerose vecchie strutture di acciaio rivestite con minio di piombo che erano state depositate sul pascolo e a cui i vitelli avevano libero accesso. Diversi vitelli morirono all'improvviso senza che alcun sintomo potesse essere notato. Alcuni altri invece presentarono gravi sintomi nervosi e disturbi intestinali. Il quadro clinico era in gran parte simile a quello di altre malattie con disturbi del sistema nervoso. Neppure i reperti anatomopatologici e istopatologici erano specifici. Unicamente la presenza di corpi inclusi nucleari nelle cellule epiteliali dei tubuli prossimali riscontrati in alcuni degli animali destò il sospetto di una intossicazione da piombo. Le analisi tossicologiche permisero di rilevare contenuti di piombo superiori a



60 ppm nei reni e 12 ppm nel fegato. Presentiamo qui i reperti clinici, anatomopatologici e istopatologici in alcuni vitelli da noi esaminati. Inoltre vengono descritti analisi e reperti tossicologici.

### **VERDANKUNGEN**

Wir danken Herrn Dr. med. vet. U. Herzog, Rickenbach, für die Überweisung der Fälle und für die Hilfe bei der Abklärung anamnestischer Fragen sowie dem Institut für Veterinär-Bakteriologie und dem Institut für Virologie, Veterinärmedizinische Fakultät, für die mikrobiologischen Untersuchungen.

Adresse: Dr. E. Wunderlin  
Institut für Veterinärpathologie der  
Universität Zürich  
Winterthurerstrasse 266  
CH-8057 Zürich

Manuskripteingang: 14. August 1990

### **Jetzt mit dem ersten PC-gesteuerten Röntgen-Generator der Welt**

**Mit Fr. 19.- sind Sie dabei:** (Basis 500 A/Jahr)

Mit unserem **neuen Röntgen-Vertriebs-System** berappen Sie **nachträglich** nur die ausgeführten Expositionen zu Fr. 19.-. Interessiert Sie diese risikofreie Beschaffung einer Röntgeneinrichtung, mit Service und **Vollgarantie?**

Bitte verlangen Sie unverbindlich unser Angebot für eine betriebsbereite, komplette Röntgenanlage mit Dunkelkammereinrichtung.

**Vorteile:** keine Kapitalinvestition; Vollgarantie während der Vertragsdauer. Nach 5 Jahren sind Sie Besitzer der kompletten Röntgeneinrichtung.

**Revidierte Occasions-Röntgenanlage,**  
500 mA, 125 kV. Buckystand, fahrbarer Tisch, Fr. 22 000.-.

**R. Liechti AG, Röntgen, 2075 Thielle, Tel. 032 88 21 27**

**NEU!**

