

Ein Ausbruch von infektiöser Kükenanämie bei Mastküken in der Schweiz

Autor(en): **Hoop, R.K. / Guscelli, F. / Keller, B.**

Objektyp: **Article**

Zeitschrift: **Schweizer Archiv für Tierheilkunde SAT : die Fachzeitschrift für Tierärztinnen und Tierärzte = Archives Suisses de Médecine Vétérinaire ASMV : la revue professionnelle des vétérinaires**

Band (Jahr): **134 (1992)**

Heft 10

PDF erstellt am: **10.07.2024**

Persistenter Link: <https://doi.org/10.5169/seals-591839>

Nutzungsbedingungen

Die ETH-Bibliothek ist Anbieterin der digitalisierten Zeitschriften. Sie besitzt keine Urheberrechte an den Inhalten der Zeitschriften. Die Rechte liegen in der Regel bei den Herausgebern.

Die auf der Plattform e-periodica veröffentlichten Dokumente stehen für nicht-kommerzielle Zwecke in Lehre und Forschung sowie für die private Nutzung frei zur Verfügung. Einzelne Dateien oder Ausdrucke aus diesem Angebot können zusammen mit diesen Nutzungsbedingungen und den korrekten Herkunftsbezeichnungen weitergegeben werden.

Das Veröffentlichen von Bildern in Print- und Online-Publikationen ist nur mit vorheriger Genehmigung der Rechteinhaber erlaubt. Die systematische Speicherung von Teilen des elektronischen Angebots auf anderen Servern bedarf ebenfalls des schriftlichen Einverständnisses der Rechteinhaber.

Haftungsausschluss

Alle Angaben erfolgen ohne Gewähr für Vollständigkeit oder Richtigkeit. Es wird keine Haftung übernommen für Schäden durch die Verwendung von Informationen aus diesem Online-Angebot oder durch das Fehlen von Informationen. Dies gilt auch für Inhalte Dritter, die über dieses Angebot zugänglich sind.

EIN AUSBRUCH VON INFEKTIÖSER KÜKENANÄMIE BEI MASTKÜKEN IN DER SCHWEIZ

HOOP R.K.¹, GUSCETTI F.², KELLER B.¹

ZUSAMMENFASSUNG

Ein Ausbruch von infektiöser Kükenanämie in 46 schweizerischen Mastherden, hervorgerufen durch das *chicken anaemia agent* (CAA), ein 23–26 nm grosses, noch nicht klassifiziertes einsträngiges DNS-Virus, wird kurz vorgestellt.

Die vertikal über das Brutei erworbene Infektion führte bei 16–24tägigen Mastküken zu einer erhöhten Mortalität von 3,6–19,8%. Das Sektionsbild war durch eine hochgradige Thymusatrophie und eine ausgeprägte Anämie mit blassem Knochenmark charakterisiert. Histologisch wurde eine Depletion der Lymphozyten des Thymuscortex und der hämatopoetischen Zellen des Knochenmarks beobachtet. Das CAA wurde aus 15 von 35 untersuchten Mastherden isoliert.

SCHLÜSSELWÖRTER: Infektiöse Kükenanämie – *chicken anaemia agent* (CAA) – Mastküken – Epidemiologie

AN OUTBREAK OF CHICKEN ANAEMIA AGENT-INFECTION IN BROILERS IN SWITZERLAND

An outbreak of infectious anaemia in 46 broiler flocks due to *chicken anaemia agent* (CAA) is described.

The vertically acquired infection led to increased mortality (3.6–19.8%) in 16 to 24 day-old broiler chickens. At necropsy severe atrophy of thymus and anaemia with pale bone marrow was observed. The histologic findings were depletion of cortical thymocytes and of hematopoietic cells in the bone marrow. The CAA was isolated from 15 of 35 examined broiler flocks.

KEY WORDS: infectious anaemia – *chicken anaemia agent* (CAA) – broiler – epidemiology

EINLEITUNG

1979 beschrieben Yuasa und Mitarbeiter erstmals ein infektiöses Agens, das nach experimenteller Infektion von Mast-eintagsküken 14 bis 21 Tage post infectionem zu ausgeprägter Anämie führte. Bei diesem Agens handelt es sich, wie weitere Untersuchungen zeigten (Gelderblom et al., 1989; Todd et al., 1990), um ein neues, bisher noch nicht klassifiziertes, 23–26 nm grosses einsträngiges DNS-Virus, dem der provisorische Name *chicken anaemia agent* (CAA) gegeben wurde. Es ist äusserst resistent gegen Hitze und pH-Änderungen und kann nur durch wenige Desinfektionsmittel wie Natriumhypochlorit (5%) und Formalin (5%) inaktiviert werden (Yuasa, 1988). Der Ursprung des CAA ist weiterhin ungeklärt. Ähnliche Viren wurden bisher aus einer Schweinenierenzellkultur (Tischer et al., 1982) und aus Kakadus mit der Psittacine beak

and feather disease (Pbfd) (Ritchie et al., 1989) isoliert. Ersteres ist als porcines Circovirus klassifiziert, letzteres wird vorläufig als aviäres Circovirus bezeichnet.

Das CAA wurde bisher in Japan (Goryo et al., 1987; Otaki et al., 1988; Yuasa et al., 1983, 1987), Deutschland (Vielitz und Landgraf, 1988), Schweden (Engström, 1988), Grossbritannien (Chettle et al., 1989; McNulty et al., 1990) und den Vereinigten Staaten (Goodwin, 1989; McNulty et al., 1989a; Rosenberger und Cloud, 1989) aus Mastküken isoliert. In zahlreichen Ländern wurden Antikörper gegen die infektiöse Kükenanämie bei der Mehrheit der Mastelterniere nachgewiesen (Braunius, 1988; Goodwin et al., 1990; Jørgensen, 1990; Lucio et al., 1990; McNulty et al., 1988, 1989b; Yuasa et al., 1985).

Zu Krankheitsausbrüchen in Mastherden kommt es im Anschluss an die vertikale Übertragung des CAA über das Brutei (Yuasa und Yoshida, 1983; Vielitz und Landgraf, 1988). Die primär infizierten, meist zu Beginn der Legeperiode stehenden Mastelterniere machen eine klinische inapparente Infek-

tion durch. Legeleistung, Fruchtbarkeit und Schlupfrate sind nicht beeinträchtigt. Das CAA wird während 2–4 Wochen – so lange dauert es, bis die Mastelertiere Antikörper gegen das CAA gebildet haben – vertikal auf die Nachkommen-schaft übertragen (*Vielitz und Landgraf, 1988*).

Das Krankheitsbild der infektiösen Kükenanämie wird vornehmlich bei zwei- bis vierwöchigen Mastküken beobachtet (*Chettle et al., 1989; Goryo et al., 1987*). Betroffene Küken sind apathisch und anämisch. Bei der Sektion fallen der hochgradig atrophische Thymus und das blasse, wässrige Knochenmark auf. Histologisch steht eine Depletion der Lymphozyten des Thymuscortex und der hämatopoetischen Stammzellen des Knochenmarks im Vordergrund (*Goryo et al., 1989*).

Die Impfung der Mastelertiere während der Aufzucht ist zurzeit der einzige wirksame Schutz gegen die infektiöse Kükenanämie. In Deutschland ist ein Lebendimpfstoff entwickelt worden, der mit Erfolg bereits in der Praxis eingesetzt wird (*Vielitz et al., 1987; Vielitz et al., 1991*).

Nachdem in den letzten Jahren am Institut für Tierpathologie der Universität Bern und an unserem Institut einzelne Fälle von infektiöser Kükenanämie diagnostiziert wurden (1987: 3 Fälle; 1988: 5 Fälle; 1989: 10 Fälle; 1990: 58 Fälle), konnte im Jahre 1991 ein bedeutender Ausbruch in mehreren Mastherden einer schweizerischen Geflügelmastorganisation genauer verfolgt werden.

TIERE, MATERIAL UND METHODEN

190 verendete, 11 getötete und 4 lebende Mastküken aus 35 Herden mit erhöhter Abgangsrate wurden zur Sektion eingesandt. Neben der routinemässigen bakteriologischen und parasitologischen Untersuchung aller Mastküken wurde von 20 Küken zusätzlich eine histologische Untersuchung durchgeführt. Proben von Leber (n = 19), Bursa fabricii (n = 18), Thymus (n = 17), Knochenmark aus der Femurdiaphyse (n = 15), Niere (n = 6), Magen (n = 5) und Lunge (n = 3) wurden dazu in Formalin fixiert und zu HE-gefärbten Parafinschnitten weiterverarbeitet.

Für die Virusisolierung wurde Lebergewebe mehrerer Mastküken jeder Herde gepoolt, zerkleinert, mit phosphatgepufferter Salzlösung (PBS) versetzt (1:1), homogenisiert und zentrifugiert (600 g während 10 Minuten). Der Überstand wurde während 30 Minuten bei 56 °C erhitzt. 0,2 ml dieses Überstandes wurden zu 0,8 ml der T-lymphoblastoiden, in Suspension wachsenden Zelllinie MDCC-MSB1 (*Akiyama et al., 1973*) 10⁵ Zellen/ml Medium RPMI 1640 (Flow Laboratories, Virginia, USA) mit 10% fötalem Kälberserum (Flow Lab.) und 10% Tryptose Phosphate Broth (Difco, Detroit,

USA) gegeben und während drei Tagen bei 5% CO₂ und 41 °C inkubiert. Die beimpften Zellen wurden mindestens zehnmal bzw. bis zum Zelltod im Abstand von drei Tagen im Verhältnis 1:6 mit dem obengenannten Medium subkultiviert und bei Zelltod mittels indirekter Immunfluoreszenz auf CAA untersucht.

Dazu wurden 0,05 ml der Zellsuspension auf einen Objektträger verbracht, während 10 Minuten luftgetrocknet und anschliessend 10 Minuten mit Aceton fixiert. Für den Antigen-nachweis wurde im Huhn hergestelltes, 1:160 verdünntes Hyperimmunserum (*Hoop und Reece, 1991*) gegen den CAA-Stamm Cux-1 (*von Bülow et al., 1983*) während 30 Minuten dem Präparat zugegeben. Nach einem Waschvorgang erfolgte die 30minütige Inkubation des Präparates mit einem 1:40 verdünnten, fluoreszenzmarkierten (FITC) Kaninchen-Antihuhn-IgG (ICN ImmunoBiologicals, Lisle, USA).

Für die retrospektive fluoreszenzserologische Untersuchung auf Antikörper gegen CAA von je 20 Serumproben der drei Elterntierherden, von denen die betroffenen Mastherden stammten, wurden MDCC-MSB1-Zellen (2–4 x 10⁵/ml) 36–44 Stunden nach der Inokulation mit 5 TCID₅₀ CAA/Zelle (mean tissue culture infective dose) des Stammes Cux-1 verwendet. Die Zellsuspension wurde wie im vorhergehenden Abschnitt beschrieben weiterverarbeitet, mit den verdünnten Serumproben inkubiert und demselben sekundären Antikörper markiert.

RESULTATE

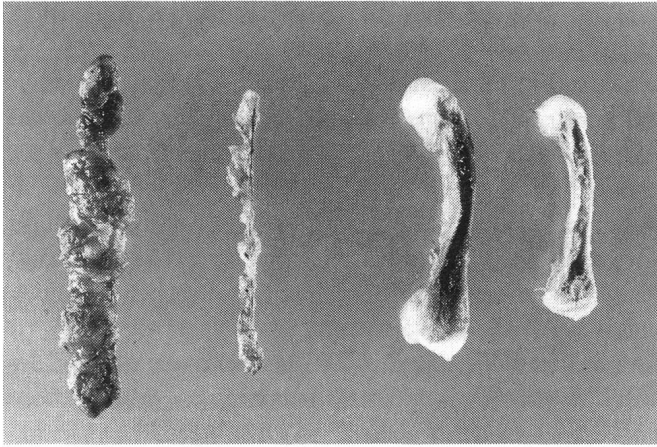
Insgesamt 46 Mastherden mit rund 250 000 Mastküken, die von drei Elterntierherden stammten, zeigten zwischen der zweiten und vierten Lebenswoche erhöhte Mortalität und schlechte Gewichtszunahmen. Die betreffenden Elterntierherden waren laut Angaben des Beratungsdienstes der Organisation während der ganzen Legeperiode klinisch gesund; Legeleistung, Fruchtbarkeit und Schlupfrate lagen in der Norm. Der finanzielle Schaden dieses Ausbruches belief sich auf rund 150 000 Franken.

Die Mastdurchgänge mit zur gleichen Zeit produzierten Mastküken der übrigen 14 Elterntierherden derselben Organisation verliefen normal.

Die Mortalität in den 35 untersuchten Mastherden schwankte zwischen 3,6 und 19,8%. Der Ausbruch war auf Herden beschränkt, deren Küken innert eines Zeitraumes von drei bis vier Wochen geschlüpft waren. Überlebende Küken dieser 35 Herden erreichten das normale Schlachtgewicht.

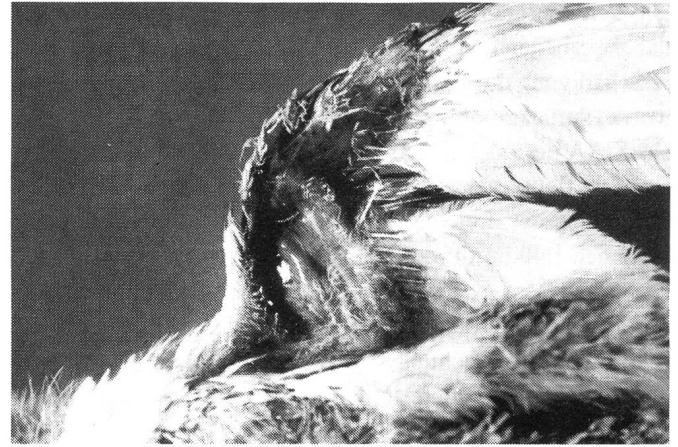Nachfolgend produzierte Mastküken der drei Elterntierherden zeigten keine infektiöse Kükenanämie.

Abb. 1: Thymus und Knochenmark des Femurs eines normalen (links) und eines CAA-infizierten (rechts) 20tägigen Mastkükens



141 (68,8%) von 205 untersuchten Mastkükens wiesen die für infektiöse Kükenanämie typischen Läsionen wie Anämie, wässriges, blasses Knochenmark und hochgradige Thymusatrophie auf (Abb. 1). Bei 87 (42,4%) Küken aus 32 Herden wurde zusätzlich eine Coliseptis, bei 43 (21,0%) Tieren aus 22 Betrieben eine Lungenmykose und bei 7 (3,4%) Mastkükens einer Herde eine durch *Staphylococcus aureus* hervorgerufene gangränöse Dermatitis der Flügel (sog. Blue wing

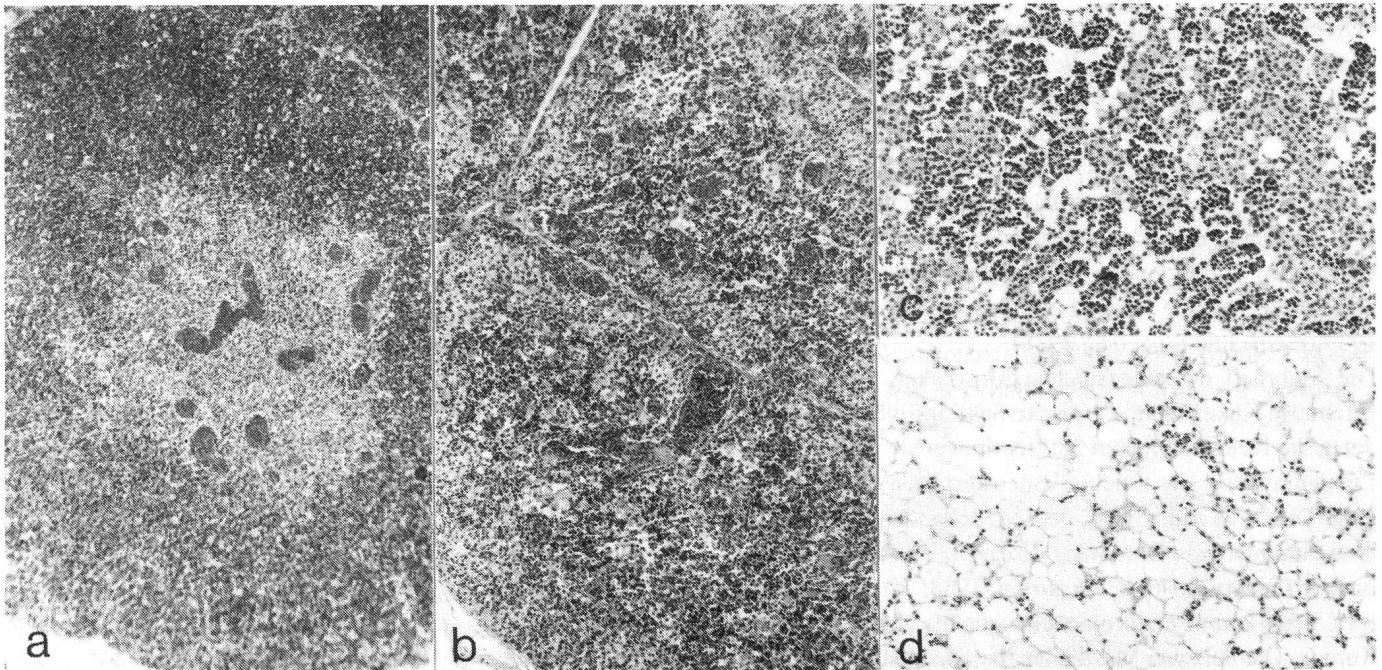
Abb. 2: CAA-infiziertes 16tägiges Mastkükens mit sog. Blauflügelkrankheit (Blue wing disease)



disease; Abb. 2) diagnostiziert. Bei 2 (1,0%) Mastkükens einer Herde wurde histologisch eine Einschlusskörperchen-Hepatitis gefunden.

Bei allen histologisch untersuchten Thymusproben war eine praktisch vollständige Depletion der Lymphozyten des Thymuscortex verbunden mit einer leichtgradigen Hyperplasie der Retikulärzellen vorhanden (Abb. 3). Die Knochenmarksproben wiesen eine mittel- bis hochgradige Reduktion der

Abb. 3: Histologisches Bild des Thymus und des Knochenmarks eines normalen (a bzw. c) und eines CAA-infizierten (b bzw. d) 20tägigen Mastkükens



Anzahl hämatopoetischer Zellen (erythro- und myelopoetische Reihen) auf. Bei 9 Mastküken wurde eine beginnende Atrophie der Follikelzentren der Bursa fabricii beobachtet.

Die Veränderungen der übrigen Organe waren auf die sekundär erworbenen Infektionen, deren Angehen durch die schwere Schädigung des Immunsystems durch das CAA erleichtert wurde, zurückzuführen.

Das CAA liess sich aus 15 (42,9%) der 35 Mastherden isolieren. Die fluoreszenzserologischen Antikörpertiter der 60 Serumproben der drei Mastelertierherden gegen CAA lagen zwischen 1:40 und 1:320.

Die seit diesem Ausbruch von jeder Elterntierjungerde dieser Organisation routinemässig durchgeführte fluoreszenzserologische Untersuchung von 20 Serumproben hat gezeigt, dass alle nachfolgenden Herden keine Antikörper gegen CAA besitzen.

DISKUSSION

Die infektiöse Kükenanämie ist wie die aviäre Encephalomyelitis (AE) (Calnek et al., 1990) ein Beispiel einer viralen Infektion, die als Folge der strikten Betriebshygiene in der Wirtschaftsgeflügelmast als klinische Krankheit auftritt.

Obwohl im Ausland schon seit einigen Jahren über Fälle von infektiöser Kükenanämie berichtet worden ist (Chettle et al., 1989; Engström, 1988; Goodwin, 1989; Goryo et al., 1987, McNulty et al., 1989a; Otaki et al., 1988; Rosenberger und Cloud, 1989; Vielitz und Landgraf, 1988; Yuasa et al., 1987), ist dies der erste grosse Ausbruch in der Schweiz. Unseres Erachtens liegt der Grund dieser zeitlichen Verzögerung in der seit kurzem im Zusammenhang mit der Salmonellenbekämpfung verbesserten Isolierung der Mastelertiere während der Aufzucht. Dies führt dazu, dass die Elterntiere bei der Umstellung in die Produktionsbetriebe voll empfänglich für das CAA sind. Stecken sie sich erst während der Legeperiode an, wird das Bild der infektiösen Kükenanämie bei den zum Zeitpunkt der akuten Phase der Infektion produzierten Mastküken vorgefunden. Dieser Krankheitsverlauf ist charakteristisch für die infektiöse Kükenanämie (Chettle et al., 1989; Vielitz und Landgraf, 1988).

Die Mehrheit der eingesandten Mastküken zeigte das für infektiöse Kükenanämie typische Sektionsbild. Meist verendeten die Küken an Sekundärinfektionen wie Colisepsis und Lungenmykose, die Zeichen einer gestörten Immunabwehr sind. Die in Skandinavien, den Niederlanden und Deutschland dominierende Blue wing disease oder gangränöse Dermatitis (Braunius, 1988; Engström, 1988; Vielitz und Landgraf, 1988) konnte nur in einer einzigen Mastherde beobachtet werden. Die bei zwei Mastküken diagnostizierte Einschluss-

körperchen-Hepatitis ist – wie die nachträglich durchgeführte elektronenmikroskopische Untersuchung am Gewebeschnitt zeigte – auf eine Adenovirus-Infektion zurückzuführen. Es ist bekannt, dass das CAA die Pathogenität des Adenovirus erhöhen kann (von Bülow et al., 1986).

Die ausgeprägten Thymus- und Knochenmarksveränderungen entsprachen denjenigen, die in der akuten Phase der experimentellen Krankheit beschrieben wurden (Goryo et al., 1989; Lucio et al., 1990). Während die Veränderungen in diesen beiden Organen auf die CAA-Infektion zurückgeführt werden, ist die gleichzeitig bei einigen Mastküken vorgefundene Follikelatrophie der Bursa fabricii wahrscheinlich durch andere Mechanismen verursacht (Goryo et al., 1989).

Zurzeit führt nur die Impfung der Mastelertiere während der Aufzucht zu einem wirksamen Schutz gegen die infektiöse Kükenanämie (Vielitz et al., 1991). Die Lebendvaccination induziert die Bildung spezifischer Antikörper, welche die vertikale Übertragung des CAA über das Brutei verhindern. Ausserdem werden sie als maternale Antikörper via Eidotter auf die Eintagsküken übertragen und führen zu einem zweibis dreiwöchigen passiven Impfschutz.

LITERATUR

- Akiyama Y., Kato S., Iwa W. (1973): Continuous cell culture from lymphomas of Marek's disease. *Biken Journal*, 16, 177–179. — Braunius W. W. (1988): Blue wing disease and chicken anaemia agent in broilers. *Tijdschr. Diergeneeskd.*, 113, 431–434. — von Bülow V., Fuchs B., Vielitz E., Landgraf H. (1983): Frühsterblichkeitssyndrom bei Küken nach Doppelinfection mit dem Virus der Marekschen Krankheit (MDV) und einem Anämieerreger (CAA). *J. Vet. Med. B*, 30, 742–750. — von Bülow V., Rudolph R., Fuchs B. (1986): Folgen der Doppelinfection von Küken mit Adenovirus oder Reovirus und dem Erreger der aviären infektiösen Anämie (CAA). *J. Vet. Med. B*, 33, 717–726. — Calnek B. W., Luginbühl R. E., Helmboldt C. F. (1990): Avian Encephalomyelitis. In Calnek B. W., Barnes H. J., Beard C. W., Reid W. M., Yoder H. W. (eds): *Diseases of Poultry*, pp. 520–531, 9th ed., Iowa State University Press, Ames, Iowa. — Chettle N. J., Eddy R. K., Wyeth P. J., Lister S. A. (1989): An outbreak of disease due to chicken anaemia agent in broiler chickens in England. *Vet. Rec.*, 124, 211–215. — Engström B. E. (1988): Blue wing disease of chickens: isolation of avian reovirus and chicken anaemia agent. *Av. Path.*, 17, 23–33. — Gelderblom H., Kling S., Lurz R., Tischer I., von Bülow V. (1989): Morphological characterization of chicken anaemia agent (CAA). *Arch. Virol.*, 109, 115–120. — Goodwin M. A., Brown J., Miller S. L., Smeltzer M. A., Steffens W. L., Waltman W. D. (1989): Infectious anemia caused by a parvovirus-like virus in Georgia broilers. *Av. Dis.*, 33, 438–445. — Goodwin M. A., Brown J., Smeltzer M. A., Crary C. K., Girchik T., Miller S. L., Dickson T. G. (1990): A survey for parvovirus-like virus (so-called chick anemia agent) antibodies in broiler breeders. *Av. Dis.*, 34, 704–708. — Goryo M., Shibata Y., Suwa T., Umemura T.,

Itakura C. (1987): Outbreak of anemia associated with chicken anemia agent in young chicks. *Jpn. J. Vet. Sci.*, 49, 867–873. — *Goryo M., Suwa T., Umemura T., Itakura C., Yamashiro S.* (1989): Histopathology of chicks inoculated with chicken anaemia agent (MSB1-TK5803 strain). *Av. Path.*, 18, 73–89. — *Hoop R. K., Reece R. L.* (1991): The use of immunofluorescence and immunoperoxidase staining in studying the pathogenesis of chicken anaemia agent in experimentally infected chickens. *Av. Path.*, 20, 353–359. — *Jørgensen P. H.* (1990): A micro-scale serum neutralisation test for the detection and titration of antibodies to chicken anaemia agent – prevalence of antibodies in Danish chickens. *Av. Path.*, 19, 583–593. — *Lucio B., Schat K. A., Shivaprasad H. L.* (1990): Identification of the chicken anemia agent, reproduction of the disease, and serological survey in the United States. *Av. Dis.*, 34, 146–153. — *McNulty M. S., Connor T. J., McNeilly F.* (1989b): A survey of specific pathogen-free chicken flocks for antibodies to chicken anaemia agent, avian nephritis virus and group A rotavirus. *Av. Path.*, 18, 215–220. — *McNulty M. S., Connor T. J., McNeilly F., Kirkpatrick K. S., McFerran J. B.* (1988): A serological survey of domestic poultry in the United Kingdom for antibody to chicken anaemia agent. *Av. Path.*, 17, 315–324. — *McNulty M. S., Connor T. J., McNeilly F., McLoughlin M. F., Kirkpatrick K. S.* (1990): Preliminary characterisation of isolates of chicken anaemia agent from the United Kingdom. *Av. Path.*, 19, 67–73. — *McNulty M. S., Connor T. J., McNeilly F., Spackman D.* (1989a): Chicken anemia agent in the United States: isolation of the virus and detection of antibody in broiler breeder flocks. *Av. Dis.*, 33, 691–694. — *Otaki Y., Nunoya T., Tajima M., Nomura Y.* (1988): Natural infection of chicks with the chicken anaemia agent. *J. Jpn. Vet. Med. Ass.*, 41, 335–338. — *Ritchie B. W., Niagro F. D., Lukert P. D., Steffens W. L., Latimer K. S.* (1989): Characterization of a new virus from cockatoos with psittacine beak and feather disease. *Virology*, 171, 83–88. — *Rosenberger J. K., Cloud S. S.* (1989): The isolation and characterization of chicken anaemia agent (CAA) from broilers in the United States. *Av. Dis.*, 33, 707–713. — *Tischer I., Gelderblom H., Vettermann W., Koch M. A.* (1982): A very small porcine virus with circular single-stranded DNA. *Nature*, 295, 64–66. — *Todd D., Creelan J. L., Mackie D. P., Rixon F., McNulty M. S.* (1990): Purification and biochemical characterization of chicken anaemia agent. *J. Gen. Virol.*, 71, 819–923. — *Vielitz E., von Bülow V., Landgraf H., Conrad C.* (1987): Anämie des Mastgeflügels – Entwicklung eines Impfstoffes für Elterntiere. *Zbl. Vet. Med. B*, 34, 553–558. — *Vielitz E., Conrad C., Voss M., von Bülow V., Dorn P., Bachmeier J., Löhren U.* (1991): Impfungen gegen die Infektiöse Anämie des Geflügels (CAA) – Ergebnisse von Feldversuchen. *Dtsch. Tierärztl. Wschr.*, 98, 144–147. — *Vielitz E., Landgraf H.* (1988): Anaemia-dermatitis of broilers: field observations on its occurrence, transmission and prevention. *Av. Path.*, 17, 113–120. — *Yuasa N.* (1988): Studies on chicken anemia agent in Japan, pp. 385–406. *Second Asian/Pacific Poultry Health Conference*, 23.–25. Sept., Sydney, Proceedings 112. — *Yuasa N., Imai K., Tezuka H.* (1985): Survey of antibody against chicken anaemia agent (CAA) by an indirect immunofluorescent antibody technique in breeder flocks in Japan. *Av. Path.*, 14, 521–530. — *Yuasa N., Imai K., Watanabe K., Saito F., Abe M., Komi K.*

(1987): Aetiological examination of an outbreak of haemorrhagic syndrome in a broiler flock in Japan. *Av. Path.*, 16, 521–526. — *Yuasa N., Taniguchi T., Goda M., Shibata M., Imada T., Hihara H.* (1983): Isolation of chicken anemia agent with MDCC-MSB 1 cells from chickens in the field. *Natl. Inst. Anim. Health Q. (Jpn.)*, 23, 75–77. — *Yuasa N., Taniguchi T., Yoshida I.* (1979): Isolation and some characteristics of an agent inducing anemia in chicks. *Av. Dis.*, 23, 366–385. — *Yuasa N., Yoshida I.* (1983): Experimental egg transmission of chicken anemia agent. *Natl. Inst. Anim. Health Q. (Jpn.)*, 23, 99–100.

Epidémie d'anémie infectieuse chez des poulets de chair en Suisse

Nous décrivons l'apparition d'une épidémie d'anémie infectieuse en Suisse – due au *chicken anaemia agent* (CAA), un petit virus ADN non classifié de 23–26 nm – chez des poulets de chair provenant de 46 troupeaux.

L'infection transmise verticalement – par oeuf – conduisit à une mortalité de 3,6 à 19,8% chez des poulets âgés de 16 à 24 jours. A l'autopsie, une anémie et une atrophie extrême du thymus et de la moelle osseuse représentaient les lésions caractéristiques.

L'examen histologique révéla une déplétion des lymphocytes de la zone corticale du thymus ainsi que des cellules hématopoïétiques de la moelle osseuse. L'agent infectieux (CAA) fut isolé dans 15 troupeaux de poulets de chair sur 35 examinés.

Un importante episodio di anemia infettiva del pollo (chicken anemia agent) in Svizzera

Viene descritto il primo episodio importante di anemia infettiva del pollo causata da chicken anaemia agent (CAA) da cui furono toccate complessivamente 46 aziende da ingrasso svizzere.

L'infezione, trasmessa verticalmente, provocò un aumento della mortalità (variante tra il 3,6 e il 19,8%) nei pulcini dai 16 ai 24 giorni di età. Alla necropsia si riscontrarono una forte atrofia timica ed una anemia con midollo osseo pallido. L'esame istologico rivelò una deplezione dei timociti corticali e delle cellule ematopoietiche del midollo osseo. L'agente CAA venne isolato in 15 delle 35 aziende prese in esame.

Adresse: Dr. med. vet. Richard Hoop
Institut für Veterinär bakteriologie
Winterthurerstrasse 270
CH-8057 Zürich

Manuskripteingang: 22. August 1991