

# Neurologische Ausfallerscheinungen im Zusammenhang mit Hypothyreose beim Hund : Literaturübersicht und Fallbeschreibungen

Autor(en): **Jaggy, A. / Glaus, T. / Tipold, Andrea**

Objektyp: **Article**

Zeitschrift: **Schweizer Archiv für Tierheilkunde SAT : die Fachzeitschrift für Tierärztinnen und Tierärzte = Archives Suisses de Médecine Vétérinaire ASMV : la revue professionnelle des vétérinaires**

Band (Jahr): **136 (1994)**

Heft 8

PDF erstellt am: **05.08.2024**

Persistenter Link: <https://doi.org/10.5169/seals-591617>

## **Nutzungsbedingungen**

Die ETH-Bibliothek ist Anbieterin der digitalisierten Zeitschriften. Sie besitzt keine Urheberrechte an den Inhalten der Zeitschriften. Die Rechte liegen in der Regel bei den Herausgebern.

Die auf der Plattform e-periodica veröffentlichten Dokumente stehen für nicht-kommerzielle Zwecke in Lehre und Forschung sowie für die private Nutzung frei zur Verfügung. Einzelne Dateien oder Ausdrucke aus diesem Angebot können zusammen mit diesen Nutzungsbedingungen und den korrekten Herkunftsbezeichnungen weitergegeben werden.

Das Veröffentlichen von Bildern in Print- und Online-Publikationen ist nur mit vorheriger Genehmigung der Rechteinhaber erlaubt. Die systematische Speicherung von Teilen des elektronischen Angebots auf anderen Servern bedarf ebenfalls des schriftlichen Einverständnisses der Rechteinhaber.

## **Haftungsausschluss**

Alle Angaben erfolgen ohne Gewähr für Vollständigkeit oder Richtigkeit. Es wird keine Haftung übernommen für Schäden durch die Verwendung von Informationen aus diesem Online-Angebot oder durch das Fehlen von Informationen. Dies gilt auch für Inhalte Dritter, die über dieses Angebot zugänglich sind.

Institut für Tierneurologie<sup>1</sup>, Tierspital Bern, Schweiz und Department of Small Animal Teaching Hospital<sup>2</sup>, Athens, Georgia, USA

# Neurologische Ausfallserscheinungen im Zusammenhang mit Hypothyreose beim Hund: Literaturübersicht und Fallbeschreibungen

A. Jaggy<sup>1</sup>, T. Glaus jun.<sup>2</sup>, Andrea Tipold<sup>1</sup>

## Zusammenfassung

Primäre Hypothyreose, die in klassischen Fällen mit Apathie, Alopezie, Adipositas, Veränderungen des Haarkleides, Anöstrus, Hyperpigmentation und Bradykardie einhergeht, kann sich auch als neurologische Form mit generalisierter Polyneuropathie manifestieren. Vier Hunde mit chronisch-progressiven Polyneuropathien werden vorgestellt. Zwei Patienten mit peripher-vestibulärer und zwei Hunde mit vorherrschend spinaler Symptomatik werden beschrieben. Die Diagnose wurde anhand der neurologischen Untersuchung, eines TSH-Stimulationstestes und elektrodiagnostischer Verfahren gestellt. In zwei Fällen wurde histologisch eine lymphozytäre Thyreoiditis diagnostiziert. Drei Hunde wurden erfolgreich mit Eltroxin<sup>®</sup> behandelt, ein Hund wurde wegen einer Aspirationpneumonie als Folge eines Megaösophagus euthanasiert.

**Schlüsselwörter:** Hund – Hypothyreose – Neuromuskulär – Lymphozytäre Thyreoiditis – Eltroxin<sup>®</sup>

## Neurological signs related to hypothyroidism in the dog: Review of the literature and case reports

Primary hypothyroidism is commonly associated with lethargy, alopecia, hyperpigmentation, alterations in skin and hair coat, anestrus and bradycardia. However, there is also a neurological manifestation of hypothyroidism with neuromuscular signs. Four dogs with generalized polyneuropathy are described. Two dogs had peripheral vestibular signs, two other lower motor neuron disease with megaesophagus. Diagnosis was based on neurological examination, TSH-stimulation test and electrodiagnostic findings including electromyography, motor nerve conduction velocity and brainstem evoked potentials. On histological examination lymphocytic thyroiditis was diagnosed in two cases. Three dogs recovered after supplementation with Eltroxin<sup>®</sup> (Levothyroxin) and one dog was euthanized because of megaesophagus and concomitant aspiration pneumonia.

**Key words:** dog – hypothyroidism – neuromuscular – lymphocytic thyroiditis – Eltroxin<sup>®</sup>

## Einführung

Primäre Hypothyreose, verursacht durch eine lymphozytäre Thyreoiditis oder idiopathische Atrophie der Schilddrüse (Peterson und Ferguson, 1989), ist eine häufige Krankheit beim Hund und manifestiert sich in den meisten Fällen mit charakteristischen Symptomen wie Apathie, Alopezie, Übergewicht, Anöstrus, stumpfes

Haarkleid, Hyperpigmentation, Kälteintoleranz, Bradykardie und/oder Schwäche (Chastain, 1982). Sekundäre Hypothyreose kommt durch eine herabgesetzte Ausschüttung des Thyreotropin mit sekundärer Atrophie der Schilddrüse zustande. Als Ursache kommt in erster Linie ein Hypophysentumor in Frage (Belshaw, 1983). Andere hormonelle Störungen wie Hyperadrenokortizismus, Hypoadrenokortizismus, Diabetes insipidus und/

oder Hypogonadismus können zugleich auftreten. Neben den endokrinen Störungen treten neurologische Ausfälle auf, die chronisch progressiv verlaufen und eine charakteristische Grosshirnsymptomatik zeigen. Die primäre (95% aller Fälle) und sekundäre, sowie die seltene tertiäre Hypothyreose mit den beschriebenen Symptomen, werden in der Literatur als die *klassische* Form der Hypothyreose bezeichnet (Milne und Hayas, 1987).

Im Gegensatz dazu wurde erst in den letzten Jahren die *neurologische* Form der Hypothyreose sowohl beim Menschen (Bastron, 1975; Bhatia et al., 1977; Kudrjavcev, 1978; Crifo et al., 1980; Desjars et al., 1983; Dick et al., 1983) als auch beim Tier beschrieben (Boudrieau und Rogers, 1985; Braund, 1986; Braund et al., 1989; Cardinet und Holliday, 1979).

In der Humanliteratur wird neuromuskuläre Schwäche als Hauptsymptom und Folgeerscheinung einer Mononeuropathie (Ward et al., 1958; Murray und Simpson, 1958; Wilson und Walton, 1959; Crevasse und Logue, 1959; Cremer et al., 1969), Polyneuropathie (Dick et al., 1983) oder Myopathie (Klein et al., 1981; Klein und Levey, 1984; Hunn und Prudden, 1988) beschrieben. Andere Autoren fanden Gehörschwäche (Mastaglia et al., 1988) sowie Encephalopathien (Hunn und Prudden, 1988).

In der Veterinärliteratur findet man ähnliche Krankheitsbilder mit typischen neurologischen Befunden: Kopfnervenausfälle (Kern und Erb, 1987; Bichsel et al., 1988; Kern und Erb, 1989), Larynxlähmungen (Harvey et al., 1983; Gaber et al., 1985; Greenfield, 1987; Braund et al., 1987; Braund et al., 1989; LaHue, 1989), neuromuskuläre Erkrankungen mit oder ohne Megaösophagus (Leib, 1983; Leib, 1984) und Enzephalopathien (Walsh und Brown, 1980; Chastain et al., 1982; Kelly und Hill, 1984) mit intrazerebralen Gefässveränderungen und/oder Myxödem. Diese können sekundär entweder als Einzelkrankung oder in Kombination auftreten.

Hypothyreose mit Polyneuropathien, die neuromuskuläre Abnormalitäten als Folge zeigen, werden beim Menschen und Hund in Zusammenhang mit autoimmuner lymphozytärer Thyreoiditis gebracht (Hashimoto, 1972; Indrieri et al., 1987). Dieses Krankheitsbild kann beim Menschen genetisch bedingt sein (McConahey, 1972). Klinisch können andere immunpathologisch bedingte Krankheiten wie Rheumatoide Arthritis, Systemischer Lupus erythematodes, Myasthenia gravis, Polymyositis, Thrombocytopenia purpura, ulzerative Colitis und Sclerodermie mit lymphozytärer Thyreoiditis auftreten (Trence et al., 1984).

Mit Ausnahme beim Beagle, wo die Krankheit familiär gehäuft auftritt, konnte bis jetzt beim Tier keine genetische Komponente dokumentiert werden (Mandesley-Thomas und Jolly, 1967; Mandesley-Thomas, 1968; Fritz und Zeman, 1970). Hohe Antithyreoglobulin-Antikörpertiter – beim Hund wurden drei typisiert (Beale et al., 1990) – und das lymphozytäre Infiltrat der Thyroidea lassen die Vermutung zu, dass es sich auch beim Tier um eine Autoimmunkrankheit handelt (Gosselin et al., 1980; Bowen et al., 1986). Zudem wurde in einer experimen-

tellen und klinischen Studie gezeigt, dass Thyreoglobulin als Antigen wirkt und eine Hypersensibilitätsreaktion auslösen kann (Evans et al., 1969; Lapras und Oudar, 1971).

Die neurologische Form der Hypothyreose kommt meistens bei grösseren und älteren Hunden ohne Rassen- und Geschlechtsprädisposition vor und zeigt in der Regel eine chronisch-progressive Verlaufsform (Jaggy und Oliver, 1990).

Obwohl die neurologische Form der Hypothyreose beim Hund in der Schweiz und in anderen europäischen Ländern relativ häufig anzutreffen ist und auch zunehmend diagnostiziert wird, ist im deutschsprachigen Raum diesbezüglich keine Literatur anzutreffen.

Das Ziel dieser retrospektiven Studie ist, anhand von Fällen mit neurologischen Ausfallserscheinungen, die diagnostischen Möglichkeiten, Therapie, sowie Prognose und Verlauf der neurologischen Form der Hypothyreose zu diskutieren.

## Fallbeschreibungen

### Fall 1

Eine sechsjährige American Cocker Spaniel-Hündin wurde wegen chronisch fluktuierender Bewegungsstörungen, leichter Kopfschiefhaltung und Apathie ans Tierspital überwiesen. Die Hündin war nicht vorbehandelt. Laut Besitzer hielt das Tier seit ein paar Tagen den Kopf sehr tief und hatte zeitweise kurzdauernde Verhaltensstörungen, die sich in einem starren Blick und Desorientierung äusserten. Der Patient war vor 3 Jahren ovariohysterektomiert und vor einem Jahr erfolgreich wegen einer chronischen bakteriellen Otitis externa/media behandelt worden. Die Hündin wurde regelmässig gegen Staupe und Tollwut geimpft.

Bei der allgemeinen Untersuchung wurden eine erhöhte Körpertemperatur von 39,8° C und Apathie festgestellt. Die neurologische Untersuchung ergab folgende Ausfallserscheinungen: Apathie, leichte Kopfschiefhaltung mit positionellem ventralem Strabismus links und weiten Pupillen, die nur auf starken Lichtstimulus reagierten, positioneller vertikaler Nystagmus, der nur in Rückenlage ausgelöst werden konnte, Palpebral- und Drohreflex waren beidseits abwesend. Ausser der herabgesetzten Aufrichtereaktion waren die Haltungs- und Stellreaktionen, spinale Reflexe und Schmerzempfindung normal. Anhand der neurologischen Befunde wurde der Verdacht einer Kopfnervenpolyneuropathie (VIII. Kopfnerv links, VII. beidseitig) geäussert.

Die Serum-Cholesterinwerte waren mit 7,2 mmol/l leicht erhöht (Normalwert: 3,24–6,48 mmol/l). Ein TSH-stimulationstest wurde durchgeführt und ergab folgende Resultate: einen T<sub>4</sub>-Praestimulationswert von 0,4 ug/ml und T<sub>4</sub>-Poststimulationswert von 0,5 ug/ml. Die otoskopische und radiologische Abklärung (Kopfröntgen

mit beidseitiger Darstellung der Bulla ossea) ergaben keine pathologischen Veränderungen. Die Liquoruntersuchung zeigte einen erhöhten Proteingehalt (Pandy +/-) mit einer normalen Zellzahl (3/3 Zellen). Die Hirnstamm - evozierten Potentiale (HEP) zeigten beidseits eine erhöhte Latenz (Durchschnitt: +36%) mit herabgesetzter Amplitude aller P-Wellen (Durchschnitt: -56%). Elektromyographische Veränderungen (Fibrillationspotentiale und positiv scharfe Wellen) waren vor allem im linken Temporalbereich und in den Muskeln der Oberlippe zu beobachten.

Anhand der klinisch-neurologischen Befunde, der Untersuchungsergebnisse mit abnormalem TSH-Stimulationstest und elektrodiagnostischen Befunden wurde die Diagnose einer Hypothyreose mit Kopfnervenpolyneuropathie gestellt.

Die Hündin wurde mit Eltroxin® (Levothyroxin-Natrium, Glaxo) in einer Dosis von 0,02 mg/kgKG/12Std. substituiert. Bei der nach drei Wochen durchgeführten Nachkontrolle war sie lebhafter und zeigte ausser einem verlangsamten Pupillarreflex keine neurologischen Ausfälle. Sechs Stunden nach Gabe von Eltroxin® war die T<sub>4</sub>-Serumkonzentration mit 2 ug/ml im gewünschten therapeutischen Bereich. Nach zwei Monaten war die Hündin mit einer täglichen Dosis von 0,02 mg/kgKG Eltroxin® symptomfrei. Während einer Beobachtungszeit von zweieinhalb Jahren konnte kein Rezidiv bemerkt werden.

## Fall 2

Eine fünfjährige kastrierte Schnauzerhündin wurde wegen vestibulären Störungen vorgestellt. Die Symptome traten vor drei Monaten akut auf und verschlechterten sich trotz Kortikosteroid- und Antibiotikagabe zunehmend. Laut Besitzer und Tierarzt war vor allem im akuten Stadium der Krankheit die extreme Kopfschiefhaltung mit generalisierten Gehstörungen auffällig.

Die allgemeine Untersuchung ergab keine pathologischen Veränderungen. Der Patient zeigte peripher-vestibuläre Ausfälle mit generalisierter Ataxie und Driften nach links, Kopfschiefhaltung und ventralen Strabismus links, sowie abwesenden Droh- und Lidreflex links. Die spinalen Reflexe, Haltungs- und Stellreaktionen waren normal.

Die Resultate der Blutuntersuchung inklusiv Elektrolyte und Harnanalyse waren, ausser einem erhöhten Serumcholesterin (7,4 mmol/l), im Normbereich. Nach TSH-Gabe war keine Erhöhung des T<sub>4</sub>-Wertes (prä: 0,4 ug/ml; post: 0,4 ug/ml) zu messen. Die otoskopische- und Liquoruntersuchung sowie Kopf- und Halsröntgen waren normal. Akustisch evozierte Potentiale des Hirnstammes (HEP) zeigten auf der linken Seite stark heraufgesetzte Latenzgeschwindigkeiten (Durchschnitt: +30%) und erniedrigte Amplituden aller P-Wellen (Durchschnitt: -44%).

Die Diagnose lautete Hypothyreose mit Kopfnervenpolyneuropathie. Der Hund wurde mit Eltroxin® (0,02mg/kgKG-2xtäglich) substituiert. Vollständige Genesung trat

laut Besitzer nach sechs Monaten ein. Die Eltroxin®-Dosis wurde nach Bestimmung der T<sub>4</sub>-Serumkonzentration (2,5 ug/dl) auf 0,02 mg/kgKG/Tag reduziert. Der Hund wurde ein Jahr später nach einer Routineuntersuchung vom überweisenden Tierarzt als symptomfrei erklärt. Der Hund war während der zweijährigen Substitutionstherapie klinisch unauffällig.

## Fall 3

Eine siebenjährige ovario-hysterektomierte Bernhardinerhündin zeigte nach einem längeren Aufenthalt in Frankreich Dyspnoe, Regurgitieren und Apathie. Laut Besitzer lag seit zirka einem Jahr eine Leistungsminde- rung vor. Die Hündin wurde vom überweisenden Tierarzt mit Antibiotika vorbehandelt, es trat jedoch keine signifikante Besserung ein. Bei der klinischen Untersuchung am Tierspital wurde eine inspiratorische Dyspnoe, feuchte Rasselgeräusche über dem Larynxgebiet, generalisierte Lungengeräusche und eine Körpertemperatur von 39,5° C festgestellt. Die Hündin wirkte apathisch und hatte Mühe sich zu erheben und zu laufen. Bei jedem Futteraufnahmeversuch kam es zum Regurgitieren.

Der Patient zeigte bei der neurologischen Untersuchung generalisierte Ataxie mit Zehenschleifen in der Nachhand und zunehmende Schwäche beim Laufen, herabgesetzte Korrekturreaktionen und verzögertes Schubkarrenfahren, beidseitigen positionellen ventralen Strabismus und herabgesetzte spinale Reflexe an allen Gliedmassen.

Weitere Untersuchungen zeigten eine normochrome, normozytäre, aregenerative Anämie (Hämatokrit: 29 Vol%; Hämoglobin: 9 g/dl; Erythrozyten: 4,2 x10<sup>6</sup>/ul; MCV: 75 fl; MCH: 20 pg; MCHC: 33 g/dl; Retikulozytenzahl: 0%), mittelgradige Leukozytose (20000 /ul) mit Linksverschiebung (1200 /ul), Lymphopenie (600 /ul) und Hypercholesterinämie (7,4 mmol/l). Toxoplasmose- und Borelliosetiter waren negativ. Die Cholinesteraseaktivität war im Normalbereich (1200 IU/dl) und der Tensiolontest war negativ. Anhand der Thoraxröntgen wurden ein Megaösophagus und eine Aspirationspneumonie diagnostiziert. Der TSH-Stimulationstest ergab einen T<sub>4</sub>-Leerwert von 0,3 ug/ml und einen T<sub>4</sub>-Poststimulationswert von 0,4 ug/ml.

Elektromyographisch konnten Fibrillationspotentiale, positiv scharfe Wellen und hochfrequente Potentiale der distalen Muskeln der Vorder- und Hintergliedmassen, sowie der Supraspinatusmuskeln abgeleitet werden. Die motorische Nervleitungs geschwindigkeit des linken Tibialnerven war mit 45,6m/sec verlangsamt. Repetitive Nervenstimulation am N.tibialis im Frequenzbereich von 3Hz - 50Hz war im Normbereich.

Anhand der klinisch-neurologischen Befunde, der Laborresultate, Röntgen und elektrodiagnostischen Abnormalitäten wurde die Diagnose einer Hypothyreose mit generalisierter spinaler Polyneuropathie und Megaösophagus, sowie sekundäre Aspirationspneumonie ge-

stellt. Die Prognose war wegen des schlechten Allgemeinzustandes und der chronischen Pneumonie schlecht. Der Hund wurde auf Wunsch des Besitzers am gleichen Tag nach Hause genommen. Trotz Antibiotika- und Substitutionstherapie mit Eltroxin® (0.02 mg/kgKG/12Std.) verschlechterte sich der Allgemeinzustand und Nährzustand des Patienten in den folgenden Tagen drastisch. Der Hund wurde daraufhin vom überweisenden Tierarzt eingeschläfert.

Auf Wunsch des Besitzers konnte keine allgemeine pathologische Untersuchung durchgeführt werden. Einzig die histologische Untersuchung der Thyroidea bestätigte den Verdacht einer primären Hypothyreose mit lymphozytärer Thyreoiditis und Schilddrüsenatrophie.

#### Fall 4

Ein vierjähriger Leonbergerrüde wurde wegen chronischer neuromuskulärer Schwäche, die über die letzten sechs Wochen zu einer Tetraparese führte, vorgestellt. Der Hund wurde ohne Erfolg während der letzten zwei Wochen mit Antibiotika behandelt. Bei der allgemeinen Untersuchung konnte der apathische Patient nicht laufen, zeigte aber einige Spontanbewegungen in allen vier Gliedmassen. Die neurologische Untersuchung ergab ein normales Verhalten und normale Kopfnervenfunktionen. Bei Unterstützung konnte der Hund unphysiologische Stellungen mit leichter Verzögerung korrigieren. Auffällig waren eine generalisierte Hyporeflexie und ein erniedrigter Muskeltonus in allen vier Gliedmassen.

Die Verdachtsdiagnose lautete: chronisch progressive Polyneuromyopathie unbekannter Genese.

Die Blutuntersuchungen ergaben folgende Resultate: Hämatokrit mit 36 Vol% (normal: 37–55 Vol%) und Hämoglobinkonzentration mit 12,6 g/dl (normal: 12–18 g/dl)

lagen im unteren Normalbereich, Serum-Cholesterinkonzentration mit 7,6 mmol/l (normal: 3,24–6,48 mmol/l) und CK mit 260 IU/l (normal: bis 70IU/l) sowie Gesamtprotein mit 84 g/l (normal: 60–72 g/l) waren erhöht. Die Proteinelektrophorese zeigte eine hohe beta 1-Fraktion (13g/l; normal: 8,9+/-3,3g/l). Coombs-, ANA- und SLE-Test waren negativ. Die Resultate des TSH-stimulationstestes waren diagnostisch für eine Hypothyreose (Serum-prästimulations T<sub>4</sub>-Konzentration von 0,4 ug/dl und -poststimulations T<sub>4</sub>-Wert von 0,4 ug/dl).

Positiv scharfe Wellen und Fibrillationspotentiale wurden elektromyographisch in den Muskeln, die vom N. ischiadicus innerviert werden, gefunden. Motorische Nervleitungs geschwindigkeiten des linken und rechten Tibialnerven waren mit 42 m/sec beziehungsweise mit 45 m/sec jeweils signifikant herabgesetzt (normal: 52–67 m/sec).

Die histologische Untersuchung der Thyroidea ergab eine starke Drüsenatrophie und grosse kuboidale bis thromboidale Zellen mit schaumigem Zytoplasma in einigen Acini, sowie eine interstitiell-lymphozytäre Infiltration (Abb. 1).

Anhand der klinisch-neurologischen Befunde, der Laborresultate, des abnormalen TSH-Stimulationstests und der histologischen Befunde wurde die Diagnose einer lymphozytären Thyreoiditis mit primärer Hypothyreose und generalisierter spinaler Polyneuromyopathie gestellt. Der Hund wurde mit Eltroxin® in einer Dosis von 0.02 mg/kgKG/12Std. während des nächsten Jahres substituiert. Nach einer Woche schien der Patient viel munterer und begann in seiner Boxe die ersten selbständigen Gehversuche. In der zweiten Woche konnte er kurze Zeit laufen. Seine Serum-T<sub>4</sub> Konzentration lag bei 2.8 ug/dl. Nach einem Monat konnte der Patient, ohne zu ermüden zirka 30 Minuten spazieren gehen. Der Hund war nach dreimonatiger Therapie vollständig symptomfrei.

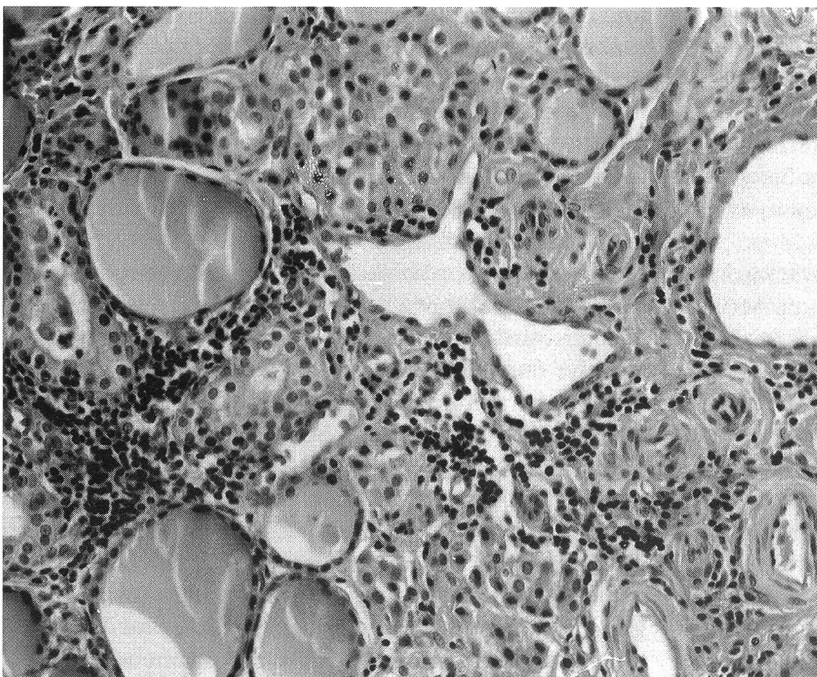


Abbildung 1: Lymphozytäre Thyreoiditis. Die massiven interstitiellen Zellinfiltrate bestehen überwiegend aus Lymphozyten und Plasmazellen. Die Infiltrate führen zum Untergang der Schilddrüsenfollikel, die kollabieren, atrophieren oder nach Zerstörung der Basalmembranen von den Entzündungszellen infiltriert werden. In einzelnen grösseren, erhaltenen Follikeln findet sich noch Kolloid, andere sind durch Proliferation der Thyreozyten in solide Zellballen umgewandelt. Färbung HE, Vergrösserung 250 ×.

## Diskussion

Hypothyreose mit neuromuskulärer Schwäche ist seit 1874 beim Menschen bekannt (Gull, 1874). Diese Form von endokriner Störung kann sich entweder in einer Mononeuropathie, Polyneuropathie, Myopathie oder Polyneuromyopathie äussern (Cremer et al., 1969; Mumenthaler, 1986; Raffaello et al., 1987; Ingar und Woeber, 1968). Es können sowohl die Spinal- als auch die Kopfnerven betroffen sein. Das Karpaltunnelsyndrom mit Einengung des Mediannerven ist beim Menschen die bekannteste klinische Form einer Mononeuropathie und kann sekundär unter anderem durch eine Hypothyreose bedingt sein (Pand und Foix, 1912; Ward et al., 1958; Pollard et al., 1982). Durch Einlagerungen von Mucopolysacchariden im Nerven und sekundärer vasogener Kompression kommt es zu Myxödembildung, die histopathologische Veränderungen verursacht und zu einer funktionellen Störung mit neurologischen Ausfallserscheinungen führt (Silbert, 1971).

Bei der chronischen Form der Polyneuromyopathie werden Parästhesien und Schmerzen der proximalen Beinmuskeln als Hauptbeschwerden beschrieben (Mastaglia et al., 1988). Klinisch liegt die neuromuskuläre Schwäche im Vordergrund. Oft wird ein herabgesetzter bis fehlender Patellarreflex mit erhaltenem Flexorreflex bei diesen Patienten beobachtet (Klein et al., 1981). Als Ursache wird eine physiologische Umwandlung der schnell-oxidativen Typ2 Muskelfasern in langsam-oxidative Typ1 Muskelfasern postuliert (Hurwitz et al., 1970; Denys und Hofmann, 1972; Iannuzzo et al., 1977; Wiles et al., 1987; Ashton et al., 1980). Zusätzlich können tiefe  $T_4$ -Hormonkonzentrationen eine Herabsetzung der genetischen Expression der Typ<sub>2</sub>-Fasern bewirken, was wiederum zu einer Zunahme von Typ<sub>1</sub>-Muskelfasern führt (Kjeldsen et al., 1984; Van Hardeveld und Claussen, 1984).

Die Diagnose wird anhand der neurologischen Ausfälle, der herabgesetzten motorischen Nervleitungs geschwindigkeit, sowie elektromyographischen Befunden und einem abnormalen TRH- oder TSH-Stimulationstest mit tiefen  $T_4$ -Werten bestätigt (Bastron, 1975; Mastaglia et al., 1988).

Die klinische Diagnose einer Hypothyreose mit sekundären neurologischen Ausfällen wurde in unseren Fällen anhand des TSH-Stimulationstestes gesichert. Thyroxin ( $T_4$ ) ist ein Hormon, dessen Serumkonzentration circadianen Schwankungen unterliegt (Evinger und Nelson, 1982; Ferguson, 1984). Andere Faktoren wie Behandlung mit Glukokortikoiden, Antiepileptika, Eltroxin<sup>®</sup>, Kontrastmittelgabe bei radiologischen Untersuchungen, sowie verschiedene Krankheiten (z.B. Septikämie, Hyperadrenokortizismus, sogenanntes «euthyroid sick syndrome») können eine erniedrigte Thyroxinkonzentration bewirken (Lucke et al., 1983; Kempainen et al., 1983; Nelson, 1985; Panciera et al., 1990; Jaggy, 1991).

Aus diesem Grund müssen Basalwerte mit Vorsicht beurteilt werden. Die  $T_3$ -Konzentrationen sind noch grösseren Schwankungen unterworfen und sind deswegen nur

von limitiertem diagnostischen Nutzen. Die Diagnose einer Hypothyreose sollte nie aufgrund von  $T_4$ -Basalserumkonzentrationen gestellt werden. Der beste Test in der Veterinärmedizin ist gegenwärtig immer noch der TSH-Stimulationstest (Messung von  $T_4$ -Serumbasalwerten, gefolgt von intravenöser Injektion von TSH -TSH, Sigma: 1IU/Hund- und anschliessender Messung des 6-Stunden- $T_4$ -Wertes). Beim gesunden Hund sollte der Basal- $T_4$ -Wert zwischen 1,5 und 4,0 ug/dl liegen. Der Stimulationswert sollte mindestens doppelt so hoch wie der Basalwert sein und über 3,5 ug/dl liegen, wenn mit 1IU TSH stimuliert wird. Beim hypothyroiden Hund liegen Basal- und Stimulationswerte i.d.R. unter 1ug/dl. Leider kann der TSH-Stimulationstest durch die oben beschriebenen Faktoren beeinflusst werden. Obwohl in solchen Fällen keine Stimulationswerte im Normalbereich erreicht werden, sollte zumindest ein Anstieg der Basal- $T_4$ -Konzentration z.B. von 1 ug/dl auf einen  $T_4$ -Stimulationswert von 2 ug/dl ersichtlich sein. In unseren Fällen wurde der TSH-Stimulationstest vor der Vollnarkose durchgeführt. Im Fall 2 wurde die Glukokortikoidtherapie eine Woche vor unserer Laboruntersuchung abgesetzt. Unsere Patienten hatten einen sehr tiefen  $T_4$ -Wert (Durchschnitt: 0.35 ug/dl) und keinen signifikanten  $T_4$  Anstieg (Durchschnitt: 0.05 ug/dl). Diese Resultate werden als diagnostisch für Hypothyreose erachtet. In zwei Fällen hat der histopathologische Befund (lymphozytäre Thyreoiditis) die Diagnose einer Hypothyreose erhärtet. Die klinische Heilung der neurologischen Erkrankung nach Hormonsubstitution in drei Fällen (1,2,3) unterstreicht den kausalen Zusammenhang zwischen Hypothyreose und Polyneuropathie.

Die Möglichkeit einer spontanen Besserung der neurologischen Symptome scheint unwahrscheinlich, da sich die neurologischen Ausfallserscheinungen über Wochen und Monate erstreckt hatten und eine progressive und dramatische Besserung kurze Zeit nach Hormonsubstitution eintrat.

In der Veterinärliteratur werden vor allem generalisierte Polyneuropathien mit neuromuskulären Ausfällen als Folge einer Hypothyreose beschrieben (Indrieri et al., 1987; Jaggy und Oliver, 1990). Diese neurologische Form tritt überwiegend bei adulten Tieren jeder Rasse und jeden Geschlechts auf und kann mit oder ohne Symptome einer klassischen Hypothyreose verlaufen (Gosselin et al., 1981). Der Verlauf ist meistens chronisch und generalisierte Schwäche ist ein dominierendes Symptom (Petersson und Fergusson, 1989). Verschiedene neuromuskuläre Formen werden beschrieben. Die häufigste Form ist die Polyneuropathie (vestibulär, spinal, laryngeal oder eine Mischform mit oder ohne Megaösophagus), gefolgt von der Myopathie (spinal) und der Polyneuromyopathie. Eine seltene Form stellt die Enzephalopathie dar (Jaggy und Oliver, 1990).

Die neurologischen Ausfälle und die Befunde der elektordiagnostischen Untersuchungen sind typisch, die histologischen Veränderungen in Muskel- und Nervenbiopsien beweisend für eine generalisierte Polyneuromyopathie (Braund, 1986). Hypothyreose als Grundur-

sache wird anhand des TSH-Stimulationstestes und in einigen Fällen anhand der Thyreoideabiopsie gestellt. Die Patienten sprechen in der Regel nach kurzer Zeit (2–4 Wochen) auf die hormonelle Substitutionstherapie gut an (Indrieri et al., 1987).

Bei chronischem Verlauf der spinalen Polyneuromyopathie kann unter anderem als Komplikation ein Megaösophagus mit sekundärer Aspirationspneumonie auftreten.

Laut Literatur haben diese Patienten wegen des ständigen Risikos einer Verschlimmerung der Aspirationspneumonie eine schlechte Prognose (Leib, 1984; Dyer et al., 1986; Jaggy und Oliver, 1990). Patienten, die medikamentell mit Breitspektrumantibiotika und Eltroxin® behandelt und zusätzlich mit einer Sonde künstlich ernährt werden, haben eine bessere Überlebenschance als Tiere, die ohne Sonde therapiert werden (Osborne et al., 1967; Lane, 1978). Leider war es in unserem Fall nicht möglich, den Patienten wunschgemäß zu therapieren, da der Besitzer keinerlei Kooperationbereitschaft zeigte. Alle vier Hunde dieser Studie wurden wegen neurologischer Ausfallserscheinungen vorgestellt. Eine chronisch-progressive Polyneuropathie stand im Vordergrund. Bei unseren Tieren fehlten Anzeichen einer klassischen Hypothyreose wie Alopezie, trockenes Haarkleid, Hyperpigmentation, Kälteintoleranz, und Bradykardie. Verschiedene elektrodiagnostische Untersuchungen bestätigten die klinisch-neurologischen Befunde. Zwei Patienten wurden mit vestibulärer und zwei weitere mit spinaler Symptomatik mit generalisierter Schwäche vorgestellt.

Bei allen Patienten wurde ein erhöhter Serum-Cholesterinspiegel gemessen. Eine tiefe Schilddrüsen-hormonkonzentration kann eine Herabsetzung der Glycogenolyse, der mitochondrialen oxidativen Phosphorylierung,  $\text{Na}^+$ -,  $\text{K}^+$ - und  $\text{Ca}^{++}$ -Transport an der Muskelzellmembran und vor allem eine erniedrigte Aktivität der Lipoproteinlipase, sowie einen niedrigen Triglyzeridumsatz auslösen (Ritter, 1964; Sidenius et al., 1986). Letztere führen zu erhöhter Serumkonzentration von Produkten des Fettstoffwechsels mit signifikantem Anstieg des Serum-Cholesterins (Larsson, 1988).

In unseren beiden ersten Fällen wurde ein abnormaler Gang, Ausfälle in der Aufrichtungsreaktion und bei der Untersuchung der Kopfnerven festgestellt. Die Latenzzeiten der Hirnstamm evozierten Potentiale waren signifikant erhöht, was mit einer erniedrigten akustischen Empfindlichkeit des VIII. Kopfnerven (pars cochlearis) vereinbar wäre, einem Zeichen einer peripheren oder zentralen vestibulären Läsion.

Anhand der neurologischen Untersuchung wurde eine periphere vestibuläre Läsion mit Fazialislähmung vermutet. Differentialdiagnostisch kam eine Otitis media/interna oder eine Otitis interna in Frage. Die otoskopische Untersuchung und die radiologischen Befunde machten sie unwahrscheinlich.

Eine Innenohrläsion, wie man sie beim idiopathischen Vestibulärsyndrom beim älteren Hund antrifft und die eine metabolische Störung im endolymphatischen Sy-

stem als Ursache hat, verläuft meistens akut und ist nie mit zusätzlichen Kopfnervenausfällen begleitet (Jaggy et al., 1987). Ein chronischer degenerativer Prozess mit unilateralen (Fall 2) oder bilateralen Kopfnervenläsionen (Fall 1) ist höchstwahrscheinlich die Ursache der beobachteten neurologischen Ausfälle. Anhand der tiefen  $\text{T}_4$ -Werte wurde in beiden Fällen die Verdachtsdiagnose einer hormonell-metabolischen Störung bestätigt. Segmentale Demyelinisierung und Axonopathie wurden im Zusammenhang mit Hypothyreose beschrieben. Beide Prozesse können entweder zentrale und/oder periphere Ausfälle verursachen. Meistens sind spinale Nerven betroffen. Bei Kopfnervenläsionen werden der VII. und VIII. Hirnnerv zuerst geschädigt (Barlow, 1922; Ritter und Lawrence, 1960). Die Ursache der klinischen und pathologischen Veränderungen könnte in einer Kompression nach Myxödembildung und Einengung der Nerven im Meatus acusticus internus zustandekommen. Die Prognose mit Substitutionstherapie ist in den meisten Fällen gut.

Neurologische Ausfälle im Zusammenhang mit Hypothyreose sind in der Regel mit hormoneller Substitutionstherapie reversibel und sollten deshalb von anderen irreversiblen neurologischen Krankheiten, anhand von Laboruntersuchungen mit metabolischen Abklärungen, elektrodiagnostischen Massnahmen, Nerven-, sowie Muskelbiopsien differenziert werden. Unabhängig von den klinisch-neurologischen Ausfallserscheinungen ist die Prognose in den meisten Fällen gut. Eine Ausnahme und somit eine schlechte Prognose haben die Patienten mit Megaösophagus.

## Literatur

- Ashton J.A., Montgomery A., Webb S.N. (1980): Motor unit characteristics of hypothyroid slow-twitch rat muscle. *J. Physiol. (Lond)*. 310, 54–62.
- Barlow R.A. (1922): The study of vestibular nerve function in myxedema. *Am. J. Med. Sci.* 164, 401–407.
- Bastron J.A. (1975): Neuropathy in disease of the thyroid. In: Dyck P.J., Thomas P.K., Lambert E.H. eds. *Peripheral neuropathy*. WB Saunders Co, Philadelphia, pp 999–1101.
- Beale K.M., Halliwell R.E.W., Chen C.L. (1990): Prevalence of antithyroglobulin antibodies detected by enzyme-linked immunosorbent assay of canine serum. *J. Am. Vet. Med. Assoc.* 196, 745–748.
- Belshaw B.E. (1983): Thyroid diseases. In: Ettinger S.J., ed. *Textbook of veterinary internal medicine*. 2nd ed. WB Saunders Co, Philadelphia, pp 1592–1614.
- Bhatia P.L., Gupta O.P., Agrawal M.K. et al. (1977): Audiological and vestibular function tests in hypothyroidism. *Laryngoscope*. 87, 2082–2089.
- Bichsel P., Jacobs G., Oliver J.E. (1988): Neurologic manifestations associated with hypothyroidism in four dogs. *J. Am. Vet. Med. Assoc.* 192, 1745–1747.
- Boudrieau R.J., Rogers W.A. (1985): Megaesophagus in the dog: a review of 50 cases. *J. Am. Anim. Hosp. Assoc.* 21, 33–40.
- Bowen D., Sbaer M., Riley W. (1986): Autoimmune polyglandular syndrome in a dog: a case report. *J. Am. Anim. Hosp. Assoc.* 22, 649–654.

- Braund K.G.* (1986): Myopathies in dogs and cats: recognizing endogenous causes. *Pet. Pract.* 803-811.
- Braund K.G., Brewer B.D., Maybaw I.G.* (1987): Inflammatory, infectious, immune, parasitic, and vascular diseases. In: Oliver JE, Horlein BF, Mayhew IG, eds. *Veterinary Neurology*. WB Saunders Co, Philadelphia, pp 216-254.
- Braund K.G., Steinberg H.S., Shores A. et al.* (1989): Laryngeal paralysis in immature and mature dogs as one sign of a more diffuse polyneuropathy. *J. Am. Vet. Med. Assoc.* 194, 1735-1740.
- Cardinet G.H., Holliday T.A.* (1979): Neuromuscular diseases of domestic animals: a summary of muscle biopsies from 159 cases. *Ann. NY. Acad. Sci.* 317, 290-313.
- Chastain C.B.* (1982): Canine hypothyroidism. *J. Am. Vet. Med. Assoc.* 181, 349-353.
- Chastain C.B., Grabam C.L., Riley M.G.* (1982): Myxedema coma in two dogs. *Canine Pract.* 9; 20-34.
- Cremer G.M., Goldstein N.P., Paris J.* (1969): Myxedema and ataxia. *Neurology.* 19, 37-46.
- Crevasse L.E., Logue R.B.* (1959): Peripheral Neuropathy in myxedema. *Ann. Intern. Med.* 50, 1433-1443.
- Crifo S., Lazzari R., Salabe G.B. et al.* (1980): A retrospective study of audiological function in a group of congenital hypothyroid patients. *Int. J. Ped. Otorhinol.* 2, 347-355.
- Denys E.H., Hofmann W.W.* (1972): An in vitro study of biochemical changes produced by hypermetabolism and hypometabolism in skeletal muscle. *Neurology.* (Minneapolis). 22, 22-34.
- Desjars P.H., DeRostu H., Charbonnel B.* (1983): Le coma myxoedemateux. *Rev. Med. Int.* 271-277.
- Dick D.J., Nogues M.A., Lane R.Y.M. et al.* (1983): Polyneuropathy in occult hypothyroidism. *Postgrad. Med. J.* 59, 518-519.
- Duncan I.D., Griffiths I.R.* (1984): Peripheral neuropathies of domestic animals. In: Dyck PJ, Thomas P.K., Lambert E.H., and Bunge R.O., eds., *Peripheral Neuropathy*. WB Saunders, Philadelphia, pp 707-730.
- Dyer K.R., Duncan I.D., Hammang J.P. et al.* (1986): Peripheral neuropathy in two dogs: correlation between clinical, electrophysiological and pathological findings. *J. Small Anim. Pract.* 27, 133-146.
- Evans T.C., Beierwaltes W.H., Nishiyama R.H.* (1969): Experimental canine Hashimoto's thyroiditis. *JAPEndocrinol.* 84, 641-646.
- Evinger J.V., Nelson R.W.* (1982): The clinical pharmacology of thyroid hormones in the dog. *J. Am. Vet. Med. Assoc.* 185, 314-316.
- Ferguson D.C.* (1984): Thyroid function tests in the dog, recent concepts. *Small Anim. Pract.* 14, 783-808.
- Fritz T.E., Zeman R.C.* (1970): Pathology and familial incidence of thyroiditis in a closed Beagle colony. *Exp. Mol. Pathol.* 12, 14-30.
- Gaber C.E., Amis T.C., LeCouteur A.* (1985): Laryngeal paralysis in dogs: a review of 23 cases. *J. Am. Vet. Med. Assoc.* 186, 377-380.
- Gosselin S.J., Capen C.C., Martin S.L. et al.* (1980): Biochemical and immunological investigations on hypothyroidism in dogs. *Can. J. Comp. Med.* 44, 158-168.
- Gosselin S.J., Capen C.C., Martin S.L. et al.* (1981): Histologic and ultrastructural investigations on hypothyroidism in dogs. *Vet. Pathol.* 18, 299-309.
- Greenfield C.L.* (1987): Canine laryngeal paralysis. *Comp. Small Anim.* 9, 1011-1017.
- Gull W.W.* (1874): On a cretinoid state supervening in adult life in women. *Trans. Clin. Soc. Lond.* 7, 180-187.
- Harvey H.J., Irby N.L., Waltrous B.J.* (1983): Laryngeal paralysis in hypothyroid dogs. In: Kirk RW, ed. *Current veterinary therapy VIII, Small Animal Practice*. WB Saunders Co, Philadelphia, pp 694-697.
- Hashimoto H.* (1972): Zur Kenntniss der lymphomatösen Veränderung der Schilddrüse. *Arch. Klin. Chir.* 97, 219-248.
- Hunn H., Prudden T.M.* (1988): Myxedema: four cases with two autopsies. *Am. J. Med. Sci.* 96-98.
- Hurwitz L.J., McCormick D., Allen I.V.* (1970): Reduced muscle glucoside (acid-maltase) activity in hypothyroid myopathy. *Lancet.* 1, 67-82.

### La forme nerveuse de l'hypothyreose chez le chien: Revue de la littérature et description de quatre cas

L'hypothyreose primaire, associée en général à l'apathie, l'alopécie, l'adiposité, à des changements de peau et de poil, à l'hyperpigmentation et bradycardie, peut également se manifester neurologiquement par une polyneuropathie généralisée. 4 chiens présentant les symptômes de cette polyneuropathie chronique seront présentés: 2 patient accompagnés de symptômes vestibulaires périphériques et 2 chiens présentant une symptomatologie spinale. Le diagnostic fut posé à l'aide de l'examen neurologique, d'un test de stimulation de la TSH et grâce au procédé de l'électrodiagnostic. Dans deux cas, on diagnostica à l'histologie une thyreose lymphocytic. Trois chiens furent traités à l'Eltroxin® avec succès, un patient dût être euthanasié à la suite d'une pneumonie par aspiration due à un mégaesophage.

### Deficit neurologici in relazione con l'ipotiroidosi nel cane: panoramica bibliografica e descrizione del caso

L'ipotiroidosi primaria che nel caso classico risulta in apatia, alopecia, obesità, cambiamento del pelo, perdita . . . dell'estro, iperpigmentazione e abbassamento del battito cardiaco può anche manifestarsi sotto forma nervosa manifestandosi come polyneuropatia generalizzata. Quattro cani con una polyneuropatia cronico-progressiva sono presentati. Vengono descritti due pazienti con sintomi vestibolari periferici e due cani con predominante sintomatica spinale. La diagnosi fu fatta con l'aiuto di una analisi neurologica, un test di stimolazione del TSH e un procedimento elettrodiagnostico. In due casi fu diagnosticato istologicamente una tireoidite linfocitaria. Tre cani furono curati con successo con Eltroxin®, per un cane fu scelta la via dell'eutanasia in seguito ad una pneumonia da aspirazione dovuta ad un mega-esofago.



- Iannuzzo C.D., Patel P., Chew V., et al. (1977): Thyroidal trophic influence on skeletal muscle myosin. *Nature*. 270, 74-76.
- Indrieri R.J., Whalen L.R., Cardine G.H. et al. (1987): Neuromuscular abnormalities associated with hypothyroidism and lymphocytic thyroiditis in three dogs. *J. Am. Vet. Med. Assoc.* 190, 544-548.
- Ingar S.H., Woeber K.H. (1968): The thyroid gland. In: William RH ed. Textbook of endocrinology, WB Saunders Co, Philadelphia, pp 105-286.
- Jaggy A. (1991): Primary Hypothyroidism associated with neurological deficits in the dog. XVI.WSAVA, Vienna, October 1991, Proceeding.
- Jaggy A., Oliver J.E. (1990): Neurological Manifestations of Hypothyroidism in dogs. ACVIM-Meeting, Washington, D.C., May 1990, Proceedings, 1037-1040.
- Jaggy A., Varini M., Lang J. (1987): Idiopathisches Vestibulär-Syndrom beim Hund. *Schweiz. Arch. Tierheilk.* 128, 347-351.
- Kelly M.J., Hill J.R. (1984): Canine myxedema stupor and coma. *Comp. Cond. Educ.* 6, 1049-1055.
- Kemppainen R.J., Thompson E.N., Lorenz M.D. et al. (1983): Effects of prednisone on thyroid and gonadal endocrine function in dogs. *J. Endocr.* 96, 293-297.
- Kern T.J., Aromando M.C., Erb H.N. (1989): Horner's syndrome in dogs and cats: 100 cases (1975-1985). *J. Am. Vet. Med. Assoc.* 195, 369-373.
- Kern T.J., Erb H.N. (1987): Facial neuropathy in dogs and cats: 95 cases (1975-1985). *J. Am. Vet. Med. Assoc.* 191, 1604-1609.
- Kjeldsen K., Norgaard A., Gotzsche C.O. et al. (1984): Effect of thyroid function on number of Na-K pumps in human skeletal muscle. *Lancet*. 1, 8-12.
- Klein E., Levey G.S. (1984): Unusual manifestations of hypothyroidism. *Arch. Intern. Med.* 144, 123-128.
- Klein I., Parker M., Shebert R. et al. (1981): Hypothyroidism presenting as muscle stiffness and pseudohypertrophy: Hoffmann's syndrome. *Am. J. Med.* 70, 891-894.
- Kudrjavcev T. (1978): Neurologic complications of thyroid dysfunction. *Adv. Neurol.* 19, 619-636.
- LaHue T.R. (1989): Treatment of laryngeal paralysis in dogs by unilateral cricoarytenoid laryngoplasty. *J. Am. Anim. Hosp. Assoc.* 25, 317-324.
- Lane J.G. (1978): Canine laryngeal surgery. *Vet. Ann.* 18, 239-250.
- Lapras M., Oudar J. (1971): Autoimmune diseases of animals: the present state of knowledge. *Vet. Med. Rev.* 2/3, 248-287.
- Larsson M.G. (1988): Determination of free thyroxine and cholesterol as a new screening test for canine hypothyroidism. *J. Am. Anim. Hosp. Assoc.* 24, 209-217.
- Leib M.S. (1983): Megaesophagus in the dog. Part I. Anatomy, physiology, and pathophysiology. *Comp. Cont. Educ.* 5, 825-836.
- Leib M.S. (1984): Megaesophagus in the dog. Part II. Clinical aspect. *Comp. Cont. Educ.* 6, 11-17.
- Lucke V.M., Gaskell C.J., Wotton P.R. (1983): Thyroid pathology in canine hypothyroidism. *J. Comp. Pathol.* 93, 415-521.
- Mandesley-Thomas L.E. (1968): Lymphocytic thyroiditis in the dog. *J. Small Anim. Pract.* 9, 539-550.
- Mandesley-Thomas L.E., Jolly J.W. (1967): Autoimmune disease in the beagle. *Vet. Rec.* 80, 553-554.
- Mastaglia E.L., Sarnat H.B., Ofeda V.T. et al. (1988): Myopathies associated with hypothyroidism: a review based upon 13 cases. *Aust. NZ. J. Med.* 18, 799-806.
- Mc Conabey W.M. (1972): Hashimoto's Thyroiditis. *Med. Clin. North Am.* 56, 885-896.
- Meyerhoff W.L. (1976): The thyroid and audition. *Laryngoscope.* 86, 483-489.
- Milne K.L., Hayes H.M. (1987): Epidemiologic features of canine hypothyroidism. *Cornell Vet.* 71, 3-14.
- Mumentbaler M. (1986): In: Neurology ed. 8, Georg Thieme Verlag, New York, pp 154,327,422,509.
- Murray I.P., Simpson J.A. (1958): Acroparaesthesia in myxoedema: a clinical and electromyographic study. *Lancet*. 1, 1360-1372.
- Nelson J. (1985): Neurologic signs in 2 hypothyroid dogs. *Mod. Vet. Pract.* 15, 645-646.
- Osborne C.H., Clifford D.H., Jessen C. (1967): Hereditary esophageal achalasia in dogs. *J. Am. Vet. Med. Assoc.* 151, 572-581.
- Panciera D.L., Atkins C.E., Bosu W.T.K. et al. (1990): Quantitative morphologic study of the pituitary and thyroid glands of dogs administered L-thyroxine. *Am. J. Vet. Res.* 51, 27-31.
- Pand M., Foix C. (1912): Atrophie isolée de l'éminence thénar d'origine nevrétique: rôle du ligament annulaire antérieur du carpe dans la pathogénie de la lésion. *Rev. Neurol. (Paris)*. 26, 647-652.
- Peterson M.E., Ferguson D.C. (1989): Thyroid disease In: Textbook of veterinary internal medicine., vol. 2, 3rd ed., WB Saunders Company, Philadelphia, pp 1632-1675.
- Pollard J.D., McLeod J.G., Angel T.G. et al. (1982): Hypothyroid polyneuropathy. *J. Neurol. Sci.* 53, 461-471.
- Raffaello N., Bottacchi E. et al. (1987): Polyneuropathy in hypothyroidism: clinical, electrophysiological and morphological findings in four cases. *J. Neurol. Neurosurg. Psych.* 50, 1454-1460.
- Ritter E.N. (1964): The effect of hypothyroidism on the larynx of the rat: an explanation for hoarseness associated with hypothyroidism in the human. *Trans. Am. Laryngol. Assoc.* 85, 65-76.
- Ritter E.N., Lawrence M. (1960): Reversible hearing loss in human hypothyroidism and correlated changes in the chick inner ear. *Laryngoscope.* 70, 393-402.
- Sidenius P., Laurberg P., Nagel P. et al. (1986): Reduced axonal transport velocity of slow component in sciatic nerves of hypothyroid rats. PNA Meeting, Nov. 4-8, Sc:46 (Abstract).
- Silbert J.E. (1971): Biochemistry and metabolism of the mucopolysaccharides. *Bull. Rheum. Dis.* 22, 680-692.
- Trence D.L., Morley J.E., Handweger B.S. (1984): Hypothyroidism. *Am. J. Med.* 77, 107-116.
- Van Hardeveld C., Claussen T. (1984): Effect of thyroid status on K<sup>+</sup>-stimulated metabolism and <sup>45</sup>Ca<sup>2+</sup> exchange in rat skeletal muscle. *Am. J. Physiol.* 247, 421-430.
- Walsb M.B., Brown S.R. (1980): A brief review of hypothyroidism in dogs. *VM/SAC* 75, 223-225.
- Ward L.E., Bickel W.H., Corbin K.B. (1958): Median neuritis (carpal tunnel syndrome) caused by gonty tophi. *J. Am. Med. Assoc.* 167, 844-853.
- Wiles C.M., Young A., Jones D.A. et al. (1987): Muscle relaxation rate, fibertype composition and energy turnover in hyper- and hypothyroid patients. *Clin. Sci.* 57, 375-84.
- Wilson J., Walton J.N. (1959): Some muscular manifestations of hypothyroidism. *J. Neurol. Neurosurg. Psychiatry.* 22, 320-324.

Korrespondenzadresse: Dr. A. Jaggy, Institut für Tierneurologie, Bremgartenstrasse 109A, CH-3012 Bern

Manuskripteingang: 6. Oktober 1992