Zeitschrift: Schweizer Archiv für Tierheilkunde SAT : die Fachzeitschrift für Tierärztinnen und Tierärzte = Archives Suisses de Médecine Vétérinaire ASMV : la revue professionnelle des vétérinaires

Herausgeber: Gesellschaft Schweizer Tierärztinnen und Tierärzte

Band: 136 (1994)

Heft: 9

Artikel: Ultrasonographie de la pathologie ovarienne chez la jument : revue pour la praticien

Autor: Montavon, S.

DOI: https://doi.org/10.5169/seals-591834

Nutzungsbedingungen

Die ETH-Bibliothek ist die Anbieterin der digitalisierten Zeitschriften auf E-Periodica. Sie besitzt keine Urheberrechte an den Zeitschriften und ist nicht verantwortlich für deren Inhalte. Die Rechte liegen in der Regel bei den Herausgebern beziehungsweise den externen Rechteinhabern. Das Veröffentlichen von Bildern in Print- und Online-Publikationen sowie auf Social Media-Kanälen oder Webseiten ist nur mit vorheriger Genehmigung der Rechteinhaber erlaubt. Mehr erfahren

Conditions d'utilisation

L'ETH Library est le fournisseur des revues numérisées. Elle ne détient aucun droit d'auteur sur les revues et n'est pas responsable de leur contenu. En règle générale, les droits sont détenus par les éditeurs ou les détenteurs de droits externes. La reproduction d'images dans des publications imprimées ou en ligne ainsi que sur des canaux de médias sociaux ou des sites web n'est autorisée qu'avec l'accord préalable des détenteurs des droits. En savoir plus

Terms of use

The ETH Library is the provider of the digitised journals. It does not own any copyrights to the journals and is not responsible for their content. The rights usually lie with the publishers or the external rights holders. Publishing images in print and online publications, as well as on social media channels or websites, is only permitted with the prior consent of the rights holders. Find out more

Download PDF: 16.07.2025

ETH-Bibliothek Zürich, E-Periodica, https://www.e-periodica.ch

Pratique pour chevaux, Chancy

Ultrasonographie de la pathologie ovarienne chez la jument: revue pour le praticien

S. Montavon

Résumé

Le but de cette revue est d'amener le praticien à se familiariser avec l'examen échographique des structures ovariennes pathologiques en l'aidant à reconnaître les différents stades du développement de ces structures importantes et tenter de mettre en évidence les effets qu'elle peuvent avoir sur le cycle normal de la jument.
Divers critères et détails propres à l'échographie équine des anomalies ovariennes sont étudiés et illustrés en ayant pour source les travaux scientifiques les plus récents.

Mots-clés: **jument - échographie - ovaire - anomalies - néoplasie**

Ultrasonography of ovarian pathology in the mare: a review for the practitioner

The aim of this review is to give the practitioner the ability to be familiar with the echographic exam of ovarian abnormalities. He should be able to recognize different stages of the development of these important structures and to estimate the effect that they can have on the normal cycle of the mare.
Various specific criteria and details regarding the equine echography of ovarian abnormalities are reported and illustrated, using the last scientific data published on that particular topic.

Key words: **mare - echography - ovary - abnormalities - neoplasia**

La possibilité d'examiner les ovaires de la jument de manière non-invasive a ouvert la voie au diagnostic de nombreuses formes d'anomalies ovariennes. Quelques cas de cette pathologie ont pu être identifiés au moyen de l'ultrasonographie, à savoir: les multiples follicules préovulatoires, les follicules anovulatoires hémorragiques, les follicules lutéinisés non-ovulés, les corpus luteum (CL) persistants, diverses tumeurs ovariennes et kystes périovariens.

Multiples follicules préovulatoires (MFP)

En sachant que la jument ovule normalement un follicule par cycle oestral, on peut considérer une ovulation multiple comme une anomalie (Ginther, 1979). La race a un effet sur l'incidence des ovulations multiples. On sait que le pur sang et certaines races de chevaux de trait ont montré la plus forte incidence d'ovulation multiple, alors que cette fréquence est basse chez toutes les races de poneys, American Quarter Horses et Appaloosas (Hughes et al., 1972). Les chevaux de selle et les arabes occupent une position intermédiaire (Ginther, 1982). Les follicules préovulatoires ou ovulations multiples (Fig. 1 et 2) peuvent être difficiles à détecter par palpation rectale, particulièrement lorsqu'ils occupent une position très rapprochée sur un ovaire.
Une étude du Colorado a démontré qu'il a été possible d'obtenir plus d'embryons de juments réputées «ovulation double» et qui ont ovulé bilatéralement, que de ces mêmes juments dont la double ovulation a été unilatérale (Squires et al., 1987).
La tendance de provoquer des ovulations multiples est manifeste Outre-Atlantique, car la réduction gémellaire à 14 jours est fortement pratiquée depuis l'utilisation de l'ultrasonographie. Les ovulations multiples augmentent également la probabilité de conception. Cette tendance en Europe est moins manifeste et la réduction gémellaire a été moins volontiers utilisée (Pascoe et al., 1987).
La possibilité de récolter et de transférer des embryons multiples d'une jument donneuse a donné un coup de fouet au programme de transfert d'embryon équin. La

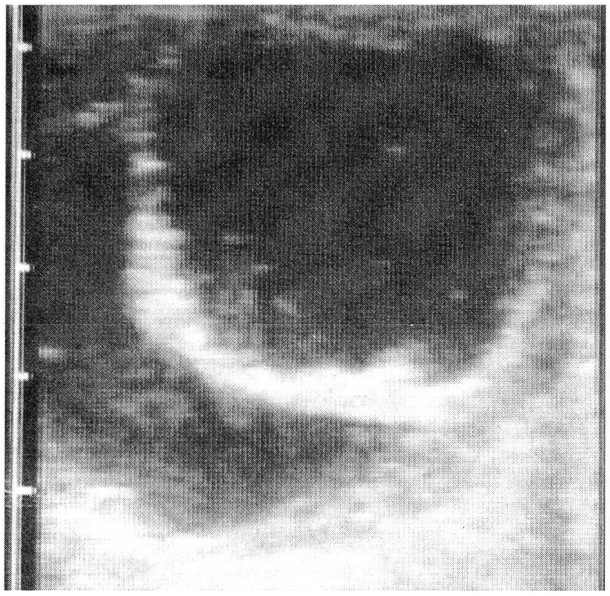

Figure 1: image ultrasonographique de deux follicules préovulatoires.

même étude du Colorado a évalué la viabilité d'embryons récoltés sur des juments ayant eu des doubles ovulations, de manière naturelle et induite, par rapport à ceux récoltés sur des juments ayant eu une ovulation naturelle et unique (Squires et al., 1987). Le pourcentage de récupération de juments ayant eu une ovulation unique était de 53% par rapport aux 106% des juments ayant eu une double ovulation mais de manière naturelle. Le taux de gestation à 50 jours après un transfert d'embryon chirurgical était de 68% et de 129% respectivement. Le traitement de juments ayant eu une ovulation unique, normalement, avec des extraits de glande pituitaire équine, a permis la récupération de deux embryons par donneurs, par rapport à 0.65 embryon au groupe de contrôle (Squires et al., 1987).

Le taux de gestation à 50 jours après un transfert d'embryon non chirurgical, avec des embryons récoltés sur des juments induites pour une superovulation, était identique à celui obtenu avec le groupe de contrôle non-traité (39%). Dès lors, la viabilité des embryons multiples, récoltés sur des juments ayant eu des ovulations multiples de manière spontanée et induite, étant la même que celle des embryons récoltés sur des juments ayant eu des ovulations uniques, la récolte et le transfert d'embryon pratiqués sur ces juments a augmenté le taux de réussite du transfert d'embryon chez le cheval.

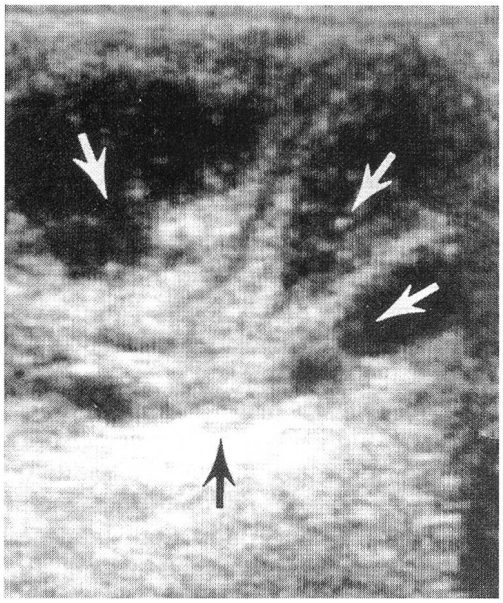

Figure 2: image ultrasonographique d'une triple ovulation (flèches blanches). Toutes les ovulations ont accès à la fosse d'ovulation (flèche noire).

Follicules anovulatoires hémorragiques (FAH)

Ces follicules anovulatoires hémorragiques sont le résultat de follicules préovulatoires allant jusqu'à des tailles inhabituelles de 70 à 100 mm de diamètre, qui ensuite n'ovulent pas, se remplissent de sang et finalement s'atrésient (Ginther, 1979; Neely, 1983, fig. 3 et 4). L'utilisation de l'échographie a été utilisée afin de confirmer cet état de fait chez les juments auprès desquelles la palpation rectale avait relevé des anomalies. Ce phénomène est à distinguer strictement du corpus hémorragi-

Figure 3: image ultrasonographique d'un follicule anovulatoire hémorragique.

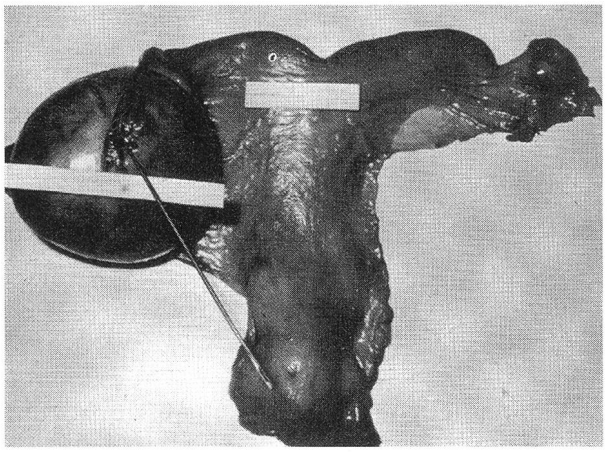

Figure 4: macroscopie post mortem d'un follicule anovulatoire hémorragique.

que (CH) car ses caractéristiques ultrasonographiques lui sont propres. En effet, le sang dans un FAH est d'une nature échogène alors que le développement normal d'un CH possède généralement la zone centrale du conglomérat sanguin qui est non échogène, bien que les deux structures puissent adopter le même dessin échographique en forme de filet, représenté par les filaments de fibrine. De plus, le diamètre d'un CH est de 15 à 35 mm et la formation de tissu lutéal est quasi omniprésente, alors qu'elle est très rare autour d'un FAH. Il est possible de constater un développement et une ovulation subséquente au sein du même cycle oestral d'un autre follicule après la formation d'un FAH.

Dans ce cas, le comportement d'oestrus persiste tout au long d'une période de chaleur anormalement longue qui peut atteindre 12 jours ou 5 jours après la détection du FAH. La similitude de ces FAHs avec les follicules automnaux décrits dans la littérature (Roberts, 1986) est dès lors tout à fait plausible, attendu que ces phénomènes sont plus fréquents vers la fin de la saison ovulatoire. L'hypothèse formulée quant à une insuffisance des hormones GnrH à provoquer l'ovulation lors du dernier cycle oestral de la saison, prend alors tout son sens dans la mesure où l'on sait que la jument entre dans une phase anovulatoire pendant l'hiver (Ginther, 1979).

Follicules lutéinisants non-ovulés

Bien que des périodes de chaleurs sans ovulation soient fréquentes pendant la saison d'hiver, elles sont rares pendant la saison de monte. Une incidence d'environ 3% a été reportée dans plusieurs races (Ginther, 1979). Ces follicules lutéinisants non-ovulés ont été détectés chez la femme et la souris, mais jamais chez la jument non-portante (Holtz et al., 1985). On pense que ces phénomènes sont associés à une forme de sénilité de reproduction. Une étude a montré que lorsque l'on récoltait des embryons d'oviductes provenant de juments infertiles ou âgées, à certaines occasions, lorsque l'oviducte avait été

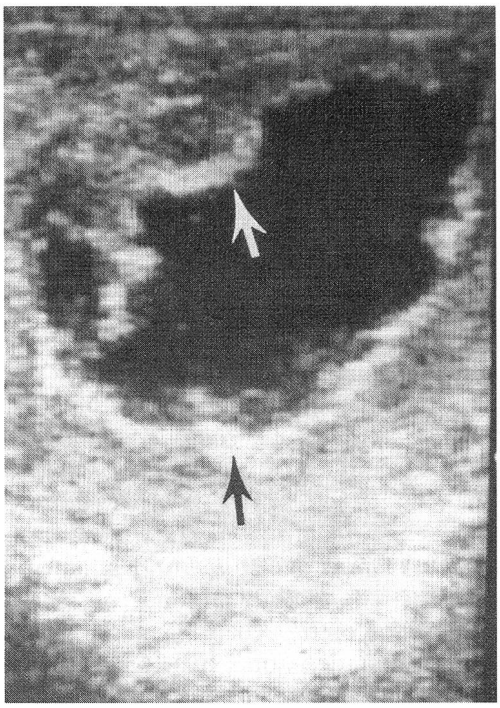

Figure 5: image ultrasonographique d'un follicule lutéinisé et non ovulé. A remarquer: l'extrême irrégularité et l'épaississement de la paroi folliculaire indiquant la présence de tissu lutéal (flèches).

rincé 2 jours post ouvulationem, aucun embryon ou oeuf fertilisé avait été retrouvé et que, après examen de la fosse d'ovulation, il était apparu qu'aucune ovulation ne s'était réellement produite (McKinnon et al., 1988). L'ovariectomie bilatérale de ces juments a confirmé qu'aucune ovulation ne s'était produite dans la fosse d'ovulation et qu'à l'examen échographique un CH atypique s'était formé (fig. 5). Ces juments cessaient tout comportement d'oestrus en l'espace d'un jour après l'ovulation supposée. Les valeurs de progestérone ont montré que ces structures ont lutéinisé mais que les follicules étaient restés intactes de la même manière que chez la femme et la souris, et pouvaient donc être associés à de la sénilité. Une certaine lutéinisation sans ovulation est fréquente chez les juments portantes en association à la formation des corpora lutea secondaires (Squires et al., 1974).

Corpus luteum persistant

La palpation rectale de CL, bien qu'occasionnelle, est très difficile à interpréter (Parker, 1971). La présence d'un CL persistant résultant en une pseudogestation peut facilement être différenciée d'une période anovulatoire ou de diestrus grâce à l'utilisation d'un échographe (Roberts, 1986). Le CL est visible le jour de l'ovulation et se présente sous une forme très échogène et entourée d'une masse de tissu. Cette échogénicité décline progressivement tout au long de la période de diestrus. Ce

phénomène reflète les changements importants dans l'hémodynamique lutéale. Certains travaux ont montré que le CL pouvait être observé pendant une durée moyenne de 17 jours (Pierson et Ginther, 1985 a et b). Occasionnellement, la présence d'un CL peut être perçue comme une zone de tissu très échogène dans les ovaires de juments qui ne sont pas revenues en oestrus à la période supposée.

La persistance prolongée de ce CL est plus communément reconnue chez les juments qui ont été saillies. D'une manière générale, les juments qui ne reviennent pas en chaleur après leur cycle oestral sont celles qui pourraient être portantes. Une gestation peut donc être en cours et l'embryon empêche la sécrétion de prostaglandines avant de succomber à une mort embryonnaire prématurée. Une recherche très importante a démontré que lorsqu'on enlevait un embryon lors d'un début de gestation (jours 7 à 11 post ovulationem), les juments revenaient en oestrus à la période attendue ou même plus tôt, alors que lorsqu'on procédait à la même opération plus tard dans la gestation (jours 14 à 16 post ovulationem), le résultat était une persistance du CL et une pseudogestation (Hershman et Douglas, 1979).

Hématomes ovariens

Les hématomes ovariens sont fréquents chez la jument. Ils peuvent atteindre des tailles jusqu'à 50 cm. Une hémorragie se produit normalement à chaque ovulation, mais si ce phénomène persiste, se forme alors une distension ovarienne qui n'a aucun effet sur l'oeuf ovulé qui lui peut être fertilisé normalement. Ces hématomes peuvent rester présents pendant des semaines ou même des mois, ils peuvent être différenciés des néoplasies par le fait que leur apparition est soudaine après des chaleurs, leur qualité échographique (apparence échogène diffuse), leur réduction progressive et une activité du cycle de la jument tout à fait normale. Ces hématomes se résorbent en principe sans traitement (fig. 6 et 7, McKinnon et al., 1993).

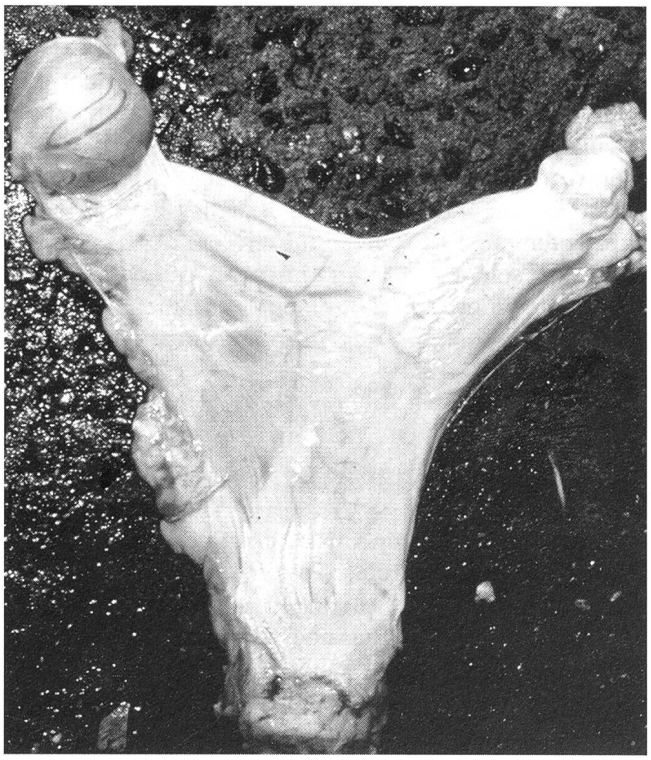

Figure 6: macroscopie d'un hématome ovarien.

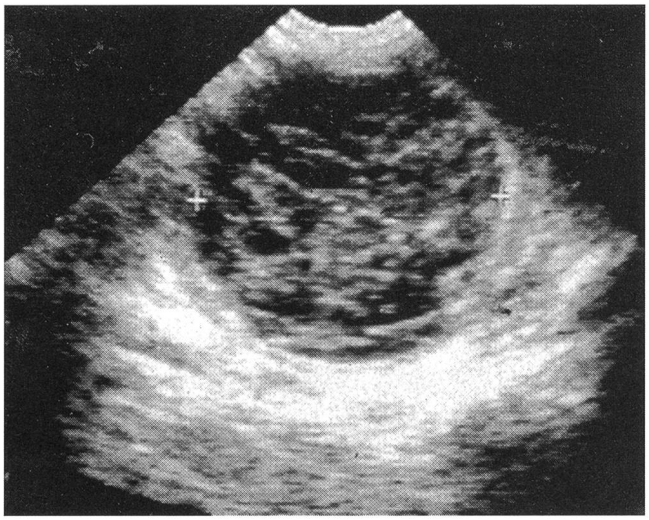

Figure 7: image ultrasonographique d'un hématome ovarien.

Néoplasies ovariennes

L'incidence de tumeurs ovariennes est relativement commune chez les juments par opposition aux autres espèces domestiques. La fréquence de tumeurs de l'ovaire chez la jument est de l'ordre de 5,6% de toutes les tumeurs étudiées chez le cheval (Pugh et al., 1985). Les tumeurs ovariennes les plus fréquentes sont de loin la tumeur des cellules de la thèque granuleuse (GCT = Granulosa Cell Tumor, fig. 8 et 9) et le terratome (Liu, 1987). Les GCT sont habituellement grosses, bénignes et

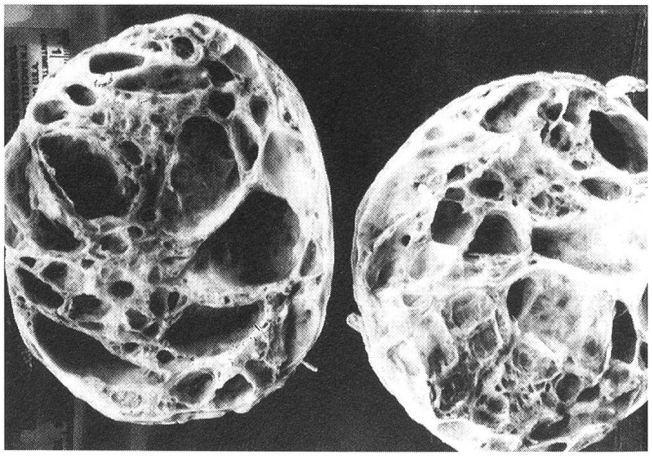

Figure 8: macroscopie postmortem d'une tumeur GCT.

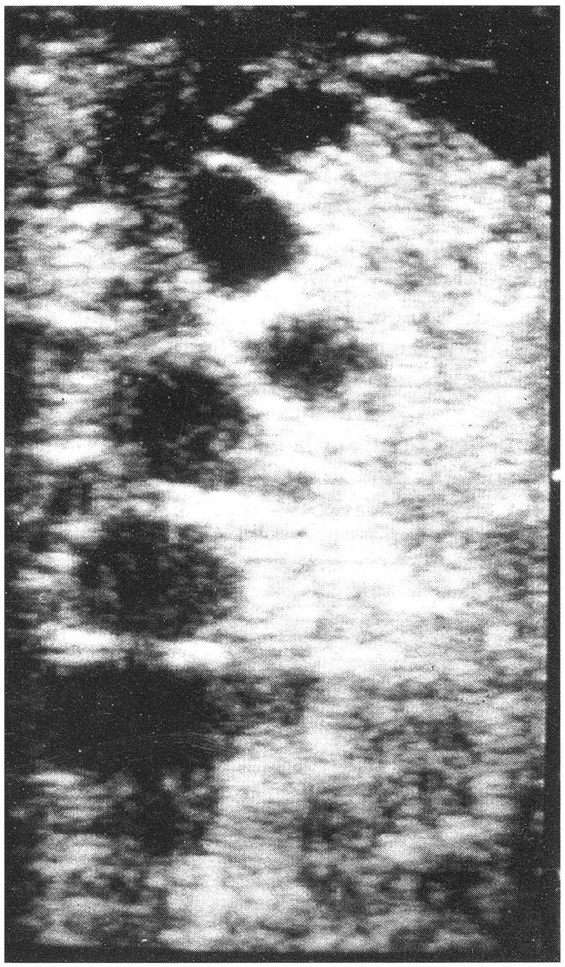

Figure 9: image ultrasonographique d'une tumeur GCT.

productrices d'hormones stéroïdes communément associées à un changement du comportement et à une fertilité douteuse. L'anamnèse la plus fréquente est celle d'une jument vide avec chaleurs intermittentes ou persistantes et comportement nymphomane ou à la manière d'un étalon (Pugh et al., 1985). Les caractéristiques échographiques d'une GCT sont variables. Macroscopiquement, l'apparence est solide et kystique. La palpation peut révéler une surface lisse ou granuleuse et dure, ou alors parfois une surface molle avec des développements folliculaires. L'ovaire du côté opposé est généralement inactif et atrophié (Neely, 1983). Le traitement de choix est toujours l'ovariectomie chirurgicale et la plupart des juments retrouveront une fonction reproductive normale en l'espace de quelques mois post operationem (Neely, 1983).

Les terratomes ovariens sont bénins et sans sécrétions. Cette tumeur naît des cellules germinatives d'origine épithéliales et peuvent contenir du cartilage, de la peau, de l'os, des crins, des nerfs et même des dents (fig. 10).

L'apparence macroscopique peut être solide ou kystique. Cette tumeur ne gêne en principe pas la fertilité et se diagnostique lors d'une palpation rectale de routine à moins que la taille n'affecte d'autres organes.

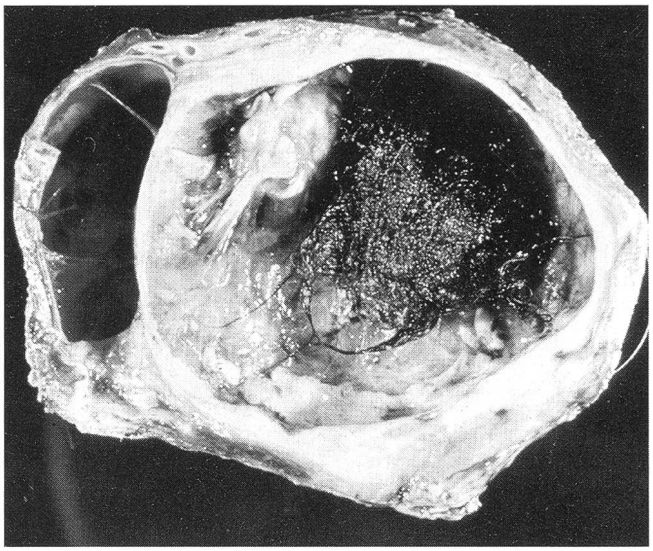

Figure 10: macroscopie post mortem d'un terratome.

L'examen échographique nous aide à différencier les néoplasies ovariennes d'autres grandes structures non néoplasiques comme celle des follicules anovulatoires hémorragiques ou d'un ovaire pendant une période de transition avec de multiples follicules non-dominants. Le diagnostic définitif est cependant toujours assuré par une histologie du tissu concerné.

Kystes ovariens ou périovariens

Des vestiges embryonnaires ou des structures kystiques accessoires associées à l'ovaire ou l'oviducte sont relativement communs chez la jument. Ces kystes bien que très petits peuvent être confondus avec de petits follicules. Dans ce cas la palpation rectale est souvent d'une plus grande utilité que l'échographie dans la mesure où

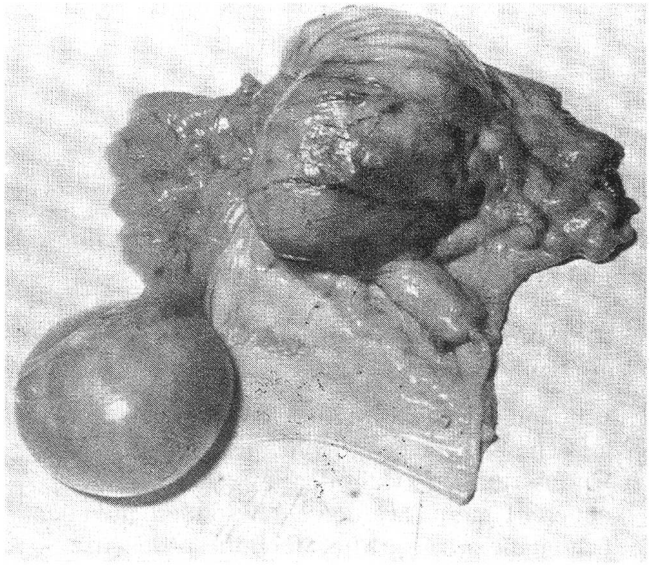

Figure 11: macroscopie d'un kyste ovarien ou Hydatide de Morgagni.

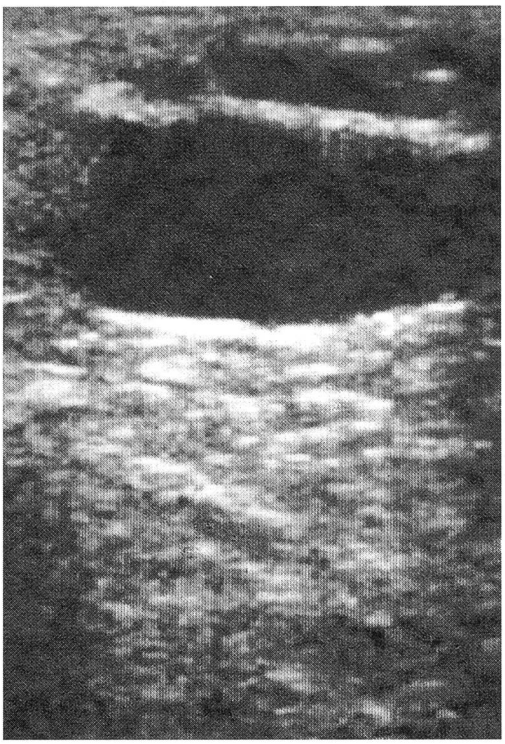

Figure 12: image ultrasonographique d'un kyste ovarien ou Hydatide de Morgagni.

la palpation permet de sentir s'il s'agit d'une structure ovarienne ou périovarienne. Parmi les petits kystes périovariens on reconnaît les kystes provenant des fimbriae (10 mm de diamètre) et n'ayant aucun effet sur la fertilité, les restes kystiques des tubules mésonéphriques pouvant atteindre 30 à 40 mm de long et 10 à 15 mm de diamètre. C'est le cas de ce kyste prénommé Hydatide de Morgagni diagnostiqué à l'aide de l'ultrasonographie (fig. 11 et 12, McKinnon, 1988).

Diverses anormalités ovariennes

L'hydrosalpinx (fig. 13) n'est pas fréquent chez la jument (Ginther, 1986), mais dès lors que cette structure est remplie de liquide, elle devient diagnosticable à l'ultrasonographie. Le diagnostic définitif est à parfaire au moyen d'une laparatomie explorative.
D'autres anomalies ovariennes peuvent exister mais n'ont aucun effet connu sur la fertilité. De nombreuses recherches sont en cours afin de les identifier et surtout de les mettre en relation avec des anomalies hormonales qui pourront en expliquer l'étiologie et un éventuel traitement.

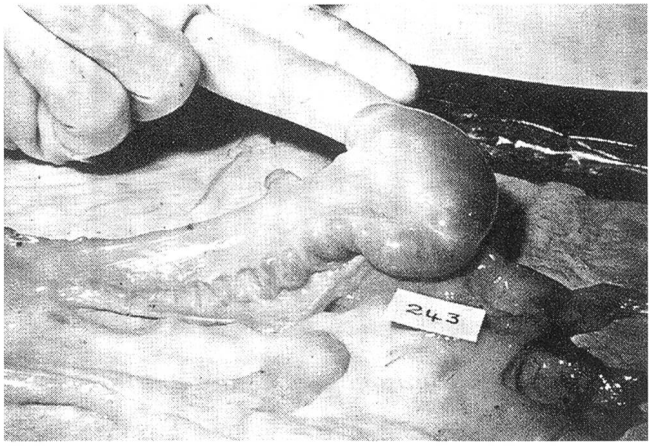

Figure 13: macroscopie d'un hydrosalpinx.

Ultrasonographische Untersuchung des anormalen Ovars bei der Stute: Übersicht für den Praktiker

Diese Übersicht soll den Praktiker mit der Untersuchung des anormalen Ovars mit Hilfe der Echografie vertraut machen. Verschiedene pathologische Zustände werden dargestellt, ebenso ihr Einfluss auf den Zyklus der Stute. Aufgrund neuerer Literatur werden die Besonderheiten der Echografie des Ovars bei Stuten besprochen.

Ultrasonografa della patologia del ovaia nella giumenta: rivista per il praticante

Lo scopo di questa rivista sarà d'aiutare il praticante a familiarizzarsi coll'esame ecografico della struttura patologica del ovaia e permettersi così la ricognizione delle varie fase dello sviluppo di questa anormalità e sollevàre l'importanza che avvrà sul ciclo normale della giumenta.
Diversi criterii e dettaglii in riguardo a l'ecografia equina di questa anormalità del ovaia, sono stati studiati ed illustrati, fondati sulle studie scientifice le più recenti.

Littérature

Ginther O.J. (1979): Reproductive biology of the mare: Basic and applied aspects. Equiservices, Cross Plain, WI.

Ginther O.J. (1982): Twinning in mares: a review of recent studies. J. Equine Vet. Sci. *2:* 127–135.

Ginther O.J. (1986): Ultrasonic imaging and reproductive events in the mare. Equiservices, Cross Plains, WI.

Hershman L., Douglas R.H. (1979): The critical period for the material recognition of pregnancy in pony mares. J. Reprod. Fert. Suppl. *27*: 395–401.

Holtz G., Williamson H.O., Mathur R.S., Landgrebe S.C., Moore E.E. (1985): Luteinized unruptured follicle syndrome in mild endometriosis. Assessment with biochemical parameters. J. Reprod. Med. *30*: 643–645.

Hughes J.P., Stabenfeldt G.H., Evans J.W. (1972): Clinical and endocrine aspects of the estrous cycle of the mare. Proc. 18th Ann. Conv. A:A:E:P: pp 119–151.

Liu I.K.M. (1987) Ovarian abnormalities. *In:* Current therapy in equine medicine. Eds *Robinson E.*, 2nd ed., W.B. Saunders Company.

McKinnon A.O., Squires E.L., Shielder R.K. (1988): Diagnostic ultrasonography of the mare's reproductive tract. J. of Equine Vet. Sci., *8*: 329–333.

McKinnon A.O., Voss J.L., Squires E.L., Carnevale E.M. (1993): Diagnostic Ultrasonography *in* Equine reproduction *McKinnon and Voss*, Eds Lea and Febiger, *31*, 266–302.

Neely D.P. (1983): Equine gestation. In: Equine reproduction. Eds *Neely D.P, Liu I.K., Hillmann R.B.*, Veterinary learning System Co. Inc., Princeton Junction, NJ.

Parker W.A. (1971): Sequential changes of the ovulating follicle in the estrous mare as determined by rectal palpation. Proc. Ann. Conf. College of Veterinary Medicine and Biomedical Sciences, Colorado State University, Fort Collins, CO.

Pascoe D.R.et al. (1987): Management of twin pregnancy by manual embryonic reduction and comparison of two techniques and three hormonal therapies. J. Reprod. Fertil. Suppl., *35*: 701–702.

Pierson R.A., Ginther O.J. (1985a): Ultrasonic evaluation of the corpus luteum of the mare. Theriogenology *23*, 795–806.

Pierson R.A., Ginther O.J. (1985b): Ultrasonic evaluation of the preovulatory follicle in the mare. Theriogenology *24*, 359–368.

Pugh D.G., Bowen J.M., Gaughan E.M. (1985): Equine ovarian tumors. Comp. Cont. Educ. Pract. Vet. *7*: 710–716.

Roberts S.J. (1986): Veterinary Obstetrics and Genital Diseases. 3rd ed. Ithaca, NY.

Squires E.L., Douglas R.H., Steffenhagen W.P., Ginther O.J. (1974): Ovarian changes during the estrous cycle and pregnancy in mares. J. Anim. Sci. *38*, 330–338.

Squires E.L., McKinnon A.O., Carnevale E.M., Morris R., Nett T.M. (1987): Reproductive characteristics of spontaneous double and single ovulating mares and superovulated mares. J. Reprod. Fert. Suppl. *35*: 399–403.

Remerciements

Toutes les figures apparaissant dans ce texte font partie de la collection privée du Dr. J.P. Hughes, Professeur et directeur du Département de Reproduction Equine, University of California Davis, USA. Nos sincères remerciements pour sa contribution.

Adresse de l'auteur: Dr. S. Montavon, Pratique pour chevaux, CH-1284 Chancy/GE

Manuskripteingang: 3. November 1992