

Volvulus du colon proximal et du caecum chez un chien

Autor(en): **Huber, E.**

Objektyp: **Article**

Zeitschrift: **Schweizer Archiv für Tierheilkunde SAT : die Fachzeitschrift für Tierärztinnen und Tierärzte = Archives Suisses de Médecine Vétérinaire ASMV : la revue professionnelle des vétérinaires**

Band (Jahr): **136 (1994)**

Heft 10

PDF erstellt am: **28.06.2024**

Persistenter Link: <https://doi.org/10.5169/seals-592584>

Nutzungsbedingungen

Die ETH-Bibliothek ist Anbieterin der digitalisierten Zeitschriften. Sie besitzt keine Urheberrechte an den Inhalten der Zeitschriften. Die Rechte liegen in der Regel bei den Herausgebern.

Die auf der Plattform e-periodica veröffentlichten Dokumente stehen für nicht-kommerzielle Zwecke in Lehre und Forschung sowie für die private Nutzung frei zur Verfügung. Einzelne Dateien oder Ausdrucke aus diesem Angebot können zusammen mit diesen Nutzungsbedingungen und den korrekten Herkunftsbezeichnungen weitergegeben werden.

Das Veröffentlichen von Bildern in Print- und Online-Publikationen ist nur mit vorheriger Genehmigung der Rechteinhaber erlaubt. Die systematische Speicherung von Teilen des elektronischen Angebots auf anderen Servern bedarf ebenfalls des schriftlichen Einverständnisses der Rechteinhaber.

Haftungsausschluss

Alle Angaben erfolgen ohne Gewähr für Vollständigkeit oder Richtigkeit. Es wird keine Haftung übernommen für Schäden durch die Verwendung von Informationen aus diesem Online-Angebot oder durch das Fehlen von Informationen. Dies gilt auch für Inhalte Dritter, die über dieses Angebot zugänglich sind.

Volvulus du colon proximal et du caecum chez un chien

E. Huber

Résumé

Par définition, le volvulus est la torsion d'un organe autour de son pédicule (Garnier et Delamare, 1989). Chez le chien, le volvulus de l'estomac est bien connu, celui de l'intestin grêle l'est dans une moindre mesure (Carberry et al., 1989). Le volvulus du colon entier n'a été décrit qu'une seule fois chez un rough collie (Marks, 1986). Deux cas seulement, chez des dogues allemands, de volvulus du caecum et de la partie proximale du colon sont connus (Carberry et al., 1993). Le cas décrit ci-après, également chez un dogue, représenterait ainsi le troisième cas connu et traité.

Mots-clés: volvulus – chien – caecum – colon

Cecal and colic volvulus in a dog

Volvulus is the torsion of an organ around its pedicle (Garnier et al., 1990). In the dog, the volvulus of the stomach is well known, and the volvulus of the small intestine is rare (Carberry et al., 1989). Volvulus of the whole colon has been described once in a rough collie (Marks, 1986). Only two cases, both in great Danes, of torsion of the caecum and the proximal colon have been mentioned (Carberry et al., 1993). A third case, also in a great Dane, is thereafter described.

Key words: volvulus – dog – caecum – colon

Description

Une chienne dogue allemand, stérilisée, âgée d'un an et demi, est référée à la clinique, car depuis 12 heures elle ne mange plus, vomit l'eau qu'elle boit, ne va plus à selles et présente du ténesme anal. La chienne est apathique et se tient le dos voûté. La température est de 38.6 °C, le remplissage capillaire d'environ 3 secondes, les muqueuses sont rouge sale. Le pouls est régulier et de 140 pulsations/minute. À palpation de l'abdomen, un peu distendu, est dolente. L'ampoule rectale est vide. La radio de l'abdomen (fig. 1) met en évidence des anses intestinales fortement dilatées, remplies de gaz et de selles, occupant l'abdomen jusque dans sa région caudale, au niveau de la sixième vertèbre lombaire. L'analyse du sang montre une leucocytose absolue de 18×10^9 leucocytes/L, une phosphatase alcaline légèrement élevée à 233 IU/L et un hématoците à 41%. Les électrolytes sont dans la norme.

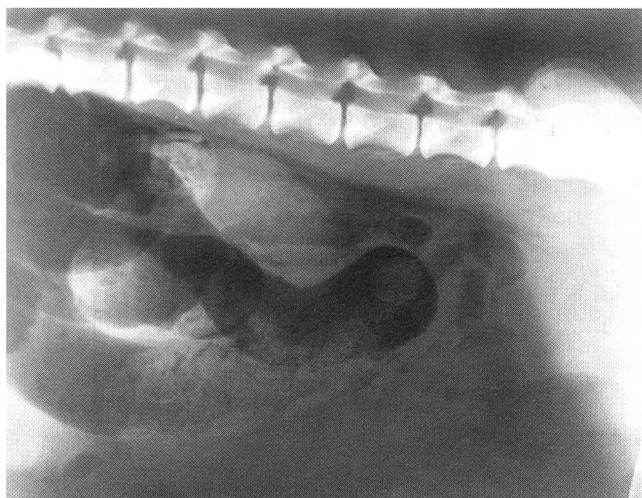


Figure 1: Radiographie de l'abdomen
Les anses intestinales sont fortement dilatées
et suggèrent une obstruction intestinale.

Un diagnostic de suspicion d'obstruction intestinale voire d'iléus adynamique est posé et une coeliotomie d'exploration décidée.

Après prémédication à l'acépromazine¹, la chienne est mise sous perfusion de solution de Ringer-lactate et induite en narcose avec du thiamylal². La narcose est maintenue, après intubation, au moyen d'oxygène et d'halothane³. La coeliotomie s'étend sur une longueur de 20 cm, de part et d'autre du nombril. La paroi abdominale est fortement fibrosée sur le lieu d'incision et des adhérences de l'épiploon au péritoine doivent être dégagées. Le début du colon descendant, le colon transverse, le colon ascendant et le cécum apparaissent très dilatés et enroulés, dans le sens contraire des aiguilles d'une montre, à environ 180° autour du mésentère cranial. Ils sont congestionnés, atones, remplis de beaucoup de gaz et de selles. L'iléum est également distendu. Le mésentère cranial est oedémateux, congestionné et partiellement tordu autour de son axe. L'ovaire gauche, hypertrophié, subsiste après une ovario-hystérectomie unilatérale qui aurait eu lieu six mois auparavant.

Une colotomie longitudinale de 5 cm est effectuée sur la face antimésentérique, au début du colon descendant, permettant d'évacuer les gaz et les selles accumulées. Celles-ci sont de couleur beige, pâteuses et d'odeur nauséabonde. La plaie de colotomie est refermée par une suture en points séparés, renforcée par une suture continue inversante, avec un polypropylène monofil 5-0⁴. Le cécum et le colon sont alors facilement ramenés en place, permettant également au mésentère de se détordre. Les viscères reprennent rapidement une apparence normale.

L'ovariectomie de l'ovaire gauche est effectuée et après un rinçage abondant de l'abdomen avec une solution physiologique réchauffée, celui-ci est refermé de manière conventionnelle. Le réveil est sans particularités.

La chienne reçoit pendant deux jours du métronidazole⁵ et de l'amoxicilline⁶. Elle est nourrie pendant une semai-

ne avec une diète pauvre en graisse⁷. Au bout de cinq jours, les selles, d'abord pâteuses, redeviennent de consistance normale. Deux mois après l'opération, la chienne est d'apparence tout à fait normale et jouit d'une bonne santé.

Discussion

Ce cas est analogue aux deux cas décrits par Carberry et Flanders (1993); les chiens sont tous des dogues allemands. Les auteurs ont également relaté l'impossibilité de préciser le diagnostic d'un volvulus caeco-colonique au moyen de la clinique et de la radiologie. Les symptômes d'abdomen aigu, avec suspicion d'obstruction, devraient cependant conduire à la décision de coeliotomie.

L'étiologie de l'affection, réservée semble-t-il à une grande race, reste inconnue. Dans les cas de volvulus du mésentère cranial, il semble qu'il y ait chaque fois un désordre gastro-intestinal qui précède la torsion (Nemzek et al., 1993). Dans notre cas, le chien était sans symptômes dans les jours précédant la maladie. Les différences anatomiques chez les différentes espèces peuvent expliquer les fréquences et les sites différents de torsion du gros intestin. D'autre part, la gravité des symptômes, de type subaigu, peut être expliquée par le lieu plutôt distal de l'obstruction.

Chez l'homme, le volvulus de l'anse sigmoïde est de loin le plus fréquent et peut représenter suivant les régions du monde jusqu'à 30% des obstructions intestinales (Ballantyne 1983). Le régime alimentaire et en particulier la teneur en fibre de la ration semblent jouer un rôle. L'hypothèse d'un déséquilibre alimentaire est retenue lors des torsions du colon chez le cheval (Harrison, 1988) ou le déplacement et torsion du caecum chez le bovin (Rosenberger, 1970). Dans le cas présent, il n'a pas été possible de connaître le détail de l'alimentation du chien, celui-ci vivant en liberté dans une ferme et pouvant se nourrir à sa convenance.

¹ Vétranquil®, Biokema SA, Crissier

² Surital®, Parke & Davis

³ Halothane®, ArovetAG, Zollikon

⁴ Prolène 5-0, Ethicon, Spreitenbach

⁵ Elyzol®, Dumex

⁶ Clamoxyl®, Beecham, Dr. GraeubAG, Berne

⁷ Low fat diet, Waltham, VeterinariaAG, Zurich

Volvulus des proximalen Colons und des Caecums bei einem Hund

Ein Fall von Volvulus des proximalen Colons und des Caecums bei einer deutschen Dogge wird vorgestellt. Es handelt sich um den dritten beschriebenen Fall. Symptome, Lage des Colons und des Caecums, sowie die Technik der Reposition werden dargestellt.

Volvulus del colon prossimale e del caecum da un cane

E presentato un caso di volvulus del colon prossimale e del caecum da un alano tedesco. Si tratta del terzo caso descritto in letteratura. Tanto i sintomi, la posizione del colon e del caecum, quanto la tecnica di riposizione sono esposti.

La pathogénèse également reste peu claire. Les attaches ligamentaires du caecum et du colon proximal sont lâches et permettent une certaine mobilité de ces viscères. On peut s'imaginer que lors d'accumulation de selles et de gaz, cette partie de l'intestin puisse tourner autour du mésentère cranial et provoque par entraînement une torsion plus ou moins marquée de celui-ci (fig. 2).

Il est certain que le degré de torsion du mésentère, partant le degré d'occlusion des vaisseaux mésentériques détermine la gravité et le pronostic du volvulus. Dans le cas présent, la torsion incomplète et l'intervention précoce ont certainement contribué à l'issue favorable.

La décompression par colotomie a été simple à réaliser, a permis une vidange rapide et complète des gaz et des

selles accumulés et une réposition aisée du caecum et du colon.

Bien qu'encore jamais décrite jusqu'ici, une récurrence éventuelle pourrait être prévenue par une colopexie du colon descendant proximal à la paroi abdominale gauche, voire par une caecopexie (Carberry et al., 1993).

Littérature

Ballantyne G.H. (1989): Volvulus of the colon: incidence and mortality in Corman M.L.: Colon and rectal surgery, 2nd ed, J.B. Lippincott C. 279.

Carberry C.A., Flandus J.A. (1993): Cecal-colic volvulus in two dogs. *Vet Surgery* 22, 225-228

Carberry C.A., Harvey H.J., Blackburn H. (1989): Small intestinal volvulus in a dog. *Compend. Contin. Educ. Pract. Vet.* 11, 1322-1325

Garnier M., Delamare V. (1989): Dictionnaire des termes de médecine, éd. Maloine, Paris, p. 918

Harrison I.W. (1988): Equine large intestinal volvulus, A review of 124 cases. *Vet Surgery* 17, 77-81

Marks A. (1986): Torsion of the colon in a rough collie, *Vet Record* 118, 400

Nemzek J.A., Walsbaw R., Hauptmann J.S. (1993): Mesenteric volvulus in the dog, a retrospective study. *JAAHA*, 29, 357-362.

Rosenberger G. (1970): Krankheiten des Rindes. éd. P. Parey, 322-327

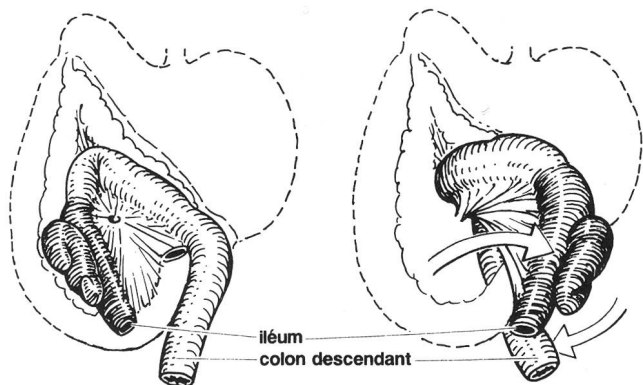


Figure 2: Schéma montrant comment la torsion du colon proximal et du caecum peut entraîner la torsion partielle du mésentère (d'après Miller's *Anatomy of the dog*, 2nd ed., W.B. Saunders, 1979, p. 472).

Remerciements

L'auteur remercie sincèrement le Confrère P.M. Montavon, Prof. Dr. méd.-vét., pour les conseils prodigués lors de la rédaction de ce travail, Mme Anita Hug, photographe et M. Mathias Haab, dessinateur scientifique de l'Institut de chirurgie de la Faculté vétérinaire de Zurich.

Adresse de correspondance: Dr. Edouard Huber, dipl. ECVS, Clinique vétérinaire Les Grillières, CH-1354 Montcherand/Orbe

Manuskripteingang: 26. April 1994