

**Zeitschrift:** Schweizer Archiv für Tierheilkunde SAT : die Fachzeitschrift für Tierärztinnen und Tierärzte = Archives Suisses de Médecine Vétérinaire  
ASMV : la revue professionnelle des vétérinaires

**Band:** 138 (1996)

**Heft:** 9

**Artikel:** Augenverletzungen durch Katzenkrallen beim Hund

**Autor:** Spiess, B.M. / Rühli, Margret B. / Bolliger, J.

**DOI:** <https://doi.org/10.5169/seals-592645>

### **Nutzungsbedingungen**

Die ETH-Bibliothek ist die Anbieterin der digitalisierten Zeitschriften. Sie besitzt keine Urheberrechte an den Zeitschriften und ist nicht verantwortlich für deren Inhalte. Die Rechte liegen in der Regel bei den Herausgebern beziehungsweise den externen Rechteinhabern. [Siehe Rechtliche Hinweise.](#)

### **Conditions d'utilisation**

L'ETH Library est le fournisseur des revues numérisées. Elle ne détient aucun droit d'auteur sur les revues et n'est pas responsable de leur contenu. En règle générale, les droits sont détenus par les éditeurs ou les détenteurs de droits externes. [Voir Informations légales.](#)

### **Terms of use**

The ETH Library is the provider of the digitised journals. It does not own any copyrights to the journals and is not responsible for their content. The rights usually lie with the publishers or the external rights holders. [See Legal notice.](#)

**Download PDF:** 17.11.2024

**ETH-Bibliothek Zürich, E-Periodica, <https://www.e-periodica.ch>**

# Augenverletzungen durch Katzenkrallen beim Hund

B. M. Spiess, Margret B. Rühli, J. Bolliger

## Zusammenfassung

Eine retrospektive Studie aller Katzenkrallenverletzungen beim Hund zeigte eine Überrepräsentation von ganz jungen Welpen in unserem Patientengut. Welpen bis zum Alter von 12 Wochen haben noch keinen Drohreflex. Damit fehlt ihnen ein wichtiger Schutzmechanismus des Auges.

Dies mag einer der Gründe für die häufigen schweren Augenverletzungen durch Katzenkrallen bei Welpen dieses Alters sein. Daneben sind natürlich auch ältere Hunde von solchen Verletzungen betroffen.

Meistens wird neben der Hornhaut auch die Linsenkapsel perforiert, was zu schweren phakoklastischen Uveitiden führt. In der Hälfte der Fälle führt diese Uveitis zur Phthisis bulbi oder zum Sekundärglaukom und damit zum Verlust des Sehvermögens. Rechtzeitige Linsenextraktionen können solche Uveitiden verhindern und das Sehvermögen erhalten.

**Schlüsselwörter:** Korneaverletzung – Uveitis – Hund – Welpen – Katzenkrallen

## Ocular cat claw injuries in the dog

A retrospective study of ocular cat claw injuries in the dog revealed an over-representation of very young dogs in our case material. Puppies up to the age of 12 weeks have no menace response. Thus, an important protective mechanism is missing in early life. This may be one reason for the frequently occurring severe ocular trauma caused by cat claw injuries in puppies. Older dogs are less likely to sustain such an injury.

Cat claw injuries cause corneal and lens capsule perforation with ensuing severe phacoclastic uveitis. In our series phthisis bulbi or secondary glaucoma were the result in 50% of the cases. In large lens capsule tears early lens extraction may prevent severe uveitis and may retain functional vision.

**Key words:** corneal injury – uveitis – dog – puppy – cat claw

## Einleitung

An unserer Klinik werden immer wieder Hunde vorgestellt, denen durch Katzenkrallen teilweise schwere Augenverletzungen zugefügt wurden. Die Durchsicht unserer Krankengeschichten machte deutlich, dass hauptsächlich junge Welpen von solchen Verletzungen betroffen sind, währenddem ausgewachsene Hunde relativ selten mit solchen Veränderungen vorgestellt werden (Tab. 1). Die grösstenteils gleichlautenden Anamnesen und die Schwierigkeiten bei der Abklärung und Behandlung dieser Verletzungen haben uns bewogen, eine retrospektive Studie dieser Fälle vorzustellen.

## Fallbeschreibungen

Es handelt sich mit 3 Ausnahmen ausschliesslich um Welpen, welche erst seit wenigen Stunden bis Tagen beim neuen Besitzer waren. Die Augenverletzung wurde ihnen beim ersten Zusammentreffen mit einer sonst friedfertigen Katze beigebracht, welche schon längere Zeit im jeweiligen Haushalt wohnte. Die Mehrzahl der Patienten wurden uns innert weniger Stunden, die Fälle 5, 7, 8 und 13 (Tab. 1) erst 5 bis 8 Tage nach dem Trauma vorgestellt. Interessanterweise wurden die adulten Hunde von fremden Katzen verletzt.

Tabelle 1: Zusammenstellung der 17 Fälle von perforierenden Katzenkrallenverletzungen

Rasse	Alter (Wochen)	Irisvorfall	Linsenperforation	Uveitis	Resultat
1) Appenzeller	310	nein	ja	++++	Glaukom**
2) Spaniel	8	ja	nein	++	abgeheilt
3) Labrador	9	nein	ja	+++	Katarakt*
4) Schäferhund	12	nein	ja	+	Katarakt*
5) Laufhund	11	ja	ja	++++	Glaukom**
6) Chihuahua	8	nein	ja	++	Katarakt*
7) Yorkeshire	220	nein	ja	+++	Phthisis bulbi
8) Appenzeller	8	ja	ja	++++	Phthisis bulbi
9) Pudel	11	ja	ja	+++	Phthisis bulbi**
10) Schäferhund	8	nein	ja	++	abgeheilt***
11) Schapendoes	10	nein	ja	+	Katarakt*
12) Appenzeller	13	ja	ja	++	abgeheilt*
13) Collie	12	nein	ja	++++	Glaukom**
14) Spaniel	112	nein	ja	+++	abgeheilt***
15) Viszla	13	nein	ja	+++	chron. Uveitis
16) Bergamasker	10	nein	nein	+	abgeheilt
17) Schäferhund	10	ja	ja	+++	Phthisis bulbi

\* Fokale Katarakt

\*\* Später enukleiert

\*\*\* Nach Linsenextraktion bei der Erstbehandlung

Alle Hunde zeigten Blepharospasmus und serösen bis serosanguinösen Augenausfluss. Hunde, welche erst spät vorgestellt wurden, hatten einen mukoiden bis mukopurulenten Augenausfluss. Die Korneaperforationen waren mit Ausnahme von den Fällen 10 und 14 kleiner als 2 mm im Durchmesser. Meist bestand eine leichte Blutung in die Vorderkammer, und eine Fibringerinnsel spannte sich zwischen der Perforationswunde und der Iris, bzw. der Linse. Mit Ausnahme von Fall 10 stand die Vorderkammer, und der Bulbus schien dicht. Die Fluoreszeinprobe war meistens nur punktförmig positiv oder sogar ganz negativ. Die meisten Hunde zeigten eine starke Miosis, welche eine Untersuchung der Linse und des Fundus oculi nicht erlaubte. Die vordere Linsenkapsel konnte erst nach Dilatation der Pupille mit 1-2% Atropinsulfat untersucht werden. Mit Ausnahme der Fälle 2 und 16 war die vordere Linsenkapsel jeweils perforiert. Die Perforationsstelle liess sich im Spaltlicht darstellen. In den Fällen 3, 4, 6 und 11 war die Perforationsstelle sehr klein, und es trat kein Linsenmaterial in die Vorderkammer aus. In den übrigen Fällen trat unterschiedlich viel Linsenkortex in die Vorderkammer aus. In Fall 10 und 14 war die Linsenkapsel auf einer Länge von ca. 8 mm inzidiert und die Vorderkammer teilweise mit Linsenmaterial gefüllt. In Fall 15 war die Linsenruptur zwar auch mindestens 8 mm lang, es trat aber kaum Linsenmaterial aus.

## Behandlung

Die Hunde wurden, mit Ausnahme von den Fällen 10 und 14, mit oralem Amoxicillin<sup>1</sup> (20 mg/kg KGW zweimal täglich) und Prednisolon<sup>2</sup> (beginnend mit 1 mg/kg/Tag, ausschleichend) behandelt. Lokal wurde mit Atropinsulfat 1%<sup>3</sup> und einer Kombination von Neomycin/PolyomyxinB und Dexamethasonalkohol<sup>4</sup> behandelt. Bei stark positiver Fluoreszeinprobe wurde lokal mit einem nicht-steroidalen Entzündungshemmer<sup>5</sup> behandelt.

Fälle 1, 2, 3, 10, 12 und 14 mussten zusätzlich chirurgisch versorgt werden. Dabei wurde die Hornhautverletzung direkt vernäht (Fälle 1, 2, 3, 10, 14), bzw. mit einem gestielten Bindehautlappen versorgt (Fall 12). Fall 15 wurde vom Privattierarzt mit einer Nickhautschürze versorgt. Im Fall 10 waren die Kornea- und die Linsenkapsellazeration so ausgedehnt, dass in einem ersten Schritt durch die Kornealazeration der Linsenkortex und -nukleus mittels Irrigation/Aspiration vollständig entfernt und anschliessend die Kornea vernäht wurde (Abb. 1). In Fall 14 wurde die Linsenkapselruptur erst nach vollständiger Dilatation der Pupille 24 Stunden nach Vernähen der Kornealazeration sichtbar (Abb. 2). Die Linse wurde in einem zweiten Eingriff nach limbaler Inzision mittels Phacoemulsifikation und Irrigation/Aspiration entfernt (Abb. 3).

<sup>1</sup> Clamoxyl®, Beecham<sup>2</sup> Prednisolon 20 mg, G. Streuli & Co AG, Uznach<sup>3</sup> Atropin 1%, CibaVision Ophthalmics, Hettlingen<sup>4</sup> Maxitrol®, Alcon Laboratories, Cham, Schweiz<sup>5</sup> Voltaren Ophta®, CibaVision Ophthalmics, Hettlingen, Schweiz

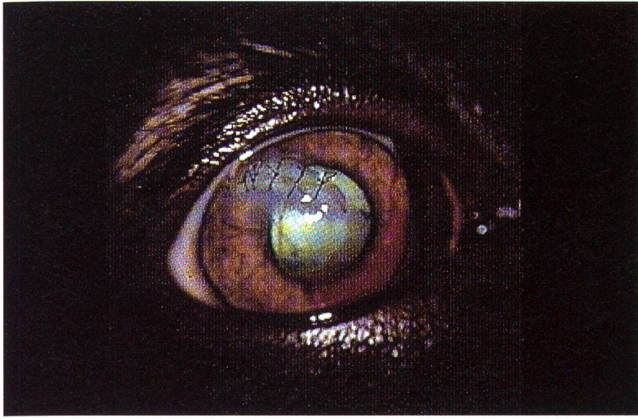


Abb. 1: Katzenkrallenverletzung des rechten Auges ein Tag nach Entfernung der verletzten Linse und Vernähen der Kornealazeration (Schäferhund, männl., 8 Wochen).

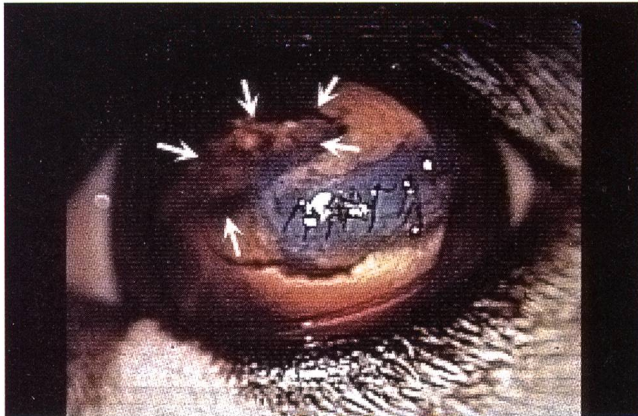


Abb. 2: Katzenkrallenverletzung des rechten Auges ein Tag nach Vernähen der Kornealazeration: Die Lazeration der Linsenkapsel ist bei erweiterter Pupille jetzt sichtbar (weisse Pfeile) (Spaniel, weibl., 2 Jahre).

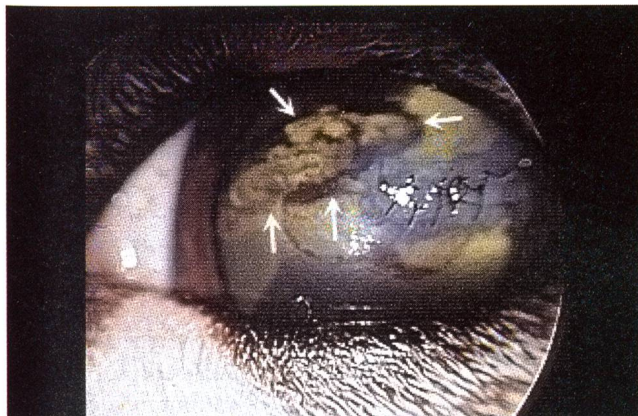


Abb. 3: Derselbe Hund ein Tag nach Entfernen der traumatisierten Linse: Die Ruptur der Linsenkapsel ist sichtbar (weisse Pfeile).

## Komplikationen

In der Mehrzahl der Fälle war zusätzlich zur Kornea auch die Linse verletzt worden. Dadurch kam es zum Austritt von Linsenkortex in die Vorderkammer, was zu einer ausgeprägten Uveitis anterior führte. Diese Uveitiden halten so lange an, wie Linsenprotein vorhanden ist. Nur in einem Fall (13) war eine septische Endophthalmitis zu beobachten.

## Langzeitergebnisse

Die Korneaverletzungen heilten ausnahmslos rasch und mit geringer Narbenbildung ab.

Die Linsenkapselrupturen wurden in 4 Fällen durch Fibrinausschwitzungen und/oder hintere Synechien so weit abgedichtet, dass eine massive Uveitis ausblieb oder spontan zur Ruhe kam. In diesen Fällen zeigte sich später eine fokale kapsuläre und kortikale Katarakt, welche aber die Sehfähigkeit des betroffenen Auges nur unwesentlich beeinträchtigte (Abb. 4). Grössere Lazerationen der Linsenkapsel führten zum Verlust des Auges auf Grund einer Phthisis bulbi (Fälle 7,8,9) oder einer sekundären Glaukombildung (Fälle 5, 13). Diese Augen mussten enukleiert (13), bzw. eviszeriert und mit einer Silikonprothese versorgt werden.

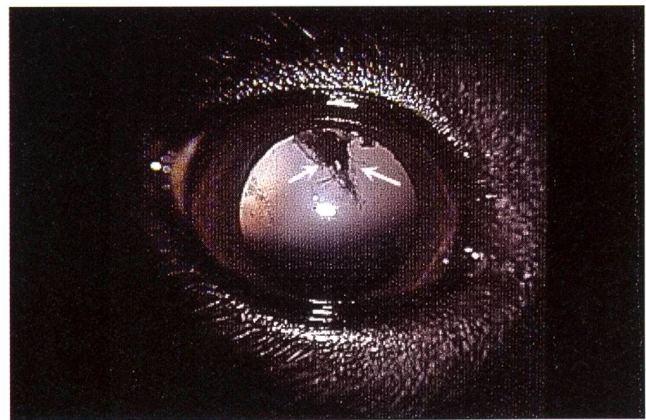

Abb. 4: Fokale Katarakt und hintere Synechie 1 Jahr nach Verletzung von Kornea und Linse (weisse Pfeile) (Schapendoes, weibl., 14 Monate).

Die schlechten Langzeitergebnisse bei grösseren Linsenkapselrupturen haben uns bewogen, in solchen Fällen bereits bei der Erstuntersuchung, d. h. vor der Entwicklung einer massiven phacoklastischen Uveitis, solche Linsen zu entfernen. Dieses Vorgehen hat sich in den Fällen 10 und 14 (und bei drei in dieser Studie nicht eingeschlossenen Katzen und einem Kaninchen) bewährt: Die Uveitis blieb aus, und die aphaken Augen blieben bei klinisch gutem Sehvermögen erhalten (Abb. 5).

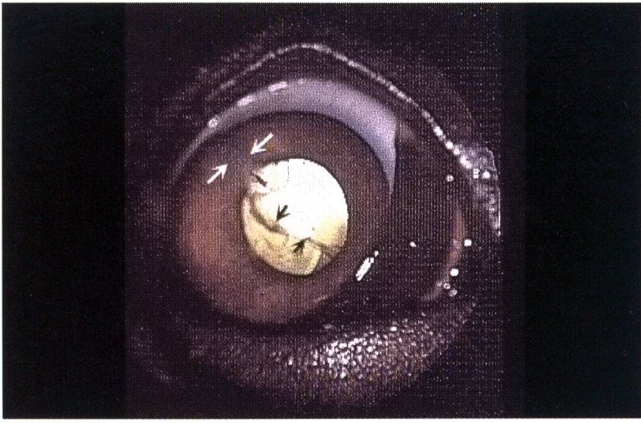

Abb. 5: Derselbe Hund wie in Abb. 1, 4 Monate nach der chirurgischen Versorgung: Die Korneanarbe ist geringfügig (weisse Pfeile), die Kapselränder sind leicht getrübt (schwarze Pfeile).

## Diskussion

Der Drohreflex ist für den Schutz des Auges sehr wichtig. Der afferente Arm des Reflexbogens hat auch cerebrale Anteile. Das bedeutet, dass es sich hier um einen erlernten Reflex handelt. Beim Hund ist der Drohreflex erst nach der 12. Lebenswoche ganz ausgebildet (Slatter, 1990). Kinder erlernen diesen Reflex teilweise erst im Alter von 12 Monaten (Glaser und Goodwin, 1990). Das Ausbleiben des Lidschlusses bei drohenden Gebärden macht das Welpenauge sehr verletzlich. In allen von uns untersuchten Fällen ergab sich eine typische Anam-

nese. Die neugierigen Welpen wurden von einer im selben Haushalt lebenden Katze bei einer der ersten Begegnungen *zurechtgewiesen*. Die Katze versucht sich gegen Übergriffe des Welpen zur Wehr zu setzen und gleichzeitig ihr eigenes Territorium abzustecken. Die meisten Welpen haben keine Erfahrung im Umgang mit anderen Tierarten und können daher bedrohliche Situationen nicht erkennen und angemessen reagieren. Besonders tragisch sind die Fälle, wo die Hundebesitzer den Welpen mit der Katze bekannt machen wollten.

Katzen schlagen mit grosser Geschwindigkeit zu. Beim Auftreffen der Krallenspitze auf der Hornhaut wird diese zunächst stark eingedellt (Abb. 6). Im Moment der eigentlichen Perforation liegen daher die Linse und die Iris unmittelbar hinter Kornea und werden beinahe zwangsläufig mit verletzt. In den meisten Fällen kommt es daher zu Blutungen der Iris. Der Druckanstieg durch die Verformung des Bulbus, gefolgt von einem rapiden Druckabfall bei der Perforation, führt oft zum Irisvorfall. Bei grösseren Verletzungen der Linsenkapsel tritt Linsenprotein in die Vorderkammer aus. Dieses frühembryonal sequestrierte Protein wird vom Organismus als **Fremdeiweiss** betrachtet und führt innerhalb von 10 Tagen zu einer massiven phacoklastischen Uveitis (Slatter, 1990). Diese Uveitiden können medikamentell selten befriedigend kontrolliert werden. In unseren 10 Fällen einer Linsenperforation kam es in 5 Fällen zum Verlust des Auges. In den verbleibenden Fällen war die Ruptur sehr klein und wurde durch Fibrin und Synechien abgedichtet, oder das antigene Material (Linse) wurde frühzeitig entfernt.

### Blessures des yeux par les ongles des chats chez le chien

Une étude rétrospective de toutes les blessures oculaires par griffes de chat chez le chien a indiqué une surreprésentation des très jeunes chiots chez nos patients. Jusqu'à un âge de 12 semaines, les chiots n'ont pas encore de réflexe à la menace. Il leur manque ainsi un mécanisme important de protection de l'œil. C'est peut-être l'explication des blessures fréquentes des yeux par griffures de chats chez les chiots de cette âge. Des chiens plus âgés peuvent être également affectés par de telles blessures.

Très souvent en plus de la cornée, la capsule du cristallin est perforée, ce qui conduit à des uvéites phacoclastiques. Dans la moitié des cas, cette uvéite amène à une phthisis bulbi ou à un glaucome secondaire et ainsi à une perte de la vision. Une extraction du cristallin à temps peut prévenir une sévère uvéite et préserver la vision.

### Ferite agli occhi nei cani provocate da artigli dei gatti

Uno studio retrospettivo su tutte le ferite provocate da artigli dei gatti metteva in evidenza che la maggior parte dei nostri pazienti era composta da giovani cuccioli. Cuccioli fino ad una età di 12 settimane non hanno ancora sviluppato il riflesso della minaccia. Con ciò manca loro un importante meccanismo di difesa dell'occhio. Questo potrebbe essere una delle cause per l'elevata frequenza di gravi ferite all'occhio, dovute ad artigli di gatto, in questa fascia di età. Naturalmente anche cani più vecchi possono venire colpiti da simili ferite.

Nella maggior parte dei casi oltre alla cornea viene anche perforata la capsula del cristallino, il che conduce a gravi uveiti con frammentazione del cristallino. Nella metà dei casi l'uveite porta ad una tisi del bulbo oppure ad un glaucoma secondario con perdita della senso della vista. L'immediata estrazione del cristallino può evitare queste uveiti mantenendo la vista.

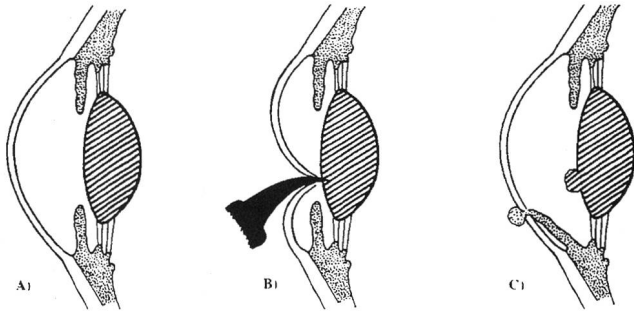


Abb. 6: Schematische Darstellung der Bulbusdeformation vor der eigentlichen Perforation durch eine Katzenkralle: A) Das Vordersegment im Querschnitt; B) Deformation der und Perforation von Kornea und Linse; C) Irisvorfall und Linsenkapselruptur mit Vorfall von Kortex.

Die Schwierigkeit in all unseren Fällen bestand darin, eine Linsenruptur rechtzeitig zu erkennen. Die Welpen wurden ausnahmslos mit einer starken Miosis vorgestellt, welche die Untersuchung der Linse verunmöglichte. Die Dilatation der Pupillen nahm unterschiedlich viel Zeit in Anspruch. Oft war man erst nach einigen Tagen in der Lage, die gesamte Linse einzusehen. Unsere Untersuchung hat gezeigt, dass nur in 3 von 13 Fällen die Linse unverletzt blieb.

Korrespondenzadresse: Prof. Dr. B. M. Spiess, Veterinär-Chirurgische Klinik der Universität Zürich, Winterthurerstrasse 260, CH-8057 Zürich.

Manuskripteingang: 18. Januar 1995

Auch bei rechtzeitiger und sorgfältiger Untersuchung mussten wir in der Hälfte der Fälle mit verletzter Linse den Verlust des Auges hinnehmen. Die verbleibenden Augen heilten mit mehr oder weniger eingeschränkter Funktion ab.

Die Erfahrung in den Fällen 10 und 14 zeigt, dass möglicherweise ein frühzeitiges chirurgisches Vorgehen in einzelnen Fällen den Bulbus erhalten kann.

Wichtiger als die rechtzeitige Behandlung verletzter Welpen scheint uns die Aufklärung der Züchter und Besitzer dieser Hunde. Neuerworbene Hunde sollten in den ersten Wochen nicht unbeaufsichtigt mit Katzen zusammengebracht werden. Auch unter Aufsicht sollte ein direkter Kontakt nicht möglich sein. Gefährliche Situationen ergeben sich dann, wenn der Katze der Fluchtweg genommen wird oder wenn sich der Hund dem Futtergeschirr der Katze nähert. Bei sorgfältigem Zusammenführen von Hund und Katze ist in der Regel ein problemloses Zusammenleben möglich.

## Literatur

Glaser J. S., Goodwin J. A. (1991): Neuro-ophthalmologic examination: The visual sensory system. In Duane's Clinical Ophthalmology, Tasman, W., Jaeger, E. A. (ed.), J. B. Lippincott Company, Philadelphia.

Slatter D. H. (1990): Fundamentals of Veterinary Ophthalmology. W. B. Saunders Company, Philadelphia.

## A propos Praxiseinrichtung

Operationstische und Narkosegeräte mit Zubehör, Operationslampen,  
Instrumentenschränke, Sessel,  
Zureiche- und Instrumententische, Autoklaven,  
Sterilisierdosen ...  
... von uns erhalten Sie  
das komplette Programm



**EISENHUT-VET AG**  
Veterinärmedizinische Instrumente

Eisenhut-Vet AG  
Postfach, Sandweg 52, CH-4123 Allschwil 1  
Tel. 061/307 90 00, Fax 061/307 90 09

Bringold Werbung ASG