Zeitschrift: Schweizer Archiv für Tierheilkunde SAT : die Fachzeitschrift für Tierärztinnen und Tierärzte = Archives Suisses de Médecine Vétérinaire ASMV : la revue professionnelle des vétérinaires

Herausgeber: Gesellschaft Schweizer Tierärztinnen und Tierärzte

Band: 140 (1998)

Heft: 4

Artikel: Deux cas d'amybloïdose rénale du Shar Pei

Autor: Dubuis, J.C. / Schmid, V. / Boujon, P.

DOI: https://doi.org/10.5169/seals-589451

Nutzungsbedingungen

Die ETH-Bibliothek ist die Anbieterin der digitalisierten Zeitschriften auf E-Periodica. Sie besitzt keine Urheberrechte an den Zeitschriften und ist nicht verantwortlich für deren Inhalte. Die Rechte liegen in der Regel bei den Herausgebern beziehungsweise den externen Rechteinhabern. Das Veröffentlichen von Bildern in Print- und Online-Publikationen sowie auf Social Media-Kanälen oder Webseiten ist nur mit vorheriger Genehmigung der Rechteinhaber erlaubt. Mehr erfahren

Conditions d'utilisation

L'ETH Library est le fournisseur des revues numérisées. Elle ne détient aucun droit d'auteur sur les revues et n'est pas responsable de leur contenu. En règle générale, les droits sont détenus par les éditeurs ou les détenteurs de droits externes. La reproduction d'images dans des publications imprimées ou en ligne ainsi que sur des canaux de médias sociaux ou des sites web n'est autorisée qu'avec l'accord préalable des détenteurs des droits. En savoir plus

Terms of use

The ETH Library is the provider of the digitised journals. It does not own any copyrights to the journals and is not responsible for their content. The rights usually lie with the publishers or the external rights holders. Publishing images in print and online publications, as well as on social media channels or websites, is only permitted with the prior consent of the rights holders. Find out more

Download PDF: 02.07.2025

ETH-Bibliothek Zürich, E-Periodica, https://www.e-periodica.ch

Deux cas d'amyloïdose rénale du Shar Pei

J.-C. Dubuis, V. Schmid, P. Boujon

Résumé

La variabilité de la symptomatologie et des lésions de l'amyloïdose rénale chez le Shar Pei est décrite ainsi que la difficulté du diagnostic.

Mots clés: **amyloïdose rénale – diagnostic – Shar Pei**

Two cases of renal amyloidosis of the Shar Pei

The variability of the symptomatology and of the lesions of renal amyloidosis of the shar pei is described together with the difficulty of making the diagnose.

Key words: **renal amyloidosis – diagnosis – Shar Pei**

Cas no 1

Historique

Un chien de la race Shar Pei Chinois, mâle castré, âgé de 5 ans et demi est présenté en consultation en raison d'une hématurie. Par ailleurs ce chien souffre d'une diarrhée intermittente chronique. Une désinfection des voies urinaires est commencée (Sulfadiméthoxine et Triméthoprime) et une analyse d'urine demandée (24.2.95, tab. 1, miction spontanée). Un contrôle de l'urine (7.3.95, tab. 1, miction spontanée) après 11 jours montre qu'il n'y a pas d'amélioration et le traitement est poursuivi encore 10 jours. Une troisième analyse d'urine effectuée en fin de traitement (21.3.95, tab. 1, miction spontanée) révèle les mêmes anomalies. La liste des problèmes est donc la suivante:

- hématurie
- protéinurie
- poids spécifique de l'urine bas (isosthénurie)
- diarrhée chronique intermittente

L'état général et l'embonpoint du chien sont bons, il n'y a pas de dysurie et pas de pyurie. Afin d'éliminer définitivement la possibilité d'une infection des voies urinaires basses une bactériologie de l'urine (7.4.95, tab. 1, cystocentèse) est faite et s'avère stérile. Le rapport concentration des protéines urinaires sur créatinine urinaire est légèrement augmenté. L'hématurie est aussi importante dans l'urine prélevée en début de miction que dans l'urine prélevée par cystocentèse. Cette observation ainsi que l'absence de dysurie et d'infection permettent de penser qu'une pathologie des voies urinaires basses est peu probable. Les voies urinaires hautes doivent être explorées.

Des examens complémentaires sont donc nécessaires et des analyses de sang ainsi que des radiographies sont effectuées:

- dans le sang l'urée, la créatinine et l'amylase sont légèrement augmentées, les globulines légèrement trop basses (tab. 2)
- radiographies de l'abdomen; on remarque une légère splénomégalie ainsi qu'un estomac modérément dila-

Tableau 1: Analyses d'urine du cas no 1

Paramètres	24.2.95	7.3.95	21.3.95	7.4.95	5.5.95	22.8.95
Poids spécifique	1015	1015	1015	1015	1015	1012
pH	6	6	6	6	6	-
Protéines	+++	+	++	+++	+	++
Erythrocytes	+++	+++	+++	+++	+++	+++
Sédiment	Ec +++	Ec +++	Ec +++	Ec +++	Ec +++	-
U-Protéines/ U-Créatinine	-	-	-	1.72 (norme < 0.2)	-	-
Bactériologie	-	-	-	stérile	-	-

Tableau 2: Analyses sanguines anormales du cas no 1

Paramètres		9.4.95	valeurs de référence
Urée	(mmol/l)	10.1	0–8.5 mmol/l
Créatinine	(umol/l)	185	0–130 umol/l
Globulines	(g/l)	28.2	30–47 g/l
Amylase	(U/l)	2606	0–2500 U/l

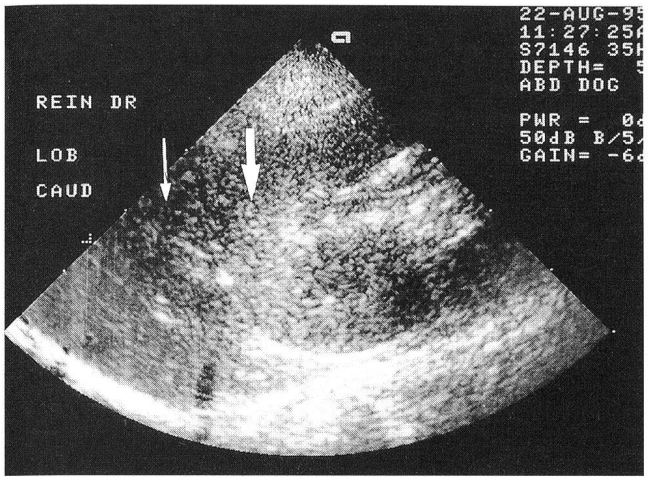

Figure 1: (cas no 1) Le cortex du rein droit (flèche épaisse) et le parenchyme hépatique (flèche fine) sont isoéchoïques

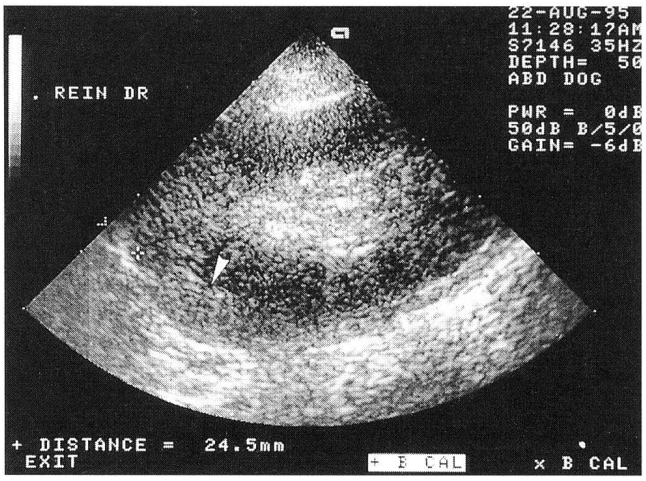

Figure 2: (cas no 1) Coupe sagittale du rein droit; la taille et la forme sont dans la norme. L'architecture rénale est méconnaissable, ce qui est principalement dû au fait que la jonction cortico-médullaire (flèche) est très mal définie

té. Le côlon est rempli de selles non-formées et de gaz. Il se superpose sur la région des reins, qui ne sont que difficilement visibles. La position des deux reins est normale, leur contour quelque peu irrégulier et leur taille légèrement en-dessous de la limite inférieure (< 2.5 × la longueur de la deuxième vertèbre lombaire).

Autres modifications observées sans rapport avec le problème clinique actuel: coxarthrose bilatérale.

Suites à ces examens la suspicion d'une maladie d'origine rénale se renforce et pour pouvoir poser un diagnostic plus précis une échographie des voies urinaires et des reins ainsi que des biopsies rénales sont demandées. Les propriétaires ont attendu une aggravation de l'état du chien (polyurie et polydipsie, anorexie, diarrhées profuses, apathie) avant de faire pratiquer l'échographie. Les résultats de cet examen sont les suivants (fig. 1 et 2): reins de forme normale et d'une longueur (coupe sagittale) d'environ 4.5 cm. Le cortex rénal est iso-voire légèrement hyperéchoïque par rapport au foie mais hypoéchoïque comparé à la rate. La jonction cortex-médulla, mais également la jonction médulla-bassinet sont très mal définies. On remarque des petites stries échogéniques éparses dans la médulla lui conférant un aspect granulaire et inhomogène.

Diagnostic et diagnostics différentiels

En conclusion un diagnostic de néphropathie chronique est avancé, comme diagnostic différentiel il faut penser à une glomérulo-, pyélo- ou néphrite chronique et à l'amyloïdose rénale.

Face au caractère évolutif négatif et incurable de ce type de maladies et au mauvais état du chien, son euthanasie est demandée.

Une autopsie est effectuée:

- l'examen macroscopique révèle des reins de taille modeste, au cortex faiblement irrégulier, à la médulla légèrement indurée et éclaircie, avec mauvaise définition de la limite cortico-médullaire;
- l'examen histologique des reins montre des dépôts multifocaux d'amyloïde en quantité importante dans l'interstitium médullaire (fig. 3), en quantité moyenne dans les anses glomérulaires (coloration au rouge Congo) (fig. 4); ces dépôts sont accompagnés d'une néphrite interstitielle mononucléée multifocale et d'une fibrose interstitielle, modérée, avec atrophie/hyperplasie réactive et dilatation des tubules.

  Une entérite lympho-plasmocytaire nette avec discrets dépôts périvasculaires d'amyloïde restent les seules altérations extra-rénales que révèlent les autres organes examinés (poumons, myocarde, foie, rate, estomac, intestin grêle, côlon, pancréas, vessie).

Diagnostic nécropsique

Lésions compatibles avec l'amyloïdose rénale familiale du Shar Pei Chinois.

Cas no 2

Historique

Une chienne de la race Shar Pei Chinois, âgée de 4 ans, non stérilisée et pesant 23 kg est présentée en consultation pour anorexie et apathie depuis 3 jours. L'état général et l'embonpoint sont bons, la température rectale est de 38.1 °C, les muqueuses délavées, à la palpation l'abdomen est légèrement tendu. Du sang et de l'urine (par

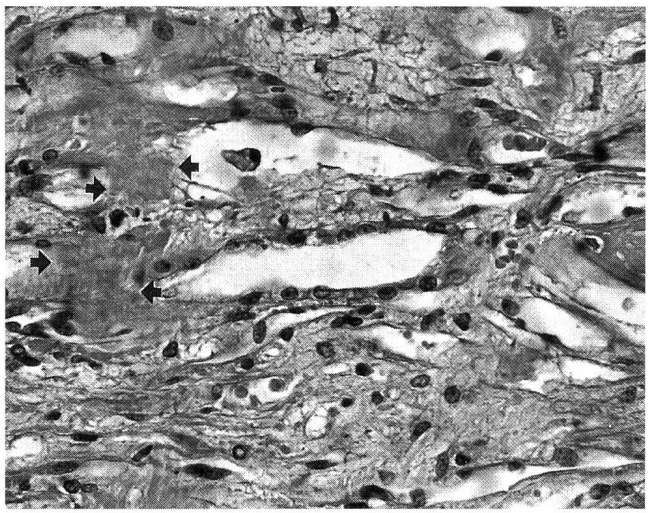

Figure 3: (Chien no 1, rein) Dépôts marqués d'amyloïde (flèches) dans l'interstitium médullaire

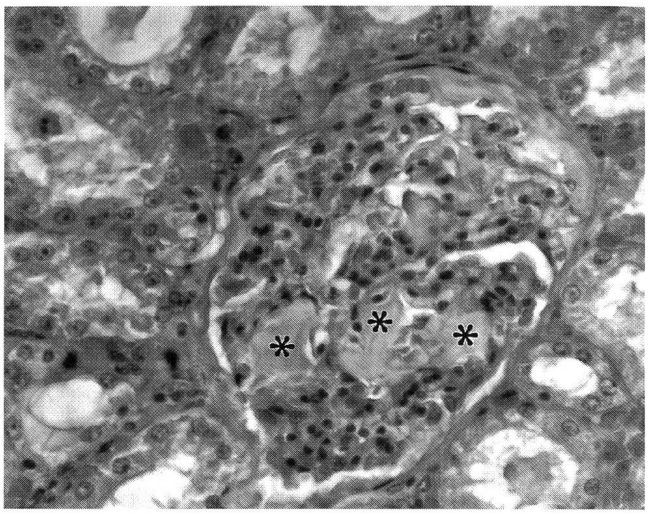

Figure 4: (Chien no 1, rein) Dépôts modérés d'amyloïde dans les anses glomérulaires*

Tableau 3: Analyses sanguines anormales du cas no 2

Paramètres		13.2.95	22.2.95	14.11.95	valeurs de référence
Cholestérol tot.	(mmol/l)	9.0	8.0	7.7	2.8–7.3 mmol/l
Créatinine	(umol/l)	191	117	151	< 177 umol/l
Urée	(mmol/l)	20.2	9.4	12.2	< 8.0 mmol/l
Albumine	(g/l)	21.9	26.2	29	27–41 g/l
Bilirubine tot.	(umol/l)	14	12	9	< 8.0 umol/l

Tableau 4: Analyses d'urine du cas no 2

Paramètres	13.2.95	13.11.95
Poids spécifique	1030	1025
pH	5	6
Protéines	+++	++

cystocentèse) sont prélevés (13.2.95, tab. 3 et 4). La liste des problèmes est la suivante:
- anorexie, apathie
- protéinurie
- urée, créatinine, bilirubine élevées, albumine basse

Un examen échographique est réalisé:
- légère hépatomégalie, léger épaississement diffus de la paroi de l'estomac (6 mm, norme: < 5 mm) et des intestins (env. 4 mm, norme: < 2.5 à 3 mm);
- reins de grandeur normale et de contour légèrement irrégulier. L'échogénicité corticale est augmentée (> rate et >> foie; fig. 5). La jonction cortico-médullaire est bien visible. On remarque une bande échogénique d'env. 4 à 5 mm d'épaisseur, parallèle à cette jonction, dans la zone externe de la médulla (fig. 6). La zone interne de la médulla et le bassinet sont sans particularité.

Diagnostic et diagnostics différentiels

A ce stade des investigations une intoxication à l'éthylène glycol est envisagée en raison des lésions échographiques très suggestives. Comme diagnostic différentiel une néphropathie glomérulaire est évoquée.

Un traitement symptomatique est effectué au moyen de perfusions de lactate de Ringer iv. Les taux d'urée et de créatinine baissent, la chienne retrouve petit à petit son appétit et son état est jugé satisfaisant 10 jours plus tard (tab. 3, 22.2.95).

Après 9 mois sans traitement ni problème, la chienne est revue en consultation pour un contrôle de routine. Une prise de sang est effectuée (tab. 3, 14.11.95) ainsi qu'une prise d'urine (tab. 4, 13.11.95). Dix jours après ce contrôle la chienne est revue pour des vomissements aigus. Les propriétaires décident alors d'euthanasier la chienne.

Une autopsie est demandée:
- l'examen macroscopique laisse apparaître des reins modérément éclaircis, nettement indurés;
- l'examen histologique des reins révèle des dépôts marqués d'amyloïde, principalement dans les anses glomérulaires (fig. 7) et dans l'interstitium de la jonction cortico-médullaire (coloration au rouge Congo); sont également présents une néphrite interstitielle mononucléée multifocale modérée (fig. 8), une fibrose interstitielle diffuse nette, de nombreux tubules dilatés au contenu protéique amorphe abondant (fig. 8) et une discrète atrophie/hyperplasie réactive tubulaire.

L'examen des autres organes (poumons, myocarde, foie, rate, intestin grêle, pancréas, ganglion lymphatique préscapulaire gauche) montre une entérite lympho-plasmocytaire modérée, des dépôts d'amyloïde restreints dans le foie (principalement dans les espaces périportaux) et discrets autour des vaisseaux intestinaux et pancréatiques.

Diagnostic nécropsique

Amyloïdose principalement rénale, compatible avec l'amyloïdose familiale du Shar Pei Chinois.

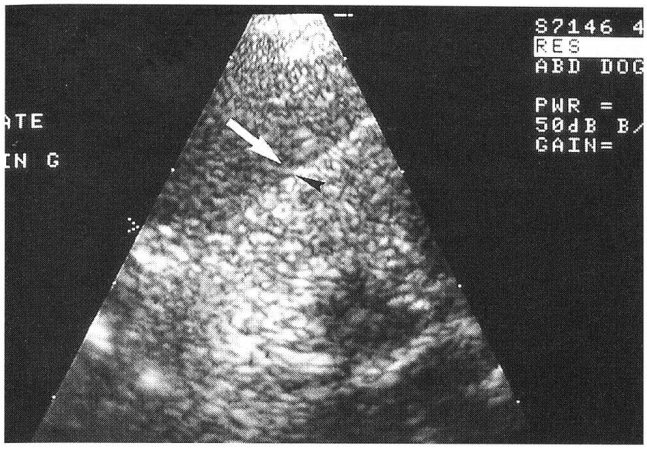

Figure 5: (cas no 2) Comparaison de l'échogénicité de la rate (flèche blanche) avec le cortex du rein gauche (tête de flèche noire); le cortex rénal est hyperéchoïque comparé à la rate

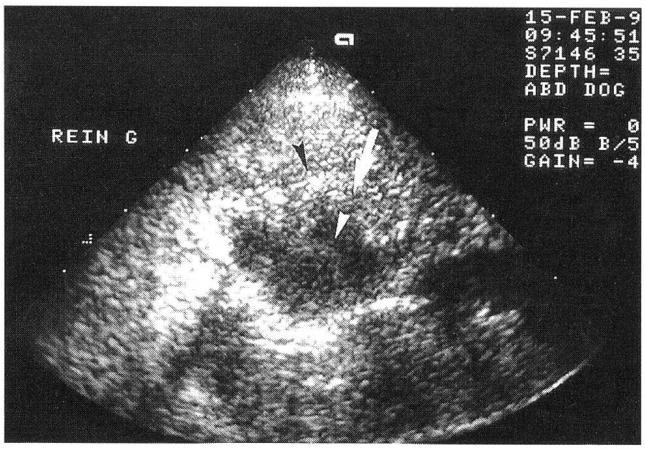

Figure 6: (cas no 2) Détail de la jonction cortico-médullaire du rein gauche; les zones hypoéchoïques représentent la médulla (tête de flèche blanche). On remarque une bande hyperéchoïque dans la partie externe de la médulla (grande flèche blanche), parallèle à la jonction cortico-médullaire (tête de flèche noire)

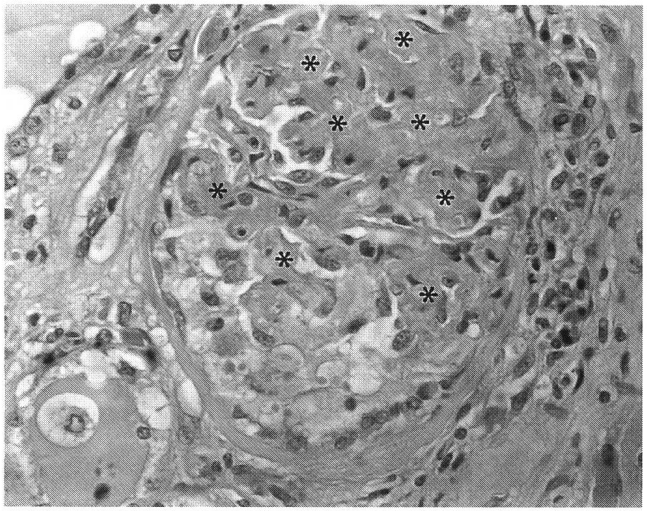

Figure 7: (Chien no 2, rein) Importants dépôts d'amyloïde dans les anses glomérulaires*

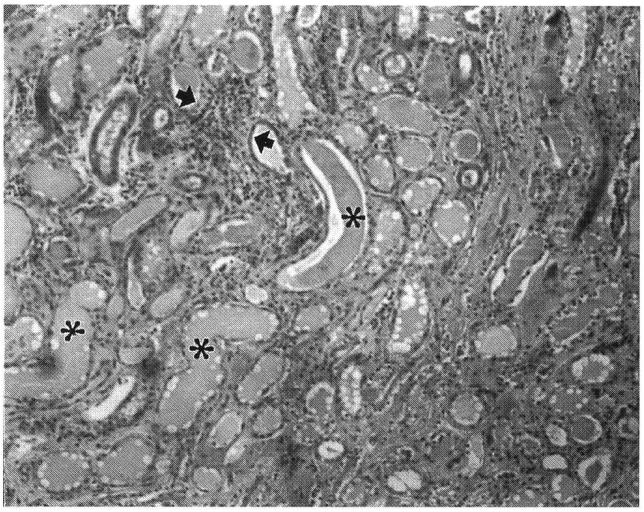

Figure 8: (Chien no 2, rein) Tubules dilatés au contenu protéique amorphe et foyers de néphrite interstitielle mononucléée (flèches)*

Discussion

Selon une étude (Pagès et al., 1991) réalisée sur 71 chiens de 18 races différentes, âgés de 2 à 16 ans (moyenne 8.1 ans), il est rapporté que la plupart du temps les animaux atteints d'amyloïdose rénale présentent une protéinurie massive et chronique (plus de 1 g/l pendant plus de 3 semaines), la taille des reins est normale (87% des cas) ou seulement légèrement modifiée. Concernant les lésions microscopiques l'atteinte glomérulaire est présente

Zwei Fälle von renaler Amyloidose beim Shar Pei

Es werden die Variabilität der Symptome und der Nierenveränderungen bei der Amyloidose des Shar Pei und die Schwierigkeiten der Diagnosestellung beschrieben.

Due casi di amiloidosi renale nello Shar Pei

Vengono descritte la variabilità dei sintomi e le lesioni renali durante l'amiloidosi dello Shar Pei e le difficoltà della diagnosi di questa malattia.

dans 100% des cas. Les glomérules sont occupés par d'importants dépôts d'amyloïde. En outre chez certains animaux s'observent des dépôts d'amyloïde, le plus souvent modérés, au niveau: tubulaires (25% des patients), vasculaires (15.5% des patients) et interstitiels (14% des patients). A ces lésions peuvent être associés d'autres types d' altérations.

L'amyloïdose est considérée comme une maladie à expression glomérulaire expliquant ainsi la protéinurie massive et le rapport protéines urinaires/créatinine urinaire élevé. La densité urinaire est généralement supérieure à l'isosthénurie. En revanche chez le Shar Pei Chinois (Grauer et Di Bartola, 1995; Di Bartola et al., 1990) l'amyloïdose rénale familiale est une maladie qui provoque une insuffisance rénale chez des jeunes chiens (en moyenne 4 ans). La protéinurie est variable, dépendant de l'importance des lésions glomérulaires. Certains Shar Pei Chinois souffrent d'épanchements articulaires et d'épisodes d'hyperthermie avant de développer des signes de maladie rénale ou hépatique (modèle animal de la fièvre familiale méditerranéenne de l'homme?). Chez le Shar Pei Chinois les dépôts d'amyloïde dans les reins au niveau médullaire sont en général importants mais par contre ces dépôts ne se rencontrent que dans deux tiers des cas au niveau glomérulaire contrairement à ce qui se passe chez les autres races. Les dépôts d'amyloïde peuvent se rencontrer dans beaucoup d'autres organes comme le foie (Loeven, 1994), la rate, la glande thyroïde ou le tractus gastrointestinal.

Dans les deux cas présentés l'aspect échographique n'est pas identique: la taille des reins était à la limite inférieure et normale respectivement. Dans les cas d'amyloïdose rénale, aussi bien des reins de taille normale, réduite ou légèrement augmentée ont été décrits. Dans le premier cas l'augmentation d'échogénicité et de granularité de la médulla étaient nettes et conduisaient à une perte de définition des jonctions cortex-médulla et médulla-bassinet. L'échogénicité corticale n'était que peu augmentée: à la fréquence de 7 Mhz, on observe parfois chez les chiens normaux un cortex rénal isovoire hyperéchoïque par rapport au foie (Hartzband et al., 1989). Dans le deuxième cas, on a observé par contre une nette augmentation de l'échogénicité corticale et des zones médullaires externes tandis que la médulla interne était d'apparence normale.

Aucunes de ces modifications ne sont spécifiques à l'amyloïdose mais il est intéressant de noter que la localisation des zones à échogénicité augmentée est similaire à la localisation des dépôts d'amyloïde trouvés lors de l'examen histopathologique. Dans le premier cas les dépôts d'amyloïde étaient surtout médullaires ce qui explique la faible augmentation de l'index U-Protéines/U-Créatinine. Dans le deuxième cas ces dépôts étaient principalement situés dans le cortex et la jonction cortico-médullaire. Le second cas se rapproche plus de ce qui est décrit dans la littérature, toutes races confondues, où l'amyloïdose est généralement considérée comme une affection glomérulaire qui provoque des modifications structurales au niveau du cortex conduisant à une augmentation de l'échogénicité corticale et à une augmentation de la définition cortico-médullaire (Walter et al., 1987). Cependant on sait (Di Bartola et al., 1990) que chez le Shar Pei Chinois les lésions glomérulaires ne sont présentes que chez les deux tiers des chiens. Malheureusement l'index U-Protéines/U-Créatinine n'a pas pu être déterminé pour le cas no 2.

Ces deux cas illustrent bien la variabilité de la symptomatologie et des lésions de l'amyloïdose rénale chez le Shar Pei Chinois et la difficulté de son diagnostic.

Littérature

Di Bartola S.P., Tarr M.J., Webb D.M., Giger U. (1990): Familial renal amyloidosis in Chinese Shar Pei dogs. JAVMA 197, 483- 487.

Grauer G.F., Di Bartola S.P. (1995): Glomerular disease, Chap. 135, 1800, in Ettinger S. J. and Feldman E. C. (1995): Textbook of veterinary internal medicine. Edition Saunders.

Hartzband L.E., Tidwell A.S., Garlick D.S. et al. (1989): Echogenicity of the renal cortex and liver in normal dogs. In Proceedings of the American College of Vet. Radiology, Colorado.

Loeven K.O. (1994): Hepatic amyloidosis in two Chinese Shar Pei dogs. JAVMA 204, 1212-1216.

May C., Hammill J., Bennett D. (1992): Chinese Shar Pei Syndrome: a preliminary report. Vet.Rec. 131, 568-587.

Pagès J.-P., Moreau G., Trouillet J.-L., Pagès C. (1991): Lésions rénales de l'amylose chez le chien et le chat. Prat. Médic. Chir. Ani. Comp. 26, 527-532.

Walter P.A., Feeney D.A., Johneton G.R., O'Leary T.P. (1987): Ultrasonographic evaluation of renal parenchymal diseases in dogs: 32 cases (1981-86). JAVMA 191, 999-1007.

Adresses de correspondence: J.-C. Dubuis, dr méd.vét., Cabinet vétérinaire de la Blécherette, ch. du Petit-Flon 30, CH-1052 Le Mont-sur-Lausanne. V. Schmid, dr méd.vét. cert.v. radiol., ch. des Boveresses 166, CH-1066 Epalinges. P. Boujon, dr méd. vét., Institut Galli-Valerio, rue César-Roux 37, CH-1014 Lausanne

Manuskripteingang: 26. September 1996
In vorliegende Form angenommen: 15. März 1997