

Zeitschrift: Schweizer Archiv für Tierheilkunde SAT : die Fachzeitschrift für Tierärztinnen und Tierärzte = Archives Suisses de Médecine Vétérinaire ASMV : la revue professionnelle des vétérinaires

Band: 140 (1998)

Heft: 8

Artikel: Traumatisch bedingte Mukozoele des Sinus frontalis bei zwei Hunden

Autor: L'Eplattenier, H.F. / Montavon, P.M.

DOI: <https://doi.org/10.5169/seals-591862>

Nutzungsbedingungen

Die ETH-Bibliothek ist die Anbieterin der digitalisierten Zeitschriften. Sie besitzt keine Urheberrechte an den Zeitschriften und ist nicht verantwortlich für deren Inhalte. Die Rechte liegen in der Regel bei den Herausgebern beziehungsweise den externen Rechteinhabern. [Siehe Rechtliche Hinweise.](#)

Conditions d'utilisation

L'ETH Library est le fournisseur des revues numérisées. Elle ne détient aucun droit d'auteur sur les revues et n'est pas responsable de leur contenu. En règle générale, les droits sont détenus par les éditeurs ou les détenteurs de droits externes. [Voir Informations légales.](#)

Terms of use

The ETH Library is the provider of the digitised journals. It does not own any copyrights to the journals and is not responsible for their content. The rights usually lie with the publishers or the external rights holders. [See Legal notice.](#)

Download PDF: 17.11.2024

ETH-Bibliothek Zürich, E-Periodica, <https://www.e-periodica.ch>

Traumatisch bedingte Mukozoele des Sinus frontalis bei zwei Hunden

H. F. L'Eplattenier und P. M. Montavon

Zusammenfassung

Zwei junge Hunde zeigten nach einem Kopftrauma eine Ansammlung von Sekret im Sinus frontalis als Folge eines Verschlusses der Verbindungen zur Nasenhöhle. Beide wurden erfolgreich durch eine chirurgische Wiederherstellung und durch eine Drainage der Sinusöffnungen behandelt.

Schlüsselwörter: Hund – Sinus frontalis – Mukozoele – Trauma – Drainage

Traumatic mucocele of the frontal sinus in two dogs

Two young dogs were presented with an accumulation of mucus in the frontal sinus which occurred after a head injury had caused an obstruction of the nasofrontal openings. Both dogs were successfully managed by surgically reconstructing and draining the nasofrontal ducts.

Key words: dog – frontal sinus – mucocele – trauma – drainage

Einleitung

Die Stirnhöhlen (Sinus frontalis) sind die einzigen wahren Sinus des Hundes. Sie befinden sich zwischen der äusseren und der inneren Platte des Os frontalis (Evans, 1993). Ihre Grösse ist sehr unterschiedlich und bei grossen Hunderassen relativ grösser als bei kleinen. Die linke und die rechte Stirnhöhle sind mit einem Septum voneinander getrennt. Beide unterteilen sich in drei separate Kammer, eine laterale, eine mediale und eine rostrale. Sie besitzen alle einen eigenen Abflusskanal in die Nasenhöhle (Nickel et al., 1982). Der laterale Kompartiment grenzt kaudomedial am Septum zwischen beiden Stirnhöhlen. Die medialen und rostralen Kompartimente, die deutlich kleiner sind als die lateralen, enthalten Ektoturbinalia und sind demzufolge radiologisch weniger gut darstellbar. Diese Ektoturbinalia, die sich durch die Sinusöffnungen in die verschiedenen Höhlen stülpen, sind mit makroskopisch gelblich-grauer olfaktorischer Schleimhaut bedeckt, während die Wand mit nichtolfaktorischem Mucoperiost bedeckt ist (Grandage und Richardson, 1993).

Erkrankungen von der Stirnhöhlen sind bei Hund und Katze sehr selten und entstehen meistens als Folge einer Infektion der Nasenhöhle.

Im vorliegenden Artikel werden zwei Fälle eines Ver-

schlusses des Abflusskanals der Stirnhöhle infolge eines Traumas mit darauffolgender Mukozoele, und deren Behandlung beschrieben.

Tiere, Material und Methoden

Anamnese und Befunde

Ein sechs Monate alter, männlicher Massai Hund aus Afrika und ein zweijähriger, weiblicher Yorkshire Terrier wurden beide mit einer rezidivierenden Schwellung über dem linken Sinus frontalis vorgestellt. Bei beiden war die Schwellung als Abszess diagnostiziert worden und als solches behandelt.

Die Allgemeinuntersuchung war normal. Auf der linken Seite der Stirn war eine fluktuierende Masse von ca. 2-3 cm Durchmesser sichtbar (Abb. 1). Eine Röntgenuntersuchung vom Schädel ergab eine Verschattung vom linken Frontalsinus mit einer deutlichen Knochenreaktion. Die Schwellung wurde unter Ultraschallkontrolle mit einer 21G Kanüle (schwarz) punktiert und bei beiden Hunden eine stark trübe, fädenziehende Flüssigkeit gewonnen, die zytologisch kein identifizierbares kernhaltiges Material enthielt und bakteriologisch steril war.

Die Yorkshire Terrier Hündin zeigte zudem auf der rech-

ten Seite eine Mikrophthalmie mit fehlendem Drohreflex. Eine Ultraschalluntersuchung des rechten Auges zeigte echoreiches Material in der hinteren Augenkammer. Die Retina war nicht mehr zu erkennen. Diese Veränderungen deuteten auf eine ältere Blutung mit Verlust des Sehvermögens hin.

Operationstechnik

Nach einer Premedikation mit 0.1 mg/kg Azepromazin und 0.007 mg/kg Buprenorphin wurde die Narkose mit 10 mg/kg Thiamylal eingeleitet und mit einem Gasgemisch von O₂, N₂O und Halothan unterhalten. In beiden Fällen wurde ein Zugang zum Sinus frontalis durch einen Hautschnitt in der Mittellinie durchgeführt. Der Periost wurde auch in der Mittellinie eröffnet, und zur Seite präpariert und retrahiert. Der offene Sinus enthielt gelblich-trübes, schleimiges Sekret, und der Knochen war dünn und brüchig. Alle Abflussmöglichkeiten waren verstopft.

Mit einem Synovektomierongeur wurde die Verbindung vom lateralen Kompartiment des Sinus frontalis zur Nasenhöhle wiederhergestellt. Zusätzlich wurde eine Öffnung im Septum gemacht, um eine Abflussmöglichkeit zum kontralateralen Sinus zu gewährleisten. Ein langer Drain wurde vom lateralen Teil des Sinus durch die wiederhergestellte Öffnung in die Nasenhöhle entlang der Ektoturbinalia eingeführt, bis das Ende des Drains rostral durch die Nasenöffnung sichtbar war. Ein zweiter, kür-

zerer Drain wurde durch die Öffnung im Septum eingeführt. In einem Fall waren die Drains 5 mm Schläuche aus Portex (Portex[®] Company Ltd., Hythe, Kent, England), im anderen Fall halbierte 5 mm Schläuche aus Silikon (Cook[®] AG, Nottwil). In beiden Fällen wurden die Drains einzeln mit 0.6 mm Draht fixiert, damit ihre Position radiologisch kontrolliert werden konnte.

Der Periost wurde mit monofilem resorbierbarem Fadenmaterial fortlaufend (3-0 PDS II[®], Ethicon), und die Haut routinemässig mit Einzelknopfnähten und pseudomonofilem nicht-resorbierbarem Material (4-0 Supramid[®], B. Braun-SSC AG) verschlossen.

Postoperativ wurden Röntgenaufnahmen angefertigt, um die Position der Drains zu kontrollieren (Abb. 2).

Postoperativer Verlauf

Zur Schmerzbekämpfung wurde nach der Operation 0.007 mg/kg Buprenorphin appliziert. Die Tiere wurden bezüglich Allgemeinzustand, Nasenausfluss und Niessen




Abbildung 1: 2jähriger, weiblicher Yorkshire Terrier: Schwellung auf der linken Seite des Stirns infolge Mukozoele des Sinus frontalis; Mikrophthalmie auf der rechten Seite

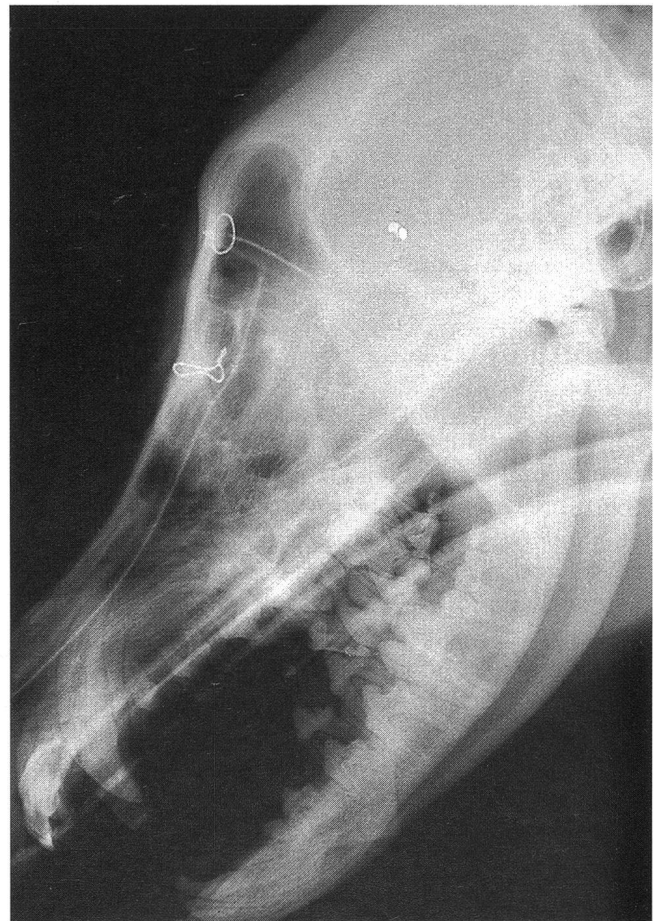


Abbildung 2: 6 Monate alter Massai: post-operatives Röntgenbild, seitliche Aufnahme: 2 Drains (als feine röntgendichte Linien sichtbar) sind mit dünnen Drähten an der Sinuswand fixiert; der lange läuft vom Sinus in den Nasengang, fast bis zur Nasenöffnung; der kurze läuft vom rechten Sinus frontalis zum linken

kontrolliert und wurden 2 Tage nach der Operation entlassen. Die Fäden der Hautnaht wurden 10 Tage nach der Operation entfernt.

In beiden Fällen wurden die Drains sehr gut toleriert, und die Patienten blieben über Monate beschwerdefrei. Die Position der Drains wurde ca. 4 Monate nach der Operation radiologisch kontrolliert und war unverändert. Bei dem Massai Hund wurde der kraniale lange Drain 7 Monate nach der Operation entfernt, weil der Hund ab und zu Niessen zeigte. Durch eine kleine Hautinzision wurde der Draht gelöst, und der Drain wurde von rostral durch die Nasenöffnung gefasst und herausgezogen. Sieben Jahre nach der Operation wurde ebenfalls der zweite Drain entfernt, weil der Hund eine diskrete eitrig-fistulöse Fistel am Ort der Drahtfixation aufwies. Hierzu musste ein kleiner Zugang zum Sinus gemacht werden.

Der Yorkshire Terrier lebt jetzt mehr als ein Jahr nach der Operation beschwerdefrei.

Eine Ansammlung von Sekret im Sinus frontalis ist nicht mehr aufgetreten. Beide Hunde können als geheilt betrachtet werden.

Diskussion

In beiden Fällen war die eigentliche Ursache des Leidens anfänglich unklar, und die Pathogenese kam erst nach Erweiterung der Anamnese zum Vorschein. Beim Massai Hund hatte ein Sturz ca. 3 Monate vor Auftreten der Mukozoele eine Fraktur des Nasenbeins verursacht, die zu einer Okklusion der Abflusskanäle vom Sinus frontalis in die Nasenhöhle geführt hatte. Im Fall vom Yorkshire Terrier wurde erst in Zusammenhang mit der Abklärung der Augenveränderungen klar, dass der Hund ca. 1 Jahr vor Auftreten der Mukozoele von einem anderen Hund am Gesicht gebissen wurde. Die dabei erlittenen Verletzungen hatten zum Verlust des rechten Auges geführt und zu einer damals unbemerkten Fraktur des Nasenbeins, die auch in diesem Fall zu einem Verschluss der Öffnungen zwischen Sinus frontalis und Nasenhöhle geführt hatte und somit zur Rückstauung von Sekret in der Nasennebenhöhle. Bemerkbar ist, dass beide Hunde im Alter von 6 bzw. 10 Monate, d. h. vor Abschluss des Wachstums, ihren Unfall erlebt haben. Beim Massai Hund war schon

zur Zeit der ersten Untersuchung und der Operation ein deutlicher Stopp auf dem Nasenrücken zu beobachten. Als beim gleichen Hund 7 Jahre später der zweite Drain entfernt wurde, war diese abnormale Form des Stirn- und Nasenbeins noch deutlicher geworden, und der Nasenrücken vom Hund sah ähnlich wie der Schnabel eines Schwans aus. Es ist also denkbar, dass das Trauma neben dem direkten Effekt auch über eine Störung des Wachstums dieser Knochen zu einem Verschluss der Abflussmöglichkeiten vom Sinus frontalis geführt haben könnte.

Schädelknochen sind flache Knochen, die durch intramembranöse Ossifikation entstehen (Herron, 1993). Aus einer Schicht von stark vaskularisiertem, mesenchy-malem Gewebe beginnen sich einzelne Zellen zu Osteoblasten zu differenzieren und bilden kleine Foci. Schädelknochen wachsen nach der Geburt nicht mehr so viel wie Röhrenknochen, aber neuer Knochen wird sehr langsam über langer Zeit gebildet (deKleer, 1982). Ein Abschluss des Prozesses wird erst spät im Verlauf des Lebens erreicht: Die bindegewebigen Verbindungen zwischen den Schädelknochen verknöchern erst im Alter von ca. 7 Jahre (Frewein und Vollmerhans, 1994).

Der zunehmende Druck in der Nasennebenhöhle führt zur Atrophie des Knochens der Sinuswand, der durch eine bindegewebige Kapsel ersetzt wird (Rettinger, 1996). Deshalb waren diese Mukozoen als weiche fluktuierende Schwellungen zu palpieren.

Mukozoen von Nasennebenhöhlen sind beim Menschen bekannt und betreffen ebenfalls meistens den Sinus frontalis. Sie entstehen häufig als Komplikation eines chirurgischen Eingriffes an den Nasennebenhöhlen, wenn die Abflusskanäle durch Narbengewebe verstopft werden, aber können auch als Folge eines Traumas oder einer Sinusitis auftreten (Rettinger, 1996).

Die Diagnose beruht auf der fadenziehenden Eigenschaft des Sekrets und auf der Abwesenheit von Zellen, die die Differentialdiagnose zu einem Abszess möglich machen.

Das Ziel der operativen Behandlung ist die Wiederherstellung einer Abflussmöglichkeit für das Sekret des Sinus frontalis. Dabei kann sowohl die Verbindung zur ipsilateralen Nasenhöhle wie auch die eine Öffnung zum kontralateralen Sinus wiederhergestellt bzw. neu geschaffen werden. Eine lange bestehende Drainage ist

Mucocœle du sinus frontal d'origine traumatique chez deux chiens

Deux jeunes chiens furent présentés à cause d'une accumulation de mucus dans le sinus frontal survenue à la suite d'un traumatisme à la tête ayant causé une obstruction des canaux d'écoulement du sinus. Tous deux furent traités avec succès par réouverture chirurgicale et par drainage du canal nasofrontal.

Mucocele traumatico del sinus frontalis in due cani

Due cani giovani sono stati presentati con un'accumulo di secreto nel Sinus frontalis dopo un trauma alla testa che aveva causato un'occlusione dei canali nasofrontali.

Entrambi i cani sono stati trattati chirurgicamente con successo riaprendo i canali nasofrontali e mettendoci un drenaggio.

nötig, damit die Öffnungen sich nicht wieder schliessen. Es ist von Vorteil, jeden Drain individuell mit Draht zu fixieren, damit sie, falls nötig, getrennt voneinander entfernt werden können. Der Drain, der durch die Öffnung vom Sinus zur Nasenhöhle eingeführt wird, kann soweit durchgezogen werden, dass das rostrale Ende des Drains einige mm vor der Nasenöffnung zu stehen kommt. Dies ermöglicht ein Entfernen des Drains von rostral durch die Nasenöffnung ohne grossen Aufwand.

Portex und Silikon eignen sich wegen ihrer geringen Reaktivität sehr gut als Material für die Drains und können längere Zeit ohne grosse Komplikationen toleriert werden (Greer und Pearson, 1993). Silikon wurde auch beim Menschen mit gutem Erfolg gebraucht (Amble et al., 1996).

Eine mögliche Komplikation beim Verschluss des operativen Defektes in der Sinuswand ist die Bildung von einem subkutanen Emphysem. Ein guter Verschluss des Periosts ist in dieser Hinsicht wichtig, und ein fortlaufender Nahtverfahren kann zu einem dichteren Verschluss wesentlich beitragen. Die in den zwei beschriebenen Fällen beobachteten Komplikationen sind als leichtgradig zu betrachten und sind einfach zu beheben gewesen.

Die Prognose ist mit der adäquaten Behandlung als gut zu stellen, und kein Rezidiv ist zu erwarten.

Literatur

Amble F.R., Kern E.B., Neel B. 3rd, Facer G.W., McDonald T.J., Czaja J.M. (1996): Nasofrontal duct reconstruction with silicone rubber sheet-

ing for inflammatory frontal sinus disease: analysis of 164 cases. *Laryngoscope* 106:7, 809-815.

deKleer V.S. (1982): Development of Bone. In: Sumner-Smith G.: Bone in Clinical Orthopaedics, a Study in Comparative Osteology. Saunders, Philadelphia.

Evans H.E. (1993): Miller's Anatomy of the Dog. 3. Aufl. Saunders, Philadelphia.

Frewein J., Vollmerhaus B. (1994): Anatomie von Hund und Katze. Blackwell Wissenschaftsverlag, Berlin.

Grandage J., Richardson K. (1993): Respiratory System: Functional Anatomy. In: Slatter D.: Textbook of Small Animal Surgery. 2. Aufl. Saunders, Philadelphia.

Greer R.T., Pearson P.T. (1993): Biomaterials. In: Slatter D.: Textbook of Small Animal Surgery. 2. Aufl. Saunders, Philadelphia.

Herron A.J. (1993): Review of Bone Structure, Function, Metabolism and Growth. In: Bojrab M.J.: Disease Mechanisms in Small Animal Surgery. 2. Aufl. Lea & Febiger, Philadelphia.

Nickel R., Schummer A., Seiferle E. (1992): Lehrbuch der Anatomie der Haustiere. 6. Aufl. Verlag Paul Parey, Berlin.

Rettinger G. (1996): Erkrankungen der inneren Nase und der Nasennebenhöhlen. In: Berghaus A., Rettinger G., Böhme G.: Hals-Nasen-Ohren-Heilkunde, Hippokrates Verlag, Stuttgart.

Dank

Herrn Prof. Raveh vom Inselspital Bern danken wir für die Beratung bei der Wahl des Materials für die Drains. Wir danken auch Dr. A. Heller und Dr. C. Bernasconi für die Überweisung der zwei Fälle, und Dr. S. Grundmann für das Durchlesen des Manuskripts.

Korrespondenzadresse: Dr. H. L'Eplattenier, Veterinär-chirurgische Klinik, Winterthurerstrasse 260, CH-8057 Zürich

Manuskripteingang: 29. September 1997

In vorliegender Form angenommen: 5. Dezember 1997

Entspricht Ihr Röntgen-Generator nicht mehr den neusten BAG-Vorschriften?

Profitieren Sie von unseren günstigen Angeboten!

Revidierter OCCASIONS-RÖNTGEN-GENERATOR
500 mA/125 kV
mit Vollgarantie und Abnahmeprüfung **Fr. 9000.-**

Revidierte OCCASIONS-RÖNTGENANLAGE
mit Vollgarantie, 500 mA/125 kV. Buckystand,
fahrbarer Tisch **Fr. 18 900.-**

R. Liechti AG, Röntgen, 2075 Thielle, Tel. 032 338 94 20

Schweizer
Archiv für
Tierheilkunde


Robert B. Cialdini

Die Psychologie des Überzeugens

Übersetzung von Matthias Wengenroth.
1997. 347 Seiten, 40 Abbildungen,
kartoniert
Fr. 44.80 / DM 49.80 / öS 364.-
(ISBN 3-456-82806-3)

Robert B. Cialdini
**Die Psychologie
des
Überzeugens**

Ein Lehrbuch für alle,
die ihren Mitmenschen und sich selbst
auf die Schliche kommen wollen



http://www.HansHuber.com



Verlag Hans Huber
Bern Göttingen Toronto Seattle