

Möglichkeiten der Computertomographie am Kopf des Pferdes anhand von zwei Fällen mit einer Fraktur der Schädelbasis

Autor(en): **Gardelle, O. / Feige, K. / Geissbühler, U.**

Objektyp: **Article**

Zeitschrift: **Schweizer Archiv für Tierheilkunde SAT : die Fachzeitschrift für Tierärztinnen und Tierärzte = Archives Suisses de Médecine Vétérinaire ASMV : la revue professionnelle des vétérinaires**

Band (Jahr): **141 (1999)**

Heft 6

PDF erstellt am: **16.07.2024**

Persistenter Link: <https://doi.org/10.5169/seals-591468>

Nutzungsbedingungen

Die ETH-Bibliothek ist Anbieterin der digitalisierten Zeitschriften. Sie besitzt keine Urheberrechte an den Inhalten der Zeitschriften. Die Rechte liegen in der Regel bei den Herausgebern.

Die auf der Plattform e-periodica veröffentlichten Dokumente stehen für nicht-kommerzielle Zwecke in Lehre und Forschung sowie für die private Nutzung frei zur Verfügung. Einzelne Dateien oder Ausdrucke aus diesem Angebot können zusammen mit diesen Nutzungsbedingungen und den korrekten Herkunftsbezeichnungen weitergegeben werden.

Das Veröffentlichen von Bildern in Print- und Online-Publikationen ist nur mit vorheriger Genehmigung der Rechteinhaber erlaubt. Die systematische Speicherung von Teilen des elektronischen Angebots auf anderen Servern bedarf ebenfalls des schriftlichen Einverständnisses der Rechteinhaber.

Haftungsausschluss

Alle Angaben erfolgen ohne Gewähr für Vollständigkeit oder Richtigkeit. Es wird keine Haftung übernommen für Schäden durch die Verwendung von Informationen aus diesem Online-Angebot oder durch das Fehlen von Informationen. Dies gilt auch für Inhalte Dritter, die über dieses Angebot zugänglich sind.

Veterinär-Chirurgische Klinik, Abteilung für Bildgebende Diagnostik¹, Klinik für Wiederkäuer- und Pferde-medicin², Veterinär-Anatomisches Institut³, Veterinär-Chirurgische Klinik, Anästhesiologie-Abteilung⁴ und Institut für Veterinärpathologie⁵ der Universität Zürich

Möglichkeiten der Computertomographie am Kopf des Pferdes anhand von zwei Fällen mit einer Fraktur der Schädelbasis

O. Gardelle¹, K. Feige², U. Geissbühler¹, H. Geyer³, N. Schmucker⁴, T. Sydler⁵, B. Kaser-Hotz¹

Zusammenfassung

Die Computertomographie wird seit 2 Jahren am Tierspital Zürich angewandt. Dieses neue bildgebende Verfahren erlaubt dank Schnittbildtechnik bei Klein- sowie bei Grosstieren die Darstellung von morphologischen Veränderungen, die bisher nicht möglich waren. In der vorliegenden Arbeit wurden ein Fohlen und ein Pony mit Verdacht auf Schädeltrauma untersucht. Die konventionelle Radiologie konnte die neurologischen Defizite nicht erklären. Beim ersten Fall konnten eine Schädelbasisfraktur sowie eine fokale Gehirnblutung dargestellt werden. Beim zweiten Fall konnten ebenfalls multiple Schädelbasisfrakturen erfasst werden. Die computertomographische Untersuchung nach intravenöser Applikation von iodhaltigem Kontrastmittel erlaubte zusätzlich die Erkennung einer epiduralen Blutung. Diese zwei Fälle zeigen die Möglichkeiten der Computertomographie als diagnostisches Hilfsmittel.

Schlüsselwörter: Computertomographie – Indikationen – Equiden – Schädelbasisfraktur – Gehirntrauma

The use of computed tomography in two equine patients with basilar skull fractures

For the past 2 years computed tomography is used at the Veterinary School, University of Zürich. This new imaging modality enables the detection of abnormalities occurring in small and large animals which were previously not visible with imaging techniques.

Subjects of this study were a foal and a small pony, both with suspected head trauma. Routine radiography could not explain any of the neurological deficiencies.

In the first case a basilar skull fracture along with a focal brain hemorrhage was detected, in the second case multiple basilar skull fractures were seen. The computed tomographic examination after intravenous injection of an iodine-containing contrast medium also revealed epidural hemorrhage.

These two cases demonstrate the diagnostic use of computed tomography as an extremely valuable asset when diagnosing headtrauma in horses.

Keywords: computed tomography – indications – equine species – basilar skull fractures – brain trauma

Einleitung

Stürze und Schläge führen beim Pferd häufig zu Traumen des Kopfes mit Knochenbeteiligung (Lane et al., 1987; Caron et al., 1986; Cook, 1970), wobei das zentrale Nervensystem in nahezu der Hälfte der Fälle betroffen ist

(Coumbe, 1996). Die klinische und insbesondere die neurologische Untersuchung erlauben bei diesen Patienten zwar eine Diagnose in Bezug auf die Lokalisation der Läsion, eine detaillierte Beurteilung des Ausmasses ist jedoch häufig nur mit Hilfe bildgebender Verfahren möglich.

Traditionell werden Röntgenbilder in verschiedenen Projektionen angefertigt. Je nach Indikation und Fragestellung werden routinemässig laterolaterale, ventrodorsale und schräge Aufnahmen angefertigt (Thrall, 1998; Butler et al., 1995; Lane et al., 1987; Gibbs und Lane, 1987; Gibbs, 1974). Daneben werden tangentielle Projektionen beschrieben (Caron et al., 1986). Am schwierigsten ist die radiologische Diagnostik im Bereich der Schädelbasis. In einer Studie von Stick et al. (1980) konnten Schädelbasisfrakturen radiologisch nur diagnostiziert werden, wenn eine starke Dislokation von Knochenfragmenten vorlag oder die Luftsäcke infolge einer Blutung verschattet waren. Neben der klinischen und radiologischen Untersuchung bei Patienten mit Schädeltrauma ist die Computertomographie in den letzten Jahren zunehmend etabliert worden. Einige Autoren berichten über computertomographische Studien zur Diagnostik von Gehirnerkrankungen (Cudd et al., 1989; Allen und Barbee, 1987; Barbee und Allen, 1987). Die Darstellung von Hirnläsionen kann durch die intravenöse Applikation von iodhaltigem Kontrastmittel verbessert werden (Burgener und Korman, 1997). Das Kontrastmittel reichert sich in Zonen vermehrter Durchblutung oder bei einer Störung der Blut-Hirn-Schranke vermehrt an. Tietje et al. (1996) beschreiben anhand von 15 Fällen vor allem den Nutzen der Computertomographie bei Zahn- und Sinuserkrankungen.

Das Ziel der vorliegenden Arbeit ist es, die klinischen Befunde von zwei Pferden mit einem Schädeltrauma zu beschreiben und den Beitrag der Computertomographie zur Diagnostik aufzuzeigen.

Grundlagen der Computertomographie

Die Computertomographie (CT) ist ein radiologisches Verfahren, bei welchem Röntgenröhre und Detektoren auf einem gemeinsamen, runden Träger (Gantry) angebracht sind. Die Einheit Röhre-Detektor lässt sich in einem Winkel von 360° um die Messfeldmitte drehen. Dadurch können tomographische Schnitte (Tomos = Schnitt) erstellt werden, deren Schnittdicke frei wählbar ist und je nach Indikation 1 bis 10 mm beträgt.

Nach Herstellung eines Schnittbildes wird der Tisch automatisch vorgeschoben, meist um die eingestellte Schnittdicke, dann wird eine neue Messung durchgeführt.

Durch spezielle Computerprogramme ist es möglich, nach Abschluss der Schnittbildaufnahmen anhand der «Rohdaten» beliebige andere Schnittebenen zu rekonstruieren. Die Verarbeitung der Bilder erlaubt entweder die Einstellung eines sogenannten Knochenfensters zur Beurteilung von Knochenstrukturen oder die Einstellung eines Weichteilfensters zur Beurteilung von Muskeln, Sehnen, Bändern oder des Gehirns.

Ein speziell konstruierter Tisch erlaubt einen exakten Tischvorschub. Je nach Untersuchungsgebiet wird das

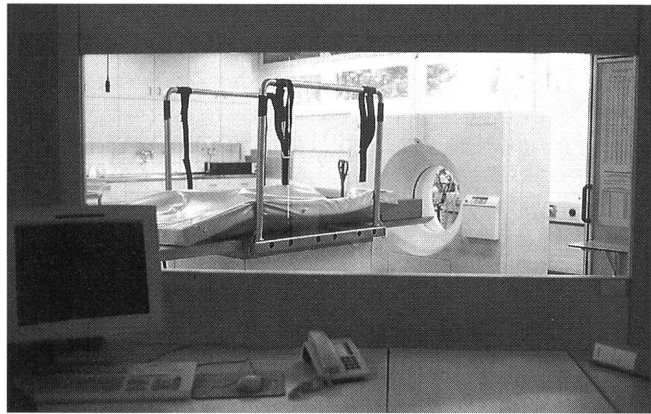


Abbildung 1: CT-Raum, Tierspital Zürich. Vorne die Bedienungskonsole, die Bleiglaswand und die Gantry mit dem Grosstiertisch

Tier in Rücken- oder Seitenlage positioniert. Für Untersuchungen des Pferdekopfes hat sich die Rückenlage am besten bewährt. Dadurch kann der Kopf auf die Facies externa der Ossa frontalia gelagert werden, was eine symmetrische Lagerung vereinfacht.

Das am Tierspital Zürich verwendete Gerät (CT: Somatom AR.T, Siemens, Schweiz; Tisch: Firma Schär AG, Flaach) (Abb. 1) hat eine Gantryöffnung von 60 cm. Es können Schnittdicken von 2 bis 10 mm angefertigt werden.

Patient 1

Anamnese: Vorgestellt wurde ein Hengstfohlen (Inländer Warmblut, sechs Monate, Fuchs), welches am Vortag nach einem Sprung über einen Zaun auf den Kopf gestürzt war. Mit Ausnahme einer Schürfwunde über dem rechten Auge konnten unmittelbar nach dem Trauma keine weiteren Verletzungen festgestellt werden.

Klinische Befunde: Bei Klinikeintritt war das Fohlen apathisch und zeigte eine Kopf- und Halsschiefhaltung nach links sowie eine breitbeinige Stellung der Vordergliedmassen in Ruhe. Daneben bestand eine generalisierte Ataxie mit hochgradiger Hypermetrie der Vordergliedmassen. Die Peripherie des rechten Auges war schmerzhaft geschwollen. Auf der linken Seite war der Drohreflex nicht auslösbar, der Pupillarreflex war jedoch beidseits erhalten. Sowohl das rechte Augenlid als auch die rechte Lippe hingen atonisch herab. Es bestand ein Trismus bei permanent ca. 1 cm weit geöffnetem Maul, die Futteraufnahme war nicht möglich.

Röntgen: Radiologisch konnten eine Fraktur des Processus zygomaticus des Os temporale sowie des Os zygomaticum festgestellt werden.

Diagnose: Aufgrund der klinischen und radiologischen Befunde wurde die Diagnose eines rechtsseitigen Kopftraumas mit Jochbogenfraktur und konsekutiver peripherer Facialislähmung sowie einer Hirnstammläsion mit dadurch bedingter kontralateraler Blindheit gestellt.

Therapie: Die initiale Therapie erfolgte mit DMSO 20%^a

^a DMSO 20%, G. Streuli & Co. AG, Uznach

(1 g/kg KG 2mal täglich i/v) in Kombination mit Flumetason^b (0.5 mg/100 kg KG 2mal täglich i/v) und Flunixin-Meglumin^c (0.4 mg/kg KG 3mal täglich i/v). Gleichzeitig wurden Penizillin^d (3000 I.E./kg KG 2mal täglich i/v) und Gentamicin^e (5 mg/kg KG 2mal täglich i/v) verabreicht.

Computertomographie: Zur Präzisierung der Diagnose sowie zur Beurteilung der Prognose wurde eine Computertomographie durchgeführt.

Die Narkose wurde mit Disoprivan^f eingeleitet und mit Halothan^g unterhalten. Das Fohlen wurde in Rückenlage positioniert und mit nach hinten gestrecktem Kopf tomographiert. Zunächst wurde ein Topogram von der Nasenspitze bis zum zweiten Halswirbel erstellt. Anschließend wurden vom PM4 bis zum Occiput kontinuierliche, 3 mm dicke Transversalschnitte im Abstand von 3 mm angefertigt. Für diese Untersuchung wurden 107 Bildschnitte in ca. 40 Minuten hergestellt.

Dabei konnten die Trümmerfraktur des Os zygomaticum und des Processus zygomaticus des Os temporale bestätigt werden. Zusätzlich bestand medial des rechten Unterkieferkondylus eine Impressionsfraktur der Schä-

delbasis (Os sphenoidale), die den Lobus piriformis des Gehirns auf einer Länge von 2 bis 3 mm penetrierte (Abb. 2). Weiterhin konnten mit einem Weichteilfenster eine schlecht abgrenzbare, hypodense Region sowie eine fokale, hyperdense Läsion im Gehirn sichtbar gemacht werden.

Entsprechend den Befunden der Computertomographie konnte die Diagnose einer Schädelbasisfraktur mit lokalem Gehirnodem und fokaler Gehirnblutung gestellt werden.

Prognose: Aufgrund der klinischen, radiologischen und computertomographischen Befunde wurde die Prognose ungünstig beurteilt. Der Besitzer des Fohlens entschied sich, das Tier euthanasieren zu lassen.

Die computertomographischen Diagnosen wurden bei der Sektion des Kopfes bestätigt.

Patient 2

Anamnese: Ein Shetlandpony (Wallach, sechs Jahre, dunkelbraun) wurde mit der Anamnese vorgestellt, dass es am Vortag von einem Pferd mit dem Maul gepackt, ca. 1 m hochgehoben und anschließend zu Boden geschleudert worden war.

Im Anschluss daran lag das Pony ca. 5 Minuten am Boden und zeigte hochgradiges, bilaterales Nasenbluten.

Klinische Befunde: Bei Klinikeintritt war das Pony apathisch und hatte beidseitigen, blutigen Nasenausfluss. Daneben bestand eine beidseitige Mydriasis, Droh- und Pupillarreflexe waren nicht auslösbar. Weiterhin lag eine geringgradige generalisierte Ataxie mit Hypermetrie der Vordergliedmassen vor.

Endoskopisch liess sich am Pharynxdach ein vor allem linksseitiges, submuköses Hämatom darstellen.

Röntgen: Eine latero-laterale, eine ventro-dorsale und zwei schräge Röntgenaufnahmen des Schädels zeigten keine pathologischen Veränderungen.

Computertomographie: Aufgrund der klinischen und endoskopischen Befunde und dem daraus resultierenden Verdacht eines Schädelbasisbruchs wurde eine Computertomographie durchgeführt.

Nach einer Sedation mittels Xylazin^h wurde eine Injektionsnarkose mit Thiopentalⁱ eingeleitet und mit Isofluran^j unterhalten.

Das Pony wurde analog zum vorher beschriebenen Fohlen positioniert und tomographiert. Anschließend wurden, beginnend von PM4 bis auf Höhe des Occiputs, kontinuierliche 3 mm dicke Transversalschnitte im Abstand von 3 mm angefertigt. Dieselben Schnitte wurden nach intravenöser Applikation eines iodhaltigen, wasserlöslichen Kontrastmittels^k (370 mg Iod/kg KG im Bolus) wiederholt.

Die Nativstudie zeigte eine homogene mit Muskulatur isodense Verschattung in beiden Sinus sphenopalatini mit nur noch geringgradiger Pneumatisierung rechts und fehlender Pneumatisierung links. Eine analoge Verschattung war im Sinus maxillaris caudalis links sichtbar. Auf Höhe des rechten Kiefergelenkes konnte eine ovoi-

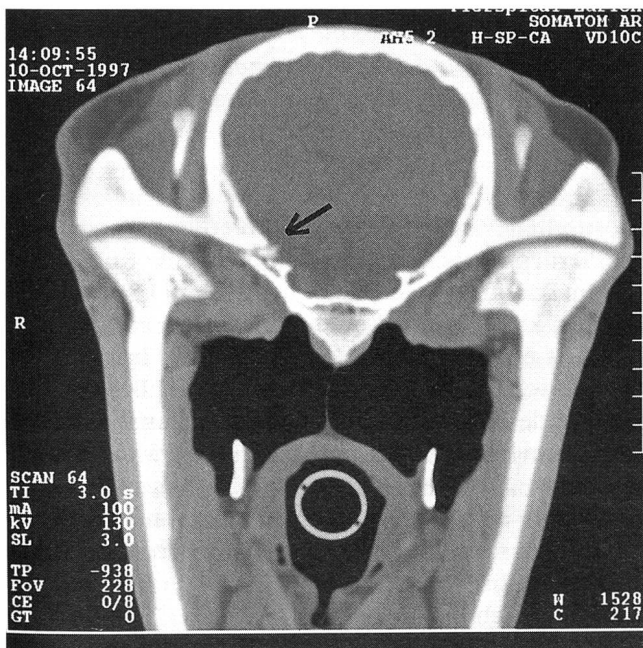


Abbildung 2: Computertomographische Aufnahme von Fall 1 (Knochenfenster). Transversalschnitt auf Höhe der Kiefergelenke. Fraktur rechts am Os sphenoidale mit Dislokation eines freien Fragmentes in die Fossa cranii rostralis (Pfeil)

^b Flumilar®, Veterinaria AG, Zürich

^c Finadyne®, Essex Tierarzney, Vertrieb: Biokema AG, Crissier-Lausanne

^d Penicillin-Natrium, G. Streuli & Co. AG, Uznach

^e Gentamicin, 100 mg/ml (ut sulfas), G. Streuli & Co. AG, Uznach

^f Propofol® 1%, Fresenius AG, Stans

^g Halothane B.P., Arovet AG, Zollikon

^h Rompun® 2%, Bayer AG, Leverkusen

ⁱ Penthotal®, Abbott AG, Cham

^j Forene®, Abbott AG, Cham

^k Rayvist® 370, Schering AG, Schlieren

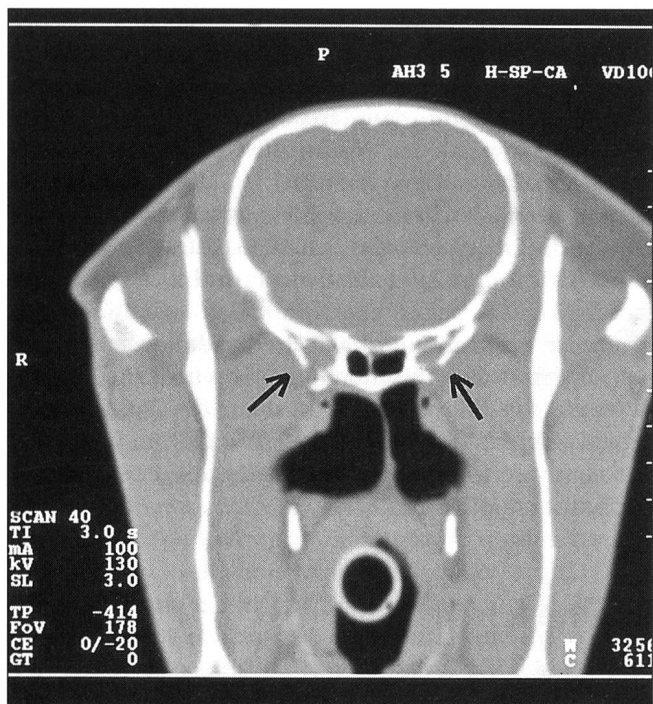


Abbildung 3: Computertomographische Aufnahme von Fall 2 (Knochenfenster). Multiple Zusammenhangstrennungen im Bereich der Ossa praesphenoidales, Ossa ethmoidales und an der Basis des Os temporale rechts (Pfeile)

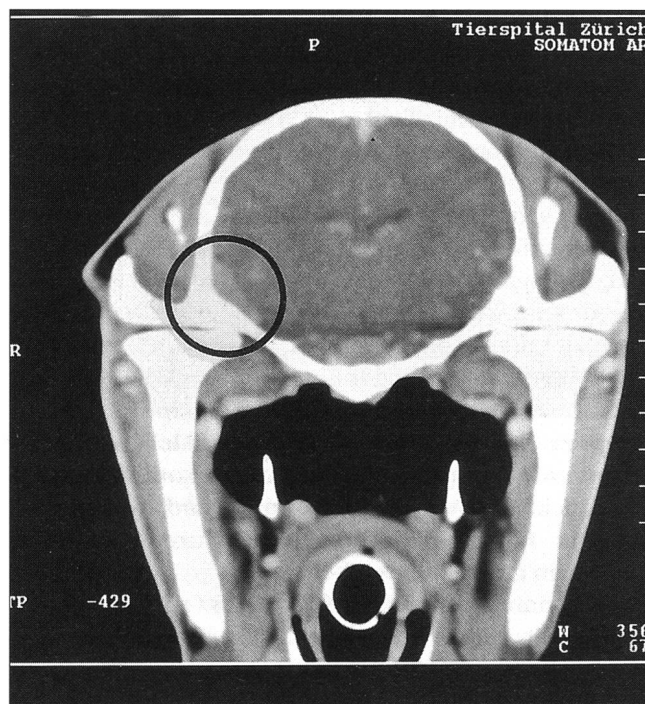


Abbildung 4: Computertomographische Aufnahme vom Fall 2 (Weichteilfenster), nach intravenöser Injektion von Kontrastmittel. Eine fokale, gut abgegrenzte Kontrastmittelanreicherung ist lateral des Lobus piriformis auf Höhe der Kiefergelenke ventral und rechts lateral sichtbar (Kreis)

de, fokale, hypodense Aufhellung lateral des Lobus piriformis ausserhalb der Meningen dargestellt werden. Multiple Frakturen bestanden im Bereich des Os praesphenoidale, der Ossa ethmoidalia und der linken Seite des Vomers sowie an der Basis des rechten Os temporale (Abb. 3).

Nach Kontrastmittelgabe war eine fokale, gut abgegrenzte Kontrastmittelanreicherung lateral des Lobus piriformis auf Höhe der Kiefergelenke ventral und rechts lateral sichtbar (Abb. 4).

Diagnose: Mit Hilfe der Computertomographie konnte die Diagnose multipler Schädelfrakturen im Bereich der Fossa cranii rostralis und der Sinus sphenopalatini mit geringgradiger Dislokation und sekundärer Blutung in die Sinus sphenopalatini sowie in beide Sinus maxillares caudales gestellt werden. Weiterhin konnte eine Fraktur des Os temporale mit Verdacht einer extraduralen Blutung und Luftansammlung diagnostiziert werden.

Therapie: Die Therapie wurde entsprechend dem ersten Patienten durchgeführt. Daneben erhielt das Pony Boxenruhe. Ab dem zweiten Tag der Therapie war es weder apathisch noch ataktisch. Die beidseitige Mydriasis sowie fehlender Droh- und Pupillarreflexe blieben jedoch unverändert bestehen.

Diskussion

Die beschriebenen Fälle zeigen die weiterführenden dia-

gnostischen Möglichkeiten der Computertomographie bei Pferden mit Schädelbasisfrakturen. Eine Knochenläsion im Bereich der Schädelbasis ist durch Überlagerungen und komplizierte Knochenstrukturen radiologisch meistens nicht sichtbar. Stick et al. (1980) beschreiben das klinische Bild und die radiologischen Befunde bei drei Pferden mit Frakturen der Schädelbasis. Die klinischen Symptome bei zwei akuten Fällen waren gravierend. Ein Fall ist beim Transport gestorben und der andere zeigte eine unstillbare Epistaxis, weshalb das Fohlen euthanasiert wurde. Beim Fohlen waren Frakturen im Bereich der Schädelbasis auf Höhe der Luftsäcke radiologisch sichtbar.

Bei unseren zwei Fällen waren die klinischen Symptome deutlich, aber nicht gravierend. Die zweifelhafte Prognose beim ersten Fall war der Grund für die Euthanasie. Das Pony konnte trotz Einschränkungen des Sehvermögens problemlos fressen und frei laufen. Aus diesem Grund konnte die Prognose *quo ad vitam* gut gestellt werden.

Dublin et al. (1977) beschreiben die Rolle der Computertomographie beim Menschen im Fall von Kopftraumen. Sie legen die computertomographischen Ergebnisse von 200 Patienten mit Kopftrauma dar. Nach den Autoren ermöglicht die Computertomographie im Fall von ZNS-Trauma eine präzise Diagnosestellung bei nahezu 100% der Patienten.

Beim hier beschriebenen ersten Fall wurde eine hypodense Zone des Hirngewebes in der Nähe des Fragmen-

tes als Hirnblutung interpretiert. Dieser Befund wurde bei der Sektion bestätigt. Bei diesem Patient wurde kein Kontrastmittel verabreicht, da die Diagnose eindeutig erschien. Ein ähnlicher Fall wurde von Ragle et al. (1988) beschrieben. Dieser Fallbericht erlaubte die Diagnosestellung einer Schädelbasisfraktur mit extraduraler Blutung bei einem dreimonatigen Fohlen. Hier wurde ebenfalls keine Kontrastmittelstudie gemacht, da die Veränderungen deutlich waren. Die Computertomographie wurde mit einem Gerät der zweiten Generation durchgeführt. Die Verbesserung der Bildqualität ist im Vergleich mit unseren Studien offensichtlich. Beim zweiten Fall konnte die Gehirnläsion in der Nativstudie nicht festgestellt werden. Nach intravenöser Applikation des Kontrastmittels wurde eine kontrastanreichernde Läsion jedoch deutlich sichtbar.

Possibilités de la tomographie computerisée de la tête du cheval au travers de deux cas de fractures de la base du crâne

La tomographie computerisée est installée depuis deux ans au Tierspital de Zurich. Cette nouvelle méthode d'imagerie médicale permet, grâce à la technique tomographique, de représenter des transformations morphologiques impossibles à voir jusqu'alors. Un poulain et un poney avec une suspicion de traumatisme crânien ont été examinés dans ce travail. L'examen clinique ainsi que la radiologie conventionnelle ne purent expliquer les déficits neurologiques. Dans le premier cas, une fracture de la base du crâne ainsi qu'une hémorragie cérébrale focale ont pu être mis en évidence. Dans le deuxième cas, de multiples fractures de la base du crâne ont pu être représentées. La tomographie computerisée réalisée après injection intraveineuse d'un liquide de contraste iodé, a permis de représenter une hémorragie épidurale. Ces deux cas illustrent les possibilités diagnostiques de la tomographie computerisée.

Bei beiden Patienten konnte mit Hilfe der klinischen und neurologischen Untersuchung die Diagnose eines Traumas der Schädelbasis gestellt werden. Eine Bestimmung von Art und Ausmass der Läsion war jedoch letztendlich nur durch die Computertomographie möglich. Deshalb war die Durchführung dieser Untersuchung gerechtfertigt.

Die computertomographische Untersuchung wäre zweifelsohne auch bei Gliedmassen häufig indiziert (Hanson et al., 1996; Kaneps et al., 1995; Kaser-Hotz et al., 1994; Tietje, 1995; O'Callaghan, 1991; Barbee et al., 1987). Allerdings stellen die vergleichsweise hohen Kosten im Vergleich zur Ultraschalluntersuchung und Radiologie, verbunden mit der unabdingbaren Allgemeinnarkose, eine gewisse Hemmschwelle dar.

Le possibilità d'impiego della tomografia computerizzata (assiale) della testa del cavallo sull'esempio di due casi con fratture della base cranica

Da due anni presso l'ospedale veterinario di Zurigo viene praticata la tomografia computerizzata (assiale). Questa nuova tecnica permette la rappresentazione di cambiamenti morfologici finora non rilevabili in piccoli e grossi animali. Nel presente lavoro sono stati visitati un pony ed un puledro con sospetti traumi cranici. Né i risultati della visita clinica, né i referti radiologici convenzionali, permettevano una precisa interpretazione dei sintomi neurologici presentati dai due soggetti. Nel primo caso si è potuto rilevare una frattura della base cranica con emorragia cerebrale focale. Nel secondo caso sono state riscontrate fratture multiple della base cranica. Inoltre l'analisi tomografica computerizzata, effettuata dopo l'applicazione di un liquido di contrasto a base di iodio, ha permesso l'identificazione di un'emorragia epidurale. Questi due casi clinici dimostrano l'utilità della tomografia computerizzata (assiale) per la diagnosi di traumi cranici nel cavallo.

Literatur

- Allen J.R., Barbee D.D., Boulton C.R., Major M.D., Crisman M.V., Murnane R.D. (1987): Brain abscess in a horse: diagnosis by computed tomography and successful surgical treatment. *Equine vet. J.* 19, 552-555.
- Barbee D.D., Allen J.R., Grant B.D., Riggs M.W., Crawley G.R., Sande R.D. (1987): Detection by computed tomography of occult osteochondral defects in the fetlock of a horse. *Equine vet. J.* 19, 556-558.
- Barbee D.D., Allen J.R., Gavin P.R. (1987): Computed tomography in horses, technique. *Veterinary Radiology* 28, 144-151.

- Barbee D.D., Allen J.R. (1987): Computed tomography in the horse: general principles and clinical applications. *Proc. 32nd Ann. Conv. Am. Ass. Equine Pract.*, 483-493.
- Burgener F.A., Korman M. (1997): Differentialdiagnose in der Computertomographie. Thieme, ISBN 3-13-107021-8, 5-6.
- Butler J.A., Colles C.M., Dyson S.J., Kold S.E., Poulos P.W. (1995): Clinical radiology of the horse. Blackwell Wissenschaft, ISBN 3-8263-3097-8, 285-354.
- Caron J.P., Barber S.M., Bailey J.V., Fretz P.B., Pharr J.W. (1986): Periorbital skull fractures in five horses. *JAVMA* 188, 280-284.

- Cook W.R. (1970): Skeletal radiology of the equine head. *J. Am. vet. radiol. Soc.* 11, 35-55.
- Coumbe C. (1996): Head trauma. In: A guide to the management of emergencies at equine competitions. Ed.: S. Dyson. Equine Veterinary Journal Ltd., Newmarket, 71-84.
- Cudd T.A., Mayhew I.G., Cottrill C.M. (1989): Agenesis of the corpus callosum with cerebellar vermian hypoplasia in a foal resembling the Dandy-Walker syndrome: pre-mortem diagnosis by clinical evaluation and CT scanning. *Equine vet. J.* 21, 378-381.
- Dublin A.B., French B.N., Rennick J.M. (1977): Computed tomography in head trauma. *Radiology* 122, 365-369.
- Gibbs C. (1974): The equine skull: its radiological investigation. *J. Am. vet. radiol. Soc.* 15, 70-77.
- Gibbs C., Lane J.G. (1987): Radiographic examination of the facial, nasal and paranasal sinus regions of the horse: II. Radiological Findings. *Equine vet. J.* 19, 474-482.
- Hanson J.A., Seeherman H.J., Kirker-Head C.A., O'Callaghan M.W. (1996): The role of computed tomography in evaluation of subchondral osseous lesions in seven horses with chronic synovitis. *Equine Vet. J.* 28, 480-488.
- Kaneps A.J., Koblik P.D., Freeman D.M., Pool R.R., O'Brien T.R. (1995): A comparison of radiography, computed tomography, and magnetic resonance imaging for the diagnosis of palmar process fractures in foals. *Vet. Radiology* 36, 467-477.
- Kaser-Hotz B., Sartoretti-Schefer S., Weiss R. (1994): Computed tomography and magnetic resonance imaging of the normal equine carpus. *Vet. Radiology* 35, 457-461.
- Lane J.G., Gibbs C., Meynink S.E., Steele F.C. (1987): Radiographic examination of the facial, nasal and paranasal sinus regions of the horse: I. Indications and procedures in 235 cases. *Equine vet. J.* 19, 446-473.
- O'Callaghan M.W. (1991): Future diagnostic methods. A brief look at new technologies and their potential application to equine diagnosis. *Veterinary Clinics of North America: Equine Practice* 7, 467-479.
- Ragle C.A., Koblik P.D., Pascoe J.R., Honnas C.M. (1988): Computed tomographic evaluation of head trauma in a foal. *Vet. Radiology*, 29, 206-208.
- Stick J.A., Wilson T., Kunze D. (1980): Basilar skull fractures in three horses. *JAVMA*, 176, 228-231.
- Tietje S., Becker M., Böckenhoff G. (1996): Computed tomographic evaluation of head diseases in the horse: 15 cases. *Equine vet. J.* 28, 98-105.
- Tietje S. (1995): Die Computertomographie im Strahlbereich des Pferdes: ein Vergleich mit der konventionellen Röntgendarstellung. *Pferdeheilkunde* 11, 51-61.
- Thrall D.E. (1998): Textbook of veterinary diagnostic radiology. Saunders ISBN 0-7216-5092-9, 105-112.

Korrespondenzadresse: O. Gardelle, Veterinär-Chirurgische Klinik, Winterthurerstrasse 260, CH-8057 Zürich

Manuskripteingang: 22. September 1998

In vorliegender Form angenommen: 15. November 1998