

# Störungen der Zelladhäsion bei autoimmunen bullösen Hautkrankheiten

Autor(en): **Müller, E. / Caldelari, R. / Bruin, A. de**

Objektyp: **Article**

Zeitschrift: **Schweizer Archiv für Tierheilkunde SAT : die Fachzeitschrift für Tierärztinnen und Tierärzte = Archives Suisses de Médecine Vétérinaire ASMV : la revue professionnelle des vétérinaires**

Band (Jahr): **142 (2000)**

Heft 5

PDF erstellt am: **10.07.2024**

Persistenter Link: <https://doi.org/10.5169/seals-591985>

## **Nutzungsbedingungen**

Die ETH-Bibliothek ist Anbieterin der digitalisierten Zeitschriften. Sie besitzt keine Urheberrechte an den Inhalten der Zeitschriften. Die Rechte liegen in der Regel bei den Herausgebern.

Die auf der Plattform e-periodica veröffentlichten Dokumente stehen für nicht-kommerzielle Zwecke in Lehre und Forschung sowie für die private Nutzung frei zur Verfügung. Einzelne Dateien oder Ausdrucke aus diesem Angebot können zusammen mit diesen Nutzungsbedingungen und den korrekten Herkunftsbezeichnungen weitergegeben werden.

Das Veröffentlichen von Bildern in Print- und Online-Publikationen ist nur mit vorheriger Genehmigung der Rechteinhaber erlaubt. Die systematische Speicherung von Teilen des elektronischen Angebots auf anderen Servern bedarf ebenfalls des schriftlichen Einverständnisses der Rechteinhaber.

## **Haftungsausschluss**

Alle Angaben erfolgen ohne Gewähr für Vollständigkeit oder Richtigkeit. Es wird keine Haftung übernommen für Schäden durch die Verwendung von Informationen aus diesem Online-Angebot oder durch das Fehlen von Informationen. Dies gilt auch für Inhalte Dritter, die über dieses Angebot zugänglich sind.

# Störungen der Zelladhäsion bei autoimmunen bullösen Hautkrankheiten

E. Müller, R. Caldelari, A. de Bruin, M. M. Suter

Institut für Tierpathologie der Universität Bern

## Zusammenfassung

Autoimmune bullöse Dermatosen sind schwerwiegende Hauterkrankungen, die jedoch nur selten im Praxisalltag vorkommen. Da sie nur mit langwieriger immunsuppressiver Therapie unter Kontrolle gebraucht werden können und da die verschiedenen Formen sich in Verlauf und Prognose unterscheiden, ist eine genaue Abklärung notwendig. In den letzten Jahren wurde erkannt, dass die Autoantigene Proteine der Adhäsionsstrukturen des mehrschichtigen Plattenepithels der Epidermis und der Schleimhäute sind, und dass die Reaktion der Autoantikörper mit diesen Antigenen zu einem Adhäsionsverlust führt. Anhand immunpathologischer Untersuchungen wurde gezeigt, dass die Lokalisation der Antigene mit der Tiefe der Blasenbildung im Epithel und mit der Verteilung der Läsionen am Körper korreliert. So können intraepidermale und subepidermale Läsionen unterschieden werden.

Die vorliegende Arbeit fasst die heute bei Haustieren bekannten bullösen Dermatosen zusammen und zeigt die Korrelation der Art und Verteilung der Läsionen mit der Lokalisation des Autoantigens auf. In einem zweiten Teil stellt sie den neuerdings beschriebenen paraneoplastischen Pemphigus vor. Diese Form des Pemphigus geht mit einer malignen Neoplasie, meistens Lymphosarkomen oder Karzinomen, einher. Die nachgewiesenen Antigene unterscheiden sich von denen der klassischen Formen des Pemphigus und erklären möglicherweise die Therapieresistenz dieser Erkrankung. Der letzte Teil der Arbeit gibt einen Einblick in die molekulare Pathogenese des Pemphigus vulgaris.

**Schlüsselwörter:** autoimmune Dermatosen – Paraneoplastischer Pemphigus – Pemphigus vulgaris – Armadillo-Proteine

## Perturbation de l'adhésion cellulaire dans les dermatoses bulleuses autoimmunes

Les dermatoses bulleuses d'origine auto-immune sont des maladies cutanées graves mais rares. Une évaluation clinique précise de ces maladies est indispensable, puisqu'elles ne peuvent être contrôlées qu'à l'aide d'une thérapie immunosuppressive de longue durée, et que les différentes formes diffèrent dans leur évolution et pronostique.

Ces dernières années beaucoup de progrès ont été faits dans la caractérisation des autoantigènes impliqués dans la pathogénèse. Les protéines antigéniques sont des molécules d'adhésion présentes entre les cellules qui constituent l'épithélium squameux stratifié de l'épiderme et des membranes muqueuses. L'interaction de l'auto-anticorps avec les molécules d'adhésion induit des lésions dû à la perte de l'interaction entre les cellules. La localisation des lésions est donc dépendante de celle de l'antigène, ce qui permet de distinguer entre lésions intraepidermales et subepidermales.

Le travail présenté ici résume dans une première partie les dermatoses bulleuses connues chez les animaux domestiques, et retrace la corrélation entre la forme et la répartition des lésions avec la localisation de l'autoantigène. Dans la deuxième partie, nous présentons le pemphigus paraneoplastique que nous avons décrit récemment pour la première fois. Cette forme de pemphigus est associée avec un néoplasme malin, principalement lymphosarcome ou carcinome. Les antigènes identifiés jusqu'à maintenant diffèrent en partie de ceux de la forme classique du pemphigus, ce qui explique peut-être la résistance à la thérapie dans le cas du pemphigus paraneoplastique. Dans la dernière partie nous donnons un résumé du mécanisme pathogénique du pemphigus vulgaris.

**Mots-clés:** dermatoses autoimmunes – Pemphigus paraneoplastique – Pemphigus vulgaris – Protéines Armadillo



**Einleitung**

Autoimmune bullöse Dermatosen sind als seltene, meist schwerwiegende Erkrankungen bei Haustieren und Mensch beschrieben worden (Amagi, 1995; Suter et al., 1995; Yancey, 1995). Die Läsionen betreffen das mehrschichtige Plattenepithel der Epidermis und der Schleimhäute, das zu 85% aus eng aneinander haftenden Keratinozyten besteht. Das Binden von Autoantikörpern führt zum Verlust der Adhäsion der Keratinozyten zur Nachbarzelle oder zur Basalmembran. Die Kenntnis um die Adhäsionsstrukturen und die Definition der Autoantigene ist notwendig, um die Differentialdiagnosen durch eine histo- und immunpathologische Abklärung einengen und damit die Prognose der Krankheit abschätzen zu können. Ein besseres Verständnis der Funktion dieser Antigene ermöglicht zudem das Studium der pathogenetischen Mechanismen, die zur Blasenbildung führen, und eröffnet möglicherweise neue spezifische Therapiestrategien.

**Die Autoantigene der Epidermis und der Schleimhäute**

Autoantikörper bullöser Dermatosen sind gegen Adhäsionsstrukturen in der Epidermis und in den Schleimhäuten gerichtet (Tab. 1). Diese Adhäsionsstrukturen können, wie Abbildung 1 zeigt, in zwei Gruppen unterteilt werden: a) die *Hemidesmosomen*, die die Basalzellen verankern und b) die *Desmosomen*,

die die Zwischenzelladhäsion gewährleisten (Borradori and Sonnenberg, 1999; Kowalczyk et al., 1999). Bindung der Autoantikörper an die erste Struktur führt zu *subepidermalen Spaltbildungen*, während die Bindung im zweiten Fall *intraepidermale Pusteln oder Blasen* verursacht (Abb. 2). Anhand von Immunfluoreszenzuntersuchungen an frischen Primärläsionen lässt sich die Lokalisation der Autoantikörper und damit indirekt der Autoantigene eruieren und damit die Differentialdiagnose beträchtlich einengen. Während Autoantikörper gegen Moleküle des hemidesmosomalen Adhäsionskomplexes eine Fluoreszenz entlang der Basalmembran ergeben, erkennt man die antidesmosomalen Antikörper an ihrer Fluoreszenz entlang der Keratinozytenoberfläche («chicken wire pattern»). Für die Differenzierung der subepidermalen bullösen Dermatosen wird zudem die Untersuchung an so genannter «salt split skin» angewandt (Abb. 2), da sie die oberflächlichen, oberhalb der Lamina densa gelegenen, von den tieferen, unterhalb der Lamina densa gelegenen Spaltbildungen unterscheidet.

*Autoantigene der Verankerungsstrukturen zur Basalmembran:* Der hemidesmosomale Adhäsionskomplex (Abb. 1a) ist eine der wichtigsten Strukturen, welche das mehrschichtige Plattenepithel auf der Basalmembran verankert (Borradori and Sonnenberg, 1999). Verankerungen des Plattenepithels zur Basalmembran oder zur Nachbarzelle beruhen generell auf dem Prinzip, dass eine Verbindung zwischen dem Zytoskelett und der zu adhätierenden Struktur ausserhalb der Zelle erstellt wird. So be-

Tabelle 1: Autoimmune Hautkrankheiten der Haustiere.

Autoantigen	Krankheitskomplex	Spaltbildung in der Epidermis
<b>Antigene des hemidesmosomalen Adhäsionskomplexes:</b>		subepidermal
<i>oberflächlich (über Lamina densa):</i> BPAG II (= Kollagen Typ XVII) LAD-1 (= lösliches Fragment von Koll. Typ XVII) [Beim Menschen: Kollagen Typ XVII oder Laminin 5]	Bullöses Pemphigoid (BP) «Linear IgA bullous Dermatitis»  [Pemphigoid der Schleimhäute]	subepidermal subepidermal  [subepidermal]
<i>tief (unter Lamina densa):</i> Kollagen Typ VII Kollagen Typ VII	Epidermolysis bullosa acquisita Bullöser SLE	subepidermal subepidermal
<b>Antigene der Desmosomen:</b>	<b>Pemphiguskomplex</b>	<b>intraepidermal</b>
<i>Desmogleine (Dsg)</i> Dsg 1	<i>klassische Pemphigusformen</i> Pemphigus foliaceus (PF) – plus PF-Varianten: Pemphigus erythematodes panepid. pust. Pemphigus Pemphigus vulgaris (PV) – muköser PV – mukokutaner PV	subcorneal  subcorneal intraepidermal suprabasal [nur Schleimhaut betroffen] [Haut und Schleimhaut]
<i>Plakine</i> bes. Envo- und Periplakin [Msch: auch Dsg 3 + Desmoplakin]	paraneoplastischer Pemphigus	suprabasal (und apoptotische Keratinozyten)
Abkürzungen: BPAG = bullöses Pemphigoid-Antigen; SLE = systemischer Lupus erythematodes; panepid. pust. Pemphigus = panepidermaler pustulöser Pemphigus; Angaben in [ ] beziehen sich auf den Menschen.		



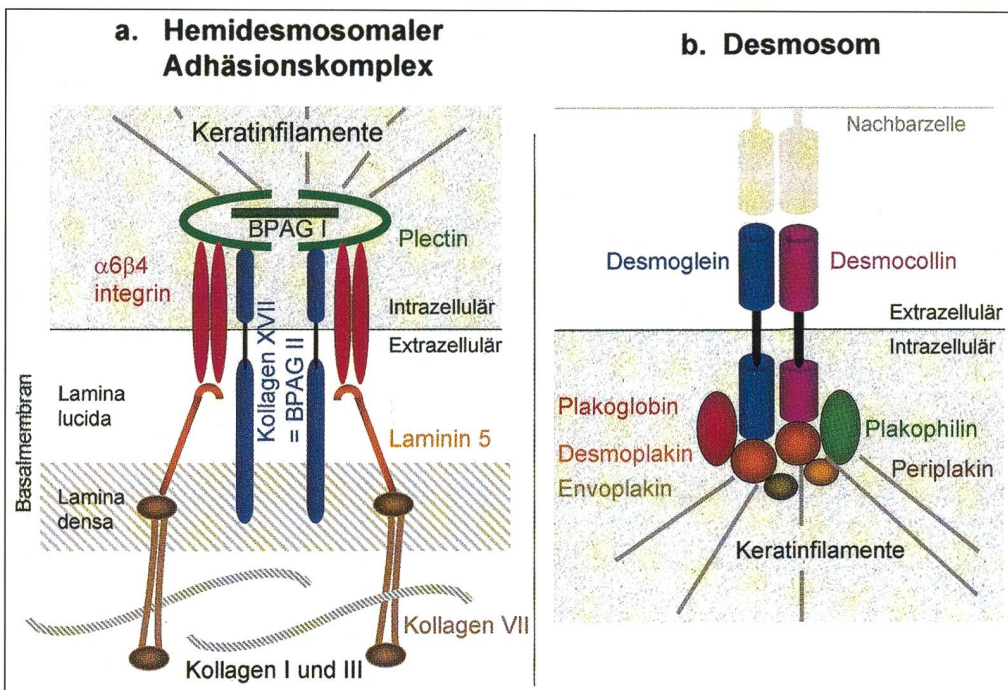


Abbildung 1: Schematische Darstellung der molekularen Struktur a) des hemidesmosomalen Adhäsionskomplexes und b) eines Desmosomes. Bei beiden Strukturen werden die Keratinfilamente des Zytoskeletts mit Plaqueproteinen verbunden. Diese sind an transmembranen Molekülen verankert, welche ausserhalb der Zelle entweder an Fasern der Basalmembran (in a) oder an ein Halb-Desmosom der Nachbarzellen (in b) binden. BPAG = bullöses Pemphigoid Antigen.

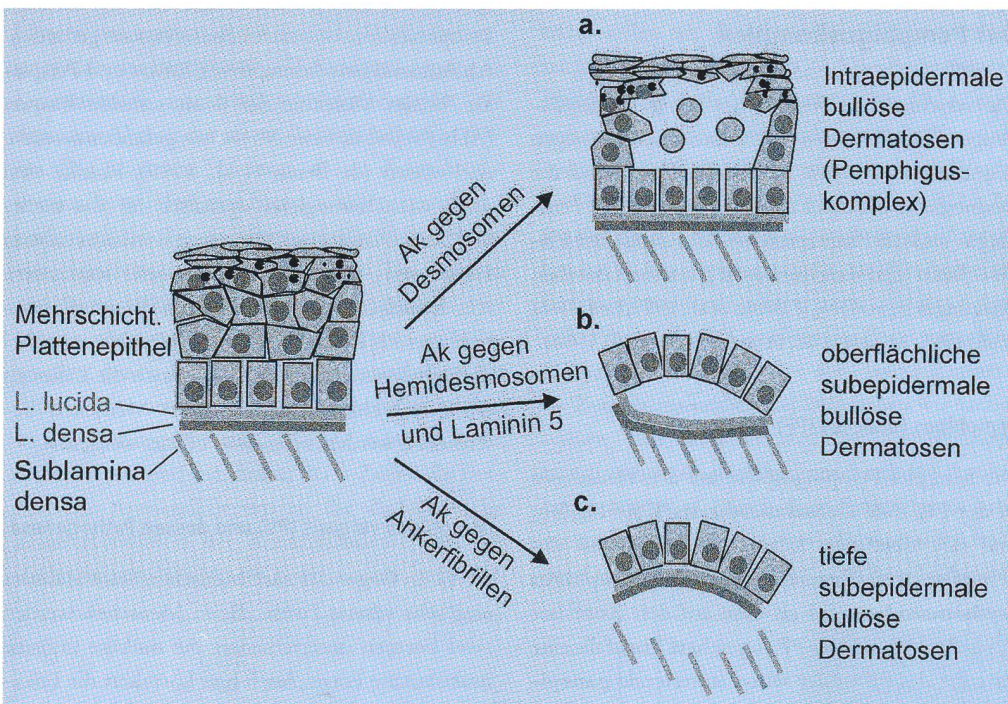


Abbildung 2: Schematische Darstellung der verschiedenen Formen der bullösen Dermatosen. Nach Lokalisation der Spaltbildung werden a) die intraepidermalen bullösen Dermatosen des Pemphiguskomplexes sowie b) die oberflächlichen (über der Lamina densa der Basalmembran gelegenen) und c) die tiefen (unter der Lamina densa gelegenen) subepidermalen bullösen Dermatosen unterschieden. Die Lokalisation der Autoantigene in diesen Strukturen entspricht dem Ort der Spaltbildung. Ak = Antikörper.

steht der hemidesmosomale Adhäsionskomplex aus der Verankerung der Keratinfilamente an den Hemidesmosomen und der Verbindung der hemidesmosomalen transmembranen Moleküle mit spezifischen Fasern der Basalmembran (Abb. 1a). Diese können in die oberflächlichen Ankerfilamente (Laminin 5) und die tieferen Ankerfibrillen (Kollagen VII) eingeteilt werden.

Das Kollagen Typ XVII der Hemidesmosomen wurde als Autoantigen beim bullösen Pemphigoid (BP) bei Hund, Katze und Schwein beschrieben (Tab. 1; Iwasaki et al., 1995; Olivry, persönliche Mitteilung; Olivry et al., 1999). Diese seltene Erkrankung

bleibt in der Regel auf den Kopf beschränkt und hat einen milden Verlauf. Ein lösliches Fragment dieses Kollagens, das LAD, wurde bei der ebenfalls sehr seltenen und bisher nur beim Hund nachgewiesenen linear IgA bullous Dermatitis nachgewiesen (Olivry, persönliche Mitteilung). Diese Erkrankung zeigt dem BP ähnliche Symptome. Weiter bilden die Ankerfibrillen der Sublamina densa (Kollagen VII) das Antigen der Epidermolysis bullosa acquisita (EBA) (Tab. 1; Olivry et al., 1998). Die EBA ist beim Hund die häufigste der subepidermalen bullösen Dermatosen (ca. 25%), geht mit schwereren Symptomen, wie Fieber und Lethargie,



einher und hat eine schlechtere Prognose. Autoantikörper gegen die Ankerfibrillen können zudem zur seltenen bullösen Form des *systemischen Lupus erythematoses* (SLE) führen (Olivry et al., 1999). Neben den Hautblasen treten andere SLE-typische Symptome auf.

*Autoantigene der Desmosomen:* Die Desmosomen bilden eine von zwei wichtigen interzellulären Strukturen, die eine starke Adhäsion zwischen den Keratinozyten bewirken (Kowalczyk et al., 1999). Durch sie werden die Keratinfilamente des Zytoskeletts über Plaqueproteine und transmembranäre Moleküle mit dem Halb-Desmosom der Nachbarzellen verbunden (Abb. 1b). Die transmembranären Moleküle der Desmosomen nennt man Desmogleine (Dsg) und Desmocolline. Zu den Plaqueproteinen gehören besonders das Plakoglobin, das Plakophilin und die Plakine. Das Binden von Autoantikörpern an Moleküle der Desmosomen führt zu Erkrankungen des Pemphiguskomplexes.

## Der Pemphiguskomplex

Die verschiedenen Formen der Pemphiguserkrankungen (Tab. 1) werden durch Autoantikörper gegen desmosomale Proteine verursacht. Dabei sind die Desmogleine bei den klassischen Formen des Pemphigus und die Plaqueproteine der Familie der Plakine beim neu beschriebenen paraneoplastischen Pemphigus betroffen (de Bruin et al., 1999; Lemmens et al., 1998; Müller et al., in press; Suter et al., 1998).

### Pemphigus foliaceus (PF)

Die häufigste Pemphigusform bei den Haustieren ist der **PF**, eine Dermatose, die am Kopf beginnt und sich über den Körper ausbreitet und mit Schuppen und Krusten einhergeht. **Pemphigus erythematoses** wird als eine auf den Kopf beschränkte Variante des PF angesehen. Ebenfalls eine Variante des PF ist der selten auftretende **panepidermale, pustulöse Pemphigus**, bei welchem eine stärkere Epithelhyperplasie und tiefere intraepidermale Pusteln auftreten. Bei PF und seinen Varianten bildet das Dsg 1 das Hauptautoantigen (Müller et al., in press; Suter et al., 1998).

### Paraneoplastischer Pemphigus (PNP)

Der **PNP**, der beim Menschen seit 1990 bekannt ist, steht immer im Zusammenhang mit einer Neoplasie (Amagi et al., 1998; Anhalt et al., 1990; Anhalt, 1997). Meistens handelt es sich um Lymphosarkome oder Karzinome. Wir haben den ersten Fall beim Hund 1998 beschrieben (Lemmens et al., 1998). Die Erkrankung begann mit therapieresistenten oralen

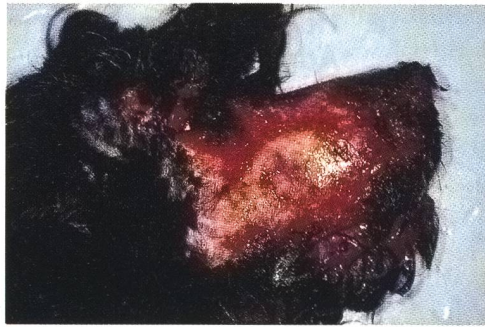

Abbildung 3: Paraneoplastischer Pemphigus: Ausgedehnte Ulzerationen betreffen die ganze Schnauze und die periorbitale Haut. (aus Lemmens P. et al.: *Vet. Dermatol.* 9, 127–134, 1998. Reproduziert mit Erlaubnis des Blackwell Science Verlags).

Ulzerationen und breitete sich schnell auf die Haut des Kopfes und weitere Teile des Körpers aus (Abb. 3). Die erste Biopsie der Maulschleimhaut wurde als Erythema multiforme diagnostiziert. Die Hautläsionen zeigten dann eine suprabasale Spaltbildung wie bei PV. Dieser Verlauf ist beim Menschen typisch. Wegen schlechter Prognose wurde das Tier euthanasiert. Bei der Sektion wurde ein mediastinales Lymphosarkom mit einer Lebermetastase gefunden. Als Autoantigene konnten wir Envo- und Perioplakin, beides Moleküle der desmosomalen Plaques (Abb. 1b) wie sie beim Menschen gefunden werden, nachweisen (de Bruin et al., 1999). Plakine sind nicht wie Desmogleine spezifisch für das mehrschichtige Plattenepithel, sondern werden auch vom Harnblasen- und Respirationsepithel exprimiert. Aus diesem Grund kann mittels der Immunfluoreszenz das PNP-Serum auch im Harnblasenepithel nachgewiesen werden (Abb. 4). Auch die Läsionen der Nasenschleimhaut, die beim Menschen beschrieben werden, können so erklärt werden.

### Pemphigus vulgaris (PV) und dessen Pathogenese

PV ist im Gegensatz zum Menschen beim Haustier eine sehr seltene Form. Beim Menschen werden zwei Formen unterschieden: die muköse und die mukokutane Form. Auch hier korreliert die Lokalisation der Autoantigene mit der klinischen Erscheinungsform. Die orale Schleimhaut exprimiert weit mehr Dsg 3, während in der Haut mehr Dsg 1 vorhanden ist. Somit erklärt sich, warum die Autoantikörper in der mukösen Form hauptsächlich gegen Dsg 3 gerichtet sind, während sie in der mukokutanen Form mit Dsg 1 und Dsg 3 reagieren (Amagi et al., 1999).

Während die Antigene der Pemphigusformen bekannt sind, weiss man noch sehr wenig über die molekularen Mechanismen, die zur Entstehung der Pusteln oder Blasen führen. Erst ein umfassendes Verständnis dieser pathogenetischen Mechanismen erlaubt die Entwicklung allfälliger neuer Therapieformen.



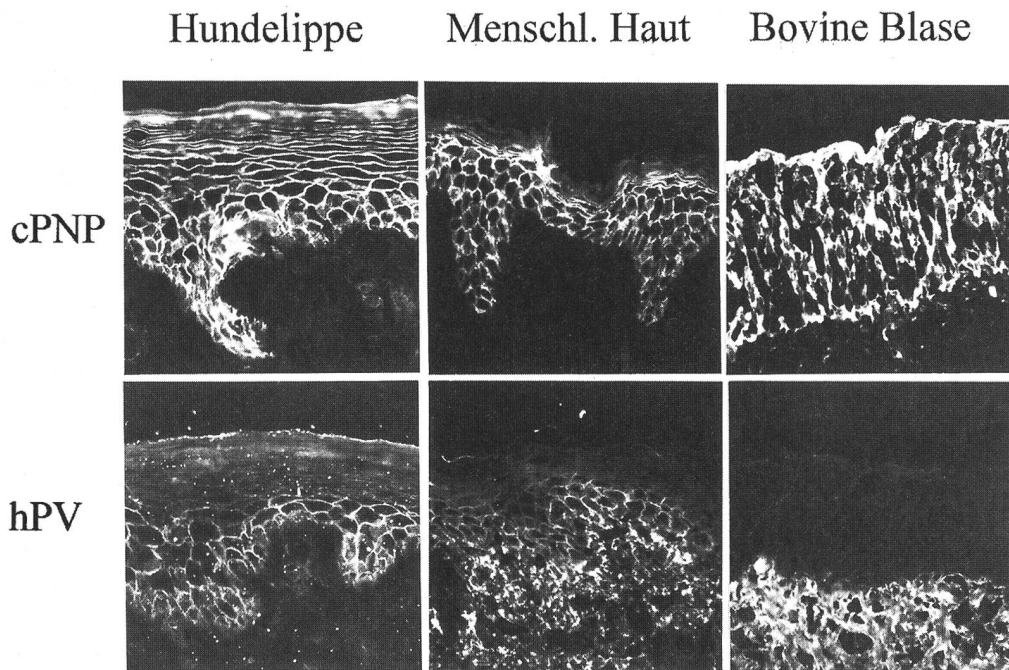


Abbildung 4: Immunfluoreszenzuntersuchung des caninen PNP- (cPNP)-Serums an Lippenschleimhaut, Haut und Harnblase. Das PNP-Serum reagiert nicht nur mit den Plattenepithelien der Haut und oralen Schleimhaut, sondern auch mit dem Blasenepithel. Zum Vergleich das Immunfluoreszenzmuster eines humanen PV-Serums (hPV).

Unsere vor kurzem durchgeführte Studie hat gezeigt, dass das Binden von PV-Autoantikörpern an Keratinozyten intrazelluläre Signale auslöst, die dann zum Verlust der interzellulären Adhäsion führen. Die humanen PV-Seren, die in dieser Studie verwendet wurden, sind hauptsächlich gegen Dsg 3 gerichtet (Abb. 5a) und erzeugen Blasen in der «In-vitro-Haut» von Hundezellen (Abb. 5b; Cramer and Suter, 1993; Suter et al., 1991). Anhand von Untersuchungen mit diesen Antikörpern an Mäusezellen, denen das Plaqueprotein Plakoglobin fehlt (PG<sup>-/-</sup>), konnten wir nachweisen, dass Plakoglobin in der Pathogenese von PV eine zentrale Rolle spielt. Wir stellten fest, dass in PG<sup>-/-</sup> Zellen das Binden von Autoantikörpern an die Zelloberfläche keine Retraktion der Keratinfilamente von der Zellmembran bewirkt, wie wir sie bei normalen

Mäusezellen als Zeichen des Adhäsionsverlustes nachweisen konnten (Abb. 6). Die Bedeutung des Plakoglobins in der Pathogenese von PV konnten wir weiter untermauern, indem wir die Keratinretraktion und den Adhäsionsverlust durch Wiedereinführen von exogenem Plakoglobin in PG<sup>-/-</sup> Zellen mit PV IgG wieder auslösen konnten. Plakoglobin hat als Plaqueprotein nicht nur eine Adhäsionsfunktion, sondern gehört auch zu den *Armadillo*-Proteinen, die Signale in der Zelle weiterleiten können. Durch Messungen der Plakoglobinmenge im Zytoplasma und im Zellkern haben wir nachgewiesen, dass diese intrazelluläre Signaltransduktionsfunktion des Plakoglobins durch PV-Antikörper gestört wird. Durch diese Experimente haben wir zum ersten Mal bei einer autoimmunen bullösen Dermatose belegt, dass die Blasenbildung bei

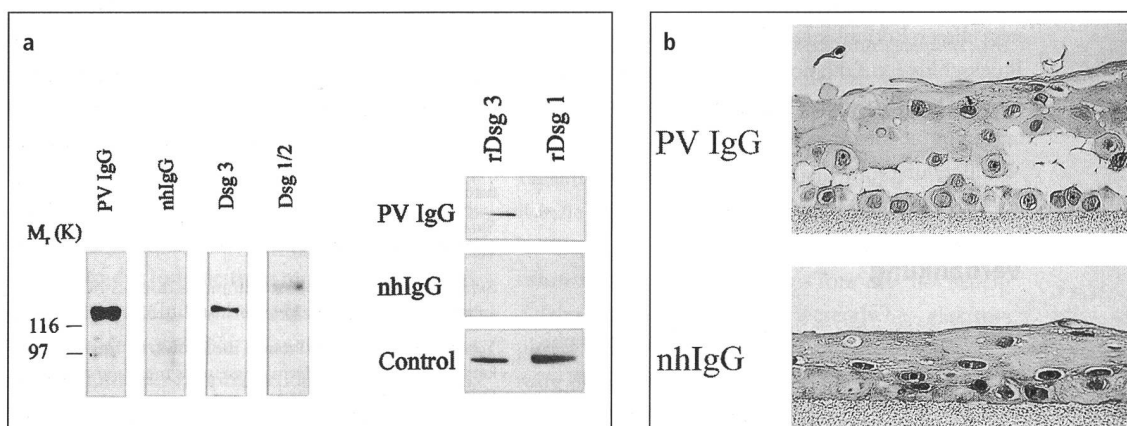


Abbildung 5: a) Immunoblotanalyse humaner Epidermisextrakte (links) und rekombinanten Dsg 1 und Dsg 3 (rechts) mit humanem PV-Serum: Das PV-Serum erkennt ein epidermales Protein, das mit Dsg 3 komigriert (130 kDa, links) und reagiert spezifisch mit rekombinanten Dsg 3 (rechts). b) Histologisches Präparat einer ausdifferenzierten Hundekeratinozytenkultur, die wie die in vivo-Haut ein mehrschichtiges Plattenepithel bildet (In-vitro-Haut am Luft-Medium Übergang). Oben wurde die Kultur mit humanem PV-Immunglobulin (PV IgG) und unten mit normalem Kontroll-IgG (nhIgG) inkubiert. PV-Antikörper verursachen eine suprabasale Spaltbildung, wie sie in vivo vorkommt.



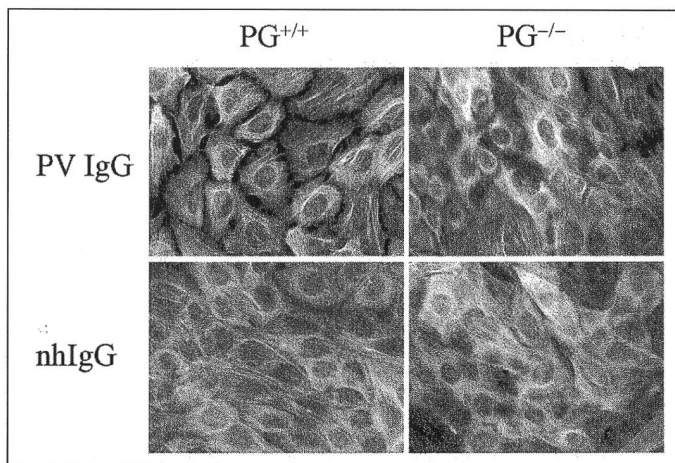


Abbildung 6: Immunfluoreszenzanalyse an Mäusekeratinozytenkulturen, die mit PV IgG oder normalem Kontroll-IgG inkubiert wurden. PG<sup>+/+</sup>-Zellen = normale Keratinozyten mit endogenem Plakoglobin; PG<sup>-/-</sup>-Zellen = Plakoglobin-Nullmutanten. Während bei normalen Zellen durch Binden von PV IgG eine Retraktion der Keratinfilamente und eine Dissoziation von der Nachbarzellmembranen auftritt, zeigen die PG<sup>-/-</sup>-Zellen keine Veränderungen. Abkürzungen wie in Abbildung 5.

PV nicht nur durch das reine Binden der Antikörper zu Stande kommt, sondern durch Störung intrazellulärer Mechanismen, die für die normale Erhaltung der interzellulären Adhäsion notwendig sind.

### Schlussfolgerung

Die Forschungen der letzten Jahre auf dem Gebiet der autoimmunen bullösen Dermatosen haben klar gezeigt, dass die Lokalisation der Autoantigene mit der Art und der Verteilung der Läsionen korreliert. Dies ermöglicht, spezifischere Differentialdiagnosen zu stellen. Die molekularen Mechanismen, die zur Blasen- und Pustelbildung führen, sind jedoch weitgehend unbekannt. Durch *in vitro*-Versuche mit zell- und molekularbiologischen Methoden können heute Schritt für Schritt diese Mechanismen, wie im Falle des PV, eruiert werden. Sie ermöglichen uns nicht nur ein besseres Verständnis der Pathogenese dieser Erkrankungen, sondern erlauben auch Rückschlüsse auf die normale Funktion des mehrschichtigen Plattenepithels und auf andere, nicht autoimmune Störungen wie z.B. die verzögerte Wundheilung.

### Verdankung

Wir danken Barbara Kohler für die photographische Arbeit sowie Christina Härdi und Catherine Bottéron für die Durchsicht des Manuskriptes.

### Literatur

Amagai M. (1995): Adhesion molecules. I: Keratinocyte-keratinocyte interactions; cadherins and pemphigus. *J. Invest. Dermatol.* 104, 146–152.

Amagai M., Nishikawa T., Noursari H. C., Anhalt G. J. and Hashimoto, T. (1998): Antibodies against desmoglein 3 (pemphigus vulgaris antigen) are present in sera from patients with paraneoplastic pemphigus and cause acantholysis *in vivo* in neonatal mice. *J. Clin. Invest.* 102, 775–82.

Amagai M., Tsunoda K., Zillikens D., Nagai T. and Nishikawa, T. (1999): The clinical phenotype of pemphigus is defined by the anti-desmoglein autoantibody profile. *Am. Acad. Dermatol.* 40, 167–70.

Anhalt G. J. et al. (1990): Paraneoplastic pemphigus. An autoimmune mucocutaneous disease associated with neoplasia. *N. Engl. J. Med.* 323, 1729–1735.

Anhalt G. J. (1997): Paraneoplastic pemphigus. *Adv. Dermatol.* 12, 77–96.

Borradori L. and Sonnenberg A. (1999): Structure and function of hemidesmosomes: more than simple adhesion complexes. *J. Invest. Dermatol.* 112, 411–418.

Cramer F. M., Suter M. M. (1993): Calcium-independent increases in pericellular plasminogen activator activity in pemphigus vulgaris. *Exp. Dermatol.* 2, 239–246.

de Bruin A. et al. (1999): Peri- and envoplakin are target antigens in canine and human paraneoplastic pemphigus. *J. Am. Acad. Dermatol.* 40, 682–685.

Iwasaki T. et al. (1995): Canine bullous pemphigoid (BP): Identification of the 180-kd canine BP by circulating autoantibodies. *Vet. Pathol.* 32, 387–393.

Kowalczyk A. P., Bornslaeger E. A., and Norvell, S. M. (1999): Desmosomes: Intercellular Adhesive Junctions Specialized for Attachment of Intermediate Filaments. *Int. Rev. Cytol.* 185, 237–302.

Lemmens P., de Bruin A., de Meulemester J., Wyder M. and Suter M. M. (1998): Paraneoplastic Pemphigus in a Dog. *Vet. Derm.* 9, 127–134.

Müller E. et al. (2000): Cloning of Canine DSG1 and Evidence for Alternative Polyadenylation. *J. Invest. Dermatol.* in press.

Olivry T. et al. (1999): Novel feline autoimmune blistering disease resembling bullous pemphigoid in humans: IgG autoantibodies target the NC16A ectodomain of type XVII collagen (BP180/BPAG2). *Vet. Pathol.* 36, 328–35.

Olivry T. et al. (1998): Canine epidermolysis bullosa acquisita: Circulating autoantibodies target the aminoterminal non-collagenous (NC1) domain of collagen VII in anchoring fibrils. *Vet. Dermatol.* 9, 19–31.

Olivry T., Savary K. C., Murphy K. M., Dunston S. M. and Chen M. (1999): Bullous systemic lupus erythematosus (type I) in a dog. *Vet. Rec.* 145, 165–169.

Suter M. M. et al. (1991): Comparison of growth and differentiation of normal and neoplastic canine keratinocyte cultures. *Vet. Pathol.* 28, 131–138.

Suter, M. M. et al. (1997): Keratinocyte biology and pathology. *Vet. Dermatol.* 8, 67–100.

Suter M. M. et al. (1998): Autoimmune diseases of domestic animals: An update. *Adv. Vet. Dermatol.* 3, 321–337.

Yancey K. B. (1995): Adhesion molecules. II: Interaction of keratinocytes with epidermal basement membrane. *J. Invest. Dermatol.* 104, 1008–1014.

### Korrespondenzadresse

Prof. Dr. M. Suter, Institut für Tierpathologie der Universität Bern, Länggass-Strasse 122, CH-3012 Bern