

# Welche Diagnose stellen Sie?

Objektyp: **Group**

Zeitschrift: **Schweizer Archiv für Tierheilkunde SAT : die Fachzeitschrift für Tierärztinnen und Tierärzte = Archives Suisses de Médecine Vétérinaire ASMV : la revue professionnelle des vétérinaires**

Band (Jahr): **142 (2000)**

Heft 10

PDF erstellt am: **10.07.2024**

## **Nutzungsbedingungen**

Die ETH-Bibliothek ist Anbieterin der digitalisierten Zeitschriften. Sie besitzt keine Urheberrechte an den Inhalten der Zeitschriften. Die Rechte liegen in der Regel bei den Herausgebern.

Die auf der Plattform e-periodica veröffentlichten Dokumente stehen für nicht-kommerzielle Zwecke in Lehre und Forschung sowie für die private Nutzung frei zur Verfügung. Einzelne Dateien oder Ausdrucke aus diesem Angebot können zusammen mit diesen Nutzungsbedingungen und den korrekten Herkunftsbezeichnungen weitergegeben werden.

Das Veröffentlichen von Bildern in Print- und Online-Publikationen ist nur mit vorheriger Genehmigung der Rechteinhaber erlaubt. Die systematische Speicherung von Teilen des elektronischen Angebots auf anderen Servern bedarf ebenfalls des schriftlichen Einverständnisses der Rechteinhaber.

## **Haftungsausschluss**

Alle Angaben erfolgen ohne Gewähr für Vollständigkeit oder Richtigkeit. Es wird keine Haftung übernommen für Schäden durch die Verwendung von Informationen aus diesem Online-Angebot oder durch das Fehlen von Informationen. Dies gilt auch für Inhalte Dritter, die über dieses Angebot zugänglich sind.

## Welche Diagnose stellen Sie?

C. Zimmer, A. Hörauf

Klinik für Kleintiermedizin der Universität Zürich

### Signalement und Anamnese

Ein einjähriger männlicher Golden Retriever namens «Lasco» mit einem Körpergewicht von 20 kg wurde im September in der Kleintierklinik des Tierospitals Zürich vorgestellt. Drei Wochen zuvor war der Hund für zwei Wochen in Frankreich gewesen. Einen Tag nach seiner Rückreise in die Schweiz wurde er anorektisch und zeigte wässrigen Durchfall und Erbrechen. Eine symptomatische Therapie durch den Besitzer während einer Woche (Kohletabletten und Diät) hatte keinen Erfolg gebracht. «Lasco» war regelmässig geimpft (Kombinationsimpfung und Tollwut) und entwurmt worden.

Tabelle 1: Hämatologie, Blutchemie und Urinstatus.

Hämatologie	Patient	Normalwerte
Hämatokrit %	39	43–56
Hämoglobin g/dl	14,2	15,1–19,6
Erythrozyten 10 <sup>6</sup> /ul	6,18	6,3–8,02
Leukozyten 10 <sup>3</sup> /ul	12,5	6,9–13,6
MCH pg	23	23–27
MCHC g/dl	36	32–39
MCV fl	65	64–75
Thrombozyten 10 <sup>3</sup> /ul	351	200–400
Neutrophile stabkernige/ul	0	0–152
Neutrophile segmentkernige/ul	8500	3376–8894
Eosinophile/ul	500	32–1167
Monozyten/ul	875	93–560
Lymphozyten/ul	2625	1272–4208
Retikulozyten %	< 0,1	1
<b>Blutchemie</b>		
Bilirubin gesamt umol/l	497	0,6–3,4
Glukose mmol/l	5,1	4,4–5,9
Harnstoff mmol/l	76	3,9–10,7
Kreatinin umol/l	688	48–90
Protein g/l	63	59–67
Albumin g/l	28	26–37
AP U/l	1320	16–133
ALAT U/l	127	20–51
ASAT U/l	78	19–44
Amylase U/l	4960	590–1350
Natrium mmol/l	148	144–156
Kalium mmol/l	4,4	4,2–5,1
Kalzium mmol/l	2,85	2,3–3,0
Phosphor mmol/l	4,36	1,1–2,07
<b>Harnanalyse</b>		
Spezifisches Gewicht	1,009	1,001–1,060
<b>Teststreifen</b>		
Nitrit	Neg.	Neg.
pH	7,0	5,5–7,0
Protein	Neg.	Neg.
Glukose	++	Neg.
Keton	Neg.	Neg.
Urobilinogen	Neg.	Neg.
Bilirubin	++	Neg.
Blut	Neg.	Neg.
UP/C	0,5	< 1

### Klinische Untersuchung, Initialtherapie und minimale Datenbasis

T: 38,7 °C      P: 100/min      A: 20/min  
 Schleimhautfarbe: Ikterisch  
 Kapilläre Füllungszeit: 2–3 sec.

Das Allgemeinbefinden war sehr stark reduziert. «Lasco» war apathisch, mager bis kachektisch (Abb. 1). Alle Schleimhäute waren ikterisch (Abb. 2). Die restliche klinische Untersuchung ergab nichts Auffälliges.

Nach Entnahme einer Blutprobe wurde mit einer Infusionstherapie begonnen.

Die Resultate von Hämatologie, Blutchemie und Urinanalyse sind Tabelle 1 zu entnehmen. Die Beurteilung des Harnsediments fehlt, da initial zu wenig Harn gewonnen werden konnte.

Eine Ultraschalluntersuchung des Abdomens war unauffällig. Insbesondere waren Grösse und Echogenität der Leber, Gallenblase und Pankreas normal und der Gallengang war nicht gestaut.

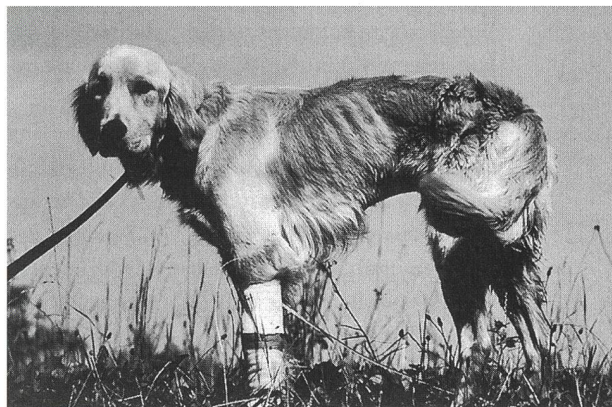


Abbildung 1: «Lasco».

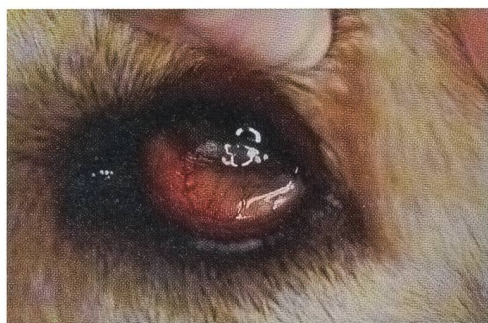


Abbildung 2: Die ikterischen Konjunktiven.



**Wie lautet Ihre Problemliste?  
Wie arbeiten Sie den Fall weiter auf?**

**Problemliste**

Eine erste Problemliste, die sich aus der Anamnese und der klinischen Untersuchung ergibt, lautet:

- |              |             |
|--------------|-------------|
| 1. Ikterus   | 4. Kachexie |
| 2. Erbrechen | 5. Anorexie |
| 3. Durchfall | 6. Apathie  |

Die Problemliste wurde aufgrund der Labor- und Ultraschallbefunde durch folgende Probleme erweitert:

7. Azotämie
8. Hyperphosphatämie
9. Erhöhung der Leberenzyme AP, ALAT und ASAT
10. Hyperamylasämie
11. Leichtgradige normochrome normozytäre nichtregenerative Anämie
12. Monozytose
13. Glukosurie

**Pathophysiologische Überlegungen im Rahmen der Aufarbeitung**

*Ad 1.* Basierend auf unterschiedlichen pathophysiologischen Mechanismen unterscheiden wir folgende drei Formen des Ikterus:

*Prähepatischer Ikterus:* Durch intra- oder extravaskuläre Hämolyse kommt es zu einem Anstieg von unkonjugiertem Bilirubin. Wird die Exkretionskapazität der Leber überschritten, tritt klinisch ein Ikterus auf. Häufigste Ursachen für eine Hämolyse sind primäre (autoimmunhämolytische Anämie, systemischer Lupus erythematodes) und sekundäre immunmedierte Prozesse (infolge von Parasiten wie Babesien und Hämobartonellen, Medikamenten und Neoplasien). Weitere Ursachen einer Hämolyse sind oxidative Schädigungen der Erythrozyten (Methämoglobin-Bildung, Heinz Körper-Formation), angeborene metabolische Erkrankungen (Pyruvatkinase-Mangel und Phosphofruktokinase-Mangel) und Schädigung der Erythrozyten durch mikroangiopathische Zustände (DIC, Dirofilariose, Milztorsion- oder Neoplasie).

Aufgrund des Auslandsaufenthalts des Patienten wurde zunächst eine hämolytische Anämie infolge von Babesien als Ursache für den Ikterus diskutiert. Da bei Patienten mit Hämolyse und klinisch manifestem Ikterus der Hämatokrit meist unter 30% liegt (Barsanti, 1993), bei unserem Patienten aber der Hämatokrit mit 39% nur leicht erniedrigt war, schlossen wir einen prähepatischen Ikterus weitgehend aus. Auf die Bestimmung des unkonjugierten Bilirubins wurde verzichtet, da dieses für die

Unterscheidung der Ikterusformen beim Hund nicht hilfreich ist (Rothuizen und van den Brom, 1987).

*Hepatischer Ikterus:* Störungen auf hepatozellärer Ebene führen zu veränderter Aufnahme, Konjugation und Exkretion des Bilirubins, wobei die Exkretion den geschwindigkeitsbestimmenden Schritt darstellt. Ist eine hepatische Läsion auf die Exkretion am Übergang Hepatozyt-Gallengang lokalisiert oder liegt durch Leberzellschwellung eine Kompression der Gallenkanalikuli vor, so kommt es zu einer intrahepatischen Cholestase. Der Begriff extrahepatische Cholestase steht für eine Obstruktion des Ductus choleducus oder der Hauptgallengänge im Bereich der Porta hepatis. Eine Differenzierung von intra- und extrahepatischer Cholestase ist mit Hilfe von labor diagnostischen Untersuchungen nicht möglich. Bei Patienten mit Hepatozytenpathologie sind in der Regel die Transaminasen (ALAT, ASAT) relativ stärker erhöht als die AP. Bei extrahepatischen cholestatischen Prozessen sind die Verhältnisse umgekehrt. Auch das Cholesterin ist in solchen Fällen nur beschränkt aussagekräftig, da dieses sowohl bei intra- als auch bei extrahepatischer Cholestase ansteigen kann (Center, 1995). Oft erlaubt erst eine ultrasonographische Untersuchung des Abdomens die Unterscheidung hepatischer Ikterus versus posthepatischer Ikterus. Von besonderem Interesse sind dann vor allem Lebergröße und -echogenität, Gallenblase, Gallengang und Pankreas.

*Posthepatischer Ikterus:* Der posthepatische Ikterus ist mit extrahepatischer Cholestase gleichzusetzen und umfasst alle Arten von Galleabflussstörungen beginnend im Bereich der Porta hepatis bis zur Papilla duodeni. Mögliche Ursachen sind eine Pankreatitis, Cholangitis, Neoplasien, Abszesse, traumatische Rupturen und seltener eine Cholelithiasis (Center, 1995).

Bei unserem Patienten gab es ultrasonographisch weder Hinweise für einen gestauten Gallengang noch für eine Pankreatitis, also Veränderungen, die für einen posthepatischen Ikterus (oder extrahepatische Cholestase) sprechen würden. Die bis zu diesem Zeitpunkt erhobenen Befunde sprachen für einen intrahepatischen cholestatischen Prozess.

*Ad 7.* Es werden 3 Formen der Azotämie unterschieden:

*Prärenale Azotämie:* Infolge einer Hypoperfusion der Nieren kommt es zu einer Reduktion der glomerulären Filtrationsrate. Oft sind Dehydratation oder Hämorrhagien für die Hypoperfusion verantwortlich. In der Regel liegt das harnspezifische Gewicht (SG) bei der prärenalen Azotämie >1,030. Im aktuellen Fall war es 1,009, was eine prärenale Azotämie unwahrscheinlich macht.



**Renale Azotämie:** Strukturelle Schädigungen der Nieren führen zur Funktionsabnahme der Organe. Häufige Ursachen für eine renale Azotämie sind chronische oder akute Niereninsuffizienz (CNI, ANI). Das SG liegt beim Hund meist im isostenu-rischen Bereich. Die Azotämie und das SG von 1,009 mit Glukosurie ohne Hyperglykämie liess bei «Lasco» auf das Vorliegen einer renalen Ursache für die Azotämie schliessen.

Die Unterscheidung ANI und CNI ist ein wichtiger Schritt, da die akute Niereninsuffizienz potentiell reversibel ist und sich sowohl Therapie als auch Prognose unterscheiden. Leider ist die Differenzierung nicht leicht und auch nicht immer möglich. Zur Unterscheidung können verschiedene Befunde aus der Anamnese, dem Signalement, der klinischen Untersuchung, der Blut- und Harnanalyse herangezogen werden. Für eine akute Niereninsuffizienz sprechen ein akuter Krankheitsverlauf unter Umständen mit Oligurie (oder gar Anurie), grosse eventuell dolente Nieren und eine Hyperkalämie. Dagegen sprechen für eine chronische Niereninsuffizienz ein chronischer Krankheitsverlauf mit Polyurie und Polydipsie – das Tier sieht chronisch krank aus – kleine höckrige Nieren und eine normochrome normozytäre nichtregenerative Anämie. Für eine ANI sprach bei «Lasco» das Signalement (ein junger Hund), der akute Krankheitsverlauf, die fehlende Polyurie/Polydipsie und die ultrasonographisch unveränderten Nieren.

**Postrenale Azotämie:** Sie wird verursacht durch Obstruktion oder Ruptur der Harnwege. Anamnestisch weisen diese Tiere Harnabsatzstörungen oder fehlenden Harnabsatz auf. Derartige Probleme bestanden in unserem Fall nicht.

*Ad 2.* Das Erbrechen wird vom Brechzentrum in der Medulla oblongata koordiniert. Stimuli hierfür kommen vom Gleichgewichtsorgan und höheren Zentren im Gehirn, der Chemorezeptor Trigger Zone (CTZ) und den viszerale Organen (Gastrointestinaltrakt, andere Organe und Perintonäum). Somit können die Ursachen für das Erbrechen in folgende drei grosse Gruppen eingeteilt werden:

- ZNS Ursachen
- Metabolische Ursachen
- Viszerale Ursachen

Bezogen auf den aktuellen Fall kommen sowohl die Azotämie als metabolische Ursache und weniger wahrscheinlich primär gastrointestinale Ursachen für das Erbrechen in Frage.

*Ad 3.* Vier mögliche Klassifikationsschemata ermöglichen, das Problem Durchfall aus verschiedenen Perspektiven zu beleuchten:

- Nach dem Pathomechanismus: Osmotisch, sekretorisch, bedingt durch Hypermotilität oder

Permeabilitätsstörungen

- Nach dem Verlauf: Akut – chronisch
- Nach der Lokalisation: Dünndarm – Dickdarm
- Nach intestinalen und extraintestinalen Ursachen

Der Durchfall unseres Patienten kann als akuter Dünndarmdurchfall charakterisiert werden.

*Ad 4.* Gewichtsverlust kann durch inadequate Futteraufnahme, erhöhten Energieverbrauch, Malabsorption/Maldigestion von Futter und durch Verlust von Flüssigkeit und Elektrolyten bedingt sein. Kachexie ist das Endstadium der Abmagerung (> 20% Gewichtsverlust). Sie ist vergesellschaftet mit Schwäche, Anorexie und mentaler Depression. Bei «Lasco» führten ohne Zweifel verschiedene Faktoren zur Abmagerung, darunter die seit einer Woche währende Anorexie, der durch die Krankheit erhöhte Energieverbrauch und der Verlust von Flüssigkeit und Elektrolyten bedingt durch den Durchfall und das Erbrechen.

*Ad 5. und 6.* Anorexie und Apathie sind relativ unspezifische Krankheitssymptome, die multifaktoriell gesteuert werden. Sie widerspiegeln den Allgemeinzustand eines Patienten auszeichnet.

*Ad 8.* Im Zusammenhang mit der vorliegenden Azotämie erschien die Hyperphosphatämie am ehesten durch die verminderte glomeruläre Filtration bedingt zu sein. Andere Ursachen wie Hypervitaminose D, osteolytische Knochenkrankungen und Medikamente wurden als weniger wahrscheinlich erachtet.

*Ad 9.* Die Differentialdiagnose einer erhöhten AP beim Hund beinhaltet insbesondere cholestatische Prozesse, Kortisonexzess (endogen oder exogen) und Knochenwachstum oder Lyse. Aufgrund der bisher erhobenen Befunde gingen wir davon aus, dass die intrahepatische Cholestase zur Erhöhung dieses Enzyms führte.

Ein Anstieg der ALT wird hauptsächlich im Zusammenhang mit hepatozellulärer Schädigung oder Regeneration beobachtet und kann im aktuellen Fall durchaus mit der intrahepatischen Cholestase erklärt werden.

Die AST ist grundsätzlich keine leberspezifische Transaminase und kann somit auch bei anderen Krankheitsprozessen wie Myopathien oder Hämolyse ansteigen. In unserem Fall ist sie wahrscheinlich hepatischen Ursprungs.

*Ad 10.* Pankreaserkrankungen (-itis, Abszess und Neoplasie) und eine verminderte glomeruläre Filtration sind die zwei Hauptmechanismen, die zu einer Hyperamylasämie führen können. Daneben



kann auch im Zusammenhang mit gastrointestinalen Erkrankungen eine Erhöhung des Enzyms beobachtet werden. Sowohl klinisch (kein schmerzhaftes kraniales Abdomen) als auch hämatologisch (keine Linksverschiebung → 70% der Hunde mit Pankreatitis haben vermehrt stabkernige Neutrophile) und ultrasonographisch bestand kein Verdacht für eine Pankreaserkrankung. Als Ursache für die Hyperamylasämie bei «Lasco» wurde die verminderte glomeruläre Filtration vermutet.

*Ad 11.* Folgende Differentialdiagnose ergibt sich für eine normochrome normozytäre nicht regenerative Anämie: Anämie der chronischen Erkrankung, Anämie bei CNI, Anämien (meist milde) bei Endokrinopathien (Hypoadrenokortizismus und Hypothyreose) und eine Anämie aufgrund einer akuten Blutung (Regeneration tritt erst nach 3–5 Tagen auf). Aufgrund der Untersuchungsergebnisse war bezüglich Ätiologie keine klare Aussage möglich.

*Ad 12.* Eine Monozytose kann entstehen als Antwort auf Stress/Steroide und durch Krankheiten, die Makrophagen aktivieren; dies im Zusammenhang mit Gewebsuntergang (bei suppurativen, pyogranulomatösen, nekrotisierenden, malignen, hämolytischen, hämorrhagischen oder immunmedierten Prozesse). Die Monozytose des Patienten wurde auf den Krankheitsstress zurückgeführt.

*Ad 13.* In der Regel kommt es erst bei Überschreiten der Nierenschwelle für Glukose (Hyperglykämie > 10 mmol/l) zur Glukosurie. Andere Mechanismen, die zur Glukosurie führen, sind Erkrankungen, die mit Schädigungen (angeboren oder erworben) der Nierentubuli einhergehen. Beispiele dafür sind ANI, CNI, im Zusammenhang mit familiären Nierenerkrankungen, Fanconi Syndrom und primäre renale Glukosurie. Im aktuellen Fall war die Glukosurie ein möglicher Hinweis für das Vorliegen einer ANI mit schwerem tubulärem Schaden.

Aufgrund der Laborbefunde bestand der Verdacht, dass der Ikterus hepatischen Ursprungs war. Hinsichtlich der Azotämie sprach einiges für eine renale Form. Es stellt sich zu diesem Zeitpunkt die Frage nach einer möglichen gemeinsamen Ursache. Eine Reihe von Erkrankungen können mit einem hepatischen Ikterus und einer renalen Azotämie einhergehen. Die wichtigsten sind:

1. Leptospirose
2. Sepsis/Endotoxämie
3. DIC (disseminierte intravasale Koagulopathie)
4. Pankreatitis

Eine Leptospirose tritt gehäuft bei jungen Hunden im Spätsommer auf. Die Bakterien haben eine ausgeprägte Affinität für Leber- und Nierenzellen. Infolge von Bakterienproliferation und Toxineinflüssen kommt es zu einer intrahepatischen Cholestase und Leberzellschädigung (Baldwin et al., 1987). In den Nieren persistieren die Bakterien in den Tubuluszellen, wo freigesetzte Toxine sowie Entzündungsreaktionen zu einem akuten Nierenversagen führen können. Aufgrund des Erkrankungszeitpunkts und des Alters des Tieres war eine Leptospirose als Ursache des hepatischen Ikterus und der renalen Azotämie sehr wahrscheinlich. Daher wurde eine serologische Untersuchung auf Leptospiren-Antikörper mittels Mikroagglutinationstest (MAT) eingeleitet (Tab. 2).

Bei einer Sepsis kommt es infolge bakterieller Toxine und/oder Antikörper gegen Bakterienzellwandbestandteile zur Paralyse des energieabhängigen Transportes der Gallensäuren (GS). Da die GS die primär treibende Kraft für den Gallenfluss darstellen, kann eine Sepsis eine intrahepatische Cholestase verursachen (Meyer und Twedt, 1999). Eine Sepsis führt vor allem über systemisches Organversagen (infolge eines Schocks) zur ANI. Gegen eine Sepsis als Ursache für die Probleme unseres Patienten sprachen die normale Körpertemperatur, die normale Herzfrequenz, die normale Atmung und die fehlende Linksverschiebung (Hardie, 1999).

Eine DIC kann infolge von schweren Krankheiten wie z.B. Neoplasien, Sepsis und Pankreatitiden auftreten. Sie ist gekennzeichnet durch ein Ungleichgewicht von Gerinnungsvorgängen und Fibrinolyse, welches so über Mikrothrombenbildung zu multiplen Organversagen führt. Labordiagnostisch ist die DIC gekennzeichnet durch eine Thrombozytopenie und verlängerte Gerinnungszeiten. Eine DIC als Ursache für die Hepatopathie und renale Azotämie war aufgrund der fehlenden Thrombozytopenie wenig wahrscheinlich. Daher wurde auf die Untersuchung der Gerinnungszeiten verzichtet.

Durch Abflussstörungen im Bereich des Ductus choledochus und direkte Schädigung der Hepatozyten kann eine Pankreatitis zum Ikterus führen. Die Mechanismen der Leberzellschädigung sind nicht ganz klar. Diskutiert werden pankreatische

Tabelle 2: Leptospirenserologie (Mikroagglutinationstest, MAT). Getestet wurde auf 18 Serotypen.

Serotyp	Titer
L. bataviae	1:6400
L. icterohaemorrhagiae	1:3200
L. canicola	1:1600
L. bratislava	1:800
L. pyrogenes	1:400
L. australis	1:200



Proteasen und Entzündungsprodukte, die in die portale Zirkulation gelangen. Bei schweren Verlaufsformen einer Pankreatitis kann es infolge einer DIC oder ischämischer Zustände zum akuten Nierenversagen kommen. Eine Pankreatitis erachteten wir aufgrund des nicht schmerzhaften Abdomens, der fehlenden Linksverschiebung im Leukogramm und des ultrasonographisch unauffälligen Pankreas als unwahrscheinlich.

## Diagnose

### Leptospirose

Der klinische Verdacht einer Leptospirose wurde aufgrund der Kombination einer Hepatopathie mit intrahepatischer Cholestase und einer renalen Azotämie erhoben. Zudem trat die Krankheit im Spätsommer auf. Die Verdachtsdiagnose wurde mit den Ergebnissen des MAT bestätigt. *L. bataviae* war mit hoher Wahrscheinlichkeit der pathogene Keim. «Lasco» war einen Monat zuvor mit der Kombi-Impfung geimpft worden, was die hohen Titer gegen *L. icterohämorrhagiae* und *L. canicola* erklärt. Die Titer gegen *L. bratislava*, *pyrogenes* und *australis* wurden als Kreuzreaktion zu *L. bataviae* interpretieren.

### Krankheitsverlauf

Zur Rehydratation und Unterstützung der Nierenfunktion erhielt «Lasco» in den ersten Tagen Ringer-Laktat-Lösung 8 ml/kg/h i.v. (4-fache Erhaltungsdosis) mit Kalium-Supplementation. Zusätzlich wurde Ranitidin 2 mg/kg/3xtägl i.v. eingesetzt zur Behandlung der urämischen Gastritis. Amoxicillin 20 mg/kg/3 x tägl. i.v. wurde verwendet zur Bekämpfung der Leptospiren in der leptospirämischen Phase bis zur Stabilisierung der Nierenfunktion, dann wurde auf Doxycyclin 5 mg/kg/2 x tägl. p.o. gewechselt, welches zur Elimination des Erregers in den Nieren führt (Greene, 1998; Wohl, 1996). Der Hund erholte sich gut, er nahm an Gewicht zu. Es kam zu einer vollständigen Normalisierung der Laborwerte.

### Zur Leptospirose

**Allgemeines:** Der Erreger der Leptospirose, *L. interrogans*, ist ein weltweit vorkommendes Bakterium aus der Gruppe der Spirochäten, zu welchem etwa 150 verschiedene Serovare zählen. Bei der Erkrankung handelt es sich zudem um eine Zoonose. In unseren Breiten werden die Hunde regelmässig ge-

Tabelle 3: Beispiele für Haupt- und Zufallswirte einiger Leptospiren.

Serovar (Prävalenz abhängig von Region)	Hauptwirt/ Reservoir	Zufallswirt		
		Hund	Katze	Mensch
<i>L. icterohämorrhagiae</i>	Ratte	+	-	+
<i>L. canicola</i>	Hund	+	+	+
<i>L. grippothyphosa</i>	Feldmaus, Hamster, Sumpfmäus	+	+	+
<i>L. pomona</i>	Schwein, Rind, Brandmaus	+	+	+
<i>L. australis</i>	Ratte	+	-	+

gen die Serovare icterohaemorrhagiae und canicola geimpft. Deshalb hat ihre Bedeutung als Krankheitserreger in den letzten Jahrzehnten abgenommen (Wohl, 1996). Die Übertragung erfolgt meist im Spätsommer oder Herbst, hauptsächlich über den Harn infizierter Wirte (Hund und Schwein) oder durch Ingestion infizierter Wirte und Bisse (Ratten und Mäuse; Tab. 3)

**Klinik:** Die klinischen Symptome einer Leptospirose variieren in Abhängigkeit vom Serovar und der Antikörperreaktion des Wirts. Perakute Verlaufsformen sind gekennzeichnet durch plötzliche Todesfälle. Die ersten klinischen Symptome bei einer akuten Leptospirose sind Fieber, Zittern, Myalgie. Die Tiere beginnen zu erbrechen und dehydrieren schnell. Koagulationsstörungen und Gefässschädigungen manifestieren sich in Hämatemesis, Hämatochezia, Mälena, Epistaxis und Petechien. Der subakute Verlauf ist charakterisiert durch die Nephritis mit oder ohne Hepatitis und intrahepatischer Cholestase. Chronische und subklinische Infektionen sind recht häufig und können mit unspezifischen Krankheitssymptomen einer Uveitis anterior, chronischen Hepatitis oder chronischen Niereninsuffizienz einhergehen.

**Diagnostik:** Für die Routine-Diagnostik verwendet man einen Mikroagglutinationstest (MAT), der auf dem Nachweis von vorwiegend IgM-Antikörpern beruht. Probleme bei der Interpretation des MAT sind:

1. Der MAT ist erst 7–9 Tage p.i. positiv
2. Verschiedene Serovare können kreuzreagieren
3. Die Differenzierung zwischen Impf- und Infektionstiter kann schwierig sein

Der Impf-Titer kann in den ersten drei Monaten 1:100 bis 1:400 betragen, im Ausnahmefall sogar 1:3200. Seruntiter gegen andere Serovare, die als Kreuzreaktion zum Impftyp auftreten, sind idR < 1:100 (Bolin, 1996).

**Diagnose-Sicherung:** Als Diagnosesicherung gelten ein mindestens 4-facher Titeranstieg bei Doppel-

bestimmung innerhalb von 1–2 Wochen (Cave: Antibiotika-Therapie kann einen Titer-Anstieg verhindern) oder ein Einzeltiter > 1:800, eine typische Symptomatik und eine Impfung, die nicht mehr als 3 Monate zurückliegt (Bolin, 1996).

**Therapie:** Die unterstützende Therapie richtet sich nach dem Schweregrad der klinischen Symptome (Infusionen, Transfusionen, Plasmaexpander, Diuretika, Mannitol, Dopamin usw).

Zur Bekämpfung des Erregers wird zwei Wochen mit Amoxicillin (10–20 mg/kg q 8 bis 12h, i.v./p.o. je nach Nierenfunktion) behandelt. Anschliessend wird für die Elimination der Bakterien aus den Nieren für weitere zwei Wochen Doxycyclin (2,5–5 mg/kg q 12h, p.o.) verabreicht.

**CAVE:** Tiere mit Verdacht auf eine ANI sofort mit Amoxicillin behandeln!

**Prognose:** Je nach Studie überleben zwischen 70% und 82% die akute Krankheitsphase (Rentko et al., 1992; Harkin und Gartrell, 1996). In der Studie von Rentko et al. (1992), in der der Gesundheitszustand von 17 an Leptospirose erkrankten Hunden über 22 Monate verfolgt wurde, entwickelten von den 12 überlebenden Hunden 4 (33%) eine chronische Niereninsuffizienz.

## Literatur

Baldwin C.J., Atkins C.E. (1987): Leptospirosis in dogs. Cont Ed Comp Sm A 9, 499–507.

Barsanti J.A. (1993): Urin Analysis. In: Lorenz and Cornelius (eds.): Small Animal Medical Diagnosis. Philadelphia: J.B. Lippincott Company 589–600.

Bolin C.A. (1996): Diagnosis of Leptospirosis – A Reemerging Disease of Companion Animals. Seminars in Veterinary Medicine and Surgery – Small Animal 11, 166–171.

Center S.A. (1995): Pathophysiology and Laboratory Diagnosis of Hepatobiliary Disorders. In: Ettinger and Feldman (eds.): Textbook of Veterinary Internal Medicine. Philadelphia: W.B. Saunders 1261–1357.

Greene G.E., Miller M.A., Brown C.A. (1998): Leptospirosis. In Greene (ed.): Infectious Diseases of the Dog and Cat. Philadelphia: W.B. Saunders 273–240.

Hardie E.M. (1999): Therapeutic Management of Sepsis. In: Bonagura (ed.): Kirk's Current Veterinary Therapy XIII, Philadelphia: W.B. Saunders 272–275.

Harkin K.R. and Gartrell C.L. (1996): Canine Leptospirosis in New Jersey and Michigan: 17 Cases (1990–1995). Journal of the American Animal Hospital Association 32, 495–501.

Meyer D.J., Tivedt D.C. (1999): Effect of Extrahepatic Disease on the Liver. In: Bonagura (ed.): Kirk's Current Veterinary Therapy XIII, Philadelphia: W.B. Saunders 668–671.

Rentko V.T., Clark N., Ross L.A., Schelling S.H. (1992): Canine Leptospirosis. Journal of Veterinary Internal Medicine 6, 235–244.

Rothuizen J., van den Brom W.E. (1987): Bilirubin metabolism in canine hepatobiliary and haemolytic disease. Vet Q 9, 235–240.

Wohl J.S. (1996): Canine Leptospirosis. Compendium on Continuing Education for the Practicing Veterinarian 18, 1215–1220.

## Korrespondenzadresse

Med. vet. Cindy Zimmer  
Klinik für Kleintiermedizin der Universität Zürich  
Winterthurerstrasse 260  
CH-8057 Zürich  
E-Mail: czimmer@vetklinik.unizh.ch

Manuskripteingang: 1. Dezember 1999

In vorliegender Form angenommen: 11. Februar 2000

**DIANA VETERA**  
ZÜRICH FRANKFURT LINDAU

**INKL. IHREN DATEN\***

\*ÜBERNAHME IHRER BESTEHENDEN DATEN WENN IMMER MÖGLICH!

SEMIR AG | Veterinärinformatik | Gutstrasse 3 | CH-8055 Zürich | Telefon 01 450 5454 | Telefax 01 450 5445 | www.diana.ch | office@diana.ch