

Beobachtungen über Nahrungsaufnahme und Verdauung bei *Stomoxys calcitrans* (Dipt.)

Autor(en): **Lotmar, Ruth**

Objektyp: **Article**

Zeitschrift: **Mitteilungen der Schweizerischen Entomologischen Gesellschaft = Bulletin de la Société Entomologique Suisse = Journal of the Swiss Entomological Society**

Band (Jahr): **22 (1949)**

Heft 1

PDF erstellt am: **13.09.2024**

Persistenter Link: <https://doi.org/10.5169/seals-401054>

Nutzungsbedingungen

Die ETH-Bibliothek ist Anbieterin der digitalisierten Zeitschriften. Sie besitzt keine Urheberrechte an den Inhalten der Zeitschriften. Die Rechte liegen in der Regel bei den Herausgebern.

Die auf der Plattform e-periodica veröffentlichten Dokumente stehen für nicht-kommerzielle Zwecke in Lehre und Forschung sowie für die private Nutzung frei zur Verfügung. Einzelne Dateien oder Ausdrucke aus diesem Angebot können zusammen mit diesen Nutzungsbedingungen und den korrekten Herkunftsbezeichnungen weitergegeben werden.

Das Veröffentlichen von Bildern in Print- und Online-Publikationen ist nur mit vorheriger Genehmigung der Rechteinhaber erlaubt. Die systematische Speicherung von Teilen des elektronischen Angebots auf anderen Servern bedarf ebenfalls des schriftlichen Einverständnisses der Rechteinhaber.

Haftungsausschluss

Alle Angaben erfolgen ohne Gewähr für Vollständigkeit oder Richtigkeit. Es wird keine Haftung übernommen für Schäden durch die Verwendung von Informationen aus diesem Online-Angebot oder durch das Fehlen von Informationen. Dies gilt auch für Inhalte Dritter, die über dieses Angebot zugänglich sind.

Beobachtungen über Nahrungsaufnahme und Verdauung bei *Stomoxys calcitrans* (Dipt.)¹

von

RUTH LOTMAR

Abt. Biologie der Firma J. R. Geigy A. G., Basel

Inhalt

	Seite
A. MATERIAL UND TECHNIK	98
B. MORPHOLOGIE DES DARMES	98
C. NAHRUNGS-AUFNAHME	99
1. Aufnahme von Blut	100
2. Aufnahme von Zuckerwasser	102
3. Experimentelle Untersuchungen über die Nahrungsaufnahme	102
D. HISTOLOGIE DES MITTELDARMES	103
1. Der erste Abschnitt, das Blutreservoir	103
2. Der verdauende Abschnitt des Mitteldarmes	104
a) Sekretion und Absorption	105
b) Auftreten von Fett in den Darmzellen	105
c) Regeneration des Epithels	109
E. DAS AUFTRETEN VON FETT IM DARM ANDERER INSEKTEN	110
1. Fett-Vorkommen bei Blutsaugern	110
2. Fett-Vorkommen bei Nicht-Blutsaugern	111
F. ÜBER DIE BEDEUTUNG DER FETT-EINSCHLÜSSE	112
G. ZUSAMMENFASSUNG	114
Literatur	115
Verzeichnis der Abkürzungen	115

¹ Meinem Vater zum 26. Oktober 1948 gewidmet.

Stomoxys calcitrans, der gemeine Wadenstecher, ist allgemein verbreitet und kann in der Nähe von weidendem Vieh oder in Kuhställen meist zahlreich gefunden werden. Es liegen schon verschiedene Arbeiten vor, die sich mit Freiland-Beobachtungen oder sinnesphysiologischen Fragen bei *Stomoxys* befassen (WILHELMI 1917, KRIJGSMAN 1930, THOMSEN 1938, HAMMER 1941). Über die Art der Nahrungsaufnahme, über Morphologie und Histologie des Darmes und die feineren Vorgänge der Verdauung ist bis dahin nur wenig bekannt. So war es eine interessante und lohnende Aufgabe, sich mit diesen Problemen einmal etwas eingehender zu befassen.

A. Material und Technik

Da *Stomoxys calcitrans* in unseren Laboratorien fortlaufend in grosser Zahl gezüchtet wird, stand mir Untersuchungsmaterial — nach Alter und Herkunft bekannt — unbegrenzt zur Verfügung. Zu Vergleichszwecken kamen öfters auch Tiere zur Verwendung, die in Kuhställen in der Umgebung von Basel gefangen wurden. Als Blutspender für die Versuchstiere dienten Meerschweinchen. Zuckerwasser stand ihnen in einem Glasschälchen ständig zur Verfügung. Temperatur ca. 23° C, Käfig 35 × 30 × 15 cm.

Zur Untersuchung des Darmtraktes wurde folgendermassen verfahren: Eine mit Paraffin ausgegossene Petrischale wird mit Wasser oder physiologischer Kochsalzlösung gefüllt und die mit Äther abgetöteten Tiere durch den Thorax angenadelt. Mit zwei feinen Pinzetten wird das Abdomen sorgfältig aufgerissen, so dass der Darm zu Tage tritt. Handelte es sich nur um Feststellungen wie Füllungszustand, Durchgang der Nahrung oder ähnliche Beobachtungen, so genügte es, den mehrfach gewundenen Darm vorne zu lösen und langsam zu strecken, so dass er im umgebenden Wasser frei flottieren konnte. Sollte der Darm histologisch untersucht werden, so wurde er vorne und hinten mit den Pinzetten gefasst und abgerissen, sorgfältig gestreckt und möglichst rasch in die Fixierungsflüssigkeit getaucht. Als Fixierungsmittel fand das Gemisch nach VAN LEEUWEN Verwendung (Pikrinsäure — Formol — Eisessig), das sich für histologische Untersuchungen von Insekten sehr bewährt. Gefärbt wurde nach einigen orientierenden Versuchen mit Haematoxylin Böhmer — Eosin, gelegentlich mit Azan.

B. Morphologie des Darmes

Beim Stomoxysdarm können, wie bei allen Insekten, die drei Hauptabschnitte ektodermaler Vorderdarm, mesodermaler Mitteldarm und ektodermaler Hinterdarm unterschieden werden. Zum

Vorderdarm gehört der kurze Ösophagus, der in den weit vorne im Thorax gelegenen Proventriculus mündet, und die im Abdomen liegende dünnhäutige Kropfblase. Ihr Ausführungsgang zieht durch den Thorax nach vorne und vereinigt sich dicht vor dem Proventriculus mit dem Ösophagus (Abb. 1). Der ringartig verdickte Proventriculus ist für die Entstehung der peritrophischen Membran verantwortlich und bildet den Übergang zum Mitteldarm. Dieser beginnt mit einem geraden dünnen Rohr, das durch den Thorax in das Abdomen führt. Der mehrfach gewundene, im Abdomen liegende Mitteldarmteil zerfällt in zwei etwa gleich lange Hauptabschnitte. Der erste Abschnitt dient als Reservoir für das frisch aufgenommene Blut (Abb. 1 und 2, 1). Seine dünne, von einem feinen Muskelnetz umspannte Wand ist sehr dehnbar. Bei leerem Darm ist dieses Stück schlaff und unscheinbar (Abb. 3, 1). Nach der Blutaufnahme dagegen sieht man einen leuchtend roten, dicken gewundenen Schlauch, welcher den stark aufgetriebenen Hinterleib gänzlich ausfüllt (Abb. 2, 1). Der Übergang des Blutreservoirs zum eigentlichen verdauenden Abschnitt des Mitteldarmes ist im leeren wie im blutgefüllten Zustande deutlich. Im leeren Darm ist der Beginn gekennzeichnet durch eine kleine opak-milchigweisse Zone (Abb. 1, 2). Ihre Zellen zeichnen sich durch besonders dichtes, stark anfärbbares Plasma und rege Sekretionstätigkeit aus. Im blutgefüllten Zustand ist der Übergang (abgesehen vom bedeutend grösseren Volumen des Reservoirs) an der Farbe des Blutes zu erkennen. Im Reservoir haben wir eine unverändert leuchtend rote Farbe, während mit Beginn des verdauenden Abschnittes (Abb. 1 und 2, 3) eine tief-rotbraune, fast schwarze Färbung des Darminhaltes auftritt. Das Ende des Mitteldarmes ist durch die Einmündung der Malpighischen Gefässe festgelegt; je 2 der 4 Gefässe haben eine gemeinsame Mündung. Der Enddarm ist ziemlich kurz und besteht aus dem Hinterdarm I und II und der Kotblase mit den vier grossen Rektalpapillen.

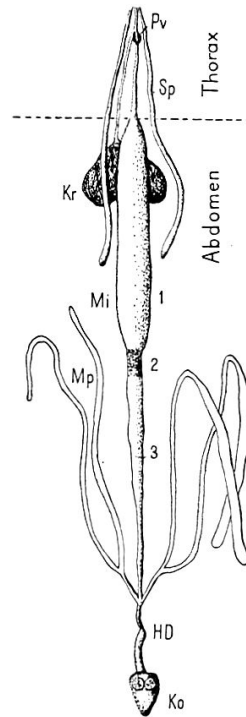


Abb. 1. — Darmtrakt von *Stomoxys*, schematisiert. ca. 4 × vergr. Zeichenerklärung S. 115.

C. Nahrungsaufnahme

Die Hauptnahrung von *Stomoxys* besteht aus Säugerblut. Stehen jedoch keine Blutspender zur Verfügung, so werden auch süsse Säfte (Nektar, Zuckerwasser usw.) recht gerne aufgenommen, vor allen Dingen von den Männchen (THOMSEN 1938, HAMMER 1941). Die Eierstöcke der Weibchen entwickeln sich nur nach Blutaufnahme.

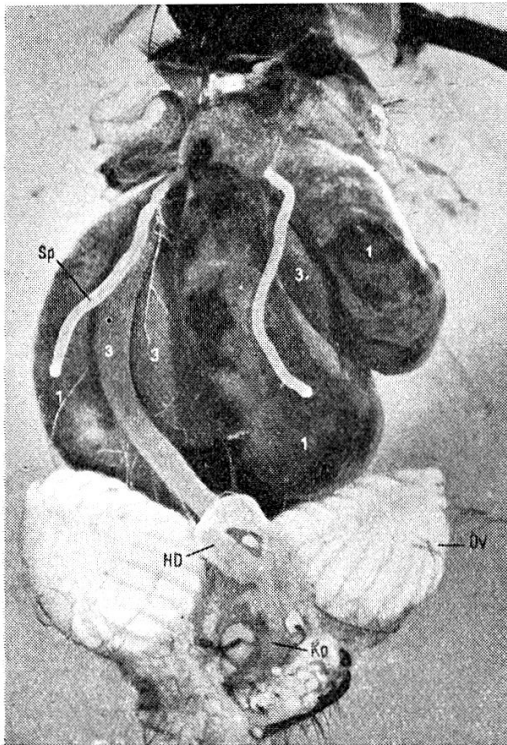


Abb. 2. — Situsbild von *Stomoxys*, unmittelbar nach der Blutaufnahme. 10 × vergr., Malp. Gefässe entfernt. Der erste Mitteldarmabschnitt (Blutreservoir) ist prall gefüllt mit Blut. (1). Darunter liegt die leere Kropfblase.

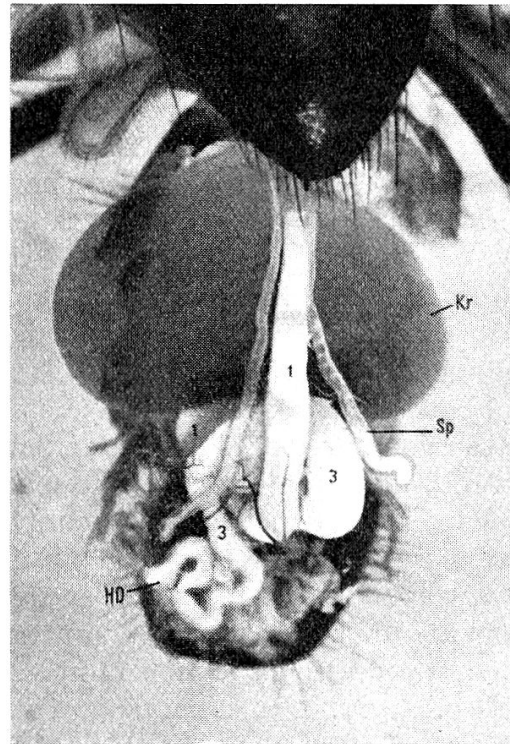


Abb. 3. — Situsbild von *Stomoxys* unmittelbar nach der Aufnahme von Zuckerwasser. 10 × vergr., Malp. Gefässe entfernt. Der Kropf ist gefüllt mit Zuckerwasser. Das Blutreservoir ist leer. (1).

In unseren Zuchten (23° — 24° C) begannen die Weibchen nach der dritten bis vierten Blutmahlzeit mit der Eierlage. Ihre Lebensdauer war mit 8—9 Tagen verhältnismässig kurz; offenbar werden sie durch die intensive Legetätigkeit rasch erschöpft und gehen bald zugrunde. Bei reiner Zuckerwasser-Nahrung können die *Stomoxys* deutlich länger — bis zwei Wochen — am Leben erhalten werden. (Die gleiche Beobachtung machte BÜTTIKER 1948 bei Stechmücken). Die Eierstöcke der Weibchen bleiben jedoch unentwickelt und kopulierende Tiere konnten nie beobachtet werden. Hungernde *Stomoxys* sterben nach 2—3 Tagen.

1. Aufnahme von Blut

Beim Stechakt bohrt die *Stomoxys* ihren Rüssel in die Haut des angegangenen Säugers oder Menschen ein und beginnt meist unverzüglich zu saugen. Je nachdem, ob eine günstige Stelle mit einem grösseren Blutgefäss getroffen worden ist oder nur eine engste Kapillare,

dauert der Saugakt 1—2 Minuten oder bis fast zu einer halben Stunde. Die aufgenommene Blutmenge beträgt im Durchschnitt rund 13 mgr — beinahe das $1\frac{1}{2}$ fache des Körpergewichtes —, wie durch Wägung einer grösseren Zahl von Jungtieren vor und nach der ersten Blutmahlzeit festgestellt wurde ¹.

Eröffnet man eine vollgesogene *Stomoxys* sofort nach dem Saugakt, so zeigt sich, dass das aufgenommene Blut *ausnahmslos* in den dehnbaren, als *Reservoir dienenden ersten Mitteldarmabschnitt* geleitet worden ist. (Abb. 1 und 2, 1). Trotz maximaler Füllung und Dehnung dieses Darmteiles konnten nie auch nur die geringsten Blutmengen im Kropf beobachtet werden. Meist liegt die Kropfblase zusammengepresst und versteckt unter den prallgefüllten Darmschlingen. Bei der Tsetsefliege, einem obligaten Blutsauger, wird ausser dem ersten Mitteldarmabschnitt auch der Kropf als Blutreservoir verwendet (STUHLMANN 1907, WIGGLESWORTH 1929).

Das im Darmreservoir gespeicherte Blut ist nicht koaguliert, jedoch deutlich dickflüssiger als Normal-Blut. Offenbar wird das überschüssige Wasser — nach Durchtreten durch die dünne Reservoirwand — von den Malpighischen Gefässen aufgenommen und gelangt von dort verhältnismässig rasch in den Enddarm. Öfters kann man noch während des Saugaktes das Austreten von einem oder zwei wasserklaren Tröpfchen aus dem After beobachten. Es handelt sich dabei möglicherweise um das mit dem Blut aufgenommene überschüssige, resorbierte und wieder ausgeschiedene Wasser.

Nach vollendetem Saugakt fliegen die *Stomoxys* an eine der Käfigwände, putzen eifrig ihren Rüssel und die Fühler und sitzen dann viele Stunden lang fast bewegungslos. Während dieser Zeit tritt das aufgenommene Blut allmählich über in den folgenden Mitteldarmabschnitt, wo es fortlaufend abgebaut und resorbiert wird. Bei Zimmertemperatur dauert die Verarbeitung und Resorption einer Blutmahlzeit etwa einen Tag. (24 Stunden nach dem Saugakt zeigten von 164 *Stomoxys* 91 Tiere ein leeres Darmreservoir, während bei 73 Tieren noch geringe Mengen von unverdaulichem Blut vorhanden waren.) Die Verarbeitung des Blutes setzt sehr rasch ein, denn schon ganz kurze Zeit nach der Aufnahme findet man den verdauenden Mitteldarmabschnitt mit dunkelgefärbtem, halbverdaulichem Blut gefüllt. Die ersten Kotspritzer können 2—3 Stunden später beobachtet werden. Ihre Zahl nimmt in den folgenden Stunden, d. h. bis zum Ende der Verdauungstätigkeit, gleichmässig zu und beträgt schliesslich insgesamt rund 55—80 Einzelspritzer. Dieser im Laufe einer Blutmahlzeit abgesetzte Kot weist ein Durchschnittsgewicht von 2,8 mgr ($\pm 0,7$) auf, also etwas mehr als $\frac{1}{5}$ der aufgenommenen Blutmenge. (Zur Feststellung des Kotgewichtes wurde eine grössere Zahl von *Stomoxys*

¹ Gewicht der *Stomoxys* vor der Blutaufnahme : Mittel 8,8 mgr.
Gewicht der *Stomoxys* nach der Blutaufnahme : Mittel 21,6 mgr.

sofort nach dem Saugakt abgefangen und einzeln in kleine mit Drahtgaze bedeckte Glaszylinder gesetzt. 24 Stunden später wurden die Tiere seziiert und die Glasgefäße derjenigen, welche einen völlig leeren Darm aufwiesen, mit den darin enthaltenen Kotspritzern gewogen.)

2. Aufnahme von Zuckerwasser

Hungernde *Stomoxys*, denen Zuckerwasser geboten wird, setzen sich meist ziemlich rasch an das Glasschälchen, strecken den Rüssel und beginnen zu saugen. Es erwies sich als vorteilhaft die Flüssigkeit etwas zu färben (Methylenblau oder andere Farbstoffe), da auf diese Weise der Weg des aufgenommenen Zuckerwassers sehr genau verfolgt werden konnte. Eröffnet man eine *Stomoxys*, die am Zuckerwasserschälchen abgefangen wurde, so findet man die Kropfblase stets prall gefüllt mit der gefärbten Flüssigkeit, während der gesamte Darmtrakt leer ist. (Abb. 3.) Ähnlich wie bei Tabaniden (CRAGG 1920) und Stechmücken (BÜTTIKER 1948) dient somit auch bei *Stomoxys* ausschliesslich der Kropf als Zuckerwasserreservoir und nie der Darm. Aus dem Kropf wird dann das Zuckerwasser allmählich, je nach Bedarf, in den verdauenden Mitteldarmabschnitt geleitet, wo es abgebaut und resorbiert wird. Der erste Mitteldarmabschnitt (Blutreservoir) ist nach Aufnahme und während der Verarbeitung von Zuckerwasser nie gedehnt oder gar prall gefüllt, und funktioniert offenbar nur als durchleitendes Rohr.

Der mit Zuckerwasser gefüllte Kropf erzeugt bei *Stomoxys* vermutlich nicht ein Gefühl der Sättigung; denn sobald den Tieren Blut zur Verfügung gestellt wird, stürzen sie sich darauf und saugen ihr Darmreservoir voll. Bei einer nachfolgenden Sektion ergibt sich ein sehr buntes Bild: Der Kropf mit dem gefärbten Zuckerwasser hellblau gefüllt, die prallen Windungen des Darmes leuchtend rot und darauf liegend die gelbweissen Malpighischen Gefäße.

3. Einige experimentelle Untersuchungen über die Nahrungsaufnahme

Durch verschiedene Experimente wurde versucht Aufschluss darüber zu bekommen, auf welchen Sinneseindrücken es beruht, dass die eine Flüssigkeit — Zuckerwasser — jeweils in den Kropf, und die andere — das Blut — in das Mitteldarm-Reservoir geleitet wird. Blut wird natürlicherweise nur nach vorangegangenem Stechakt aufgesaugt. Es wäre nun denkbar, dass dieser Stechakt das Signal dafür ist, die anschliessend aufgenommene Nahrung in das Darmreservoir zu leiten. Diese Vermutung scheint jedoch nicht zuzutreffen, da bei *Stomoxys*, die aus einem offenen Schälchen warmes Blut saugten, also ohne vorangegangenen Stechakt, dieses nur im Darmreservoir und

nie im Kropf gefunden wurde. Umgekehrt wird Zuckerwasser, das den *Stomoxys* erst nach vorangehendem Stechakt zugänglich gemacht wird, nur in den Kropf und nicht in den Darm geleitet¹. Ferner könnte die Temperatur eine Rolle spielen in dem Sinne, dass warme Lösungen — wie das Blut — in den Darm und kalte Lösungen — wie Zuckerwasser oder süsse Pflanzensäfte — in den Kropf geleitet würden. Aber auch dies scheint nicht zuzutreffen. Warmes Zuckerwasser wurde ebenfalls im Kropf gespeichert, während offen dargebotenes kaltes Blut (das allerdings nur sehr ungern angegangen wird, sodass nur 4 Tiere untersucht werden konnten) direkt in das Darmreservoir geleitet worden war.

Als weitere Sinneseindrücke käme noch der Geschmack und die Viskosität der aufgenommenen Flüssigkeiten in Frage. Es scheint, als ob tatsächlich diese beiden Faktoren eine Rolle spielen. Verfüttert man nämlich Blutserum allein, also eine Lösung, die bedeutend weniger zähflüssig ist als Normal-Blut und in dieser Hinsicht somit dem Zuckerwasser gleicht, andererseits aber noch einen gewissen Blutgeschmack besitzt, so wissen die *Stomoxys* offenbar nicht mehr genau, woran sie sind. Bei 4 Tieren, die wie üblich sofort nach der Nahrungsaufnahme seziert wurden, fand sich Serum nur im Kropf, bei 7 weiteren Tieren sowohl im Kropf wie im Darmreservoir und bei den letzten 25 nur im Darmreservoir. Wurde schliesslich Zuckerwasser verfüttert, welches durch Beigabe von Agar oder Gelatine zähflüssig gemacht worden war, in dieser Hinsicht also dem Normal-Blut angeglichen wurde, so zeigte sich ebenfalls ein nicht einheitliches Verhalten. Bei 11 Tieren fand sich die Flüssigkeit nur im Kropf, bei 3 Tieren sowohl im Kropf wie im Darmreservoir und bei 3 Tieren nur im Darmreservoir.

D. Histologie des Mitteldarmes

1. Der erste Abschnitt, das Blutreservoir

Histologisch ergeben sich sehr verschiedene Bilder, je nachdem, ob das Darmreservoir leer oder aber mit Blut gefüllt ist. Bei leerem Zustand besteht das Epithel aus ziemlich hohen Zylinderzellen mit

¹ Die Anregung zu diesem hübschen Versuche verdanke ich Herrn R. Wyniger, J. R. Geigy AG. Einer leicht narkotisierten weissen Maus wurde subkutan methylenblau-gefärbtes Zuckerwasser eingespritzt. Gleich darauf wurde die Maus in einen Käfig mit hungrigen *Stomoxys* gesetzt, wo sie nach kurzer Zeit von diesen angegangen wurde. Nach ganz normalem Stechakt begannen die *Stomoxys* zu saugen. Noch während der Saugtätigkeit wurden sie von der Maus abgefangen und sofort seziert. Aufgenommenes Blut fand sich bei den untersuchten Tieren nirgends, sondern nur blaues Zuckerwasser, das ausnahmslos im Kropf gespeichert war.

mittelständigem Kern und schwach anfärbbarem Plasma. Die Zellen sind meist in leichter Sekretion begriffen und entlassen grössere Blasen in das Lumen. Es sind dies jedoch nicht Verdauungssekrete, denn das Blut zeigt sich während der gesamten Speicherungszeit unverändert und die roten wie die weissen Blutkörperchen bleiben intakt. Vermutlich handelt es sich um Abgabe eines die Blutgerinnung verhindernden Stoffes, das Antikoagulin. Wie durch CORNWALL und PATTON 1914 festgestellt werden konnte, wird bei *Stomoxys* Antikoagulin nicht wie bei einer Anzahl anderer Blutsauger von den Speicheldrüsen geliefert, sondern vom Mitteldarm. Nähere Angaben über den Ort der Absonderung werden von den beiden Autoren nicht gemacht. — Das Darmepithel ist umgeben von einer inneren Ring- und einer äusseren Längsmuskelschicht. Besonders die Ringmuskelschicht ist bei leerem, schlaffem Darm von beträchtlichem Ausmass.

Ganz anders ist das Aussehen des prallgefüllten Reservoirs. Epithel und Muskulatur sind oft kaum mehr als solche zu erkennen. Die Epithelzellen und ihre Kerne sind infolge der Dehnung plattgedrückt und flach und die darüberliegende Muskulatur zu feinsten Strängen ausgezogen. Erst mit fortschreitender Leerung des Reservoirs bekommen Epithel und Muskulatur allmählich wieder ihr normales Aussehen, ganz ähnlich wie dies von WIGGLESWORTH 1929 bei *Glossina* beobachtet worden ist.

2. Der verdauende Abschnitt des Mitteldarmes

Auf das Blutreservoir folgt der eigentliche verdauende Darmabschnitt, in welchem die Sekretion von Verdauungsfermenten wie die Absorption der aufgeschlossenen Nahrung stattfindet. Sekretion, Absorption und Regeneration des Epithels folgen sich mehrmals während der rund 24 Stunden, die zur Verarbeitung einer Blutmahlzeit benötigt werden. Da der Endteil des Mitteldarmes jedoch später vom zufließenden Blute erreicht wird als der direkt an das Reservoir schliessende Anfangsabschnitt, so setzt der Abbau nicht im ganzen Darm gleichzeitig ein. Als Folge hiervon findet man im selben Schnittbild oft alle die verschiedenen Stadien gruppen- oder zonenweise nebeneinander. Diese Vielgestaltigkeit des verdauenden Epithels in ein und demselben Darm macht es nicht ganz leicht, die beobachteten Stadien zeitlich nacheinander einzuordnen. So musste eine möglichst grosse Zahl von Schnittserien zur Untersuchung herangezogen werden. Der Darmtrakt wurde in verschiedenen Zeitpunkten nach dem Stechakt fixiert. Am besten eigneten sich Jungtiere, die zum ersten Male Blut aufnahmen. Ausserdem wurden auch einige Därme von Hungertieren oder solchen, die mit Zuckerwasser gefüttert worden waren, zu Vergleichszwecken verwendet. Eine wichtige Ergänzung zu den Schnittpräparaten bot die Untersuchung von lebendem Material.

Wie schon erwähnt, schliesst an das Reservoir eine kurze, rein sezernierende Zone an (Abb. 1, 2). Ihre Zellen werden fast stets in starker Sekretion angetroffen und entlassen zahlreiche grosse Blasen in das Lumen. Das Zellplasma ist sehr dicht und stark anfärbbar.

Im folgenden Hauptabschnitt (Abb. 1 und 2, 3) wurde ursprünglich eine erste und eine zweite Zone unterschieden, wobei letztere, die bis zur Einmündung der Malpighischen Gefässe reicht, sich durch ein engeres Lumen und etwas niedrigere Epithelzellen auszeichnet. Da der Übergang von der ersten zur zweiten Zone ganz allmählich erfolgt, und in ihrer Funktion offenbar kein grundsätzlicher Unterschied besteht (der Verdauungsprozess scheint in der ersten Zone etwas intensiver zu sein), wurde diese Unterteilung später fallen gelassen.

Die Zellen des verdauenden Epithels haben meist eine ziemlich breite Basis. Sie stossen nur im unteren Drittel an die Nachbarzelle an, während der obere Teil eine frei in das Lumen ragende Kuppel bildet. Im Ruhe- oder Absorptionsstadium trägt diese Kuppel einen geschlossenen, breiten hyalinen Saum, der häufig die Struktur eines Stäbchensaumes erkennen lässt. Im Sekretionsstadium wird der Saum von den abgegebenen Blasen durchbrochen. Der verhältnismässig grosse Kern liegt mittelständig. An der Basis zwischen den Epithelzellen zerstreut finden sich kleine Nester von Regenerationszellen. Es sind dies kleine, schwach färbbare, fast nur aus dem Kern bestehende Zellen. Auf ihre Tätigkeit und Aufgabe wird unten noch eingegangen.

a) *Sekretion und Absorption.*

Im leeren Darm oder zu Beginn der Verdauungstätigkeit findet man die Epithelzellen meist in ausgesprochenem Sekretionsstadium; grosse Blasen treten durch den hyalinen Saum hindurch und werden zahlreich in das Lumen abgestossen. Diese Sekretion ist merokrin, die Zellkerne bleiben erhalten (Abb. 4). Auf das Sekretionsstadium folgt die Absorption. Als Absorptionszellen wurden solche Zellen gedeutet, die keine Sekrete abgeben und sich durch stark anfärbbares Plasma (besonders im freistehenden Teil der Zelle oberhalb des Kerns), sowie durch einen schönen, geschlossenen Grenzsäum auszeichnen (Abb. 5). Man findet sie entweder einzeln oder in kleinen Gruppen zwischen den sezernierenden Zellen, oder in ausgedehnten Bezirken nebeneinander.

b) *Auftreten von Fett in den Darmzellen*

Ausser den eben beschriebenen Sekretions- und Absorptionsstadien finden sich im verdauenden Darmabschnitt noch Zellen mit gänzlich anderem, ungewohntem Aussehen. Der oberhalb des Kernes gelegene Teil der Zelle ist prall gefüllt mit runden, farblosen «Vakuolen» (Abb. 6). Vereinzelt treten solche Zellen erstmals 1—2 Stunden nach

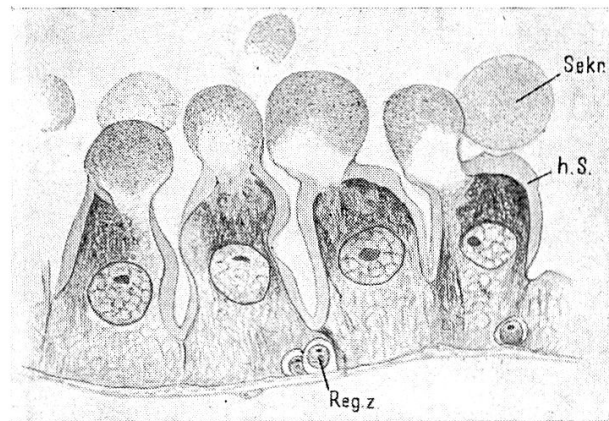


Abb. 4. — Epithel des verdauenden Mitteldarmabschnittes im Sekretionsstadium.
1000 \times vergr., Längsschnitt, Orig. Zeichnung.

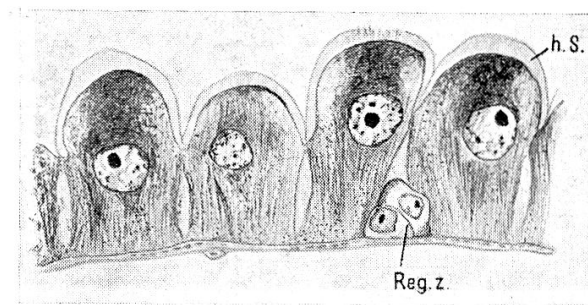


Abb. 5. — Epithel des verdauenden Mitteldarmabschnittes im Absorptionsstadium.
1000 \times vergr., Längsschnitt, Orig. Zeichnung.

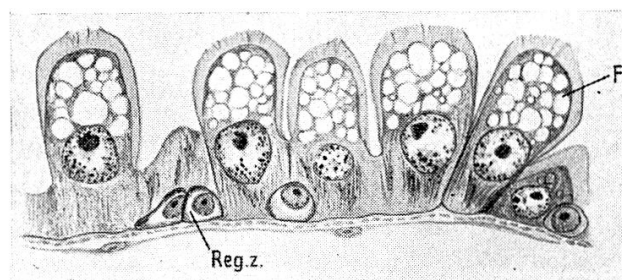


Abb. 6. — Mitteldarmepithel mit Fett-Einschlüssen. 1000 \times vergr., Längsschnitt,
Orig. Zeichnung.

der Blutaufnahme auf, während sie 5—6 Stunden später ausnahmslos in diesem oder jenem ausgedehnten Bezirk des verdauenden Darmabschnittes zu finden sind. Durch Untersuchung des lebenden Darmes

unter Zugabe von Sudan¹ konnte nachgewiesen werden, dass die farblosen «Vakuolen» in Wirklichkeit Fettkugeln sind (Abb. 7); infolge des Fixierungs- und Färbeverfahrens sind sie herausgelöst worden, sodass im Schnittpräparat nur die leeren Hohlräume zurückblieben.

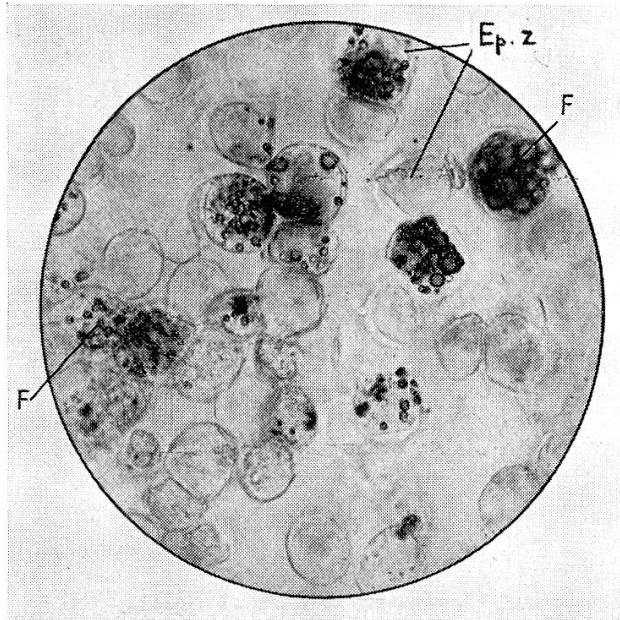


Abb. 7. — Fett-Nachweis im lebendfrischen Darm mit Sudan. 240 × vergr. Durch den Deckglasdruck wurden die Epithelzellen aus dem Verband gelöst und haben sich abgekugelt. Einige von ihnen enthalten zahlreiche grössere oder kleinere Fettkugeln. (Mit Sudan rot angefärbt.)

Das massenhafte Auftreten von Fett in den Darmzellen war überraschend und vorerst unerklärlich. Die Beobachtung weiterer, sehr typischer Stadien in den Schnittpräparaten lässt erkennen, dass es sich dabei nicht um aus der Nahrung stammendes, absorbiertes Fett handeln kann. Man findet nämlich recht häufig Zellgruppen, die ihre Kuppen mitsamt den darin enthaltenen Fettkugeln in das Lumen entlassen (Abb. 8). Solche Stadien können in keiner Weise in Einklang gebracht werden mit einer Absorption von Fett. Es scheint sich viel eher um ein Abstossen von Fett, um eine Art Exkretion desselben zu handeln.

¹ Die herauspräparierten Därme werden in einen kleinen Wassertropfen auf den Objektträger gebracht, mit Hilfe einer Nadel oder feinen Pinzette etwas aufgerissen, dann das Wasser seitlich abgesaugt und durch einen Tropfen einer alkoholischen Sudan-Lösung ersetzt. Ausser Sudan III wurde häufig der nah verwandte Farbstoff Sudanschwarz verwendet; da dieser Fettsubstanzen in einem dunkelblauen Tone anfärbt, war jede Verwechslung mit allfälligen roten Blutresten ausgeschlossen. Die mit einem Deckglas versehenen Präparate wurden unmittelbar danach mikroskopiert. Es gelangten mehr als 300 Därme zur Untersuchung.

Noch deutlicher für eine Exkretion des Fettes sprechen folgende Bilder: Es werden nicht nur, wie in Abb. 8, die Zellkuppen abgestossen, sondern die ganze Fett enthaltende Zelle mitsamt dem Kern (Abb. 9). Man findet solche abgestossene Zellen oft zahlreich im Darmlumen, wo sie allmählich degenerieren. Anfänglich zeigen die Kerne noch deutlich ihren Nukleolus und das Chromatingerüst, bald aber werden sie pyknotisch und undifferenziert dunkel anfärbbar (Abb. 10). Die Fettvakuolen werden aus den zerfallenden Zellen in das Darmlumen entlassen, wo sie zu grösseren Fettkomplexen zusammenfliessen und endlich mit den unverdaulichen Rückständen des Blutes in die Kotblase gelangen. — Ergänzend sei noch bemerkt, dass

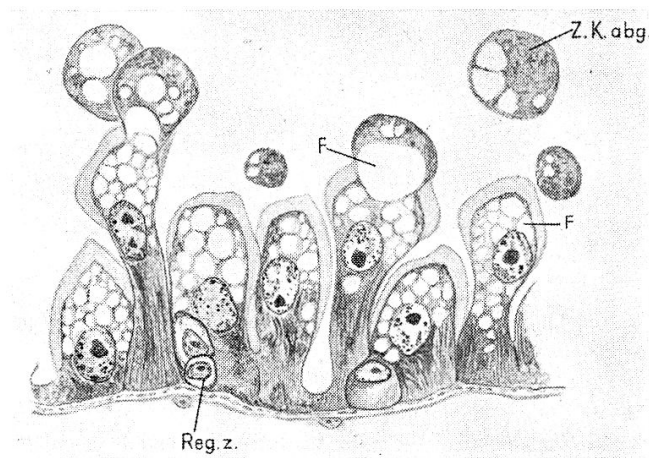


Abb. 8. — Mitteldarmepithel: Die Zellkuppen mit den darin enthaltenen Fettkugeln werden in das Darmlumen abgestossen. 1000 \times vergr., Längsschnitt, Orig. Zeichnung.

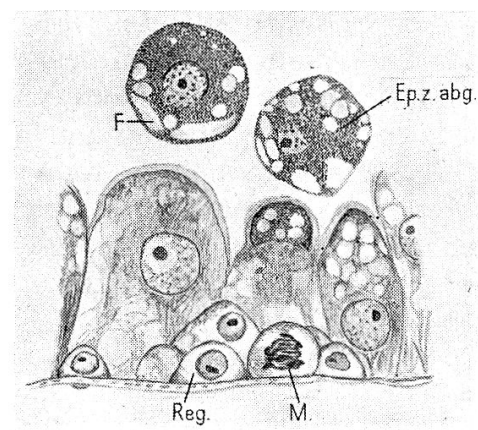


Abb. 9. — Mitteldarmepithel: Der gesamte Zellkörper wird mit den Fettkugeln in das Darmlumen abgestossen. 1000 \times vergr., Längsschnitt, Orig. Zeichnung. Vorbereitung zur Bildung eines Ersatzepithels durch die Vermehrung der Regenerationszellen.

man nicht bei sämtlichen Blut verdauenden Tieren Fetteinschlüsse im Darm findet, sondern nur etwa bei 70 %. Da das Fett bald nach seiner Entstehung wieder abgestossen wird, so trifft man öfters Därme, bei denen sich im Augenblick der Untersuchung gerade kein Bezirk im Stadium der Fettbildung befindet.

c) *Regeneration des Darmepithels.*

Die kleinen an der Basis der Epithelzellen liegenden Regenerationszellen werden in denjenigen Darmbezirken, die sich im Sekretions- oder Absorptionsstadium befinden, stets unverändert angetroffen.

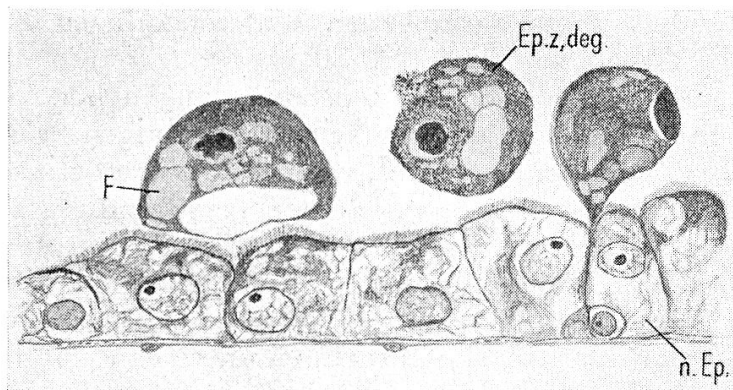


Abb. 10. — Mitteldarmepithel: Ein neues Epithel hat sich gebildet. 1000 \times vergr., Längsschnitt, Orig. Zeichnung. Drei Fett enthaltende abgestossene Epithelzellen in Degeneration.

Sie liegen zu wenigen Zellen vereint in kleinen Nestern zusammen. Anders verhält es sich in solchen Zonen, wo die Zellen das Stadium der Fettbildung gerade überschritten haben und im Begriffe sind, dieses unter Preisgabe ihrer Kuppen und schliesslich der gesamten Zelle abzustossen. In diesen Bezirken hat sich die Zahl der Regenerationszellen in den einzelnen Nestern stark vermehrt, die Zellen nehmen an Grösse zu und recht häufig sind solche in mitotischer Teilung zu finden (Abb. 9). Schliesslich weichen sie auseinander, um einen neuen Epithelverband zu bilden, nachdem die letzten fettbeladenen alten Zellen abgestossen worden sind (Abb. 10). Mit dieser Epithelregeneration scheint der Verdauungszyklus abgeschlossen, und die neuen Zellen beginnen wiederum mit der Sekretion von Fermenten (Abb. 4).

E. Das Auftreten von Fett im Darm anderer Insekten

Das Fett-Vorkommen im *Stomoxys*-Darm stellt nicht einen Ausnahmefall dar. In ähnlicher Weise konnte Fett auch im Darm von anderen Blutsaugern und ausserdem bei einigen weiteren Insekten festgestellt werden.

1. Fett-Vorkommen bei Blutsaugern

Nach Beendigung meiner eigenen Untersuchungen an *Stomoxys* wurde mir die Arbeit von CRAGG 1920 über « Sekretion und Epithelregeneration im Mitteldarm von *Tabanus* » zugänglich. Es fiel mir sofort die überraschende Ähnlichkeit von einigen seiner Bilder (Abb. 13, 14, 17) mit meinen auf, welche die Fett-Einschlüsse zur Darstellung bringen (Abb. 6, 8, 9). Meine Vermutung, dass es sich bei den von CRAGG als Sekrete und andererseits als Absorptionsprodukte gedeuteten « Vakuolen » in Wirklichkeit um Fett handelt, liess sich dann auch bestätigen. Ich konnte nämlich feststellen, dass Tabaniden, die einige Stunden nach der Blutaufnahme untersucht wurden, grosse Mengen von Fettkugeln in ihren Darmzellen aufwiesen. Werden die von CRAGG gemachten Beobachtungen unter diesem neuen Gesichtspunkt betrachtet, so lässt sich schliessen, dass die Verdauungsvorgänge bei *Tabanus* offenbar in ähnlicher Weise vor sich gehen, wie dies von mir für *Stomoxys* gefunden worden ist.

Auch bei der Stechmücke *Aedes aegypti* scheinen ähnliche Verhältnisse vorzuliegen. In ihren Magen-Darmzellen konnten mit Hilfe von Sudan ebenfalls Fettkugeln in grosser Zahl nachgewiesen werden. (Die untersuchten *Aedes* stammten aus unseren Zuchten und hatten einige Stunden zuvor Meerschweinchenblut aufgenommen.)

Als dritter Vertreter der Blutsauger sei noch die Tsetsefliege *Glossina* genannt. Über die Verdauungsvorgänge dieses Insektes liegen Untersuchungen von STUHLMANN 1907 und WIGGLESWORTH 1929 vor. STUHLMANN beobachtete in den Epithelzellen « des in Tätigkeit begriffenen Darmes eine Menge von Vakuolen ». « Er möchte annehmen, dass es Tröpfchen irgend einer Substanz sind, die durch die Konservierungsmittel aufgelöst wurden » und hält es für wahrscheinlich, dass « die Ballen in den Zellen nicht Sekrete, sondern assimilierte Nahrung sind ». Die Textfiguren 77 und 81 von STUHLMANN und 3 A, 3 B, 3 C und 3 D von WIGGLESWORTH zeigen wiederum eine so weitgehende Übereinstimmung mit meinen Abb. 6, 8 und 9, dass mit Sicherheit der Schluss gezogen werden darf, dass wir auch hier nicht Sekrete,

resp. Absorptionsprodukte (entsprechend der Deutung von WIGGLESWORTH und STUHLMANN), sondern ebenfalls Fett-Einschlüsse vor uns haben. Diese Annahme erhält eine weitere Stütze durch die Beobachtung von STUHLMANN, der « im Darminhalt, einige Tage nach dem Saugen, mittelst Osmiumsäure sich schwärzende Fettröpfchen » nachweisen konnte. Vermutlich handelt es sich um solches Fett, das mit den Epithelzellen abgestossen und später frei geworden ist.

Das Auftreten von Fett in den Darmzellen scheint somit bei Blutsaugern sehr weit, ja vielleicht ganz allgemein verbreitet zu sein. Es ergab sich dann weiter, dass dies jedoch keine spezifische Eigenschaft des Blutsauger-Darmes ist, da auch bei gewissen anderen, mit reiner Kohlehydratnahrung gefütterten Insekten ganz entsprechende Fett-Einschlüsse gefunden werden konnten.

2. Fett-Vorkommen bei Nicht-Blutsaugern

In den Mitteldarmzellen von *Musca domestica* fanden sich ähnliche Fett-Einschlüsse, meist in verhältnismässig grossen Bezirken des Darmes. Es wurden rund 30 *Musca* aus unseren Zuchten untersucht; die Tiere waren 3 und 7 Tage alt und hatten vom Schlüpfen weg nur Zuckerwasser als Nahrung erhalten.

Ferner können hier einige Beobachtungen angeführt werden, die seinerzeit von CUÉNOT 1895, DE SINÉTY 1901 und SCHLÜTER 1912 — allerdings in anderem Zusammenhang — bei verschiedenen Orthopteren gemacht worden sind. So findet man bei CUÉNOT die Bemerkung, dass Heuschrecken, die fettfrei ernährt worden waren, Fett-Tröpfchen in den Zellen des Mitteldarmes und der Divertikel aufwiesen. DE SINÉTY findet Fett-Einschlüsse in den Zellen des Kropfes bei *Periplaneta orientalis*, die mit Mehl, also fettfrei gefüttert worden war. SCHLÜTER schliesslich stellt fest, dass nach reiner Pflanzenkost *Psophus stridulus*, *Dixippus morosus* und *Periplaneta orientalis* Fett in den Darmzellen aufweisen. Ferner wird noch ein Versuch mit einem *Carabus* erwähnt, der 6 Tage lang mit Äpfeln gefüttert worden war und Fett in den Mitteldarmzellen zeigte.

Alle diese Beobachtungen weisen darauf hin, dass das Auftreten von Fett in den Epithelzellen des Darmes auch bei sich fettfrei oder fettarm ernährenden Insekten offenbar recht weit verbreitet ist.

Als letztes Beispiel dieser Gruppe kann noch einmal *Stomoxys* genannt werden. Wie schon erwähnt, kommen diese Tiere auch ohne Blutnahrung aus und können mit reiner Kohlehydratnahrung vorlieb nehmen. Solche « Zuckerwasser-Stomoxys » dürfen deshalb bei unserer Betrachtung ebenfalls in die Gruppe der Nicht-Blutsauger eingereiht werden. Es wurden über 100 « Zuckerwasser-Stomoxys » im Alter von 2—10 Tagen untersucht. Etwa bei der Hälfte fanden sich Fett-Einschlüsse in grösseren oder kleineren Bezirken des Mitteldarmes,

gelegentlich auch im Lumen. Der einzige Unterschied zu den mit Blut ernährten *Stomoxys* lag darin, dass die Einschlüsse im allgemeinen etwas weniger häufig und beim Einzeltier weniger zahlreich auftraten¹.

F. Über die Bedeutung der Fett-Einschlüsse

Es seien noch einmal alle in diesem Zusammenhang wichtig erscheinenden Befunde zusammengefasst. Bei *Stomoxys* können die ersten, noch wenig zahlreichen Fett-Einschlüsse bei einzelnen Tieren schon 1—2 Stunden nach der Blutaufnahme festgestellt werden. Es handelte sich dabei um 2—3 Tage alte *Stomoxys*, die vom Schlüpfen weg bis zu ihrer ersten Blutmahlzeit keinerlei Nahrung erhalten hatten; wie mehrfach festgestellt wurde, sind die Darmzellen solcher Tiere vor der Blutaufnahme fettfrei. Fünf bis sechs Stunden nach der Blutaufnahme findet man fast ausnahmslos ziemlich grosse Bezirke mit Fett-Einschlüssen. Das Auftreten von Fett steht somit in Zusammenhang mit der Nahrungsaufnahme. Ausser dem Fett in Form von Zell-Einschlüssen findet man auch recht häufig Fettkomplexe frei im Darmlumen. Das Fett-Vorkommen ist nicht auf die Blutsauger beschränkt, sondern findet sich auch bei einigen anderen, fettfrei oder fettarm ernährten Insekten. Ihre Zahl liesse sich durch weitere Untersuchungen sicher noch vermehren.

Was für eine Bedeutung hat nun dieses weit verbreitete Auftreten von Fett im Darmtrakt der Insekten?

Die Ergebnisse der histologischen Untersuchungen an *Stomoxys* haben gezeigt, dass die Fett-Einschlüsse in den Mitteldarmzellen nicht als absorbiertes Fett aufgefasst werden dürfen. Das Abstossen der fetthaltigen Zellen in das Lumen steht in Widerspruch zu einer solchen Anschauung. Es scheint viel eher, als ob das Fett in den Zellen, aus vorerst undurchsichtigen Gründen, irgendwie neu entsteht, um dann als eine Art Schlacke abgestossen und eliminiert zu werden. Eine wichtige Stütze für diese Auffassung zeitigten Gewichts- und Fettbestimmungen des aufgenommenen Meerschweinchenblutes und des abgegebenen *Stomoxys*kotes. Das Meerschweinchenblut enthält nur verschwindend kleine Mengen von lipoiden Substanzen, im Mittel 0,3 %. Im lufttrockenen *Stomoxys*kot wurde ein mittlerer Wert von 3 % Fettsubstanzen bestimmt. (Mittel aus 2 Analysen von ca. 2 gr

¹ Bei frisch geschlüpfen, 0—1 Tage alten *Stomoxys*, die noch keine Nahrung aufgenommen haben, konnten häufig (bei 12 von 22 Tieren) Fett-Einschlüsse in den Zellen des Blutreservoirs nachgewiesen werden (sonst nirgends). Bei 2—6 Tage alten «Zuckerwasser-*Stomoxys*» findet man, ausser im verdauenden Mitteldarmabschnitt, vereinzelt ebenfalls noch Fettkugeln in den Zellen des Blutreservoirs. Diese beiden Befunde seien hier nur nebenbei erwähnt; vielleicht können sie später einmal beitragen zur Lösung der Frage nach der Bedeutung der Fett-Einschlüsse.

Stomoxyskot¹.) Da die pro Mahlzeit von einer Stomoxys aufgenommene Blutmenge bekannt ist — sie beträgt rund 13 mgr (S. 101), ebenso das Gewicht des abgegebenen Kotes, rund 2,8 mgr (S. 101), so lässt sich leicht berechnen, dass der Fettgehalt im Kot mehr als doppelt so hoch ist als in der aufgenommenen Blutmenge, bezogen auf eine Mahlzeit.

13 mgr Blut	enthält 0,3 % Fett	= rund 0,039 mgr Fett
2,8 mgr Kot	enthält 3 % Fett	= rund 0,084 mgr Fett
	Zunahme von Fett	= 0,045 mgr

Das im Kot enthaltene Fett kann somit nicht direkt aus der Nahrung stammen, sondern muss (zumindest der grössere Teil) zusätzlich in den Darmzellen gebildet und später wieder ausgeschieden worden sein.

Für die Art der Entstehung ergeben sich zwei Möglichkeiten. Es könnte sich dabei um ein nicht verwertbares oder überflüssiges Nebenprodukt handeln, das im Zusammenhang mit dem Nahrungsabbau aus den nicht-fettigen Elementen entsteht. (Aus dem Eiweiss bei den Blutsaugern, aus Kohlehydraten bei den anderen Insekten.) Diese Auffassung stünde im Einklang damit, dass die Fett-Einschlüsse nicht im Stoffwechsel verwertet, sondern mit dem Kot ausgeschieden werden.

Eine zweite Möglichkeit, die ebenfalls in Betracht gezogen werden kann, wäre die, dass die Fett-Einschlüsse als Umwandlungsprodukte von zelleigenen Substanzen aufzufassen sind. Diese hätten dann die Aufgabe, allfällig beim Nahrungsabbau auftretende toxische Zwischenstufen zu entgiften.

Noch eine weitere Hypothese sei erwähnt. Es wäre denkbar, dass das Auftreten von Fett primär gar nicht mit dem Stoffwechsel, sondern mit dem Energiehaushalt zusammenhängt.

Wie aus dem Gesagten hervorgeht, lässt sich die Frage nach der Bedeutung des Fett-Vorkommens im Darm von blutsaugenden und anderen Insekten vorläufig noch nicht befriedigend beantworten. Es wäre jedoch von grossem Interesse, dieses Problem weiter zu bearbeiten, da sich hieraus vielleicht ganz neue Erkenntnisse über den Stoffwechsel und Energiehaushalt der Insekten ergeben könnten.

¹ Die Fettbestimmungen im Meerschweinchenblut und im Kot der Stomoxys wurden im physiologisch-chemischen Laboratorium unserer Firma gemacht. Ich möchte Herrn Dr. Montigel für die Ausführung der Analysen sowie für wichtige Ratschläge und Diskussionen herzlich danken.

G. Zusammenfassung

1. Der mehrfach gewundene Mitteldarm von *Stomoxys* zerfällt in zwei Hauptabschnitte: Der erste dünnhäutige und dehnbare Teil dient als Reservoir für das aufgesaugte Blut. Von seinen Epithelzellen wird Antikoagulin ausgeschieden. Im zweiten Abschnitt des Mitteldarmes findet die eigentliche Verdauung statt.
2. Im Kropf wird nie Blut, sondern nur Zuckerwasser (Blütennektar, süsse Pflanzensäfte usw.) gespeichert.
3. Während eines Saugaktes nimmt *Stomoxys* etwa das 1 ½fache ihres Körpergewichtes auf, rund 13 mgr. Der von einer Blutmahlzeit stammende Kot wiegt lufttrocken im Mittel 2,8 mgr.
4. Die Verarbeitung einer Blutmahlzeit dauert etwa 24 Stunden. Sekretion, Absorption und Regeneration des Epithels folgen sich mehrmals während einer Verdauungsperiode.
5. Einige Stunden nach Beginn der Verdauungstätigkeit treten in den Epithelzellen Fettkugeln in grosser Menge auf. Später werden die Zellkuppen und schliesslich die gesamten Fett enthaltenden Zellen in das Darmlumen abgestossen. Es handelt sich somit bei diesem Fettvorkommen nicht um eine Absorption.
6. In dem pro Blutmahlzeit abgesetzten Kot sind mehr als doppelt soviel lipoide Substanzen enthalten als im aufgenommenen Blut. Das in den Zellen auftretende Fett muss deshalb irgendwie neu entstanden sein, um dann als eine Art Schlacke ausgeschieden zu werden.
7. Die Frage nach der Bedeutung dieses Vorganges lässt sich zur Zeit nur vermutungsweise beantworten (Nicht verwertbares Nebenprodukt, Entgiftung toxischer Zwischenstufen, Energiehaushalt?).
8. Ähnliche Fett-Einschlüsse treten auch bei anderen Blutsaugern auf (*Tabanus*, *Aedes*, *Glossina*).
9. Auch bei Nicht-Blutsaugern (gewissen Orthopteren, *Musca domestica*, mit Zuckerwasser gefütterten *Stomoxys*) können Fett-Einschlüsse in den Darmzellen gefunden werden.

Literatur

- BÜTTIKER, W., 1948. *Beitrag zur Kenntnis der Biologie und Verbreitung einiger Stechmückenarten in der Schweiz.* Mitt. Schweiz. Ent. Ges., 21, S. 1—148.
- CORNWALL, J. W. and PATTON, W. S., 1914. *Some Observations on the Salivary Secretion of the Commoner Blood-sucking Insects and Ticks.* Ind. J. Med. Res., 2, S. 569—593.
- CRAGG, F. W., 1920. *Secretion and Epithel Regeneration in the Mid intestine of Tabanus.* Ind. J. Med. Res., 7, S. 648—663.
- CUÉNOT, L., 1895. *Etudes physiologiques sur les orthoptères.* Arch. de Biologie, 14, S. 293—341.
- HAMMER, O., 1941. *Biological and ecological Investigations on Flies, associated with pasturing Cattle and their Excrement.* Videnskabelige Meddelelser Dansk Naturhist. Forenig, 105, S. 1—257.
- KRIJGSMAN, B. J., 1930. *Reizphysiologische Untersuchungen an blutsaugenden Arthropoden im Zusammenhang mit ihrer Nahrungswahl. I. Stomoxys calcitrans.* Z. f. vergl. Phys., 11, S. 702—729.
- SCHLÜTER, C., 1912. *Beiträge zur Physiologie und Morphologie des Verdauungsapparates der Insekten.* Zeitschr. f. allg. Physiol., 13, S. 155—200.
- DE SINÉTY, R., 1901. *Prétendue absorption de graisses par le jabot chez les Blattes.* Bull. Soc. Entom. de France, S. 255—256.
- STUHLMANN, F., 1907. *Beiträge zur Kenntnis der Tsetsefliege.* Arbeiten aus dem kaiserl. Gesundheitsamte, 26, S. 301—383.
- THOMSEN, M., 1938. *Stuefuen (Musca domestica) og Stikfluen (Stomoxys calcitrans).* 176, Beretning fra Forsøgslaboratoriet. Köbenhavn.
- WIGGLESWORTH, V. B., 1929. *Digestion in the Tsetse-Fly.* Parasitology, 21, S. 288—321.
- WILHELMI, J., 1917. *Untersuchungen über die Biologie der Stomoxys calcitrans (L).* Beiheft 2 zur Zschr. f. angew. Ent., 6, S. 1—110.

Verzeichnis der Abkürzungen

Ep. z	Epithelzelle	
Ep. z. abg.	Abgestossene Epithelzelle	
Ep. z. deg.	Degenerierende Epithelzelle	
F	Fett	
HD	Hinterdarm	
h. S	Hyaliner Saum	
Ko	Kotblase	
Kr	Kropf	
M	Mitose	
Mi	Mitteldarm	
1	Blutreservoir	} Mitteldarm
2	kleine, rein sezernierende Zone	
3	verdauender Abschnitt	
Mp	Malpighische Gefäße	
Ov	Ovar	
Pv	Proventriculus	
Reg. z	Regenerationszellen	
Sekr.	Sekretion	
Sp	Speicheldrüse	
Z. K.	Zellkuppe	
Z. K. abg.	Abgestossene Zellkuppe	