**Zeitschrift:** Jahrbuch der Schweizerischen Naturforschenden Gesellschaft. Wissenschaftlicher und administrativer Teil = Annuaire de la Société Helvétique des Sciences Naturelles. Partie scientifique et administrative

**Herausgeber:** Schweizerische Naturforschende Gesellschaft

**Band:** 160 (1980)

**Artikel:** Tumorprothesen

**Autor:** Burri, Caius

**DOI:** https://doi.org/10.5169/seals-90820

**Nutzungsbedingungen**

Die ETH-Bibliothek ist die Anbieterin der digitalisierten Zeitschriften auf E-Periodica. Sie besitzt keine Urheberrechte an den Zeitschriften und ist nicht verantwortlich für deren Inhalte. Die Rechte liegen in der Regel bei den Herausgebern beziehungsweise den externen Rechteinhabern. Das Veröffentlichen von Bildern in Print- und Online-Publikationen sowie auf Social Media-Kanälen oder Webseiten ist nur mit vorheriger Genehmigung der Rechteinhaber erlaubt. Mehr erfahren

**Conditions d'utilisation**

L'ETH Library est le fournisseur des revues numérisées. Elle ne détient aucun droit d'auteur sur les revues et n'est pas responsable de leur contenu. En règle générale, les droits sont détenus par les éditeurs ou les détenteurs de droits externes. La reproduction d'images dans des publications imprimées ou en ligne ainsi que sur des canaux de médias sociaux ou des sites web n'est autorisée qu'avec l'accord préalable des détenteurs des droits. En savoir plus

**Terms of use**

The ETH Library is the provider of the digitised journals. It does not own any copyrights to the journals and is not responsible for their content. The rights usually lie with the publishers or the external rights holders. Publishing images in print and online publications, as well as on social media channels or websites, is only permitted with the prior consent of the rights holders. Find out more

**Download PDF:** 11.07.2025

**ETH-Bibliothek Zürich, E-Periodica, https://www.e-periodica.ch**

# Tumorprothesen

Caius Burri

Tumoren des Knochens bieten schwerwiegende diagnostische und therapeutische Probleme: Gutartige Formen und Erkrankungen, wie die cartilaginäre Exostose, der Morbus Paget oder die fibröse Dysplasie können entarten. Bei sogenannten Riesenzelltumoren bestehen grosse diagnostische und vor allem prognostische Schwierigkeiten. Die Therapie hat sich durch neue strahlentherapeutische und medikamentöse Möglichkeiten erweitert, Kombinationsformen von chirurgischen, radiologischen und internistischen Verfahren bieten sich an. Die Diagnose eines malignen Knochentumors ist heute nicht mehr gleichbedeutend mit Verstümmelung oder gar Resignation (Enneking, W.F., 1966; Nadjafi, A., 1970; Burri, C., et al. 1977; 1979; 1980; Karpf, P.M., Mang, W., 1978; Salzer, M., 1979). Chirurgische Verfahren mit den Möglichkeiten der bewegungsstabilen Versorgung nach ausgedehnten Resektionen (Müller, M.E., 1963; Nadjafi, A., 1970; Burri, C., et al. 1973) und der erweiterte Gelenkersatz (Burri, C., et al. 1973; 1979; 1980; Karpf, P.M., Mang, W., 1978; Salzer, M., 1979) lassen die Grenzen der Rekonstruktion und Erhaltung von Extremitäten ausdehnen und bedeuten - insbesondere auch bei der Behandlung von Knochenmetastasen - eine eindeutige Verbesserung des Patientenschicksals in bezug auf Lebensqualität und Pflegemöglichkeiten.

Primäre Knochentumoren sind selten, sekundäre oder Metastasen häufig. Die primären gehen von den Strukturen des Knochens, der Knochenhaut oder des Knochenmarkes aus und befallen vor allem Kinder, Jugendliche und junge Erwachsene. Ihr Malignitätsgrad ist hoch. Vor allem die Krebswucherungen der Prostata, in der Mamma, in den Bronchien und der Schilddrüse sowie der Niere führen in bis zu 80 % der Fälle zu Knochenmetastasen. Diese werden durch Schmerzen, Schwellungen und besonders häufig durch pathologische Brüche bemerkbar.

Wie bei allen bösartigen Tumoren liegt das Ziel der chirurgischen Behandlung in deren radikaler Entfernung, was bisher in den meisten Fällen eine verstümmelnde Amputation oder Exartikulation zur Folge hatte. Bei Vorliegen von Metastasen hat man sich über Jahrzehnte mit Bestrahlung, Chemotherapie oder Hormonbehandlung geholfen.

Die Entwicklung von Endoprothesen zum Gelenkersatz bei degenerativen Erkrankungen und posttraumatischen Zuständen der Gelenke, wie sie von Judet, Charnley, Müller u.v.a. erarbeitet wurde, hat neue Perspektiven auch für die Tumorchirurgie geschaffen. Die Problematik der Alloarthroplastik liegt bei diesen Zustandsbildern in der Biomechanik, d.h. die Problematik betrifft die dauerhafte Verankerung über lange Zeit bei vorhandenem, praktisch intaktem Funktionieren der den Gelenken benachbarten Strukturen. In der Tumorchirurgie steht die radikale Entfernung des Tumors mit den anhaftenden umgebenden Geweben im Vordergrund, um lokale Rezidive zu verhindern. Damit werden aber grosse Defekte nicht nur von Knochen und Gelenken, sondern auch der bewegungsaktiven bindegewebigen Anteile sowie möglicherweise auch von Nerven und Gefässen geschaffen, die eine Extremität in ihrer Funktion gefährden. Diese Aussage umreisst die Problematik der Gelenkprothetik bei Tumoren. Bevorzugte Tumorlokalisationen am Skelettsystem sind der proximale Humerus, das Kniegelenk, dann vor allem aber das Becken und die Wirbelsäule. Anhand dieser Lokalisationen sollen die aufgezeigte Problematik an Beispielen erläutert und Lösungsvorschläge dargestellt werden:

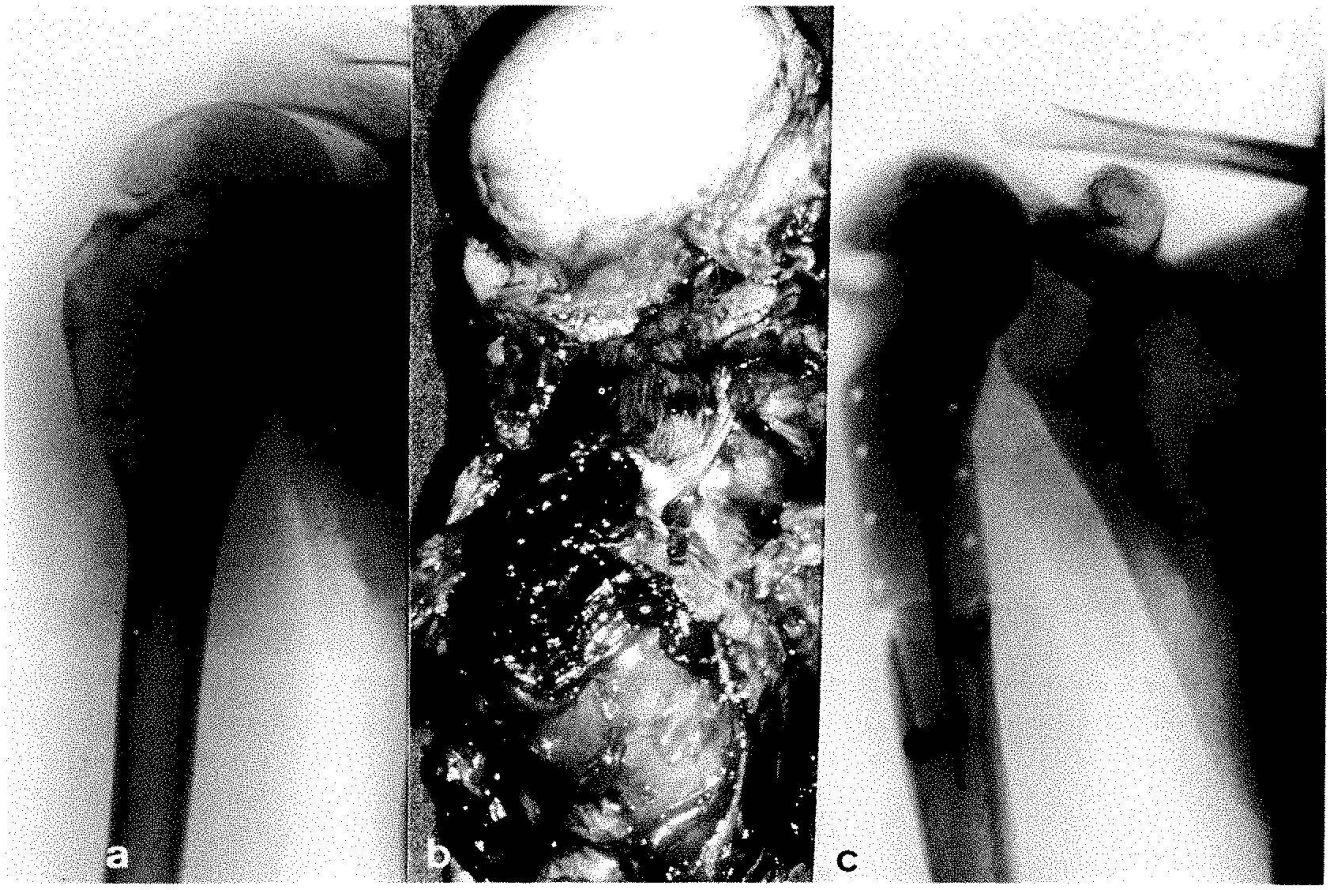


*Abb. 1. a)–d)* Maligner Tumor am proximalen Humerus bei 10jährigem Mädchen. (Seite 142 und 143)
*a)* Röntgenbild mit Tumorauftreibung,
*b)* Operationspräparat,
*c)* Ersatz des proximalen Humerus durch Polyacetalharzprothese.

## Tumoren an der Schulter

Die erste Tumorprothese geht u.W. auf Venable 1952 (Burri, C., Rüter, A., 1980) zurück. Wir verwenden die isoelastische Tumorprothese aus Polyacetalharz, die eine zementfreie Verankerung im Oberarmschaft sowie eine günstige Verankerung von Muskelansätzen erlaubt. Für die Bewegungen im Schultergelenk sind vor allem die Muskelansätze, die die Elevation und die Rotation bewirken, entscheidend: Um diesen Forderungen nachzukommen, haben wir eine eigene Operationstechnik entwickelt: Die proximal durchtrennte lange Bicepssehne wird durch Löcher am Prothesenkopf gezogen, zurückgeschlagen und in sich selbst wieder vernäht. Auf diese so geschaffene Sehnenplatte erfolgt die Befestigung der Rotatorenmanschette. Besteht die Möglichkeit der Abmeisselung der ossären Sehnenansätze, können diese an die Kunststoffprothese geschraubt werden, was eine relativ sichere Verankerung und Funktion bringt. Wir haben 30 Patienten, die mit dieser Technik versorgt wurden, nachkontrolliert: Danach betrug die vordere Elevation im Mittel 48,5°, die seitliche 45,4°, die Innenrotation 48,6° und die Aussenrotation 39,5°. Subjektiv bezeichneten 5 Patienten das Ergebnis als sehr gut, 20 als gut, 5 als mässig und keiner als schlecht.

Keine Beschwerden hatten 13 Patienten, leichte 15, mässige 2 und starke keiner.

Greift ein Tumor auf die Gelenkpfanne respektive das Schulterblatt über, muss dieses mitentfernt werden. In einem derartig gelagerten Fall konnten wir durch Entnahme eines grossen Beckenspanes mit Befestigung desselben am knöchernen Thorax ein funktionell akzeptables Ergebnis erzielen (Abb. 1).

*Abb. 1. d)* Funktionelles Ergebnis.

Beim Vorliegen von bösartigen Geschwulsten im Ellbogenbereich können auch hier erweiterte Prothesen nach Kontinuitätsresektion den Arm erhalten. Ausgedehnte Knochentumoren am Humerus verlangen deshalb totale Resektion als Alternative zur Exartikulation im Schultergelenk. Auch hier steht eine isoelastische Prothese zur Verfügung, die sowohl das Schulter- wie das Ellbogengelenk ersetzt (Abb. 2).

**Wirbelsäule**

Die Wirbelsäule stellt eine Funktionskette von Bewegungseinheiten dar, wobei der Ausfall eines oder mehrerer Segmente durch die benachbarten Anteile die Funktion kompensieren kann. Der Ersatz eines oder mehrerer Segmente durch Prothesen steht deshalb hier kaum zur Diskussion. Anstelle von Prothesen treten Versteifungseingriffe, wobei insbe-



*Abb. 2. a)* Prothese aus Polyacetalharz zum Ersatz des gesamten Oberarmes.

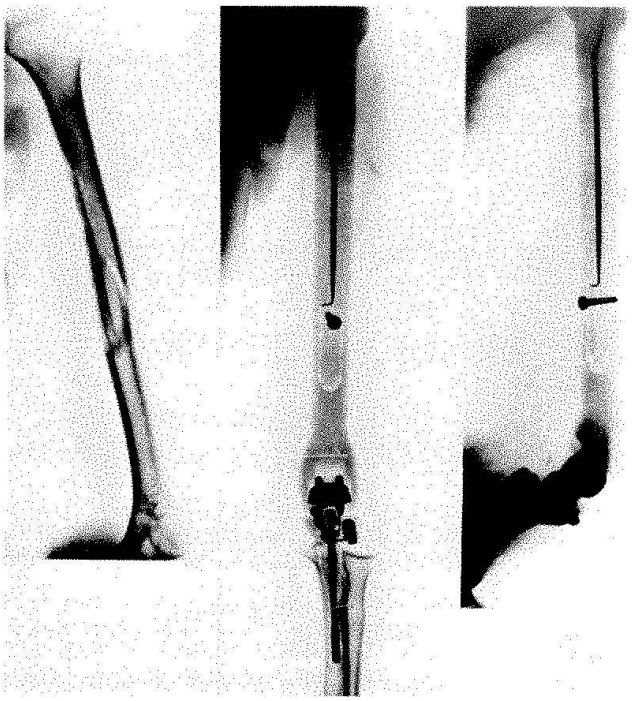

*Abb. 2. b)* Röntgenbilder mit pathologischer Fraktur und prothetischem Ersatz des gesamten Oberarmes.

sondere bei Vorliegen von Metastasen, die zu neurologischen Symptomen (Lähmung) führen, das resezierte Tumorgewebe mit Knochenzement und Metallteilen im Sinne von Verbundosteosynthesen aufgefüllt wird.

**Kniegelenksregion**

Bösartige Knochentumoren und Metastasen, die das Kniegelenk miteinschliessen, sind selten. Hier steht heute immer noch die Amputation als therapeutische Massnahme im Vordergrund. Aber auch Patienten, die die Amputation verweigern, kann mit einem erweiterten Kniegelenkersatz geholfen werden. Vorfabrizierte Prothesen stehen in diesem Skelettabschnitt meines Wissens nicht zur Verfügung, wir müssen auf Einzelanfertigungen zurückgreifen; ein einschlägiges Beispiel zeigt die Abbildung 3. Bei Totalprothesen werden durch Prothesenstiele Oberschenkel- und Schienbeinschaft verankert, der Streckapparat des Kniegelenkes wird dabei nicht geschädigt: die Ursprünge der Beugemuskulatur müssen zur Erhaltung einer sinnvollen Funktion Berücksichtigung finden (Abb. 3).

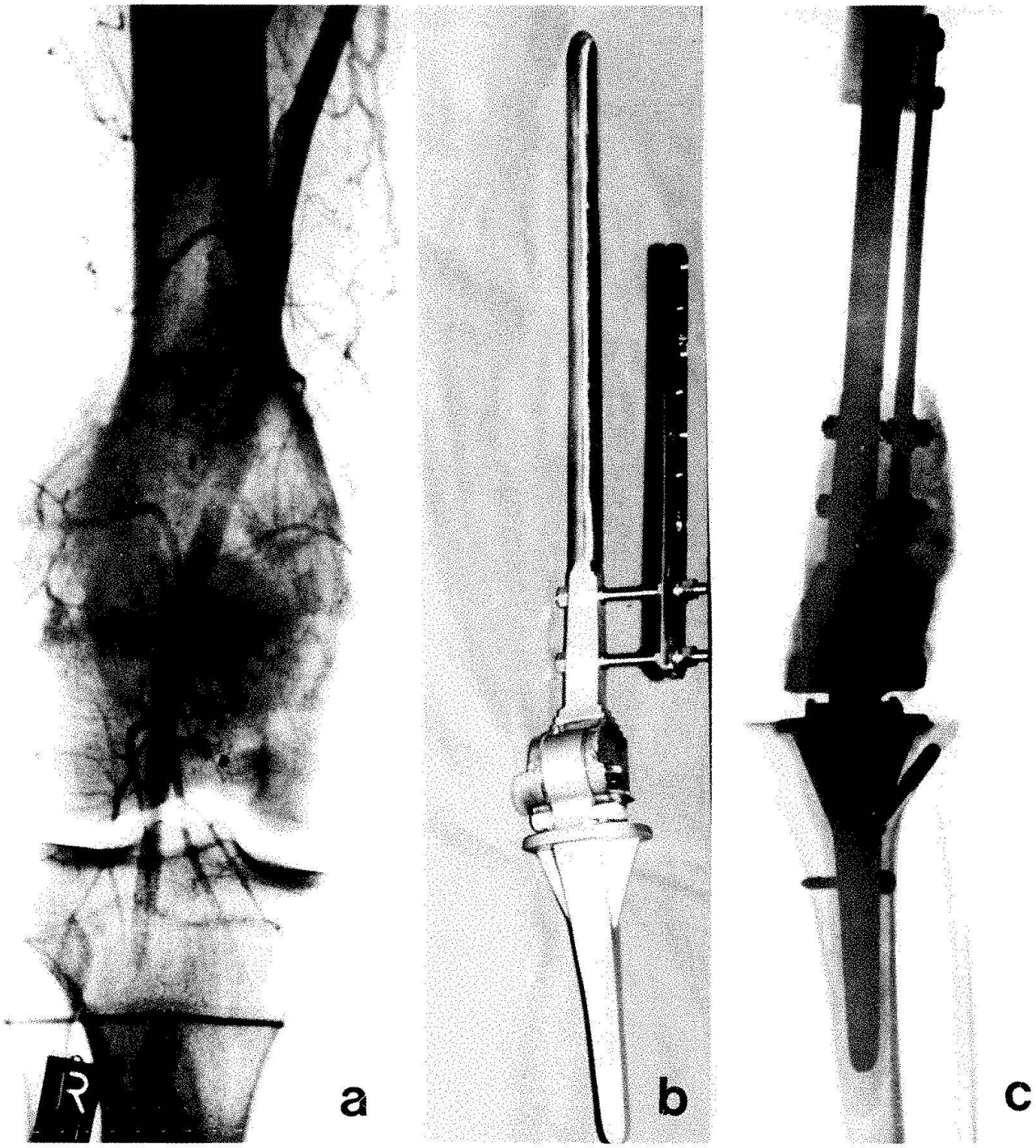


*Abb. 3.* Knieprothese mit Zuggurtungsplatte bei Osteosarkom am distalen Oberschenkel.
*a)* Gefässbild des Tumors,
*b)* Knie-Tumorprothese,
*c)* Postoperative Aufnahme.

## Hüftregion und Becken

In diesem Skelettabschnitt lokalisieren sich relativ häufig primäre Tumoren, wie das semimaligne Chondrom, osteogene und chondrogene Sarkome sowie auch besonders häufig Metastasen, die zu pathologischen Schenkelhalsfrakturen führen. Bei Befall des Schenkelhalses steht uns hier die sog. Krückstockprothese zur Verfügung, die von Müller entwickelt wurde. Da der ursprüngliche Typ, aus Metall bestehend, keine sichere Verankerung der für den Prothesenhalt sowie die Hüftbeweglichkeit wichtigen Muskelansätze bietet, haben wir eine Modifikation geschaffen, die die Reinsertion des Psoas-Muskels sowie der Abduktoren erlaubt. Diese Modifikation besteht aus einem Kunststoffblock, in den die ossären Insertionen eingefügt und aufgeschraubt werden können (Abb. 4). Hat der Tumor das Hüftgelenk miterfasst, so muss auch am Beckenanteil eine erweiterte Resektion mit prothetischem Ersatz erfolgen. Bei Metastasen greifen wir dabei gerne auf das bewährte Prinzip der Verbundosteosynthese (Kombination von Stahlplatten mit Knochenzement) zurück, die Hüftgelenkspfanne wird durch die Standardpfanne aus Polyäthylen ersetzt (Abb. 5).

Bei primär malignen Tumoren des Beckens, die beim jüngeren Menschen auftreten, erscheint jedoch die Verbundosteosynthese biomechanisch auf längere Zeiträume ungünstig. Wir sind deshalb dazu übergegangen, eine komplette Beckenhälfte durch ein Kunststoffbecken zu ersetzen, ein Vorgehen, das weitgehend die verstümmelnde Hemipelvektomie ersetzen kann: Um eine individuell angepasste Form des Kunststoffbeckens zu erhalten, werden Computertomogramme angefertigt, die das Becken in 1,5 cm dicke Scheiben aufteilen. Diese Scheiben, reliefartig übereinander geführt und mit einer Bindemasse verstrichen, bringen die ideale Passform für den Beckenersatz. Anhand dieser Vorlage stellt uns die Firma Robert Mathys die individuell gestalteten Beckenhälften aus Polyacetalharz her. Der Eingriff zum inneren Beckenersatz ist technisch anspruchsvoll, insbesondere bei Vorliegen grosser Tumoren. Dabei wird das gesamte Becken mit befallenen Muskelanteilen entfernt, die Beckenprothese an Symphyse und am Iliosacralgelenk

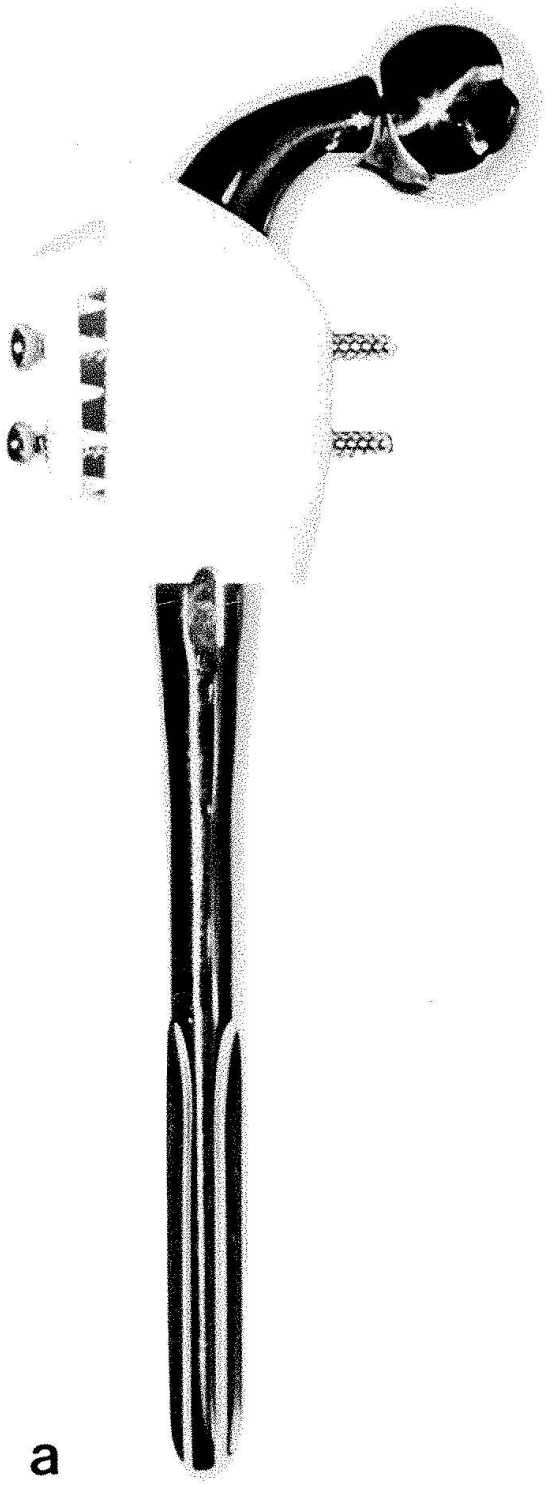


*Abb. 4.a)–d)* Tumorprothese für den proximalen Oberschenkel. (Seite 146 und 147)
*a)* Eigenes Modell mit Polyacetalharzblock zur Reinsertion der Muskulatur,
*b)* Pathologische Frakturen beider Schenkelhälse,
*c)* Ersatz durch Tumorprothese beidseits,
*d)* Funktionelles Ergebnis.

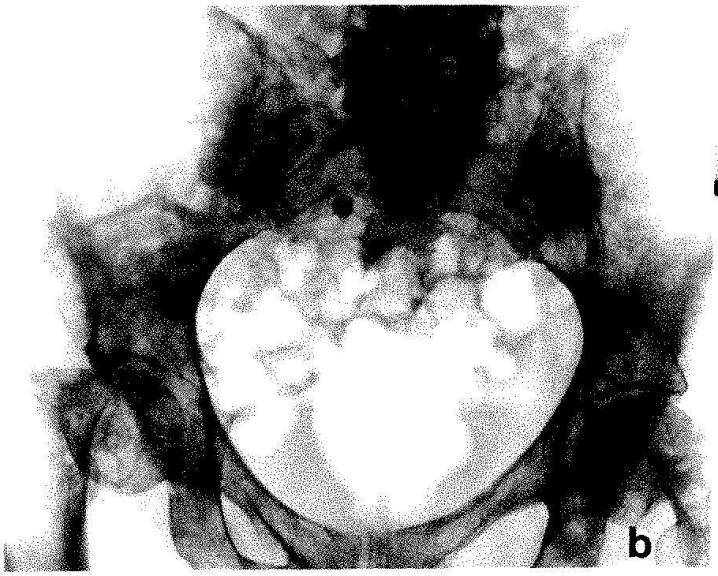
b

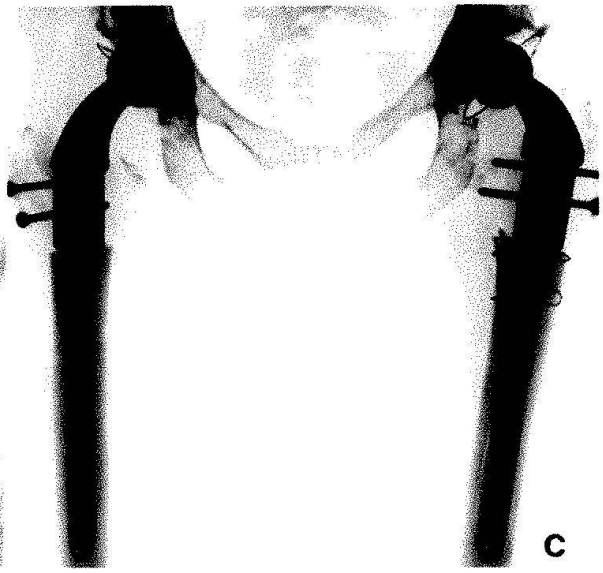
c

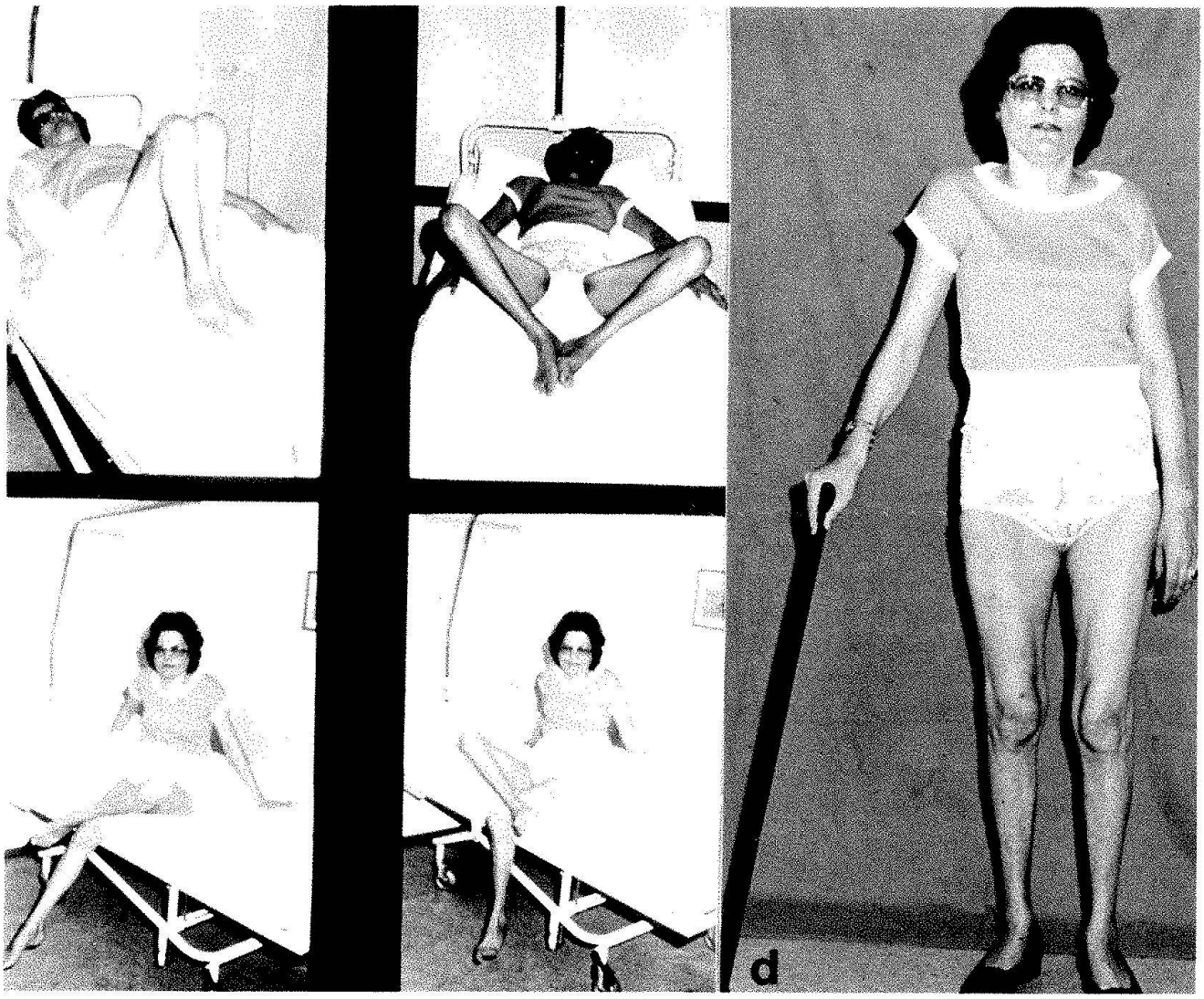
d

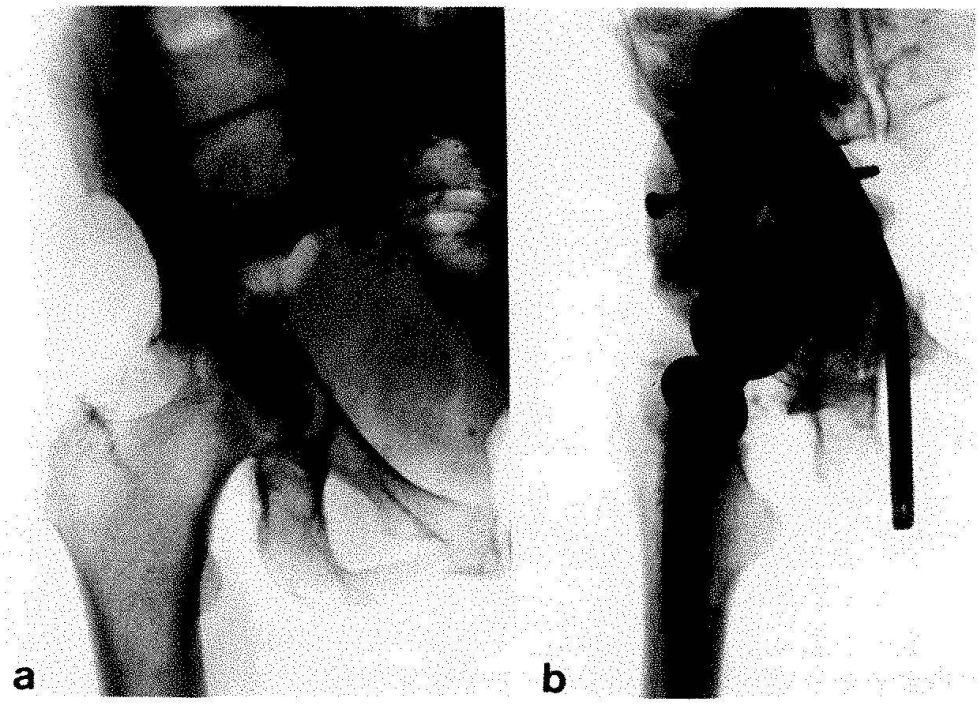


*Abb. 5.* Pathologische Fraktur bei Mammacarcinom-Metastase im Hüftgelenk.
*a)* Ausgangsröntgen,
*b)* Tumorsektion und Wiederaufbau des Bekkens durch Verbundosteosynthese, Ersatz des Hüftgelenkes durch Totalprothese.

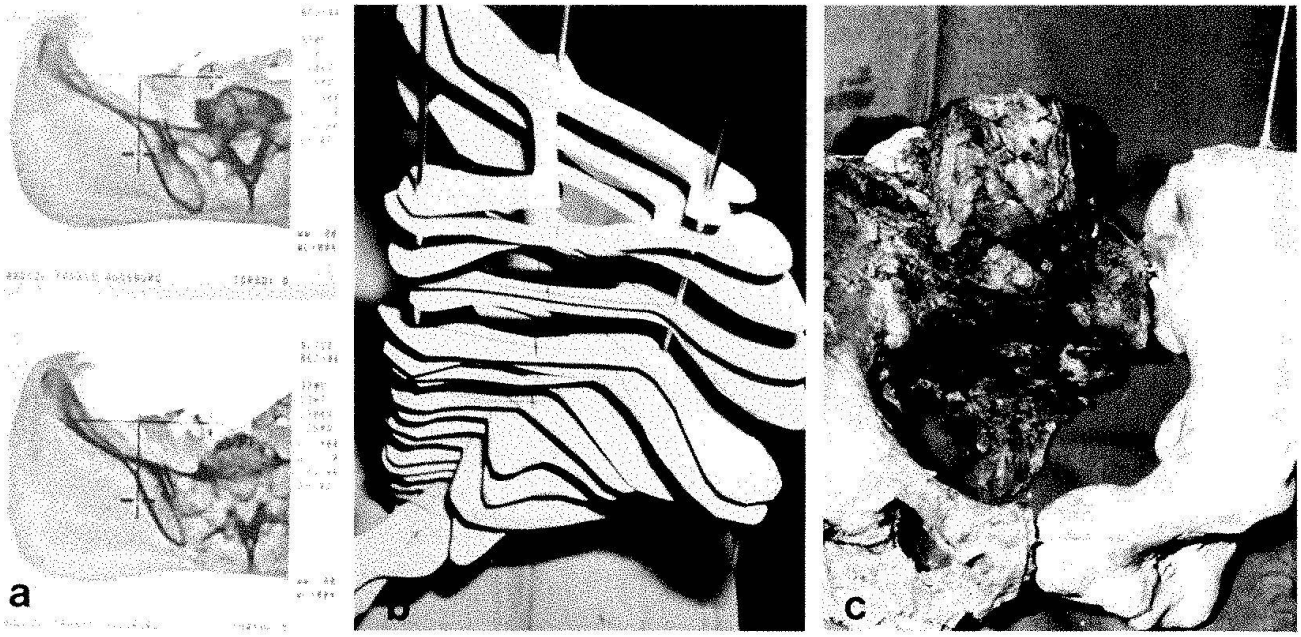


*Abb. 6. a)–f)* Die totale innere Hemipelvektomie. (Seite 148 und 149)
*a)* Anhand von Computertomogrammen individuelles Ausmessen der Beckenform,
*b)* nach computertomographischen Ergebnissen hergestelltes Reliefbild des Beckens,
*c)* entsprechend modellierte Beckenform von *a* und *b*.

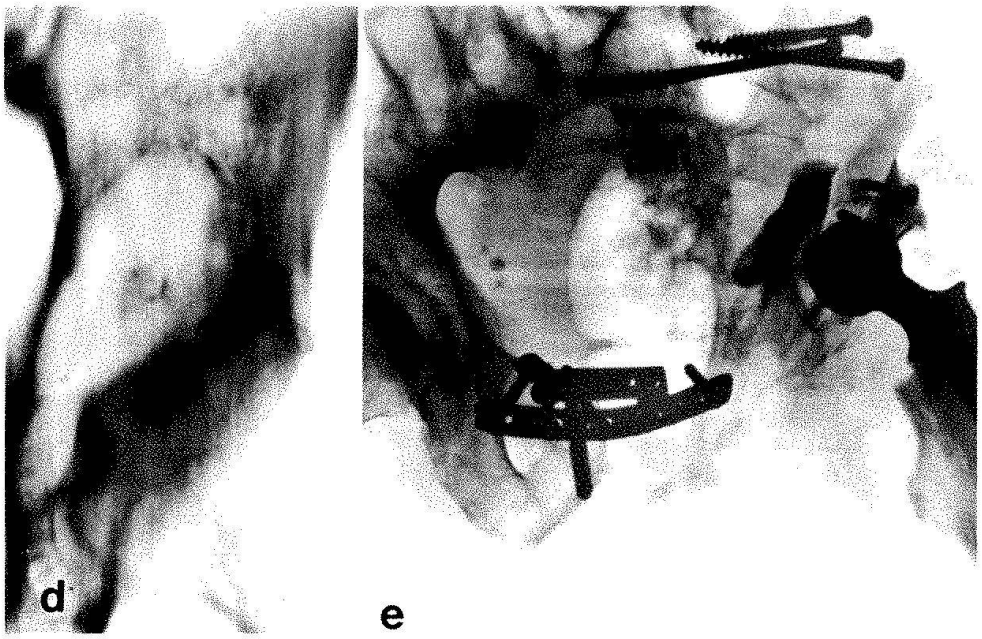


*Abb. 6. d)* Bösartiger Tumor im Bereich des Hüftgelenkes,
*e)* Ersatz der Beckenhälfte durch Kunststoffbekken und Totalprothese.

*Abb. 6. f)* Funktionelles Ergebnis.

durch Osteosynthese stabil fixiert. Der Ersatz des Hüftgelenkes erfolgt durch einen handelsüblichen Prothesentyp, wie bei der Coxarthrose (Abb. 6).

Unsere bisherigen Erfahrungen mit der totalen inneren Hemipelvektomie und dem Ersatz durch Kunststoffbecken sind günstig ausgefallen. Die Patienten dürfen nach 8 Tagen das Bett verlassen, um unter Teilbelastung umherzugehen. Die volle Belastung wird nach 8–12 Wochen erlaubt. Alle bisher auf die dargestellte Weise operierten Patienten erlangten wieder Gehfähigkeit, eine junge Frau kann ihre beiden Kinder sowie ihren Garten wieder versorgen, ein junger Mann ist fähig, wieder längere Bergwanderungen durchzuführen.

Bis vor wenigen Jahren bestand die Therapie bei Vorliegen semimaligner oder maligner Tumoren in den Skelettabschnitten aus Amputation, Exartikulation oder gar Hemipelvektomie. Dank der intensiven Bemühungen auf den Gebieten der Biomechanik konnten auf der Grundlage der allgemein üblichen Alloarthroplastiken Tumorprothesen geschaffen werden, die weitgehend geeignet sind, verstümmelnde Eingriffe zu vermeiden und den betroffenen Menschen ein lebenswertes Dasein zu ermöglichen. Erfolgversprechende Anfänge sind gemacht, Verbesserungen von Implantaten und Operationstechniken werden in Zukunft die Ergebnisse noch verbessern können.

## Literatur


Burri, C., Nadjafi, A. 1973: Totalprothesen bei Metastasen im Hüftgelenk. Helv. Chir. Acta 40, 225.

Burri, C., Betzler, M. 1977: Knochentumoren; H. Huber, Bern - Stuttgart - Wien.

Burri, C., Claes, L., Gerngross, H., Mathys, R. 1979: Total «internal» Hemipelvectomy Arch. Orthop. Traumat. Surg. 94, 219.

Burri, C., Rüter, A. 1980: Isoelastische Prothesen an der Schulter, Orthopädie 9, 169.

Enneking, W.F. 1966: Local resection of malignant lesions of the hip and pelvis. J. Bone Joint Surg. 48-A, 991.

Karpf, P.M., Mang, W. 1978: Das Reticulumzellsarkom des Beckens. Fortschr. Med. 96, 1559.

Müller, M.E. 1963: Kunstharze in der Knochenchirurgie Helv. Chir. Acta 30, 121.

Nadjafi, A. 1970: The results of limb saving plastic procedures for malignant bone sarcomas of the skeleton, in: Operative treatment of bone tumors, ed. G. Chapchal, Georg Thieme, Stuttgart.

Salzer, M. 1979: A bioceramic endoprosthesis for the replacement of the proximal humerus Arch. Orthop. Traumat. Surg. 93, 169.



Prof. Dr. med. Caius Burri
Leiter der Abteilung für Unfallchirurgie
der Universität
Steinhoevelstr. 9
D-79 Ulm