Zeitschrift: Mitteilungen der Thurgauischen Naturforschenden Gesellschaft
Herausgeber: Thurgauische Naturforschende Gesellschaft
Band: 37 (1954)

Artikel: Die Entwicklung der Hautfarbe beim Neger vor der Geburt
Autor: Zimmermann, Arnold A.
DOI: https://doi.org/10.5169/seals-594078

Nutzungsbedingungen
Die ETH-Bibliothek ist die Anbieterin der digitalisierten Zeitschriften auf E-Periodica. Sie besitzt keine Urheberrechte an den Zeitschriften und ist nicht verantwortlich für deren Inhalte. Die Rechte liegen in der Regel bei den Herausgebern beziehungsweise den externen Rechteinhabern. Das Veröffentlichen von Bildern in Print- und Online-Publikationen sowie auf Social Media-Kanälen oder Webseiten ist nur mit vorheriger Genehmigung der Rechteinhaber erlaubt. Mehr erfahren

Conditions d'utilisation
L'ETH Library est le fournisseur des revues numérisées. Elle ne détient aucun droit d'auteur sur les revues et n'est pas responsable de leur contenu. En règle générale, les droits sont détenus par les éditeurs ou les détenteurs de droits externes. La reproduction d'images dans des publications imprimées ou en ligne ainsi que sur des canaux de médias sociaux ou des sites web n'est autorisée qu'avec l'accord préalable des détenteurs des droits. En savoir plus

Terms of use
The ETH Library is the provider of the digitised journals. It does not own any copyrights to the journals and is not responsible for their content. The rights usually lie with the publishers or the external rights holders. Publishing images in print and online publications, as well as on social media channels or websites, is only permitted with the prior consent of the rights holders. Find out more

Download PDF: 16.07.2025

ETH-Bibliothek Zürich, E-Periodica, https://www.e-periodica.ch

Die Entwicklung der Hautfarbe beim Neger vor der Geburt

Mit 19 Figuren

Von Dr. Arnold A. Zimmermann, Professor of Anatomy,
University of Illinois, College of Medicine, Chicago, USA

I. Einleitung 34

II. Historische Übersicht der Begriffe über den Ursprung der Pigmentzellen 37

III. Zur Morphologie der Dendritenzellen (Melanocyten) 47

IV. Eigene Untersuchungen an Neger-Föten 52

V. Zusammenfassung 66

VI. Literaturverzeichnis 70

Gewidmet dem Land meiner Jugend
und den thurgauischen Wissenschaftern
aus allen Zeiten

10741
125529

I. Einleitung

Als vor etwa 25 Jahren der schweizerische Dermatologe, Professor Bruno Bloch,[1,2] Zürich, das Arbeitsfeld menschlicher Pigmentforschung überragte, kamen ihm Hautschnitte von Neger-Frühgeburten kaum oder nur selten zu Gesicht. Jener Mangel an gut geeignetem Studienmaterial für die Erkennung pigmentbildender Vorgänge hat wohl dazu beigetragen, daß sie von der Zürcher Schule, trotz ihrer großen Verdienste, zum Teil verkannt wurden. Es fehlte damals an systematischen Beobachtungen über Hautpigmentierung durch das fötale Leben bei Weißen und Negern.

Sogar in Amerika, wo Fehlgeburten bei Negern in allgemeinen Spitälern häufig vorkommen, wurde der vorgeburtlichen Pigmentforschung wenig Beachtung geschenkt. Für die weiße Rasse hatte Bloch betont, daß eigentliche Pigmententwicklung, ausgenommen in Haaren, erst im postfötalen Leben vor sich gehe. Bei neugeborenen Negern war die relativ leichte Hautfarbe längst aufgefallen, und es wurde angenommen, daß sich bei ihnen der definitive Grad der Pigmentierung innerhalb sechs bis acht postnatalen Wochen entwickle. Sogar moderne Lehrbücher der menschlichen Entwicklungsgeschichte und Gewebelehre enthalten wenig genaue Daten über das erste Auftreten und die Vermehrung des Pigmentes in der menschlichen Haut.

Tatsächlich bestehen beim Neger-Fötus ausgesprochen günstige histologische Verhältnisse in der Haut, welche die pigmenterzeugenden Vorgänge klar erkennen lassen. Der besondere Umstand liegt darin, daß in der fötalen Negerhaut spezielle Zellen mit hoher Pigmentfähigkeit auftreten, lange bevor sie durch sekundär pigmenthaltige Nachbarzellen verdeckt werden. Das sind ähnliche Verhältnisse, wie sie selbst Bloch zum Studium jener besonderen Zellen bei Acanthomen und in Pigmentflecken normaler Schleimhäute als hervorragend günstig erkannte.

Das breitere wissenschaftliche Interesse an Pigmentproblemen in bezug auf die menschliche Haut soll im folgenden kurz angedeutet sein. Das die Hautfarbe stark bestimmende Pigment ist ein organischer Farbstoff, Melanin, dessen chemische Natur auch heute nicht voll aufgeklärt ist. Melanin kommt im ganzen Tierreich vor, ist also für die menschliche Haut nicht arteigen. Auch bei Angehörigen der weißen Rasse gibt es Hautpartien, worin, neben den Haaren, beträchtliche Mengen von Melanin vorkommen (After, Genitalia, Achselhöhle, Brustwarzenhof). Der Unterschied in der Hautfarbe

zwischen Europäern der nördlichen Länder und zum Beispiel solchen der Mittelmeerländer liegt vornehmlich im verschiedenen Melanin-Gehalt der Oberhaut oder Epidermis. Sommersprossen und braunschwarze Pigmentmäler bedeuten lokale Anhäufungen von Melanin, wie auch die Aneignung einer ansehnlichen Sommerbräune auf Neubildung von Melanin durch gewisse Strahleneffekte beruht.

Potentiell hat also auch die weiße Haut die Fähigkeit, dauernd oder vorübergehend mehr oder weniger Pigment zu bilden. Im strengsten Sinne, das heißt vom histologischen Standpunkt aus betrachtet, gibt es keine grundsätzliche Differenz zwischen „farbiger" und „weißer" Haut. Der genetische Unterschied in der Hautfarbe verschiedener menschlicher Rassen liegt nicht in zellulären Strukturverschiedenheiten. Er beruht vornehmlich auf einer erblich bedingten Hemmung derselben Zellen in der weißen Haut, die beim Neger und andern „Farbigen" aktiv Melanin erzeugen. Diese Auffassung mag etwas revolutionär erscheinen, ist aber in neuerer Zeit wissenschaftlich bewiesen worden.

Wenn man sich der schwierigen sozialen Probleme bewußt wird, die namentlich in Ländern mit Mischbevölkerung, zum Beispiel in den USA, der Lösung warten, so ist es klar, wie Vorurteil und Unkenntnis das Rassenbewußtsein leider erhöhen. In den Vereinigten Staaten leben ungefähr 15 Millionen Neger. In Chicago allein gehören etwa 600 000 Einwohner zur Negerrasse, also bedeutend mehr als die Gesamtbevölkerung der Stadt Zürich. Verschiedene Hautfarbe, verbunden mit Unterschieden in sozialem Benehmen und ökonomischen Möglichkeiten, können leicht zu Rassenspannungen und Störungen führen. Hautfarbe stellt daher Probleme, die weit über das Studium der Hautstruktur und ihres Pigmentes hinaus reichen.

Das Interesse an Melanin-Untersuchungen wird vielleicht weiterhin erhöht, wenn wir andeuten, daß eine der gefährlichsten Krebsarten, Melanom, wenn unbeachtet, zu hundert Prozent tödlich verläuft. Dieser Krebs wird in allen Rassen gerade von jenen Zellen der Haut verursacht, welche normalerweise die einzigen Haut-Komponenten sind, die das Melanin-Pigment produzieren.

Es ist natürlich seit langem bekannt, daß auch andere Faktoren zur Hautfarbe beitragen, zum Beispiel der Grad der Durchblutung oder Vascularisierung. In neuerer Zeit haben Edwards und Duntley[3,4,5] durch spektrophotometrische Methoden nachgewiesen, daß neben Melanin auch ein Abbauprodukt desselben, Melanoid, ferner Carotin, Oxyhaemoglobin und reduziertes Haemoglobin eine Rolle in der Haut-Tönung spielen. Carotin ist ein Lipochrom (Fettfarbstoff), das namentlich im Fett der subkutanen Gewebe, oder auch im Stratum corneum der Oberhaut vorkommt. In der weißen Rasse erscheint die weibliche Haut leichter gefärbt als die der Männer, da sie weniger Melanin und Blutzufuhr, aber mehr Carotin enthält.

Vom physikalisch-optischen Standpunkt aus betrachtet ist es von Inter-

esse, daß die uns erscheinende Hautfarbe das Resultat des von der Haut reflektierten Lichtes repräsentiert. Da die oben genannten Pigmente stark und charakteristisch im blauen Ende des Spektrums absorbieren, so sollte die Haut unserem Auge eigentlich viel röter erscheinen. Wie Edwards und Duntley gezeigt haben, besteht ein Zerstreuungsfaktor in der Trübheit der tieferen Schichten der Epidermis. Durch diese Lichtstreuung wird dem reflektierten Licht eine blaue Komponente beigegeben, wodurch die Haut weniger rot erscheint, als wenn sie vollständig klar und transparent wäre.

In bezug auf die Hautfarbe dunkler Rassen bleibt es immerhin wichtig, daß einzig die relativen Melanin-Mengen die verschiedenen Varianten ihrer Hautfarben bestimmen. Der Melaningehalt der Haut steigt im allgemeinen von Chinesen und Japanern über Hindus zu Mulatten und Negern an.

Das die Hautfarbe bestimmende Melanin kommt nur in den tieferen Schichten der Oberhaut (Epidermis) vor. Die durchschnittliche Dicke dieser äußeren Hautkomponente, abgesehen von den Verhältnissen an der Innenseite der Hand und in der Fußsohle, ist etwa 150 Mikron ($^{15}/_{1000}$ mm). Unter diesem mehrschichtigen Pflasterepithel liegt die Lederhaut, Corium oder Dermis, auch Cutis vera genannt. Die Lederhaut ist 2—3 mm dick, besteht vornehmlich aus Bindegewebe und enthält die oberflächlichsten Blut- und Lymphgefäße, Nerven usw. Epidermis und Dermis zusammen bilden die Haut (Cutis); tieferliegende Gewebe, namentlich Fett, sind subkutan. Die durchschnittliche Total-Oberfläche der Haut der erwachsenen Menschen beträgt ungefähr 1,8 m^2.

Im Corium kommen Wanderzellen vor, welche Melanin sekundär absorbieren und so vom Pigment sozusagen tätowiert werden. Sie sind unfähig, selbst Melanin zu erzeugen und werden als Pigmentträger oder Melanophoren bezeichnet. Sie spielen für die Hautfarbe keine Rolle. Die Totalmenge des reinen Melaninpigmentes in der Oberhaut eines vollblütigen Negers wurde vor über fünfzig Jahren durch zwei Pharmakologen der Johns-Hopkins-University, Baltimore, bestimmt. J. J. Abel und W. S. Davis[6] berechneten das Totalgewicht auf etwa 1 Gramm (0,8789 Gramm) und die gesamte losgelöste Oberhaut desselben Individuums wog nur 40 Gramm. Diese Zahlen geben nicht nur Einblick in die Zartheit der betreffenden Hautschicht, sondern beleuchten eindrucksvoll, wie wenig Melanin nötig ist, um dunkelste Hautfarbe zu erzeugen.

Die Frage nach der Funktion des Melanins hat Mediziner, Biologen und weiße Tropenbewohner gleichfalls seit langem interessiert. Bereits Anno 1895 hatte sich C. Eijkman,[7] ein Holländer in Batavia, Java, intensiv mit experimentellen und vergleichenden Studien über Wärmeregulierung bei malaiischen und europäischen Tropenbewohnern beschäftigt. Seine wissenschaftlichen Beobachtungen verstärkten die Erfahrung, daß kein Weißer sich ungestraft den tropischen Sonnenstrahlen aussetzen und die Eingeborenen in ihrer fast nackten Lebensweise nachahmen könnte. Eijkman

glaubte, daß der Pigmentgehalt der Haut keinen Einfluß auf den Wärmeverlust durch Ausstrahlung und daher auf Wärmeregulierung ausübe. In bezug auf Lichtstrahlen verhielten sich die zwei Hautarten jedoch wesentlich verschieden. Diesen funktionell wichtigen Unterschied bewies Eijkman durch den einfachen Versuch, daß er zwei gleiche Thermometer an ihren Kugeln mit zwei Hautstücken umwickelte und in einem feuchten Raum den Sonnenstrahlen aussetzte. An der einen Thermometerkugel war weiße Haut außen und braune Haut innen; beim andern Thermometer waren die Hautstücke in umgekehrter Ordnung angelegt. Nach einiger Zeit registrierte das erste Thermometer 47,5° C und das zweite 50,1° C. Die Absorbierung von Lichtstrahlen erzeugte also mehr Wärme, wenn die braune Haut außen lag. Von den chemisch aktiven ultravioletten Strahlen des Sonnenlichtes kannte Eijkman damals noch nichts.

In seinen Betrachtungen über die Funktion des Hautpigmentes hat Bloch[2] (1927) hervorgehoben, daß Melanin einen Schutz für die „empfindlichen und lebenswichtigen Teile der Haut gegenüber schädigenden Wirkungen intensiver Lichtstrahlen darstellt". Sowohl die Kerne im Stratum germinativum der Oberhaut, wie auch die Blutkapillaren im obersten Corium erscheinen so geschützt. Entzündliche Hautwirkungen durch Lichtstrahlen (Erythema, Sonnenbrand) entstehen bei dunklen Rassen daher selten. Das Pigment verwandelt die absorbierten aktiven Lichtwellen in Wärmeenergie und wird, nach Bloch, zu einem „Wärmereservoir" bei geringer äußerer Wärmezufuhr. Nach diesen Auffassungen dient das Melanin in der menschlichen Haut einerseits als Schutz und anderseits als „Speicherung der für die biochemischen Vorgänge notwendigen Wärme". Der Pigment-Absorptionsapparat würde demgemäß eine zweckmäßige Anpassungserscheinung darstellen.

II. Historische Übersicht der Begriffe über den Ursprung der Pigmentzellen

Die Frage nach dem Ursprung der Melanin erzeugenden Zellen in der Haut hat namentlich im Spezialfach der Dermatologie zu einer äußerst umfangreichen Literatur geführt. Das Problem ist über hundert Jahre alt. Wie es mit schwierigen wissenschaftlichen Fragen oft der Fall ist, führten die Beobachtungen und Deutungen verschiedener Forscher auch hier zu hitzig verfochtenen Meinungsverschiedenheiten.

Der Verfasser verdankt die zeichnerische Mithilfe von Herrn E. Hospodar.

Zufolge der schwierigen Fokus-Einstellung von komplizierten Einzelzellen und von Zell-Verbänden bei starker Vergrößerung erschien es oft vorteilhaft, die genauen Verhältnisse mittels der Camera lucida darzustellen.

Für technische Hilfe bei den Photographien ist der Verfasser ebenso Herrn L. Toriello zu bestem Dank verpflichtet.

Es ist sicher bezeichnend, daß Meirowsky[8] in seiner Revue der Pigmentforschung in den letzten hundert Jahren (1940) nur wenige Ergebnisse erkennen konnte, worin allgemeines Einverständnis der Fachleute bestand.

Es kann sich hier nicht darum handeln, die komplizierte Geschichte der Pigmentforschung ausführlich zu behandeln. Vielmehr soll versucht werden, verschiedene größere Phasen in der Entwicklung unserer Kenntnisse kurz zu streifen und das Wesentlichste hervorzuheben. Zum voraus möge betont sein, daß seit 1940 große Fortschritte in der Fragenlösung gemacht worden sind. Besonders erfreulich ist es, daß heute die führenden Spezialisten sich in den neulich erworbenen Kenntnissen einig und die alten Streitfragen abgeflaut oder verschwunden sind.

Die erste Phase in der Begriffsbildung über den Ursprung des Hautpigmentes erstreckte sich über die zweite Hälfte des vergangenen Jahrhunderts. Sie kann dadurch charakterisiert werden, daß von den damaligen Forschern ein mesodermaler Ursprung der Pigmentzellen und eine sekundäre Ablagerung des Melanins in der Epidermis angenommen wurde. Die wahren Pigment-Erzeuger wurden demgemäß als modifizierte Bindegewebezellen betrachtet.

Kölliker (1860) hatte diese Auffassung zuerst vertreten und wurde unterstützt durch die Arbeiten anderer Autoren, namentlich Riehls[9] (1884) und Ehrmanns[10] (1885). Riehl beschrieb die Pigmentierungsprozesse in der menschlichen Haarpapille; Ehrmann machte verschiedene Studien über das Hautpigment der Amphibien, in den Zehenballen schwarzer Hunde, in der Epidermis und im Haar des Menschen, wie auch in der Conjunctiva bulbi beim Ochsen. Beide letzterwähnten Autoren erkannten deutlich die speziellen verzweigten Elemente, die wir heute als dendritische Pigmentzellen bezeichnen. Ferner beobachteten sie, daß das in diesen Sternzellen erzeugte Melanin durch ihre Fortsätze an die gewöhnlichen Epidermiszellen oder an die Matrixzellen der Haarpapillen abgegeben wird. Diese Erkenntnis stimmt mit heutigen Befunden und Begriffen klar überein, ist aber in den folgenden Jahrzehnten fast verloren gegangen und durch neuere Hypothesen ersetzt worden. Das Studium jener älteren Fachliteratur führt zum bestimmten Eindruck, daß ein großer Schritt zur Lösung der Pigmentfrage gemacht worden war. Es sollten aber weitere fünfzig Jahre verlaufen, bis die Pigmentforschung jene Begriffe wieder aufnahm und zum Teil akzeptierte.

In der Grundfrage über den wirklichen Ursprung der dendritischen Pigmentzellen waren jene Autoren freilich im Irrtum, da sie ihre Herkunft von abgewanderten Bindegewebezellen ableiteten. Diese Mißdeutung führte zur Ablehnung der Ansichten Riehls und Ehrmanns, wobei auch schöne Detail-Befunde temporär verloren gingen.

Eine historisch wichtige Arbeit aus jener Zeit muß besonder vermerkt werden. Als junger Medizinstudent entdeckte Paul Langerhans[11] (1868) besondere Zellen im Stratum germinativum der menschlichen Haut. Mit

Hilfe einer einfachen Goldchlorid-Methode erkannte er ovoide Zellkörper mit zarten Fortsätzen, die in beträchtlicher Anzahl zwischen den gewöhnlichen Epithelzellen lagen. Er sprach ihnen sowohl eine epitheliale als auch eine Bindegewebsnatur ab und glaubte, daß es sich um Nervenzellen in der Haut handle. Es wird heute kaum mehr gezweifelt, daß Langerhans als erster die Dendritenzellen dargestellt und beschrieben hat. In der Folge wurden diese speziellen Zellen oder „Langerhansschen Körper" vielfach studiert und erhielten verschiedenste Deutungen in bezug auf ihre Abstammung, Form und funktionelle Natur. Sie wurden auch als Kunstprodukte der Vergoldungsmethode betrachtet und ihre zellige Natur daher geleugnet. Obschon die Gebilde heute nicht mehr als Nervenzellen betrachtet werden, ist es immerhin von Bedeutung, daß neben anderen modernen Untersuchungsmethoden eben die Gold- und Silberimprägnierungen gute Bilder der Dendritenzellen in der Epidermis ergeben.

Die zweite Phase in der Geschichte intensiver Pigmentforschung dauerte durch die ersten drei Jahrzehnte des jetzigen Jahrhunderts. Die Auffassungen über den Ursprung der Pigmentzellen verschoben sich nun ganz zugunsten einer rein epithelialen, ektodermalen Abstammung. Gleichzeitig erfolgte eine Betonung histochemischer Arbeitsmethoden gegenüber der früheren rein morphologischen, das heißt histologischen und topographischen Beobachtungsweise. Zweifellos hat die Eröffnung und Benützung neuerer Wege, speziell der Enzym-Forschung, und die funktionelle Darstellung hochspezialisierter Zellen über jene Zeit starke Grundlagen zur neuen Begriffsbildung geliefert. In der Tat wurde die Ableitung der pigmenterzeugenden Zellen von Epithelzellen der Epidermis zur klassischen Auffassung. Sie hat die Pigmentforschung wie auch die Lehre über die Struktur und Farbpotenzen der normalen und pathologischen Haut bis vor wenigen Jahren voll beherrscht.

Heute erkennen wir, daß trotz bahnbrechenden, modernen Methoden aus jener Zeit gleichwohl Fehlschlüsse gezogen wurden. Wie es oft geschieht, wenn große Autoritäten neue Begriffe gründen und sie zäh und tüchtig verfechten, entwickelte sich die gefährliche Tendenz, „das Wort des Meisters" zu akzeptieren, in einem solchen Grad, daß kaum mehr etwas Neues in unserer Kenntnis, zum Beispiel der relativ einfachen Struktur der menschlichen Haut, erwartet werden konnte.

Niemand hat größere Verdienste errungen über die Zeit der zweiten Phase in Pigmentforschung, als der verstorbene Schweizer Professor Bruno Bloch,[1,2] Zürich. Er war es, der mit seinen Schülern an der dermatologischen Universitätsklinik neue Wege schaffte und mit unermüdlicher Arbeitskraft, scharfem Blick und tiefem Verständnis intimster Lebensvorgänge in den Zellen der Haut, die neue Lehre über Pigmentierung schuf. Er glaubte endgültig den Sieg über die Auffassung einer mesodermalen Herkunft der Pigmentzellen errungen und ihre Ableitung von gewöhnlichen

Epithelzellen der Epidermis bewiesen zu haben. Mit dem ersten Teil dieser Schlüsse geht die heutige Ansicht der Pigmentforscher einig; doch wird die Blochsche Auffassung über die Herkunft der Pigmentzellen heute verworfen.

Die Umwälzung von der früheren Anschauung über die Herkunft der Pigmentzellen begann mit den Arbeiten Kreibichs[12] (Prag, 1913). Er prägte den Namen „Melanoblast" für pigmentbildende Zellen, erkannte sie als runde, ovoide oder dendritische Zellkörper und statuierte ihren streng epithelialen Ursprung. Nach Kreibichs Ansicht verursachte ein spezieller Reiz die Veränderung gewöhnlicher Epithelzellen der Oberhaut, in Form und Funktion, zu Melanoblasten. Er glaubte, daß Melanin aus lipoiden Zell-Einschlüssen aufgebaut werde. Diese letztere Annahme hat sich in den folgenden Jahren als irrtümlich erwiesen und ist allgemein abgelehnt worden. Die Grundlage für die neue Auffassung war immerhin gelegt und wurde bald gestärkt durch die Arbeiten von Jarisch, Loeb, Winkler und anderer Autoren. Ausschlaggebend wurden dann namentlich die Befunde von Bloch und seiner Zürcher Schule.

Blochs größtes Verdienst in diesem Arbeitsfeld war zweifellos seine Einführung der sogenannten Dopa-Färbungsmethode besonderer Zellen in der Haut. Sie beruht auf der Entdeckung von spezifischen intrazellulären Oxydationsvorgängen, wobei eine Grundsubstanz durch die Wirkung eines Fermentes in einen dunklen, unlöslichen Farbstoff verwandelt wird. Bloch gewann die elektiv reagierende Substanz aus einer Pflanze, Vicia faba, und bestimmte ihre chemische Natur als 3,4-Dioxyphenylalanin, abgekürzt Dopa genannt. Wenn Dopa Hautschnitten zugesetzt wird, so wirkt es als Reagens oder Indikator für die Gegenwart eines Enzymes, das für die intrazelluläre Entstehung von Melanin notwendig ist. Das Reaktionsprodukt wurde von Bloch Dopamelanin genannt und das oxydierende Ferment bezeichnete er als Dopaoxydase.

Hiermit war eine modernste Untersuchungsmethode geschaffen, welche delikate funktionelle Zellvorgänge erfaßt und feinere Bilder gibt als die älteren Versilberungs- oder Vergoldungsmethoden. Während Metallimprägnierungen sich zudem nur auf Zellen bezogen, welche bereits fertiges Melanin enthalten — das einen reduzierenden Effekt auf Metallsalze hat —, liegt das Wichtigste der Blochschen Methode in dem Umstand, daß sie Melanin bildende Prozesse, das heißt Pigmentpotenzen spezieller Zellen, beleuchtet. Dabei ist es relativ nebensächlich, ob Dopamelanin mit natürlich vorkommendem nativem Melanin identisch sei. Sichergestellt ist, daß Melanin durch eine Reihe von enzymatischen Oxydationsvorgängen innerhalb bestimmter Zellen aufgebaut wird.

Schon früher war bei Tieren ein erstes intrazelluläres Oxydationsferment bekannt geworden: Die Phenolase oder Polyphenoloxydase. Bloch setzte ihr seine Dopaoxydase als ein streng spezifisch wirkendes Ferment gegenüber. Er betrachtete Dopa als eine Vorstufe im Prozeß der Pigmentierung. Von

besonderer Wichtigkeit sind die Schlüsse Blochs in bezug auf das Vorkommen einer positiven Dopa-Reaktion in Struktur-Elementen der Haut: er fand ihren Sitz im Protoplasma von Zellen epithelischer Herkunft, das heißt im Stratum Malpighi, in der äußeren Haarwurzelscheide und in der Haarmatrix. Mesodermale Melaninträger (Melanophoren) von Bindegewebenatur blieben stets dopa-negativ.

Im Stratum Malpighi der Epidermis identifizierte Bloch zwei Zelltypen mit positiver Reaktion und mit dementsprechenden Pigmenterzeugenden Fähigkeiten: gewöhnliche Epithelzellen der Basal- und darüberliegenden Schichten, sowohl wie hochspezialisierte Dendritenzellen. Er glaubte, daß die letztern in Zahl und im Verhältnis zu gewöhnlichen Epithelzellen stark wechseln. In Schnitten einer Negerhaut konnte er keine Dendritenzellen finden; anderseits traf er solche in pigmentierten Naevi und in Basalzellen-Carcinoma (pigmentierter Hautkrebs) an. In Schnitten von albinotischen Häuten fand Bloch stets eine negative Dopareaktion, und er nahm daher an, daß die Dopaoxydase dort nicht vorkomme. Bei Vitiligo — einer Hautanomalie mit weißen, pigmentlosen Flecken — glaubte er an einen sekundären Schwund der Dopaoxydase.

Die außerordentlich labile Natur dieses Fermentes war der Blochschen Schule bekannt, da es durch verschiedenste chemische und physikalische Einwirkungen geschädigt werden konnte, zum Beispiel durch Hitze, Austrocknung oder Schwefelwasserstoff (H_2S). Auch der Einfluß des Lichtes auf die Dopareaktion wurde studiert. Die Braunfärbung der Haut, das heißt die erhöhte Pigmenttätigkeit durch die kurzwelligen chemisch aktiven Lichtstrahlen, wurde von Bloch als eine Steigerung der Aktivität des Dopaferments betrachtet. Die wahren Ursachen und engen Beziehungen zwischen Pigmenthemmung durch Schwefelwasserstoff und Pigmenterhöhung durch Strahlenenergie blieben Bloch und seinen Schülern damals noch verhüllt. Wir werden sie in der Übersicht neuester Forschungsbefunde zu beleuchten versuchen.

Die hochspezifische Natur und Funktion der Dopaoxydase für die Bildung des Melanins wurden von Bloch konstant und konsequent betont. Nach seinen Beobachtungen wurden Substanzen, die mit Dioxypenylalanin chemisch nahe verwandt sind, wie zum Beispiel Tyrosin, Tryptophan und Adrenalin, von dem Ferment nicht verändert. Auch in dieser Hinsicht mußten die Blochschen Thesen durch spätere Befunde erheblich verändert werden. Wie wir sehen werden, wurde sogar der Kern jener Begriffe, respektive die Existenz und Bedeutung einer Dopaoxydase, angegriffen und Tyrosin, eher denn Dopa, als Muttersubstanz für die Bildung des Melanins erkannt.

Auf morphologischer Seite häuften sich in der Folge histologische und experimentelle Befunde, die zu gründlichsten Differenzen gegenüber der Blochschen Lokalisation der Pigmentbildung führten. Nach seinen Be-

obachtungen bewies die Dopareaktion, „daß außer den Dendritenzellen auch die normal gebaute Epidermiszelle der Basal- und Stachelschichten das pigmentbildende Ferment enthält". Wenn auch nach Bloch der Fermentgehalt das einzig einwandfreie Kriterium für die Pigmenterzeugung war, so stipulierte er doch, daß auch gewöhnliche Epidermiszellen „im wahren Sinne des Wortes" Melanoblasten sein können. Ein Melanoblast wurde von ihm daher „als eine morphologisch (nicht funktionell) differenzierte Abart der gewöhnlichen Epidermis- (Basal-) Zelle" definiert. Bloch glaubte, daß die spezielle Form der Dendritenzellen sich hauptsächlich dann entwickelt, „wenn Pigmenterzeugung aus irgendeinem Grund eine besonders aktive ist". Diese Ansichten sind heute unhaltbar geworden, da die spezialisierten Dendritenzellen als alleinige Pigmenterzeuger und als von nicht-epithelialer Herkunft erkannt werden.

Im Jahre 1938 veröffentlichte Schaaf,[13] aus der Zürcher Schule, eine verfeinerte Methode zur Darstellung der Langerhansschen Zellen. Er schloß sich der ursprünglichen Annahme von Langerhans an, daß jene Elemente wahrscheinlich nervöse Endorgane in der Haut darstellen und betonte, daß sie nicht identisch mit den dendritischen Melanoblasten seien. Diese Interpretierung läßt sich mit neueren Befunden nicht vereinbaren.

Die neueste Phase in der Geschichte der Begriffsbildung über Pigmentierungsvorgänge umfaßt die letzt vergangenen fünf bis acht Jahre. Nach der lange andauernden „klassischen" Periode der Blochschen Anschauungen erfolgte eine eher plötzliche Veränderung der Grundbegriffe in diesem Arbeitsfeld, die ihren Ursprung in verschiedenen Ländern hatte und durch Arbeiten unabhängiger Forscher bezeugt wurde. Das Thema der Hautstruktur und Pigmentierung war, wie auf einmal, wieder „reif", und es geschah so etwas wie eine „Revolution". An Anhängern der älteren Ansichten fehlt es auch heute nicht, und es wird lange dauern, bis ungültige Begriffe aus Lehrbüchern verschwinden. Das Gewicht früherer Autoritäten hängt schwer über ihnen.

Von neueren Autoren, die zur letzten Umstellung beitrugen, sind Masson,[14,15] Rawles,[16-18] Zimmermann und Cornbleet,[19-20] Billingham und Medawar,[22-28] Becker Jr., Lerner, Fitzpatrick und Montgomery,[29-31] Rothman und Flesch,[33-38] zu nennen.

In einer früheren Arbeit über Pigmentmäler leitete Masson[14] (1926) den Ursprung der Melanoblasten, die er „cellules claires" nannte, von abgewanderten neuro-ektodermalen Scheidezellen der peripheren Nervenfasern ab. Er identifizierte seine Melanoblasten mit den Langerhans-Zellen und sprach ihnen jede genetische Verwandtschaft mit gewöhnlichen epidermalen Zellen ab. Er war einer der ersten, der den Blochschen Begriff verwarf, daß die spezialisierten Melanoblasten (Dendritenzellen) nichts anderes als modifizierte Basalzellen mit hochentwickelter Pigmentfunktion repräsentierten. Später (1947) ließ Masson[15] seine Ansicht über einen neuro-ektodermalen

Ursprung der Pigmenterzeuger fallen und war geneigt, sie als von intraepithelialer Herkunft zu betrachten. In seiner zweiten Arbeit auf diesem Gebiet gab Masson eine ausgezeichnete Übersicht über den Stand der Pigmentbegriffe beim Menschen, eben zur Zeit, als neue Befunde in verschiedenen Laboratorien gewonnen wurden. Er sprach sich entschieden dafür aus, daß dopa-positives Material in gewöhnlichen Basalzellen ein Kunstprodukt mangelhafter Technik sei und daß nur die Dendritenzellen dopa-positiv sind. Melanin werde nur in den letzteren erzeugt und sekundär an die nachbarlichen Epidermiszellen abgegeben. Basalzellen wurden dadurch zu einfachen Pigmentträgern (Melanophoren) und die Dendritenzellen zu Pigment-Vektoren. Die Übertragung der Melanin-Granula von Dendritenzellen auf Basalzellen verglich Masson mit einer Inokulierung.

1947 veröffentlichte Dr. Mary Rawles[16] (Johns Hopkins-Universität, Baltimore) ihre hervorragenden Resultate, welche, auf experimenteller Basis beruhend, den Ursprung der speziellen Pigmentzellen bei Säugern in ein ganz neues Licht stellten. Es war seit langem bekannt, daß bei niederen Wirbeltieren, zum Beispiel Amphibien und Vögeln, die Melanoblasten von einem speziellen Gewebstrang, der Neural-Leiste, gebildet werden. Namentlich unter dem Gewicht der Blochschen Begriffe schien die Pigmenterzeugung bei Säugern und beim Menschen eine Ausnahme zu machen. Die Transplantierungsversuche von Rawles haben klar bewiesen, daß dieselbe Ableitung der Pigmentzellen auch für Säuger gilt und daher die Annahme einer nahen Verwandtschaft zwischen Dendriten- und gewöhnlichen Epidermiszellen unrichtig ist. Dr. Rawles transplantierte kleinste Gewebstücke von potenziell schwarzen Maus-Embryonen in die sich entwickelnde Bauchhöhle von weißen (albinotischen) Hühnerkeimlingen. Die verpflanzten Gewebe stammten von 8½ bis 12 Tage alten Maus-Embryonen und wurden eingesetzt in die Keimlinge von „white Leghorn"-Bruteiern, die zur Zeit des Experimentes 60—65 Stunden künstlich bebrütet waren. Das erfolgreiche Verpflanzen von lebendem Säugergewebe auf ein Hühnersubstrat war an sich ein schönes Resultat. In bezug auf unser Thema war das Wichtigste an jenen Versuchen, daß Pigmentierung in den Transplanten nur dann erfolgte, wenn Gewebeteile der Neural-Leiste, oder davon abgewanderte Zellgruppen, in das pigmentunfähige Hühnersubstrat verpflanzt wurden.

Das sich entwickelnde Hühnchen wurde so zum Träger von Mausgeweben mit Melanin-Potenzen und die Eier mit ihren experimentell veränderten Keimlingen wurden weiter gebrütet, bis das Hühnchen aus der Schale brach. Die pigmenthaltigen, geschwulstähnlichen Gewebepfropfen wurden daraufhin histologisch untersucht und die wahre Natur der Pigmentzellen dargetan. Die Versuche bewiesen einwandfrei, daß das normale Haut-Ektoderm nicht imstande ist, selbständig Melanin zu erzeugen. Es war freilich fähig, Maushaare im Coelom des Hühnchens zu differenzieren. Solche Haare blieben völlig farblos, wenn kein Neural-Leisten-Material verpflanzt worden war;

sie erwiesen sich als pigmentreich, wenn das letztere im Transplant eingeschlossen war.

Damit war die Hypothese der Melanin-Potenz der Basalzellen experimentell widerlegt und ein Grundbegriff in den Blochschen Anschauungen verloren gegangen. Gleichlaufend mußte erkannt werden, daß die Epidermis kein Gewebe einheitlichen Ursprungs darstellt, sondern daß darin eingewanderte Zellen von neuroektodermaler Herkunft vorhanden sind, die allein die Fähigkeit haben, Melanin zu bilden. Das sind die Dendritenzellen, auch Melanoblasten oder besser Melanocyten genannt.

Es wäre natürlich unmöglich, ähnliche Versuche auch bei menschlichen Embryonen anzustellen. In morphologischer Hinsicht bestehen jedoch keine Gründe, die schönen und zwingenden Resultate von Rawles nicht ebenso auf den Menschen zu übertragen.

Zur selben Zeit, da Rawles ihre bahnbrechenden Experimente machte, gelang es dem Verfasser,[19-20] in Zusammenarbeit mit Cornbleet, die alleinige Herkunft des Melanins in der Haut bei Neger-Frühgeburten von Dendritenzellen zu beweisen. Wir konstatierten die sekundäre Einwanderung solcher Zellen in die Epidermis vom dritten Schwangerschaftsmonat an. Zur Darstellung der pigmenterzeugenden Zellen wurden verschiedene Methoden angewandt, vornehmlich die Blochsche Dopa-Reaktion, Massons Imprägnierung mit reduziertem Silber und Kossas Silbernitrat-Technik. Die gewöhnlichen Basalzellen der Epidermis reagierten stets negativ, sowohl mit der Dopa-Reaktion als auch mit reduziertem Silber. Ihre Unfähigkeit, Melanin zu erzeugen, war damit histologisch bewiesen und in unserer ersten Arbeit im Gegensatz zur damals herrschenden allgemeinen Auffassung betont. Die ersten Pigmentkörnchen erschienen stets in den Dendritenzellen und wurden spät im fünften und im sechsten Schwangerschaftsmonat an die Basalzellen abgegeben. Mit zunehmender Melanisierung der letzteren wurde die Gegenwart der wirklichen Melanocyten allmählich verdeckt. Es scheint leicht verständlich, daß Bloch unfähig war, Dendritenzellen in der Negerhaut zu erkennen, wenn er nur Hautstücke aus spät fötalen Monaten studierte. Zimmermann und Cornbleet[19] bewiesen ferner den gleichen Pigmentierungsvorgang in der Wurzel fötaler Haare (Lanugo).

Seit 1947 veröffentlichten zwei englische Forscher, Billingham und Medawar,[22-28] eine Reihe ausgezeichneter Arbeiten auf diesem Gebiet. Sie waren anfänglich an der Ausbreitung von pigmentierten Hautpartien bei weiß-schwarzen Meerschweinchen interessiert. Ähnlich der Massonschen Auffassung einer interzellulären Inokulierung verglichen sie das Randwachstum eines schwarzen Hautfleckens mit einer „Infektion" oder Diffusion einer sich selbst vermehrenden Komponente aus cytogenetisch pigmentierten Zellen. Später entdeckten sie die wichtige Tatsache, daß auch die weiße Haut dendritische Zellen enthält, welche dopa-negativ sind und kein Melanin erzeugen. Billingham und Medawar nannten diese normal vorkommenden

Zellen der weißen Haut „white or non-pigmentary dendritic cells". Sie stellten fest, daß schwarze Hautflecken sich nicht durch Abwanderung pigmentierter Dendritenzellen vergrößern, sondern daß an den Randpartien eine infektiöse Transformierung von pigmentlosen durch pigmenterzeugende Melanocyten geschieht. Die wichtige Erkenntnis war nun errungen, daß strukturell die weiße Haut dieselben Elemente wie die schwarze Haut enthält.

Später vertieften jene Autoren das Studium der dendritischen Zellen und wandten verschiedene Methoden an (Dopa-Reaktion, Gold-Imprägnierung, Methylenblau-Färbung) bei mehreren Tierarten, wie auch an der menschlichen Haut. Sie machten ferner Beobachtungen an Hautstücken von Negern und fanden, daß die pigmentierten Dendritenzellen grundsätzlich ähnlich jener beim Meerschweinchen sind. Nach Billingham und Medawar sind Dendritenzellen konstant vorhandene Elemente der Epidermis, die mit Langerhans-Zellen identisch sind und deren Ursprung durch Rawles definitiv bestimmt wurde. Sie sind die einzigen Erzeuger von Melanin und geben es sekundär an nachbarliche Basalzellen ab. In ihrer letzten Arbeit[28] (1953) glauben jene Autoren zwei Systeme von Dendritenzellen — oberflächliche und tiefe — in der Epidermis erkannt zu haben, eine Folgerung, die noch nicht einwandfrei bewiesen und vielleicht unhaltbar ist. Sie betonen auch die Notwendigkeit einer „Reinigung" der Nomenklatur für die speziellen pigmenterzeugenden Zellen und ziehen den Namen „Melanocyte" vor. Der gleiche Vorschlag wurde schon an der letzten Konferenz über Pigment-Probleme in New York gemacht (1952).

Eine weitere Vertiefung unserer Kenntnisse über Hautpigmentierung geschah in den letzten Jahren durch die Studien von Lerner, Fitzpatrick, Becker Jr. und Montgomery.[29-31] Sie beziehen sich namentlich auf die Biochemie der Melanin-Erzeugung und auf die feinere Cytologie der Pigmentzellen beim Menschen. Entgegen der Blochschen Auffassung, daß Melanin aus Dopa durch ein spezifisches Enzym, die Dopaoxydase, aufgebaut würde, bewiesen Lerner und Fitzpatrick, daß Tyrosin der Grundstoff und die Tyrosinase das oxydierende Ferment ist. Zur Zeit der Blochschen Untersuchungen war die Tyrosinase nur in der Haut niederer Wirbeltiere nachgewiesen. Nach der neueren Auffassung ist ein Unterschied zwischen Dopa-Oxydase und Tyrosinase kaum mehr berechtigt.

Die Tyrosinase stellt einen Kupfer-Eiweiß-Komplex dar, der die Oxydierung von Tyrosin zu Dopa und von Dopa zu Melanin katalysiert. Die Reaktion wird freilich durch die Gegenwart von Dopa beschleunigt. Mit Becker Jr. haben Lerner und Fitzpatrick aufs schönste bewiesen, daß Melanin auch in der weißen menschlichen Haut aus Tyrosin gebildet wird, wenn Hautpartien vor dem Ausschneiden mit ultravioletten Wellen bestrahlt werden. Den exzidierten Hautstücken wurde daraufhin eine Tyrosin-Lösung beigegeben und die Mischung während 24—48 Stunden im Wärmeofen gehalten. Paraffin-Schnitte der so behandelten Hautstücke zeigten

typische Melanocyten, die mit Melanin beladen waren. In den speziellen Hautzellen war also ein Ferment vorhanden, das auf Tyrosin einwirken konnte, nachdem es vorerst durch ultraviolette Strahlenenergie „aktiviert" worden war. Die inaktive Natur der Tyrosinase in normaler weißer Haut scheint darin zu liegen, daß das Kupfer des Enzym-Komplexes durch Sulfhydryl-Gruppen in der Epidermis gebunden ist. Daß Preßsäfte aus Kaninchen- und Meerschweinchenhaut die Melaninbildung in vitro hemmen können, war seit längerer Zeit bekannt (Schaaf,[32] 1938; Ginsberg, 1944). Die Natur solcher Hemmungsstoffe, die das Tyrosin-Tyrosinase-System oder die Oxydierung von Dopa beeinflussen, blieb unbestimmt, bis Rothman, Flesch, et al.[33-38] ähnliche Resultate mit Extrakten aus menschlicher Haut erhielten. Sie bestimmten den Hemmungsfaktor als Sulfhydryl-Gruppen (SH), die in den Zellen der Epidermis vorkommen. 1946 stellten Rothman, Krysa und Smiljanie[34] die Hypothese auf, daß Melanoblasten sowohl die Muttersubstanz für Melanin wie das Enzym enthalten und daß eine gegenseitige Reaktion durch die Gegenwart von SH-Gruppen unterdrückt wird. Pigmentbildende Reize, wie Sonnenlicht, Röntgenstrahlen, Wärme oder Entzündungsvorgänge in der Haut, oxydieren oder zerstören die SH-Stoffe, wodurch das Enzym frei wird und auf das Substrat einwirken kann. 1952 zeigte Flesch, daß ultraviolette Bestrahlung der Kaninchenhaut eine schnelle Herabsetzung im Gehalt von wasserlöslichen SH-Gruppen verursachte. Anderseits fanden Van Scott, Rothman und Greene[38] in weißfleckiger Vitiligo-Haut des Menschen abnormal hohe Konzentrationen der SH-Gruppen.

Aus der vorausgehenden Übersicht können folgende Schlüsse für die heutigen Begriffe über Pigmentierungsvorgänge gezogen werden:

1. Die Epidermis der Säuger- und der menschlichen Haut ist ein epitheliales Gewebe doppelten Ursprunges. Die gewöhnlichen Zellen der verschiedenen Schichten stammen von somatischem Ektoderm ab und sind unfähig, Melanin zu bilden. Zwischen ihnen, namentlich in der Basalschicht und an der dermo-epidermalen Grenze, liegen spezielle Dendritenzellen (Melanocyten), die sekundär in die Epidermis einwandern und ihren Ursprung in der embryonalen Neural-Leiste haben. Sie allein sind fähig, Melanin zu erzeugen und geben das Pigment sekundär an nachbarliche Epithelzellen ab.
2. Der neuro-ektodermale Ursprung der Melanocyten ist für niedere Wirbeltiere und Säuger bewiesen. Obschon experimentelle Beweise an menschlichen Embryonen unmöglich sind, ist man berechtigt, die selbe Herkunft der Dendritenzellen auch für den Menschen anzunehmen. Histologische Befunde sprechen ganz dafür.
3. Morphologisch gleichartige Dendritenzellen kommen sowohl in der weißen, wie in der „farbigen" menschlichen Haut vor. Ihre Zahl, Lo-

kalisierung und Verteilung nach der Geburt ist wahrscheinlich bei jedem Individuum ziemlich konstant. Es bestehen keine Gründe, anzunehmen, daß ihre spezielle Form sich bei aktiver Pigmenterzeugung entwickelt oder daß sie sich unter jenen Umständen vermehren.

4. Strukturell oder histologisch betrachtet bestehen keine grundsätzlichen Unterschiede im Bau der weißen und der Negerhaut.
5. Melanin-Hautpigment entsteht in den Dendritenzellen durch enzymatische Oxydierungsvorgänge, wobei Tyrosin durch Tyrosinase über eine komplizierte Kette von chemischen Prozessen zum Hautpigment aufgebaut wird.
6. Die Gegenwart des Ferments Tyrosynase in der Haut der Säuger und des Menschen ist bewiesen. Die frühere Wichtigkeit einer spezifisch wirkenden Dopa-Oxydase wird verneint, obschon eine beschleunigende Wirkung von Dopa im langsam reagierenden Tyrosin-Tyrosinase-System anerkannt wird.
7. In der Epidermis reagieren nur die Dendritenzellen dopa-positiv.
8. Tyrosinase ist ein Kupfer-Proteïn-Komplex, in welchem das Kupfer als Catalysator wirkt.
9. In der Haut weißer Rassen ist die Aktivität der Tyrosinase in den Dendritenzellen gehemmt durch die bewiesene Gegenwart von Sulfhydryl-Gruppen (SH), die sich mit dem Kupfer verbinden.
10. In dieser Hemmung scheint der chemisch bedingte genetische Unterschied zwischen weißer und farbiger Haut zu liegen.
11. Wenn die Sulfhydryl-Gruppen durch ultraviolette Strahlenenergie oxydiert oder anderswie zerstört werden, so zeigen auch die Dendritenzellen weißer Haut ihre pigmenterzeugende Fähigkeit.
12. Ultraviolette Bestrahlung führt zu einer nachweisbaren Herabsetzung von SH-Gruppen im Hautgehalt; in weißfleckiger Vitiligohaut ist jener Gehalt abnormal erhöht.
13. Die neueren Erkenntnisse sind für die Pathologie wichtig in bezug auf Ursprung und Klassifizierung von pigmentierten Tumoren: Melanomas oder Melanocarcinomas.

III. Zur Morphologie der Dendritenzellen (Melanocyten)

Die spezielle Bedeutung und Funktion der Dendritenzellen in Pigmentierungsvorgängen verlangt ihre kurze Beschreibung und Charakterisierung vom rein morphologischen Standpunkt aus. In der Pigmentforschung sind sie schon früh beobachtet und unter verschiedenen Namen identifiziert worden.

In der pigmentierten menschlichen Haut fallen sie während den späteren fötalen Monaten als besondere Zellelemente in der Epidermis auf. Das von ihnen erzeugte Melanin läßt ihren Zellkörper sowohl wie ihre Zellausläufer oder Dendriten erkennen. In der noch nicht pigmentierten Haut jüngerer Negerföten und in der weißen Haut, bei jedem Alter, kann die volle Gestalt dieser Zellen jedoch nur durch spezielle Färbungs- oder Imprägnierungsmethoden sichtbar gemacht werden. Die besten Resultate werden mit der positiven Dopa-Reaktion erhalten, die einen Indikator für intrazellulär vorhandene Enzyme darstellt und das Protoplasma dieser speziellen Zellen bräunlich-schwarz färbt. Die Reaktion läßt fertig erzeugte Melanin-Granula unberührt. Andere Methoden beruhen auf der Erfahrung, daß Melanin gewisse Metallsalze reduziert. Mit Lösungen von Silbernitrat oder Goldchlorid können daher Imprägnierungen erzeugt werden, welche namentlich die in den Melanocyten vorhandenen Melaninkörnchen ergreifen. Die Massonsche Technik mit reduziertem Silber scheint metallische Niederschläge auch auf Vorstufen von Melanin zu produzieren. Die gewöhnliche Haematoxylin-Eosin-Färbungsmethode läßt wenig von der wahren Form der Melanocyten erkennen. In solchen Präparaten fehlen die charakteristischen Zellfortsätze stets.

Die genannten Methoden wurden auf Hautschnitten angewendet. Flachpräparate der abgelösten Oberhaut können auch mit Dopa- und Goldchlorid-Methoden behandelt werden. Beobachtungen beider Arten sollten, wo immer möglich, gemacht werden, da sie sich zur Vorstellung feinster Strukturverhältnisse oft überraschend ergänzen.

Zur Veranschaulichung menschlicher Dendritenzellen dienen Fig. 1 und 2, die auf Dopa-Reaktionen in nicht speziell bestrahlter weißer Haut beruhen. Die Originalzeichnungen wurden vom Verfasser mit Camera lucida und Öl-Immersionslinse (1300 ×) gemacht. Die betreffenden Präparate verdankt er Herrn Dr. S. W. Becker, Jr., Chicago. Fig. 1 zeigt ausgewählte Typen von Melanocyten, während Fig. 2 einen zusammenhängenden Verband solcher Zellen illustriert, die in einem einzigen Beobachtungsfeld eines Flachpräparates identifiziert wurden.

Die Figuren bezeugen nicht nur die mannigfache Gestalt der Melanocyten, sondern auch ihr nahes Zusammenliegen sogar in der weißen Haut. Offensichtlich sind sie nicht epithelialer Natur und stehen in ihrer Form eher Nervenzellen nahe, mit denen sie in ihrer Abstammung verwandt sind.

Der Zellkörper (Perikaryon) der Dendritenzellen hat verschiedenste Formen: er mag rundlich, ovoïd, spindel- und halbmondförmig oder knorrig erscheinen. Der Kern liegt meistens etwas exzentrisch. Die größte Dimension der Zellkörper variiert zwischen 8—15 Mikron. In den epithelialen Leisten (Cristae) auf der Unterseite der Epidermis liegen die Längsachsen der Melanocyten im allgemeinen parallel zur Längsachse der Leisten. Zwischen den Epithelleisten des Malpighischen Netzwerkes sind sie eher unregelmäßig ver-

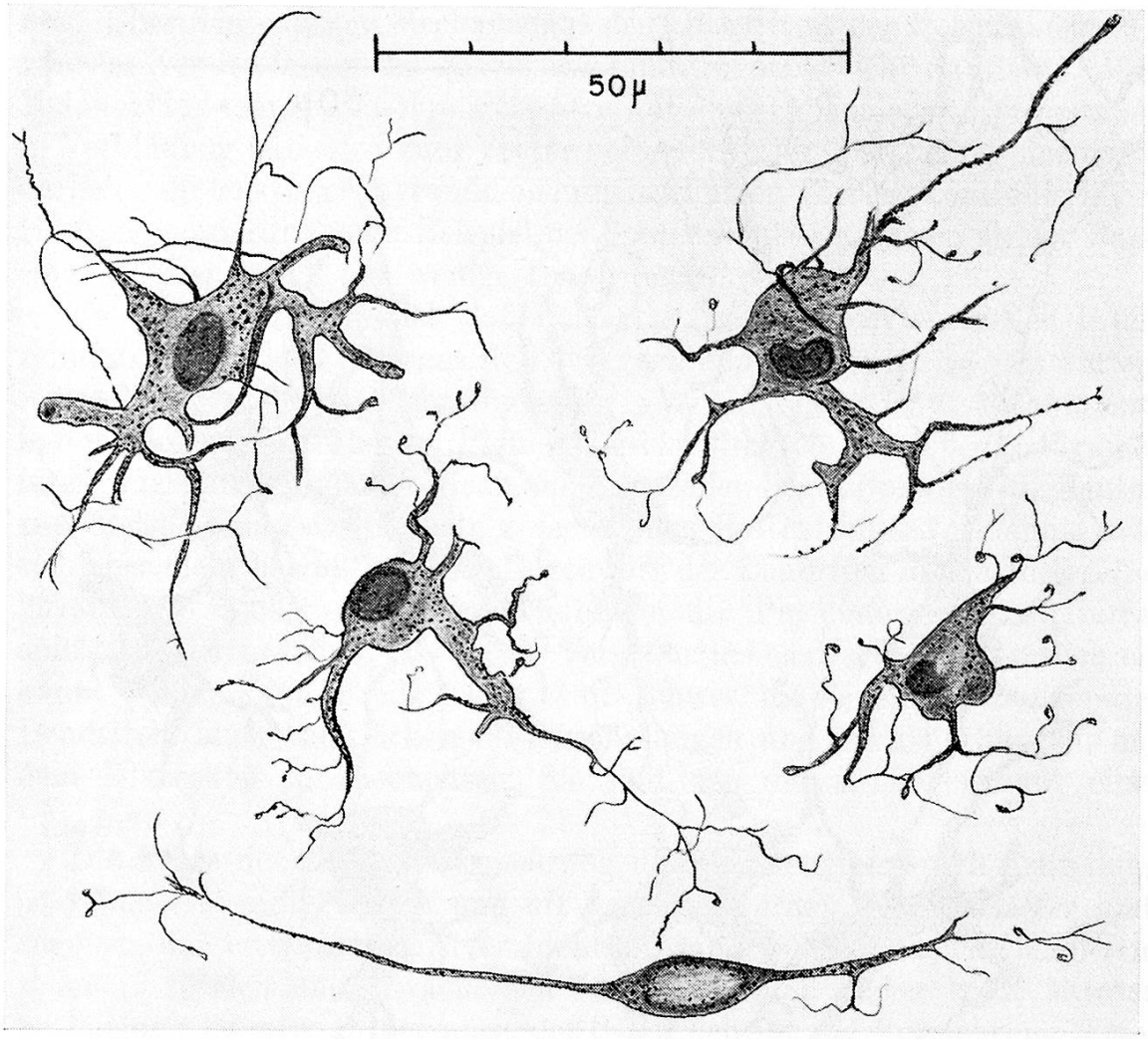

Fig. 1. Ausgewählte Formen von Melanocyten aus der erwachsenen menschlichen Haut. Flachpräparat der abgelösten Epidermis, von Dr. S. W. Becker, Jr., Chicago. Dopa, Öl-Immersion.

teilt. Die Abstände zwischen nachbarlichen Dendritenzellen betragen selten mehr als 30 Mikron. Von den Zellkörpern gehen mehrere Fortsätze aus, die sich bis auf 100 Mikron vom Zellkörper erstrecken können. Diese primären Fortsätze besitzen mehrere sekundäre feinere Verästelungen, so daß das Bild einer delikaten Arborisierung entsteht. Zufolge ihrer reichen Verzweigungen tragen die Melanocyten auch den Namen Dendritenzellen.

Im allgemeinen liegen die Zellkörper in den tieferen Schichten der Epidermis, namentlich zwischen den gewöhnlichen Epithelzellen des Stratum germinativum. In Vertikalschnitten können sie auch gegen das Corium abgesenkt erscheinen. Der letztere Umstand hat zur Bezeichnung „Abtropfung" geführt, obschon die Zellen stets außerhalb der Basal-Membran liegen. Die primären Zellfortsätze erstrecken sich entweder parallel zur letzteren oder steigen geweihähnlich in das Stratum germinativum (Malpighi) auf, wo sie sich zwischen den Epithelzellen reich verzweigen und

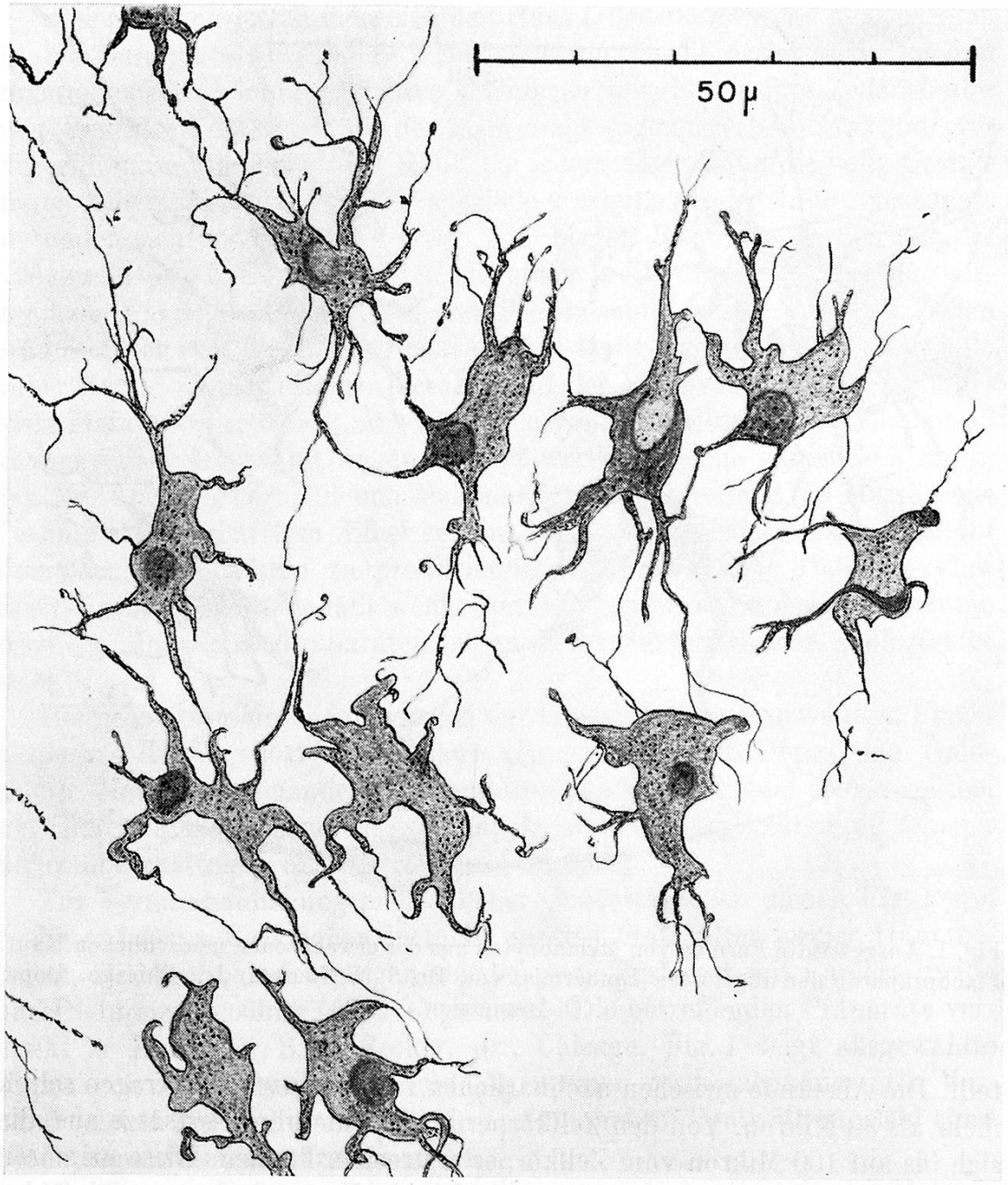

Fig. 2. Normale Zellverteilung im Verband von Melanocyten in einem kontinuierlichen Feld. Flachpräparat der abgelösten Epidermis. Nicht bestrahlte Haut eines weißen Erwachsenen, präpariert von Dr. S. W. Becker, Jr., Chicago. Dopa, Öl-Immersion.

engen Kontakt mit ihnen herstellen. Die feinsten Endungen der Fortsätze bilden füßchenähnliche Erweiterungen, welche meist nur sichtbar werden, wenn sie Melanin-Granula enthalten. Sie werden als supranukleäre „Polkappen" oder „Kernkappen" der Basalzellen bezeichnet. Billingham[25] (1948) hat sie eingehend studiert und betonte, daß solche Melaninanhäufungen sowohl außerhalb wie innerhalb der gewöhnlichen Epithelzellen liegen kön-

nen. Über den exakten Mechanismus des Übertrittes der Melaninkörnchen von der Dendriten auf die Basalzellen sind wir noch nicht im klaren. Jede Melanocyte steht durch ihre Fortsätze mit einer Anzahl von Epithelzellen in Verbindung und wird zum Vector bei der Melaninübertragung auf nachbarliche säulen- oder pyramidenähnliche Felder. Bei diskontinuierlicher Hautpigmentierung, zum Beispiel bei Sommersprossen, sitzen an der Basis eines Fleckens wohl nur wenige Dendritenzellen.

Es besteht kein Zweifel, daß Fortsätze der Melanocyten in den Interzellularräumen der Epidermis sich begegnen und verbinden. So entsteht ein feines Netz von Protoplasmazügen, die in pigmentierter Haut Melanin enthalten. Schon die frühesten Pigmentforscher fragten sich, ob das Pigment inter- oder intrazellulär in bezug auf Basalzellen liege. Unna (1876) glaubte zum Beispiel, daß das Melanin zwischen den Epithelzellen vorkomme, war sich aber nicht bewußt von der Gegenwart der Dendriten in den Interzellularräumen. Höchst wahrscheinlich bilden die Plasmafortsätze ein intraepitheliales Syncytium, das in der vorgeburtlichen Negerhaut deutlich erkannt werden kann. Freilich fällt es oft schwer, die feinsten Endungen der Dendriten, auch bei stärksten Vergrößerungen und nach Färbungen, mit dem Mikroskop zu beobachten. Sie sind von der Größenordnung eines $^1/_{1000}$ mm.

Die Frage der aktiven Vermehrung der Melanocyten durch Zellteilung ist schon früh aufgeworfen und oft verneint worden. Der Verfasser muß zugeben, daß er trotz definitiver Identifizierung von sehr vielen Dendritenzellen in fötalen und erwachsenen Hautpräparaten bisher keine Mitosen beobachten konnte. In der normalen Haut scheint die Vermehrung dieser spezialisierten Zellen selten zu geschehen. Der Umstand steht vielleicht mit ihrer neuro-ektodermalen Abstammung im Zusammenhang. Bekanntlich teilen sich fertig differenzierte Zellen solcher Herkunft normal nicht. In Pigmentmälern (Naevi) finden sich gewöhnlich auch keine Mitosen; wenn sie beim Erwachsenen vorkommen, deuten sie auf eine gefährliche, bösartige Krebsentwicklung (Melanom).

Beobachtungen von normalen Zellteilungen der Melanocyten haben sich in den letzten Jahren immerhin gehäuft. Schon Masson[15] (1947) glaubte amitotische Teilungen erkannt zu haben in Dendritenzellen, die stark eingeschnürt und mit zwei Kernen versehen waren. In einer Pigmentzelle der Mundschleimhaut beobachtete er auch eine Mitose. Seither haben Billingham und Medawar aktive Teilung von Dendritenzellen in der Epidermis von Meerschweinchen beobachtet. Sie bemerkten, daß in Teilung begriffene Zellen ihre Fortsätze einziehen, rundlich werden und daß die Kernvorgänge schwierig zu erkennen sind. Pinkus[39] (1949) hat mitotische Figuren in Melanin enthaltenden Melanocyten bei einer Warze (Verruca vulgaris) klar gezeigt. Becker, Jr., Fitzpatrick und Montgomery[29] fanden ebenfalls Teilungsfiguren in Dendritenzellen der normalen menschlichen Haut. Diese

Autoren nehmen an, die aktive Vermehrung solcher hochspezialisierter Zellen sei kein ungewöhnlicher Vorgang. Jedenfalls muß die große Wahrscheinlichkeit vermerkt werden, daß sie bei der Entwicklung des wahren Melanoms (pigmentierter Hautkrebs) eine kausale Rolle spielt.

IV. Eigene Untersuchungen an Negerföten

Das Beobachtungsmaterial bestand aus Hautschnitten von Negerfrühgeburten vom dritten bis neunten Monat. Die letzteren wurden dem Verfasser in frischem Zustand durch die obstetrische Abteilung des Cook County Spitals in Chicago freundlichst zur Verfügung gestellt.* Kleine Hautstücke aus der Bauchwand und vom Rücken wurden entweder für die Dopa-Reaktion oder mit verschiedenen Silberimprägnierungen präpariert. Vorgängig der Paraffineinbettung gelangten die zur Dopafärbung bestimmten Hautstückchen für eine Stunde in 10 % Formalin und wurden dann bei 37° C in einer 1:1000-Lösung von l-Dihydroxyphenylalanin (pH 7,4) für 12 Stunden im Wärmeofen gehalten. Die andern Hautstücke wurden zuerst während 24 Stunden in 10 % Formalin fixiert, in Paraffin geschnitten und die montierten Schnitte daraufhin mit Silberlösungen behandelt. Die bekannten Verfahren nach Bodian (Protargol-Hydroquinone), Masson (ammoniakales Silbernitrat mit Goldtönung) und Kossa (Silber-Nitrat) wurden angewendet. Die Paraffinschnitte waren durchwegs von 10 Mikron Dicke.

Wenn man die Befunde von Rawles auf den Menschen überträgt, so dürfte man annehmen, daß in frühen Embryonen und Föten wandernde Melanoblasten im Corium vorkommen sollten. Der Beweis ihrer Gegenwart durch definitive Identifizierung mit irgendwelchen Methoden ist uns bisher nicht gelungen. Vielleicht sind jene undifferenzierten Zellen in einem unreifen Stadium auch in bezug auf ihre funktionelle Fähigkeit. Man könnte vermuten, daß wandernde Melanoblasten ungenügende Mengen des Melanogens (Tyrosin) enthalten oder daß ihr oxydierendes Ferment-System noch in einem inaktivierten Zustand besteht. Jedenfalls scheint eine Apposition der Melanoblasten an die Epidermis oder ihre Einwanderung in jene Schicht notwendig zu sein, um sie als funktionelle Melanocyten zu erkennen.

Die früheste Beobachtung wandernder Melanoblasten in der menschlichen Haut ist heute daher ein noch ungelöstes Problem.

Die ersten dendritischen Melanocyten in der Epidermis wurden im dritten Fötal-Monat identifiziert (9,6 cm Scheitel-Steißlänge). Die spezialisierten Zellen kommen vereinzelt, weit verstreut an der Basal-Membran der

---

* Das Entgegenkommen der Herren Dr. Fitzgerald, Popper, Moswin und Mercer, Cook County Hospital, Chicago, wird vom Verfasser bestens verdankt.

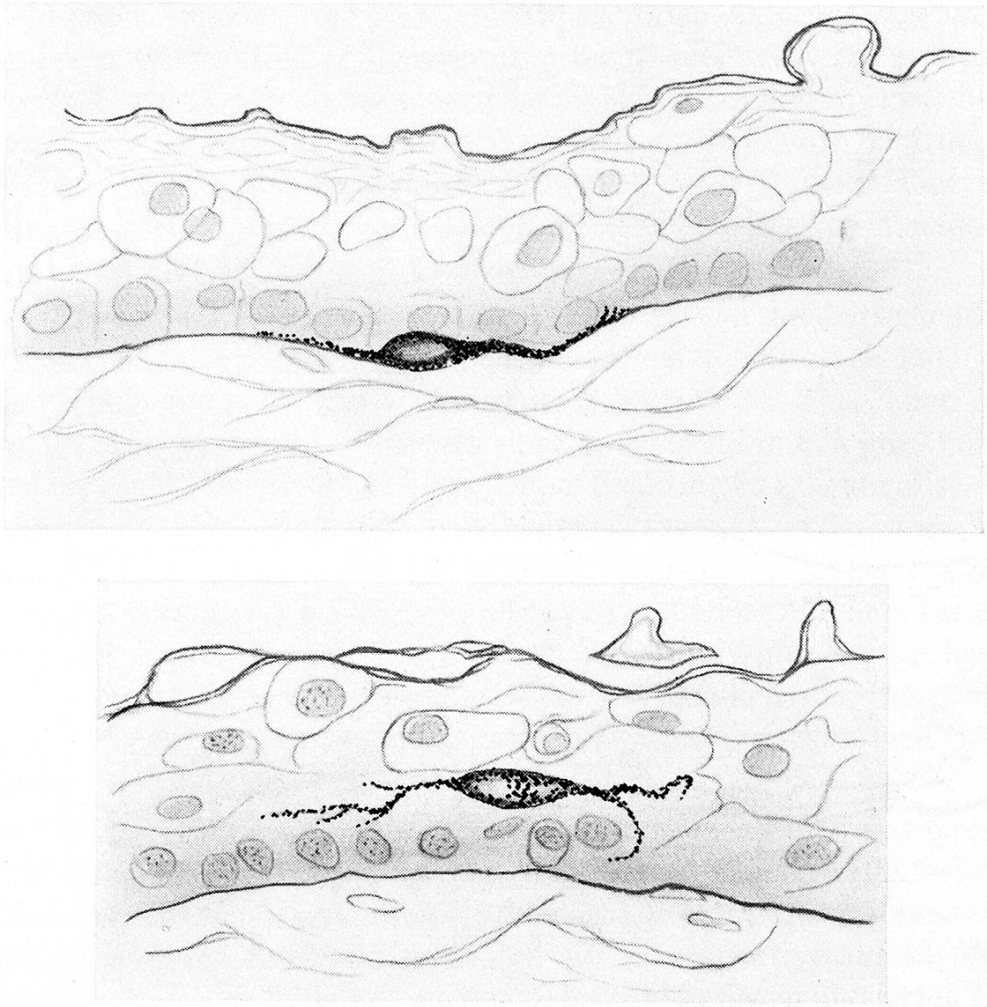

Fig. 3. Querschnitte der Epidermis eines drei Monate alten Neger-Fötus. Früheste epidermale Melanocyten an der Basal-Membran und im Stratum intermedium. Bodian-Technik; Öl-Immersion.

jungen Epidermis oder im Stratum intermedium vor (Fig. 3). Vom ersten Erscheinen sind sie von nicht-epithelialer Natur. Ihr Zellkörper erscheint im Schnitt ovoid oder spindelförmig und besitzt an den Enden der Längsachse je einen kurzen dendritischen Fortsatz. Imprägnierungspräparate mit reduziertem Silber lassen feinste argentaffine Körnchen erscheinen, die wohl eine Vorstufe des Melanins (Promelanin) darstellen. Wenn andere Schnitte desselben Hautstückchens mit gewöhnlichem Silbernitrat behandelt werden, so treten jene ersten Melanocyten nicht in Erscheinung. Sie enthalten also kein fertiges Melanin. Die Dopa-Rreaktion ist minimal, wahrscheinlich abgeschwächt durch die kurze Formalinfixierung des Materials.

Aus dem Vergleich der größeren Anzahl von epidermalen Melanocyten im vierten Fötalmonat mit derjenigen im dritten läßt sich schließen, daß eine aktive An- und Einwanderung von Melanocyten in die Epidermis in den frühen Fötalmonaten erfolgt, ein Vorgang, der sich wohl auch über die

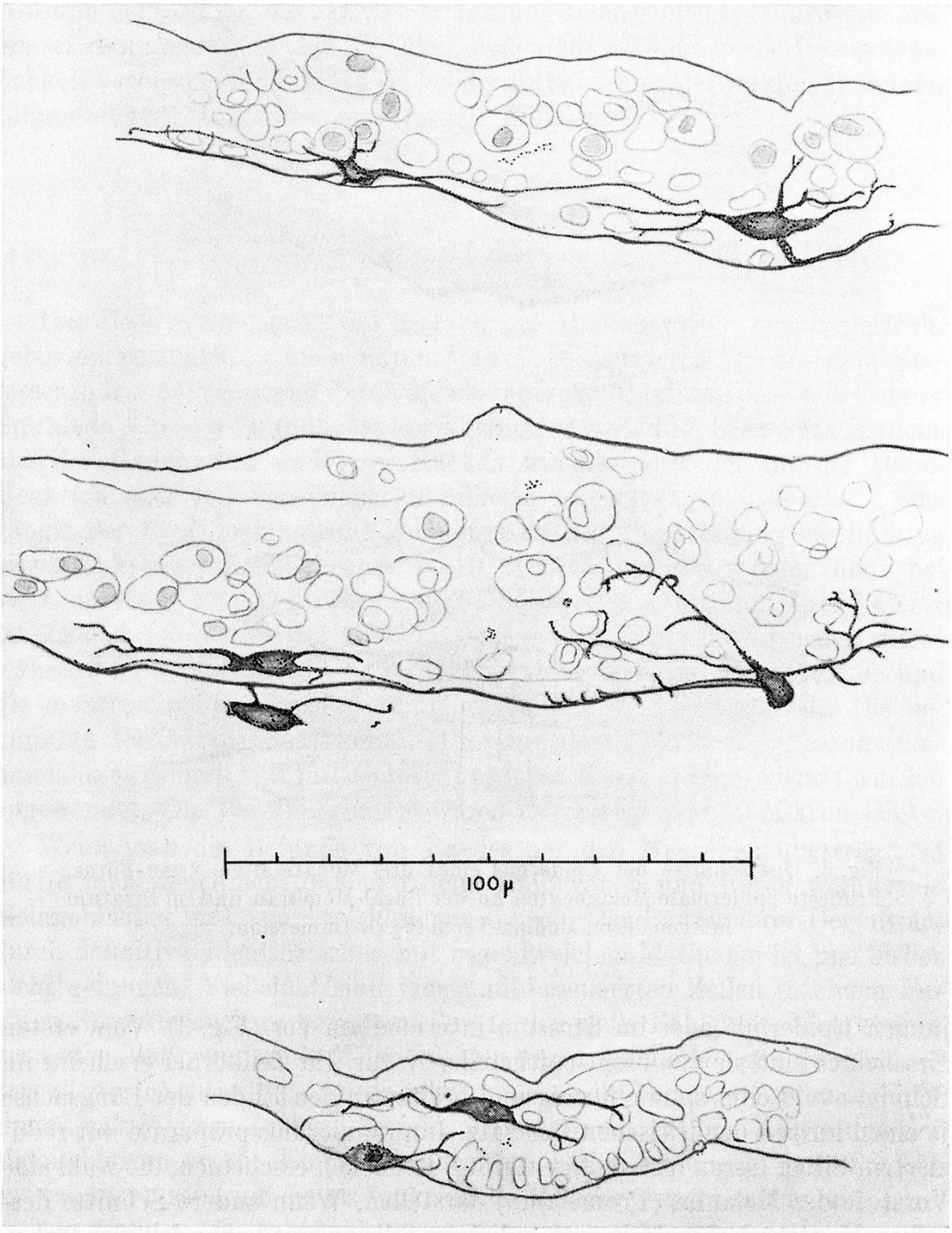

Fig. 4. Drei Schnitte der Epidermis eines Neger-Fötus aus dem vierten Monat. Epidermale Melanocyten mit positiver Dopa-Reaktion. Lange primäre Zellfortsätze sind in diesem Stadium charakteristisch. Öl-Immersion.

späteren Monate erstreckt. Ein solcher Schluß beruht freilich nicht auf direkter Beobachtung, vielmehr auf der Annahme, daß die experimentellen Resultate von Rawles auch für die menschliche Haut gelten. Histologische

Beobachtungen erfassen nur Zellelemente in ihrem fixierten Zustand und können leider über aktive Zellbewegungen nichts aussagen. Darin liegt eine scharfe Begrenzung rein morphologischer Schlüsse. Immerhin mag hervorgehoben sein, daß Übergangsstadien zwischen gewöhnlichen Epithelzellen und Melanocyten in keinen Schnitten irgendwelcher fötalen Hautmuster vorkommen. Ein intraepithelialer Ursprung der dendritischen Melanocyten darf aus diesem Grund abgelehnt werden.

Im vierten Fötalmonat läßt sich die Gegenwart von dendritischen Zellen in der Epidermis sowohl durch ihre deutliche Dopa-Reaktion als auch durch Imprägnierung mit reduziertem Silbernitrat bestimmen. Das ihnen eigene Enzym, Tyrosinase, scheint aktiviert zu sein, während in den gewöhnlichen Basalzellen keine Spur einer positiven Dopa-Reaktion zu erkennen ist. Fig. 4 zeigt verschiedene Formen epithelialer Melanocyten, wie sie durch das Dopa-Reagens in Schnitten sichtbar werden. Die Zellfortsätze sind länger, erstrecken sich bis zu 50 Mikron vom Zellkörper und zeigen sekundäre Ästchen. Die Zellen liegen an der Basalmembran, im Stratum germinativum oder im blasigen Stratum intermedium, und ihre Fortsätze durchziehen die Interzellularräume der Epidermis, wobei die sekundären Verzweigungen sich den gewöhnlichen Epithelzellen anschmiegen.

Die Figuren 5, 6 und 7 repräsentieren Mikrophotographien mit einzelnen dendritischen Zellen in der fötalen Neger-Epidermis, wie sie in Hautschnitten nach Massons Silberimprägnierung erscheinen. Die Hautstücke stammen von Frühgeburten, deren Entwicklungsstufen auf 4,6 respektive auf 4,9 Monate berechnet wurden. Die Längsachsen der Melanocyten liegen im vierten Monat

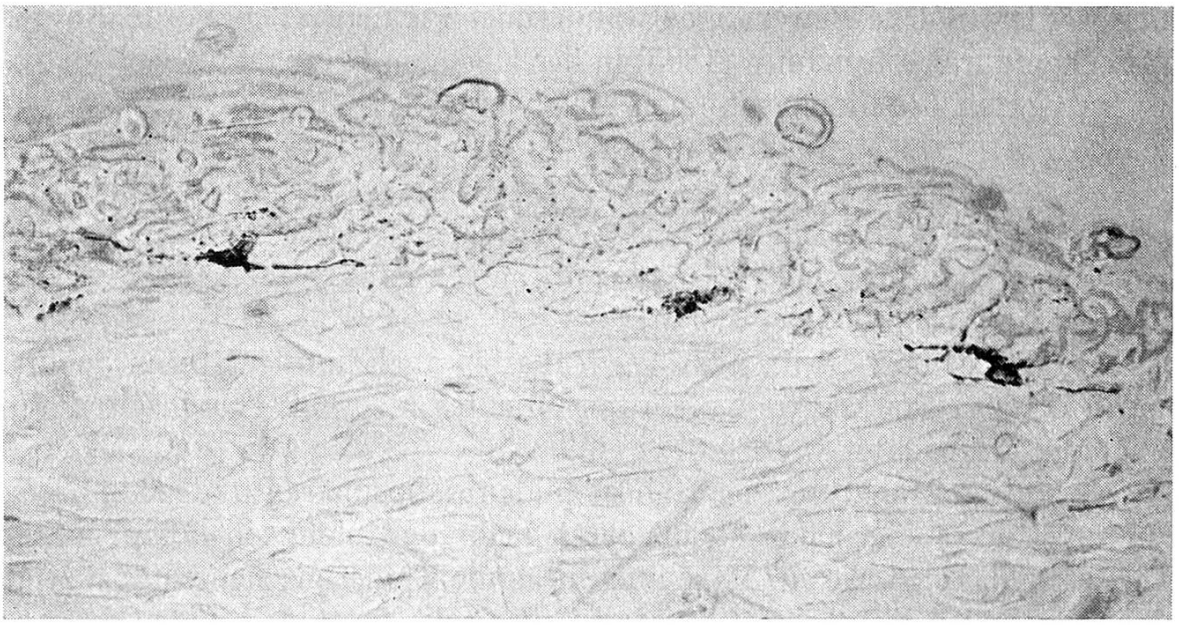

Fig. 5. Mikrophotographie der Epidermis eines Neger-Fötus aus dem vierten Monat. Drei epidermale Melanocyten zeigen positive Dopa-Reaktion. Öl-Immersion.

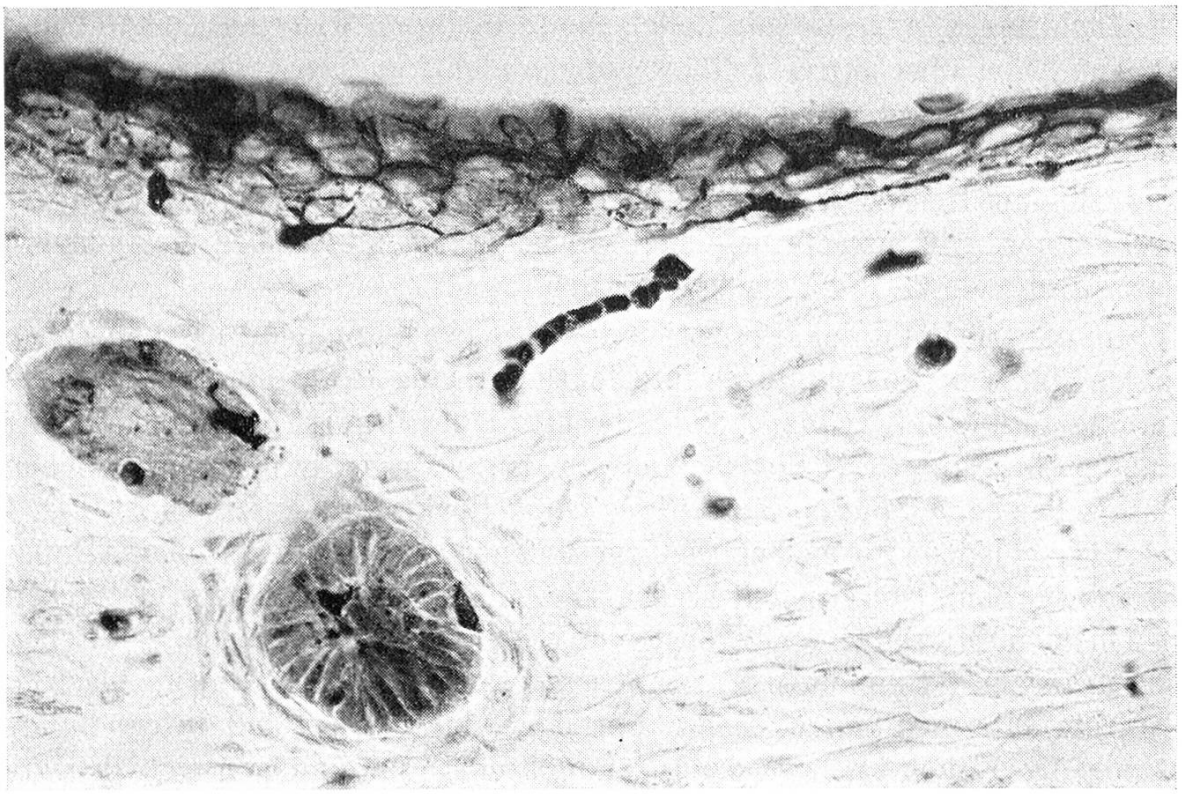

Fig. 6. Haut-Querschnitte eines 4,6 Monate alten Neger-Fötus. Melanocyten mit langen, primären Fortsätzen in der Epidermis, andere in angeschnittenen Haarfollikeln. Dopa-Reaktion, nach-versilbert mit Masson's Methode. Öl-Immersion.

vornehmlich parallel zur Basalmembran. Immerhin kommen Zellen vor, die sich schief oder rechtwinklig zur letzteren stellen. Eine amöboide Infiltrierung der Interzellularräume innerhalb der jungen Epidermis muß angenommen werden. Solche Bewegungen wandernder Pigmentzellen wurden in der Tat schon durch Ehrmann[10] (1885) in der lebenden Froschhaut beobachtet.

Im vierten Fötalmonat können Melanocyten auch mittels der gewöhnlichen Silbernitrat-Methode von Kossa dargestellt werden. Argyrophile Granula erscheinen an der Peripherie ihrer Zellkörper, wie auch in den dendritischen Fortsätzen. Sie müssen also Melanin in fertigem Zustand erzeugt haben. Solche Zellen sind in Hautschnitten seltener als diejenigen, welche mit reduziertem Silber sichtbar werden.

Das natürliche Melanin kann am frühesten auch in ungefärbten Schnitten in der zweiten Hälfte des vierten Monates innerhalb vereinzelter Melanocyten beobachtet werden.

Im fünften Monat vor der Geburt bilden die primären und sekundären Fortsätze der epidermalen Melanocyten mehr und mehr ein kompliziertes Netzwerk, das sich wie ein Myzelium durch die Epidermis zieht. Fig. 8 zeigt einen vertikalen Hautschnitt aus dem Anfang des fünften Monats (Massons Technik), in dem die versilberten Melanocyten scharf hervortreten. Fig. 9 belegt photographisch das Netz der dendritischen Zellen in einem tangentia-

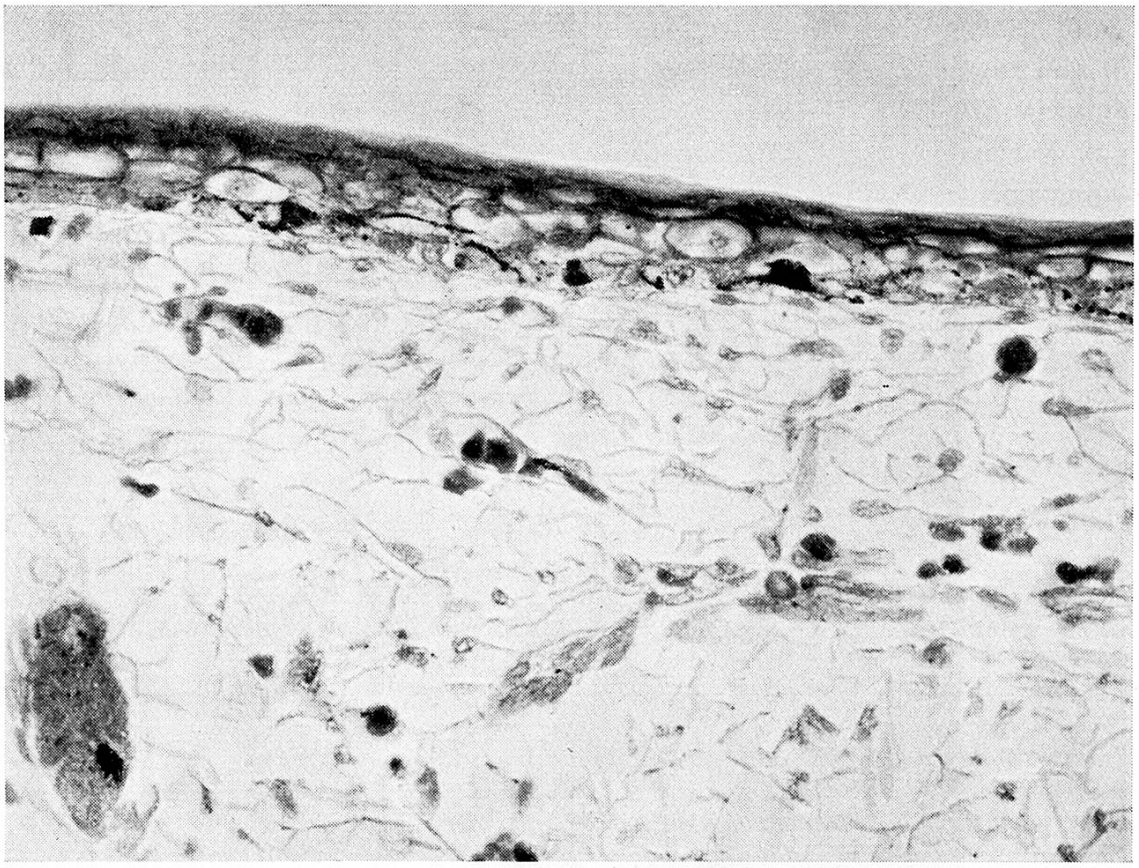

Fig. 7. Fötale Neger-Haut von 4,9 Monaten. Melanocyten in der Epidermis und in einem Haarfollikel. Erythrocyten in Blutkapillaren sind Dopa-positiv. Dopa und Masson's Silberimprägnierung. Öl-Immersion.

Fig. 8. Mikrophotographie von Melanocyten in der Epidermis eines Neger-Fötus von 5,2 Monaten. Masson's Silberimprägnierung. Kein Melanin in den Basalzellen. Öl-Immersion.

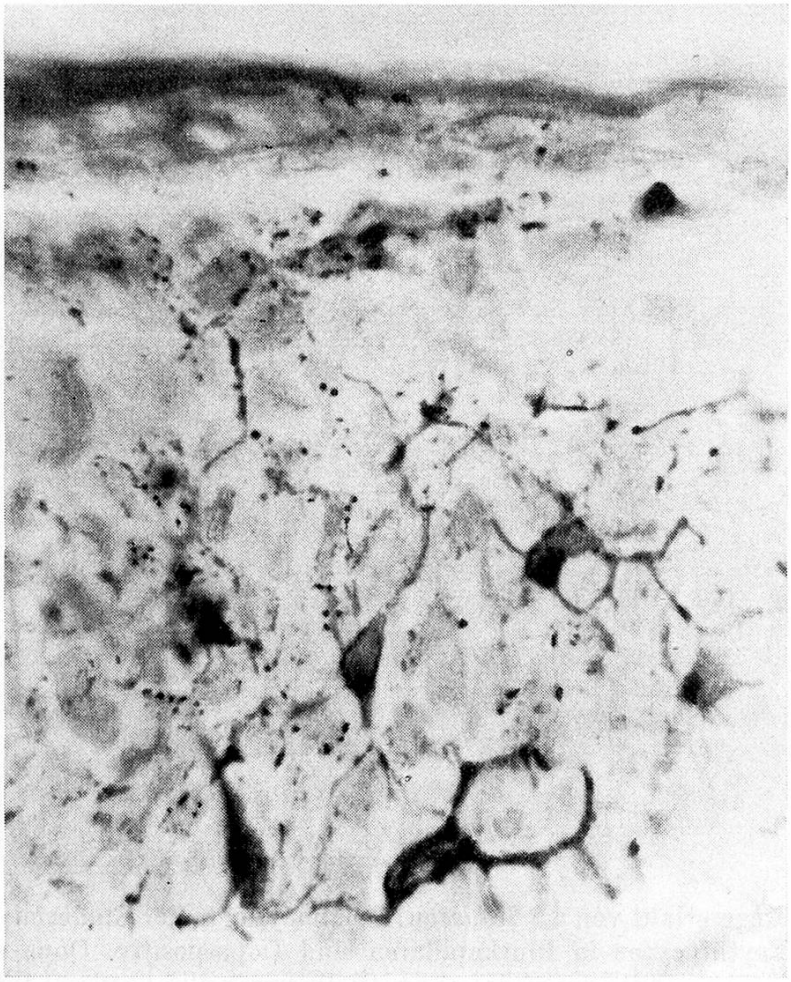

Fig. 9. Tangential angeschnittene Epidermis eines 5,2 Monate alten Neger-Fötus. Netzwerk der dendritischen Melanocyten. Masson's Technik, Öl-Immersion.

len Flächenschnitt der Epidermis aus dem selben Monat. Die Morphologie der epidermalen Melanocyten erscheint markant verschieden von derjenigen gewöhnlicher Epidermis-Zellen. Ihre Zahl nimmt offensichtlich von Monat zu Monat zu; doch fällt es schwer, genaue Daten über diese Zunahme zu gewinnen. Auch in diesen mittleren Schwangerschaftsmonaten wurden keine Teilungsfiguren der Melanocyten beobachtet.

Um ein relatives Maß der Anzahl und Verstreuung der Melanocyten in der jungen fötalen Negerhaut zu erhalten, machten wir Messungen der Abstände zwischen Melanocyten in Vertikalschnitten. Angeschnittene Zellkörper wurden identifiziert und ihre interzellulären Distanzen fortlaufend gemessen. Zwischen den Zellkörpern von Melanocyten lagen viele angeschnittene dendritische Fortsätze, die unberücksichtigt blieben. Am Hals der durchbrechenden Haarfollikel häuften sich die Melanocyten oft in kleinen Gruppen. In drei Hautmustern aus dem vierten und fünften Monat wurden je 200 intermelanocytische Distanzen gemessen.

Wie aus folgender Tabelle ersichtlich ist, gibt es im dritten vorgeburtlichen Monat nur wenige epidermale Melanocyten, die weit verstreut liegen. Vom Anfang des vierten Monates bis früh im fünften Monat vermindert sich die durchschnittliche Distanz zwischen angeschnittenen Melanocyten von 98 μ auf 56 μ. Daß sich die Zahl der dendritischen Zellen über jene Zeit nahezu verdoppelt, geht auch daraus hervor, daß die notwendige Totallänge der gemessenen Hautschnitte, um 200 Melanocyten identifizieren zu können, im vierten Monat nahezu doppelt so groß war als im fünften Monat.

Über die relative Zunahme der Melanocyten zwischen dem dritten und vierten Monat können wir zufolge Mangels an reicherem Material keine bestimmten Angaben machen. Jedenfalls ist sie beträchtlich.

Durchschnittliche Distanzen zwischen epidermalen Melanocyten in frühmonatlichen Negerföten

(Messungen zwischen kontinuierlich angeschnittenen Zellkörpern in vertikalen Hautschnitten von 10 μ Dicke.)

Fötales Alter	Zahl der Messungen	Gemessene Gesamt-Distanz	Durchschnittliche Distanz zwischen angetroffenen Melanocyten
3,0 Monate	wenige, weit verstreute Melanocyten in der Epidermis		
4,4 Monate	200	19541 μ	98 μ
4,6 Monate	200	14897 μ	70 μ
5,2 Monate	200	11221 μ	56 μ

Die Basalzellen der Epidermis enthalten kein Melanin bis gegen den Abschluß des fünften Monates. In Silberpräparaten wird das Bild der Haut-

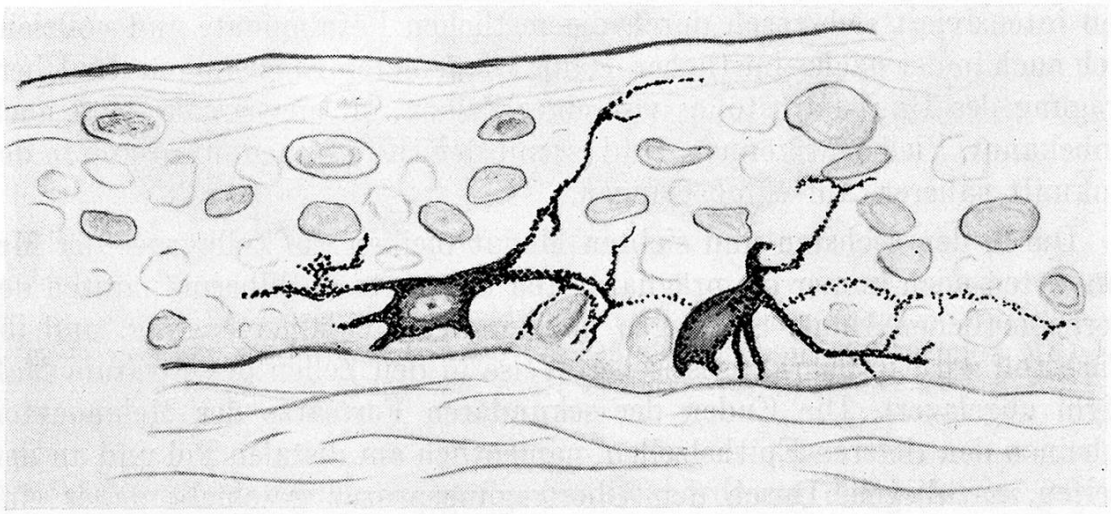

Fig. 10. Melanocyten in der Epidermis eines Neger-Fötus von 5,7 Monaten. Öl-Immersion.

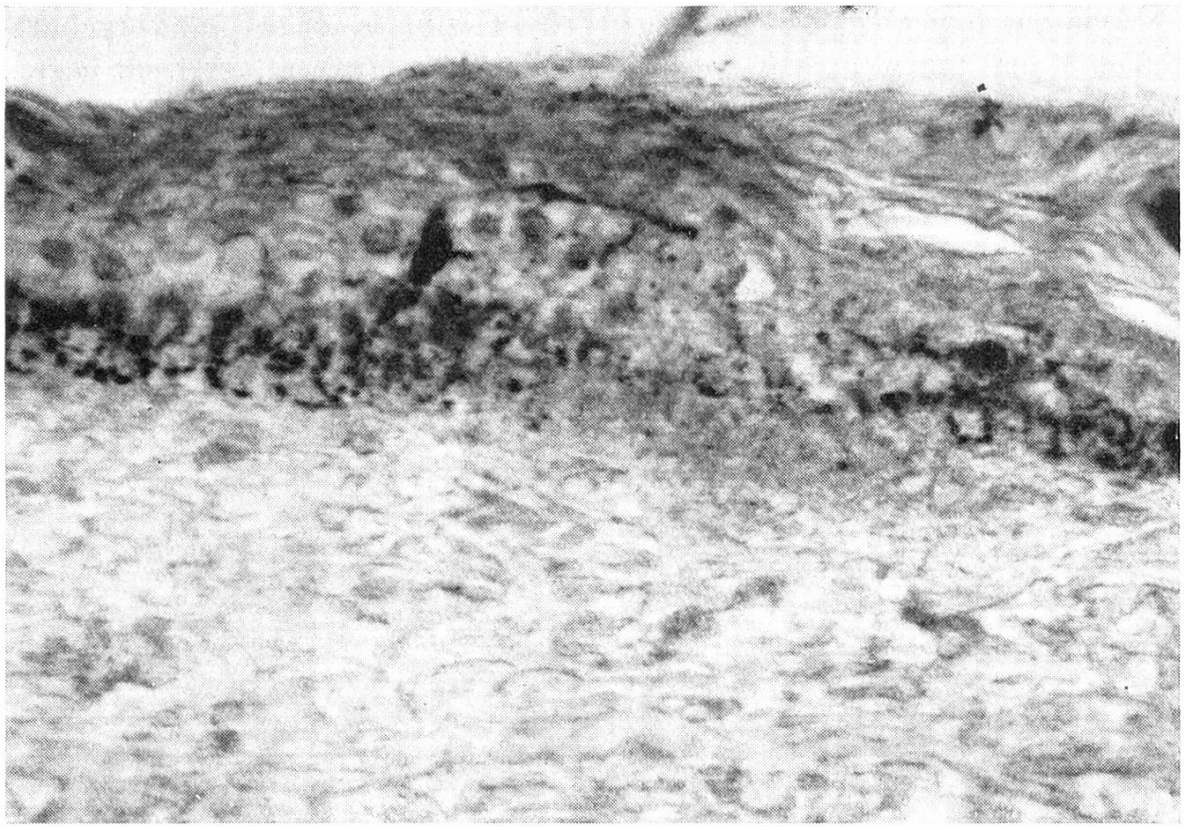

Fig. 11. Dendritische Pigmentzellen in der Epidermis eines Neger-Fötus von 5,9 Monaten. Kossa's Silbernitrat-Orange-G., Öl-Immersion.

schnitte um jene Zeit dominiert durch relativ grobe und lange primäre, wie auch durch reichliche sekundäre Fortsätze der Melanocyten (Fig. 10 und 11). Von den letzteren beginnt nun die Übertragung des Melanins auf die Basalzellen. Es handelt sich um den Vorgang, der von Masson als Inoculierung und von Billingham und Medawar als Infektion bezeichnet wurde. Der Prozeß intensiviert sich rasch durch die restlichen Fötalmonate und vollzieht sich auch in der nachgeburtlichen Haut. Die feineren Einzelheiten der Übertragung des Haut-Farbstoffes von einer Zellart auf eine andere sind noch unbekannt. Vielleicht können Studien mit dem Elektronenmikroskop in der Zukunft näheren Aufschluß bringen.

Durch den sechsten und siebten Monat bleiben die Zellkörper der Melanocyten noch immer die prägnantesten Elemente in Silberpräparaten der vorgeburtlichen Haut. Sie zeigen hochgradige Melaninerzeugung, und ihr Farbstoff wird in charakteristischer Weise in den Zellen des Stratum Malpighi abgelagert. Die Enden der sekundären Fortsätze der Melanocyten scheinen den tieferen Epithelzellen, namentlich am distalen Pol und an den Seiten, anzuliegen. Durch den Übertragungsprozeß geschieht daher eine intra-epitheliale Anhäufung des Melanins in halbmondförmigen „Kernkappen". Der basale Teil der Epithelzellen enthält kein Melanin. Der Schluß ist

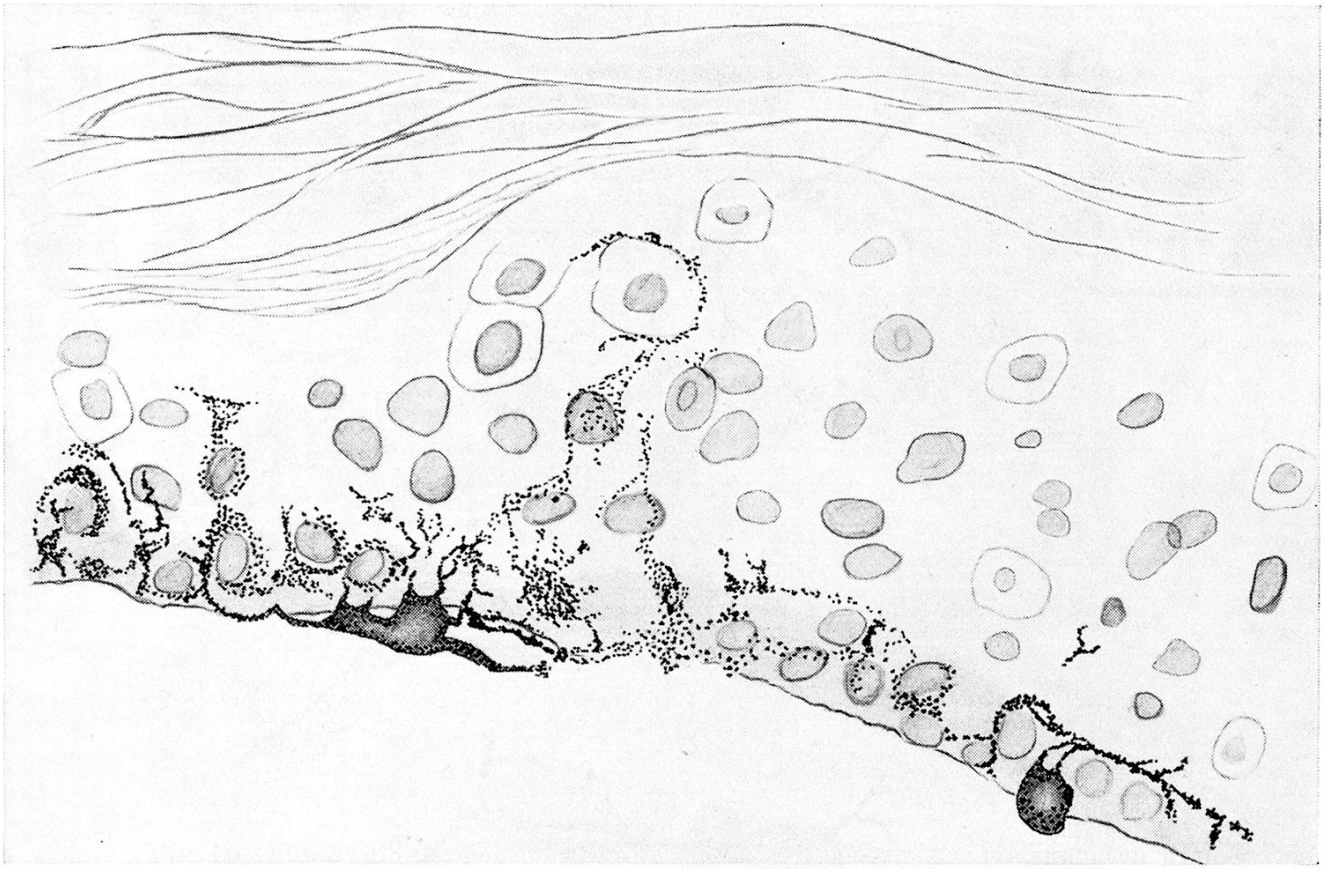

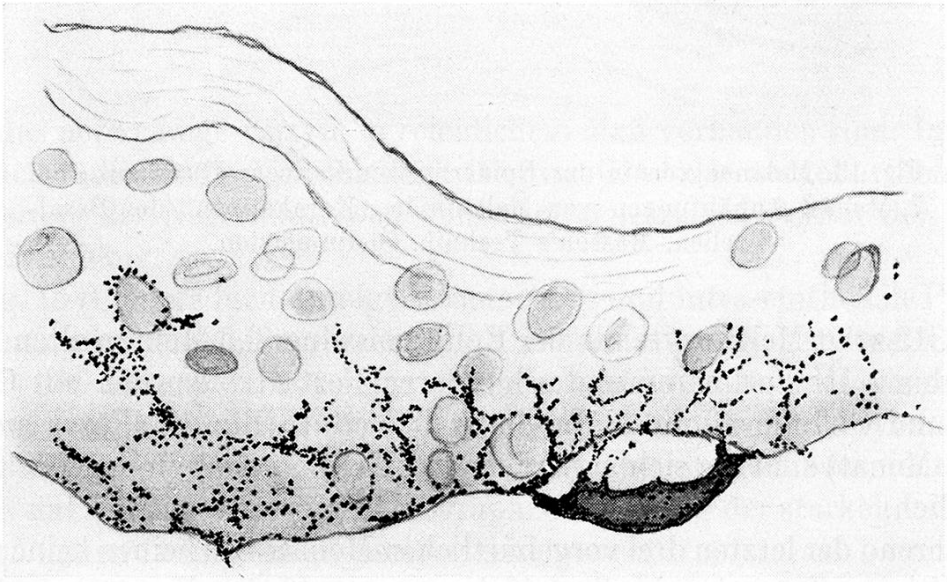

Fig. 12. Schnitte der fötalen Neger-Epidermis von 6,5 Monaten. Reichverzweigte dendritische Fortsätze der Melanocyten durchziehen die Epidermis und beginnen Melanin an Basalzellen abzugeben. Kossa's Silbernitrat. Öl-Immersion.

daher verlockend, eine funktionelle Schutzanordnung des Melanins gegen spätere Lichteinflüsse anzunehmen. In der Einleitung wurde über Blochs diesbezügliche Gedanken kurz referiert.

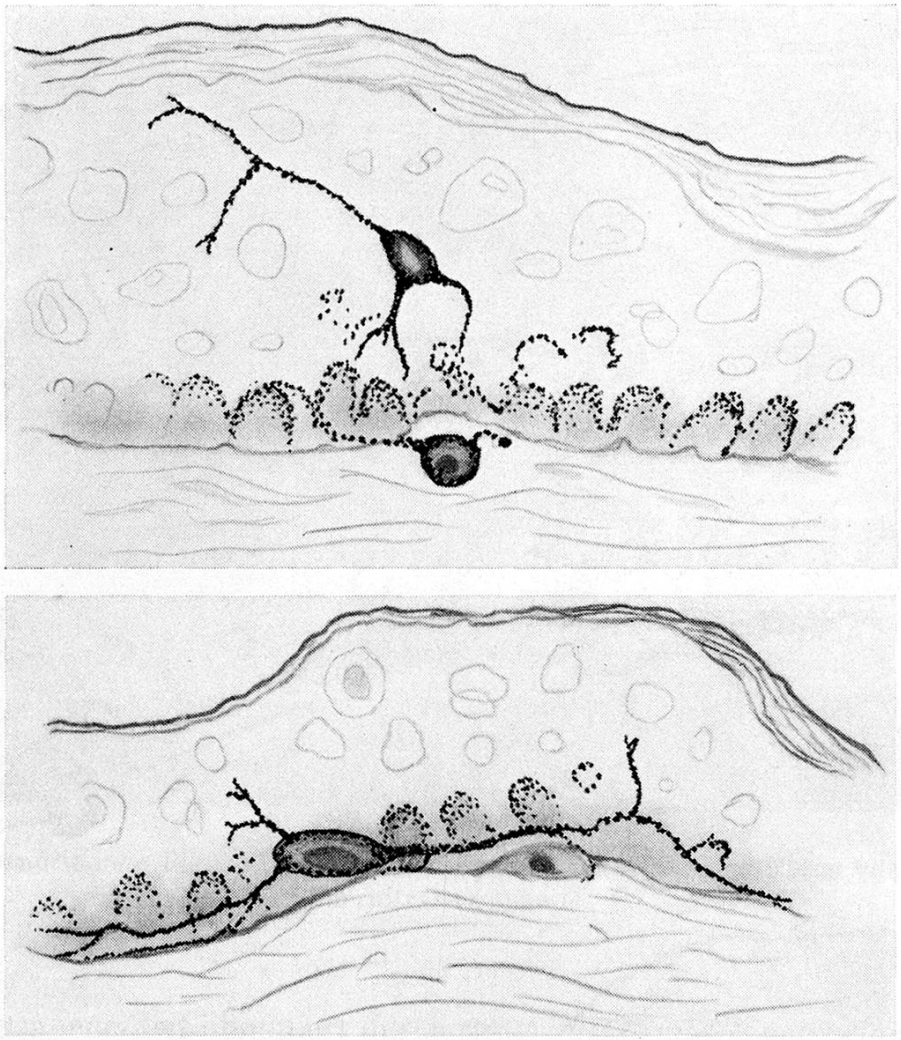

Fig. 13. Melanocyten in der Epidermis eines Neger-Fötus aus dem 7. Monat. Anhäufungen von Melanin in „Kernkappen" der Basalzellen. Masson's Technik. Öl-Immersion.

Fig. 12 zeigt Melanocyten in der Epidermis einer 6,5 Monate alten Neger-Frühgeburt. Ihre primären und sekundären Fortsätze wurden mit Camera lucida und Öl-Immersions Linse eingezeichnet. In Fig. 13 (Fötus aus dem siebten Monat) sind die sich anhäufenden „Kernkappen" in den Basalzellen ersichtlich.

Während der letzten drei vorgeburtlichen Monate erscheinen keine grundsätzlich neuen Tatsachen im Pigmentierungsprozeß. Die Verstärkung der im sechsten Monat begonnenen Vorgänge mit Übertragung von Melanin aus dendritischen Zellen auf gewöhnliche Epithelzellen ist namentlich daraus ersichtlich, daß nicht nur Basalzellen, sondern auch darüber liegende Zellschichten reichlich mit Hautfarbstoff versehen werden (Fig. 14). Melanin-Granula werden sogar in den äußersten Schichten der Epidermis abgelagert, freilich ohne Polkappen zu bilden. In den letzten drei Monaten vor der Geburt ist es unverkennbar, daß sowohl die Muttersubstanz des Melanins wie

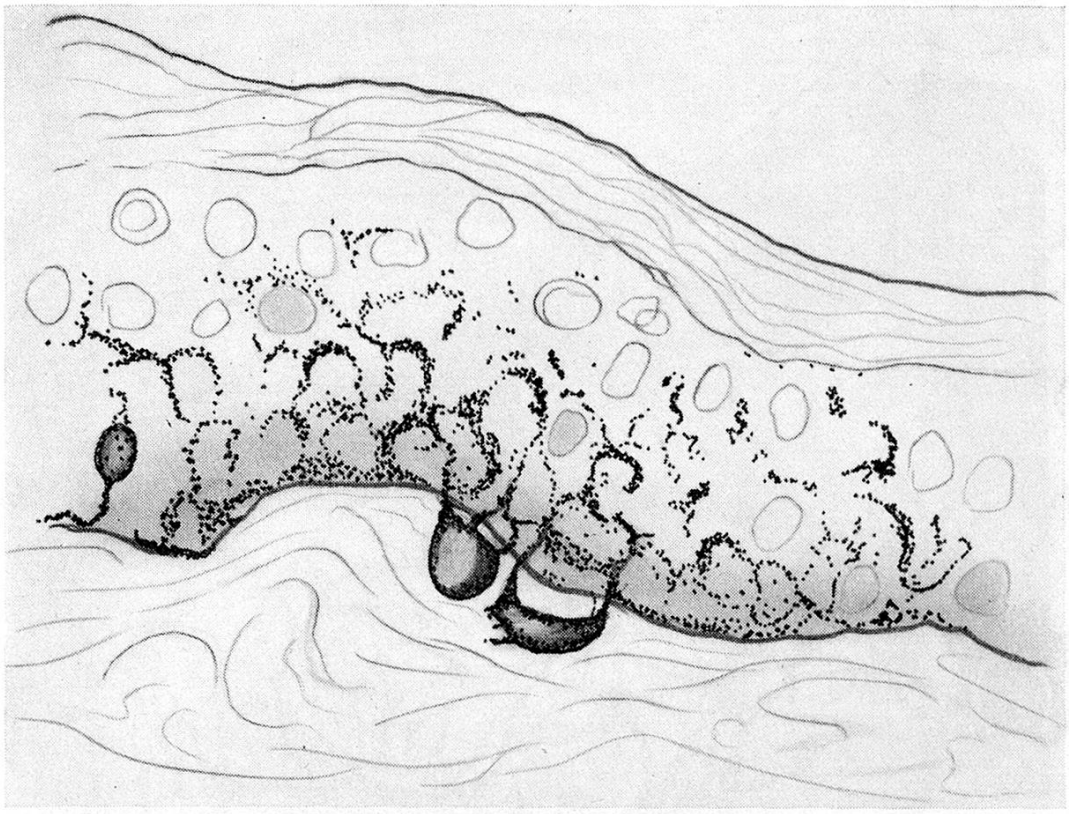

Fig. 14. Fötale Epidermis der Negerhaut von 8,2 Monaten. Melanocyten und vermehrte Anhäufung von Melanin, als „Polkappen" gewöhnlicher Epithelzellen. Bodian, Öl-Immersion.

auch das notwendige Enzym in reichlichem Maß vorhanden sind. Immerhin bestehen individuelle Verschiedenheiten im Grad der vorgeburtlichen Pigmentierung der Negerhaut, was wohl vom genetischen Faktor der Rassenreinheit abhängt.

Fig. 15 (Camera lucida) zeigt Melanocyten und intra-epitheliale Pigmentanordnung in der Epidermis eines 9,2 Monate alten Negerfötus. Die Zellkörper der Melanocyten erinnern deutlich an die „cellules claires" von Masson, mit denen sie identisch sind. Der Hof um ihr Perikaryon ist wohl durch Schrumpfung bedingt. Primäre Fortsätze steigen hoch in die Epidermis auf. Fig. 16 gibt den photographischen Beleg der starken vorgeburtlichen Pigmentierung aus demselben Alter.

Mit der intensiven Ablagerung von Melanin in den tieferen Epithelzellen wird es zunehmend schwieriger, die einzelnen Melanocyten in der Basalschicht zu erkennen. Ihre Zellkörper werden vom nachbarlichen Melanin zum Teil verdeckt. In älteren Hautschnitten erscheint ein gewisser Grad von „Abtropfung" in das Corium häufiger als in den früheren Monaten. Von phasenähnlicher Funktion der Melanocyten ist in unsern Präparaten nichts Bestimmtes zu erkennen. In der Negerhaut erscheinen die dendritischen Zellen schon vor der Geburt hochgradig und dauernd pigmentfähig.

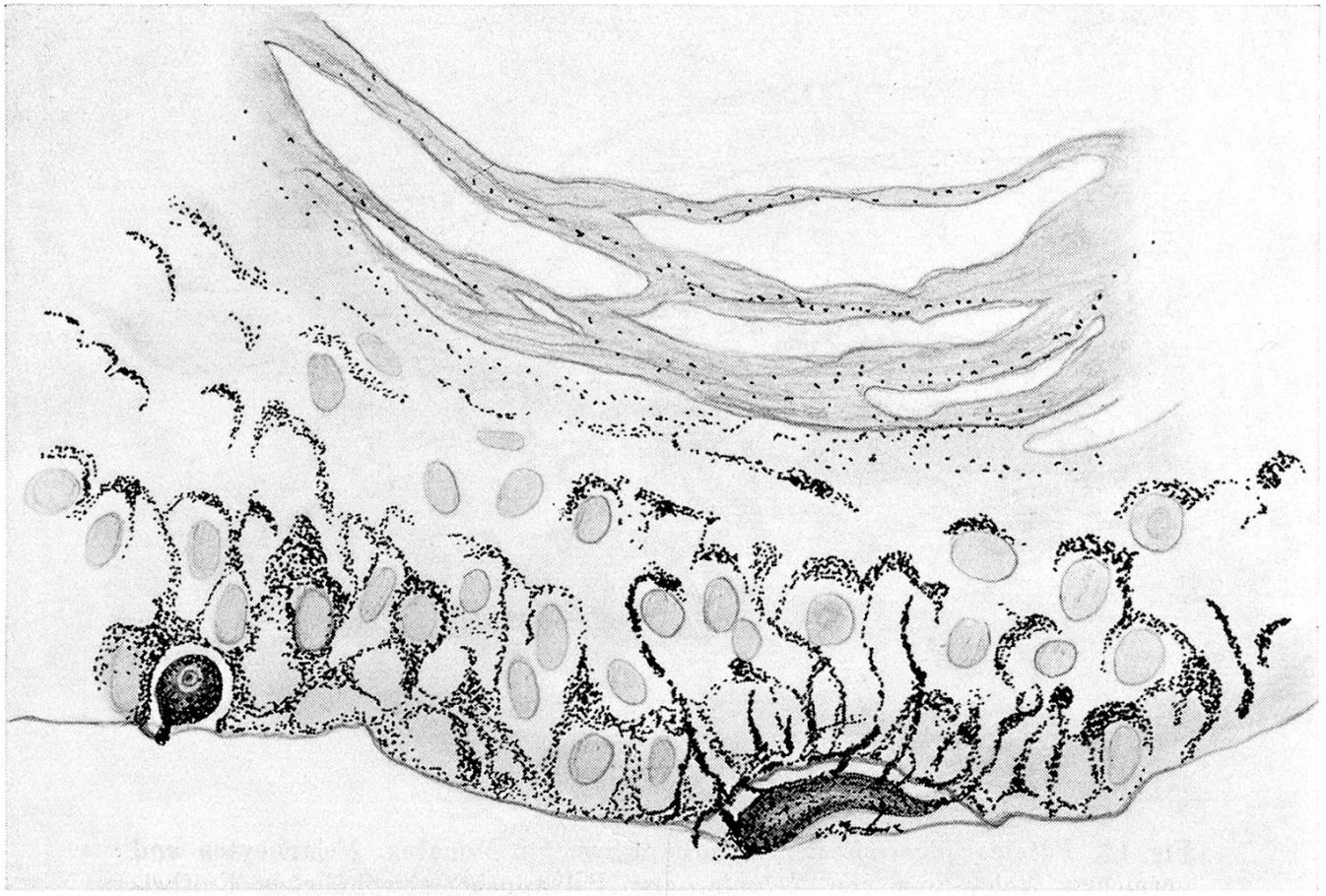

Fig. 15. Querschnitt der Epidermis eines Neger-Fötus von 9,2 Monaten. Melanocyten und starke Beladung der tieferen Epithelzellen mit Melanin. Verstreute Melanin-Granula auch in den oberen Schichten. Kossa's Silbernitrat-Orange G; Öl-Immersion.

Die Entwicklung der Haarfarbe erfolgt beim Negerfötus mit denselben grundsätzlichen Vorgängen, wie wir sie für die epidermale Pigmentierung erkannt haben. In den sich entwickelnden Haarpapillen sind es ebensowenig die gewöhnlichen Matrixzellen, welche Pigment erzeugen, wie die Basalzellen der Epidermis jene Eigenschaft hätten. Schon im vierten Schwangerschaftsmonat liegen innerhalb der Haarpapillen dendritische Zellen mit deutlich positiver Dopa-Reaktion. Am Hals des Haarfollikels erstrecken sich einige Melanocyten aus der Basalschicht der Epidermis in die Tiefe. Der größte Teil der Haarhüllen bleibt pigmentfrei. Die Melanocyten der Papille senden ihre Fortsätze zwischen den Matrixzellen an das untere Ende des Haarschaftes und geben schon im vierten und fünften Monat Melanin an den letzteren ab. Einige Melanocyten liegen auch in der Wurzelscheide.

Fig. 17 illustriert Querschnitte von jungen Haarpapillen in Hautschnitten vom fünften Monat. Fig. 18 repräsentiert ähnliche dendritische Zellen photographisch an einem tangentialen Schnitt eines Haarfollikels von der gleichen Entwicklungsstufe (Massons Silberimprägnierung). Schließlich zeigt

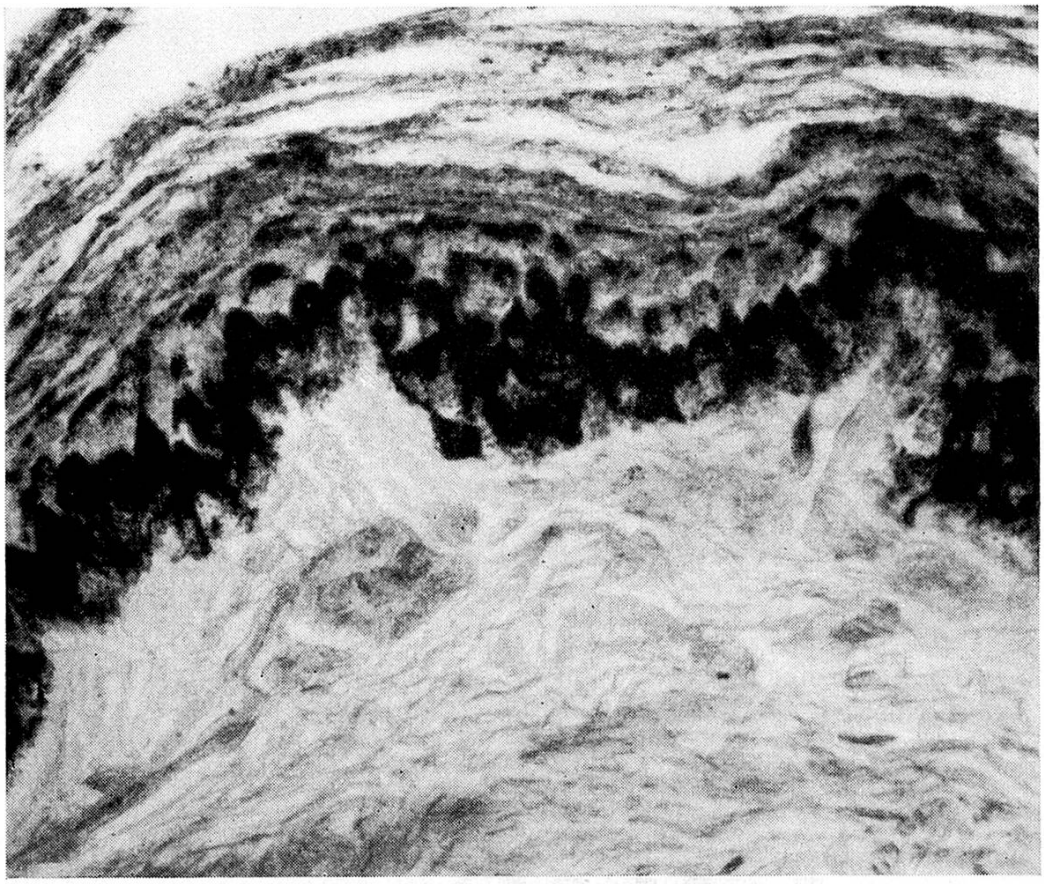

Fig. 16. Mikrophotographie einer stark pigmentierten Epidermis. Neger-Fötus von 9,2 Monaten. Melanocyten zum Teil verdeckt. Kossa's Silbernitrat-Orange G. Öl-Immersion.

Fig. 19 Längsschnitte von drei Haarwurzeln aus dem selben Alter, in denen die Melanocyten mit Dopa stark positiv reagierten und mit Camera lucida (Öl-Immersion) gezeichnet wurden. In der letzten Figur erkennt man in Blutkapillaren Erythrocyten, die in frühen Fötalmonaten ebenfalls dopa-positiv sind. In keinen Haarwurzeln der frühen Entwicklungsstufen fanden sich Spuren von Melanin in den Zellen der epithelialen Matrix. Die letztere wird sekundär pigmentiert, lange nachdem die eingelagerten Melanocyten bereits Melanin an das wachsende Haar abgegeben haben. Hier geschieht die Übertragung von Melanin aus den Pigmenterzeugern auch früher als in der freien Epidermis. Forschungsgeschichtlich ist es von Interesse, daß schon Riehl[9] (1884) Verhältnisse in Haarpapillen illustrierte, die jenen in Fig. 19 ähnlich sind.

Unsere Beobachtungen über den Ursprung des Pigmentes im menschlichen Haar stehen im Einklang mit jenen von J. Reynolds[40] bei Mäusen. In Fig. 6, 7 und 17—19 sind frühe Haarfollikel ersichtlich, in welche Melanocyten von der Epidermis bereits eingewandert sind. Es scheint wahrscheinlich, daß später Melanocyten direkt vom Corium in die Wurzelscheiden an der Haarpapille einwandern.

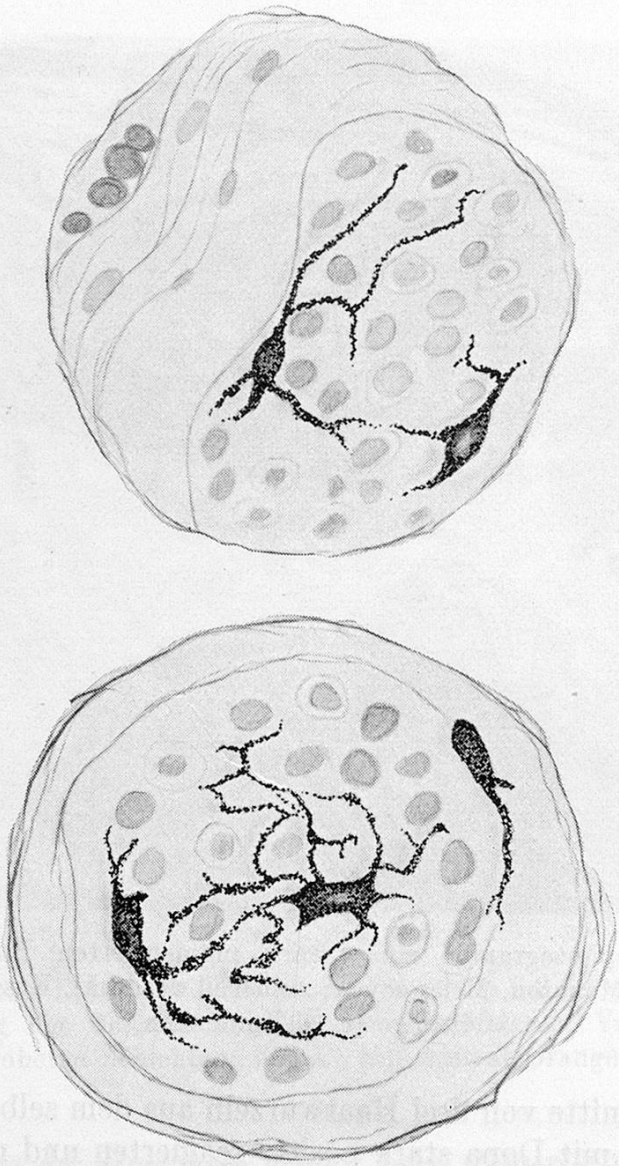

Fig. 17. Querschnitte von Haar-Follikeln von zwei Neger-Föten von 5,1 und 5,7 Monaten. Dopa und Masson's Technik. Öl-Immersion.

V. Zusammenfassung

In der Einleitung werden die breiteren Aspekte der Pigmentforschung an der menschlichen Haut kurz gestreift. Die Vorteile von Untersuchungen an der vorgeburtlichen Haut für die Erkennung frühester pigmentbildender Prozesse sind erwähnt. Ferner wird auf spektro-photometrische Methoden zum Studium der Hautfarbe hingewiesen.

Eine historische Übersicht der Begriffsbildung über die Herkunft der Pigmentzellen beleuchtet drei Phasen in der Geschichte der Pigmentforschung, in denen sich die Anschauungen markant veränderten. Die Verdienste und Begriffe von Bloch und seiner Zürcher Schule sind besonders

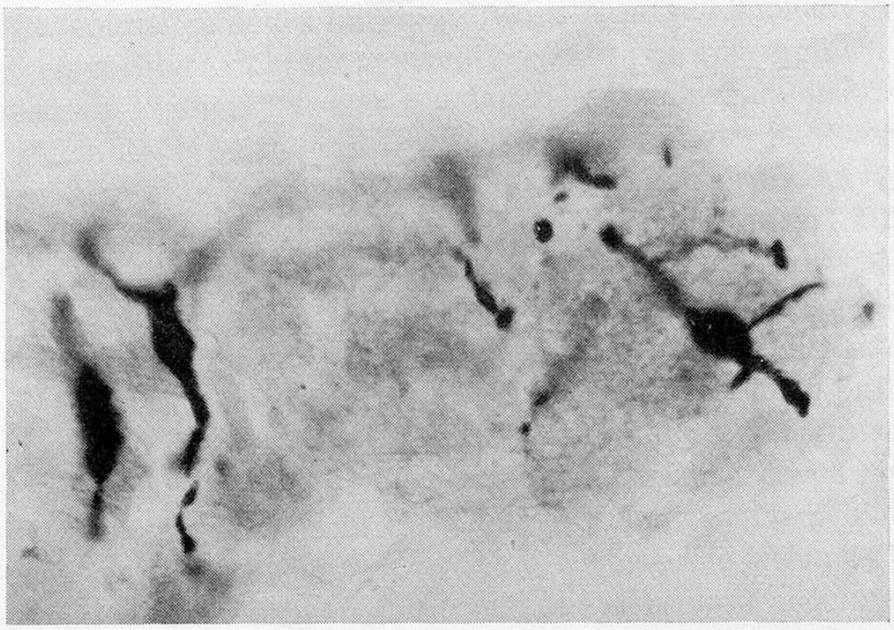

Fig. 18. Mikrophotographie eines tangential angeschnittenen Haarfollikels. Neger-Fötus von 5,2 Monaten. Masson's Methode, Öl-Immersion.

hervorgehoben und analysiert. Neuere Resultate aus amerikanischen und englischen Schulen werden ihnen gegenübergestellt. Die experimentellen Befunde von Rawles über den Ursprung der Melanocyten von der Neural-Leiste bei Säugern, die Entdeckung der gehemmten Melanocyten in der weißen Haut durch Billingham und Medawar und der Natur des Hemmungsfaktors (als Sulfhydrylgruppen) durch Rothman und Flesch sind von besonderer Bedeutung. Schlüsse für die heutigen Begriffe über Pigmentvorgänge sind am Ende des zweiten Kapitels in der Form von 13 „Thesen" gegeben.

Die spezielle Morphologie der dendritischen Melanocyten oder Pigmenterzeuger ist im 3. Kapitel beschrieben. Die nicht-epitheliale Natur der Dendritenzellen ist betont, und verschiedene Formen sowie Verbände solcher Zellen in der Haut beim Erwachsenen sind illustriert.

Die Originalbefunde beziehen sich auf Hautschnitte von Negerföten aus dem dritten bis neunten Monat und sind im 4. Kapitel beschrieben. Illustrationen belegen die Pigmentierungsvorgänge in jedem Monat jener vorgeburtlichen Zeitspanne. Zur Darstellung der Melanocyten wurden folgende Färbungs- oder Imprägnierungsmethoden angewandt: 1. Dopa-Reaktionen, 2. Bodians Protargol-Hydroquinone, 3. Massons ammoniakales Silbernitrat mit Goldtönung und 4. Kossas Silbernitrat.

Die ersten dendritischen Melanocyten erscheinen in der Epidermis früh im dritten Monat. Da die betreffenden Hautstücke zuerst mit Formalin kurz fixiert wurden, ist ihre Ferment-Reaktion geschwächt, und die Dopa-

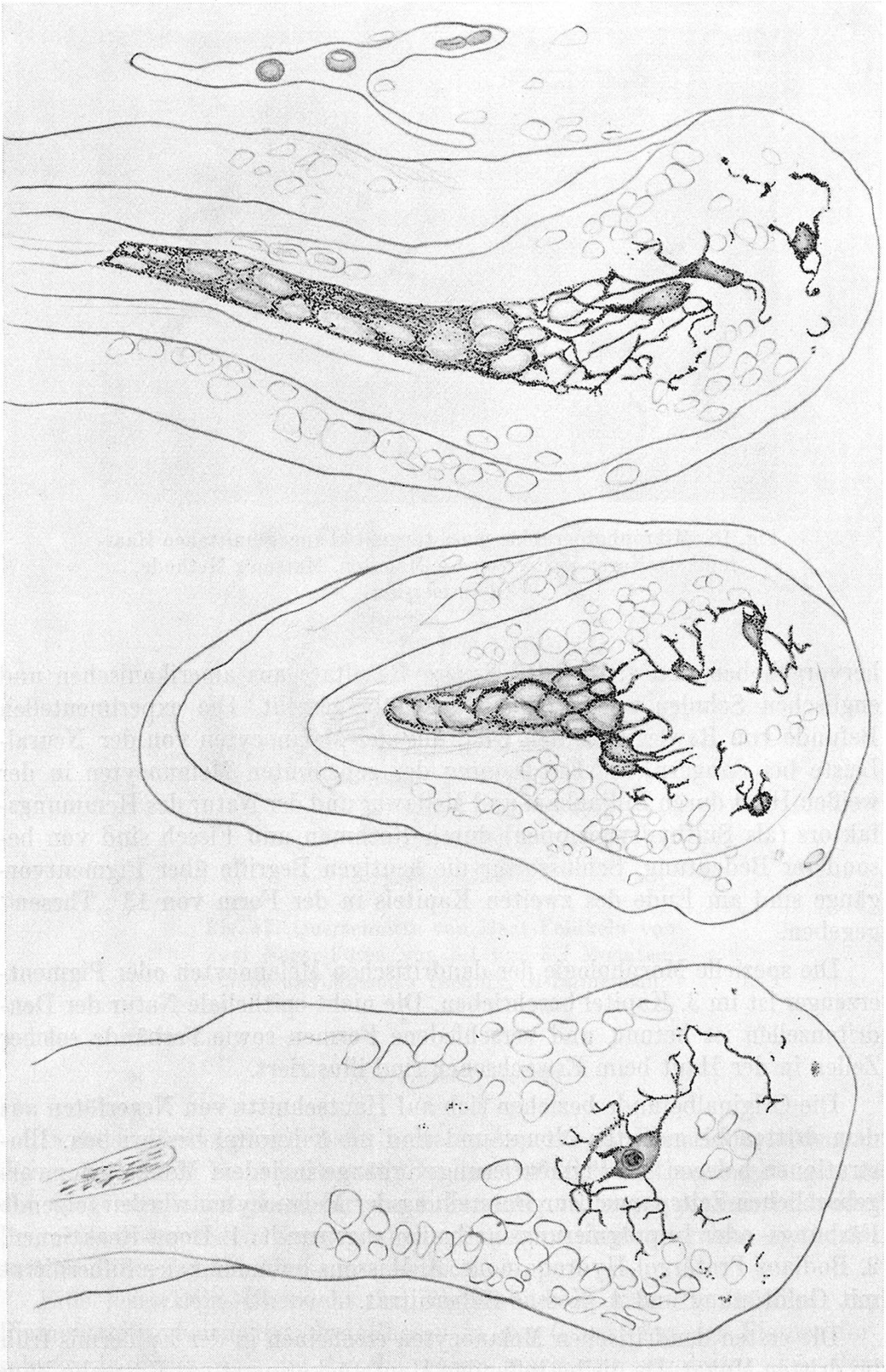

Fig. 19. Tangentiale Schnitte von Haar-Follikeln. Fötale Neger-Haut von 5,1 Monaten. Dopa-Reaktion, Öl-Immersion.

Reaktion der speziellen Zellen fällt negativ aus. Dagegen können sie definitiv mit reduziertem Silber sichtbar gemacht werden. Die argyrophilen Granula dieser frühesten Pigmenterzeuger repräsentieren wahrscheinlich eine Vorstufe des Melanins (Promelanin). Die Zellen liegen vereinzelt, weit verstreut an der Basal-Membran oder im Stratum intermedium der jungen Epidermis. Auch die jüngsten Melanocyten sind nicht epithelialer Natur; Übergangsformen zu gewöhnlichen Epithelzellen kommen durch die ganze vorgeburtliche Entwicklung nicht vor. Teilungsfiguren wurden nie beobachtet.

Im vierten Monat können die Melanocyten mit allen oben genannten Methoden identifiziert werden. Ihre Dopa-Reaktion ist fortan positiv, während die Basalzellen stets negativ bleiben. Gewöhnliches Silbernitrat schlägt sich nun an fertigen Melaninkörnchen der dendritischen Zellen nieder. Natürliches Melanin kann auch in ungefärbten Schnitten im Zellkörper von Melanocyten vom vierten Monat ab erkannt werden. Die Melanocyten haben bis zu 50 Mikron lange primäre Fortsätze, die sich durch die Interzellularräume der Epidermis erstrecken.

Im fünften vorgeburtlichen Monat bilden die primären und feineren sekundären Zellverästelungen ein kompliziertes intra-epitheliales Netzwerk, das die Oberhaut wie ein Myzelium durchzieht. Melanin-Granula kommen in allen dendritischen Fortsätzen und in den Zellkörpern der Melanocyten vor. Basalzellen sind davon noch frei.

Vom dritten bis fünften Monat nimmt die Zahl der epidermalen Melanocyten beträchtlich zu. Vom Anfang des vierten Monates bis früh im fünften Monat wird sie ungefähr verdoppelt. Durchschnittliche Abstände zwischen ihren Zellkörpern nehmen respektiv von 98 μ auf 56 μ ab.

Am Abschluß des fünften vorgeburtlichen Monats beginnt die Übertragung des Melanins von sekundären Fortsätzen der Melanocyten auf die gewöhnlichen Basalzellen, die forthin zu Melanin-Trägern werden. Die Einzelheiten jener interzellularen Übertragung eines hochmolekularen Farbstoffes sind noch nicht abgeklärt. Die sekundären Fortsätze der Melanocyten schmiegen sich vornehmlich dem distalen Pol der Epithelzellen an, und Melanin häuft sich in den letzteren oder in den anliegenden Endfortsätzen der Melanocyten als charakteristische „Kernkappen“ an.

Dieser Prozeß verstärkt sich vom sechsten durch die restlichen Fötalmonate. Grundsätzlich neue Vorgänge in der Hautpigmentierung gibt es weder in den letzten vorgeburtlichen, noch in den nachgeburtlichen Entwicklungsstufen. Es handelt sich um eine Intensivierung der im sechsten Monat begonnenen Prozesse.

Unterschiede im Grad der Pigmentierung zwischen Individuen hängen wahrscheinlich mehr von der Ferment-Aktivität der Melanocyten als von ihrer Zahl ab. Der genetische Faktor in der Bestimmung der Hautfarbe scheint sich eher auf cytochemische Vorgänge als auf die histologische Anordnung der Pigmenterzeuger zu beziehen.

Pigmentbildung in den Haarpapillen beginnt früh im vierten Monat und verläuft nach denselben Grundsätzen wie für die Epidermis. Mit der ersten Anlage der sich entwickelnden Haarfollikel wandern epidermale Melanocyten in sie ein und folgen dem in die Tiefe des Coriums wachsenden Haarbalg. Die zwischen gewöhnlichen Matrixzellen der Papille liegenden Melanocyten geben Melanin an den Haarschaft ab, lange bevor die Matrix selbst mit Pigment beladen wird.

VI. Literatur-Verzeichnis

[1] *Bloch B.*, Das Problem der Pigmentbildung in der Haut. Arch. f. Dermatol. und Syph., *124:* 129—208, 1917.

[2] *Bloch B.*, Das Pigment, in Jadassohn's Handbuch der Haut- und Geschlechtskrankheiten, *1:* 439—541. Julius Springer, Berlin, 1927.

[3] *Edwards E. A.* and *Duntley S. Q.*, The pigments and color of living human skin. Am. Journ. of Anat., *65:* 1—33, 1939.

[4] *Edwards E. A.* and *Duntley S. Q.*, An Analysis of skin pigment changes after exposure to sunlight. Science, *90:* 235—237, 1939.

[5] *Edwards E. A.*, *Finkelstein N. A.* and *Duntley S. Q.*, Spectrophotometry of living human skin in the ultraviolet range. Journ. Investig. Dermatol., *16:* 311—321, 1951.

[6] *Abel J. J.* and *Davis W. S.*, On the pigment of the Negro skin and hair. Journ. Exp. Medicine, *1:* 361—400, 1896.

[7] *Eijkman C.*, Vergleichende Untersuchungen über die physikalische Wärmeregulierung bei dem europäischen und dem malaiischen Tropenbewohner. Virchow's Arch., *140:* 125—157, 1895.

[8] *Meirowsky E.*, A critical review of pigment research in the last 100 years. Brit. Journ. Dermatol. and Syph., *52:* 205—217, 1940.

[9] *Riehl G.*, Zur Kenntnis des Pigmentes im menschlichen Haar. Arch. f. Dermatol. und Syph., *16:* 33—39, 1884.

[10] *Ehrmann S.*, Untersuchungen über die Physiologie und Pathologie des Hautpigmentes. Arch. f. Dermatol. und Syph., *17:* 507—532, 1885.

[11] *Langerhans P.*, Über die Nerven der menschlichen Haut. Virchow's Arch., *44:* 325—337, 1868.

[12] *Kreibich K.*, Über das melanotische Pigment der Epidermis. Arch. f. Dermat. und Syph., *118:* 837—855, 1913.

[13] *Schaaf F.*, Eine Methode zur sicheren Darstellung der „Langerhans'schen Zellen" in der Epidermis des Menschen, in Meerschweinchen- und Katzenpfote. Arch. f. Dermatol. und Syph., *176:* 535—543, 1938.

[14] *Masson P.*, Les naevi pigmentaires, tumeurs nerveuses. Annales d'Anat.-pathol. et d'Anat. norm. med.-chirug., *3:* 417—452; 657—696, 1926.

[15] *Masson P.*, Pigment Cells in Man. Spec. Public. N.Y. Acad. Science, *6:* 15—51, 1948.

[16] *Rawles M.*, Origin of pigment cells from the neural crest in the mouse-embryo. Physiol. Zool., *20:* 248—266, 1947.

[17] *Rawles M.*, Origin of melanophores and their role in development of color patterns in Vertebrates. Physiol. Review, *28:* 383—408, 1948.

[18] *Rawles M.*, Origin of the mammalian pigment cell and its role in the pigmentation of hair. Proc. 3rd Conf. on Pigment Cell Growth, Academic Press, N.Y., 1953.

[19] *Zimmermann A. A.* and *Cornbleet Th.*, The development of epidermal pigmentation in the Negro fetus. Journ. Investig. Dermatol., *11:* 383—392, 1948.

[20] *Zimmermann A. A.* and *Cornbleet Th.*, The development of epidermal pigmentation in the Negro fetus. Proc. 2nd Conf. on Pigment Cell Growth, N.Y. Zoologica., *35:* 10—12, 1950.

[21] *Gates R. .R* and *Zimmermann A. A.*, Comparison of skin color with melanin content. Journ. Invest. Dermatol., *21:* 339—348, 1953.

[22] *Billingham R. E.* and *Medawar P. B.*, Role of dendritic cells in the infective colour transformations of guinea-pig skin. Nature, *160:* 61—62, 1947.

[23] *Billingham R. E.* and *Medawar P. B.*, „Infective" transformations of cells. Brit. Journ. of Cancer, *2:* 126—131, 1947.

[24] *Billingham R. E.* and *Medawar P. B.*, Pigment spread and cell heredity in guinea-pigs' skin. Heredity, *2*, part 1: 29—47, 1948.

[25] *Billingham R. E.*, Dendritic cells. Journ. of Anat., *82:* 93—109, 1948.

[26] *Billingham R. E.*, Dendritic cells in pigmented human skin. Journ. of Anat., *83:* 109—115, 1949.

[27] *Billingham R. E.* and *Medawar P. B.*, Pigment spread in mammalian skin: Serial propagation and immunity reactions. Heredity, *4*, part 2: 141—164, 1950.

[28] *Billingham R. E.* and *Medawar P. B.*, A study of the branched cells of the mammalian epidermis with special reference to the fate of their division products. Philos. Transact: R. Soc. London, Series B, *237:* 151—181, 1953.

[29] *Becker S. W. Jr.*, *Fitzpatrick Th. B.* and *Montgomery H.*, Human Melanogenesis: Cytology and histology of pigment cells. A. M. A. Arch. of Dermatol. and Syph., *65:* 511—523, 1952.

[30] *Fitzpatrick Th. B.*, *Becker S. W. Jr.*, *Lerner A. B.* and *Montgomery H.*, Tyrosinase in human skin: Demonstration of its presence and of its role in human melanin formation. Science, *112:* 223—225, 1950.

[31] *Lerner A. B.* and *Fitzpatrick Th. B.*, Biochemistry of melanin formation. Physiol. Reviews, *30:* 91—126, 1950.

[32] *Schaaf F.*, Manometrische Vergleichsuntersuchungen mit Preßsäften aus weißer und pigmentierter Meerschweinchenhaut. (Beitrag zur Bloch'schen Dopatheorie der Pigmentgenese.) Arch. f. Dermatol. und Syph., *176:* 646—688, 1938.

[33] *Rothman St.*, In vitro studies on pigmentation. I. The oxydation of tyrosine by ultraviolet irradiation. Journ. Investig. Dermatol., *5:* 67—75, 1942.

[34] *Rothman St.*, *Krysa H. F.* and *Smiljanic*, Inhibitory action of human epidermis on melanin formation. Proceed. Soc. Exp. Biol. and Med., *62:* 208—209, 1946.

[35] *Flesch P.* and *Rothman St.*, Role of sulfhydryl compounds in pigmentation. Science, *108:* 505—506, 1948.

[36] *Flesch P.*, Inhibitory action of extracts of mammalian skin on pigment formation. Proceed. Soc. Exp. Biol. and Med., *70:* 136—140, 1949.

[37] *Flesch P.*, The role of copper in mammalian pigmentation. ibid: p. 79—83, 1949.

[38] *Van Scott E. J.*, *Rothman St.* and *Greene M. S.*, Studies on the sulfhydryl content of rabbit and human skin. Abstract, 13. Annual meeting, Soc. f. Invest. Dermatology, Chicago, 1952.

[39] *Pinkus H.*, Mitotic division of human dendritic melanoblasts. Journ. Investig. Dermat., *13:* 309—311, 1949.

[40] *Reynolds J.*, The epidermal melanocytes of mice. Journ. of Anat., *88:* 45—58, 1954.