

Zeitschrift: Bulletin / Vereinigung der Schweizerischen Hochschuldozierenden =
Association Suisse des Enseignant-e-s d'Université

Band: 41 (2015)

Heft: 1-2

Artikel: Bildgebende Verfahren in der Klinik - mehr als Röntgen

Autor: Precht, Christina / Gorgas, Daniela / Lang, Johann

DOI: <https://doi.org/10.5169/seals-893985>

Nutzungsbedingungen

Die ETH-Bibliothek ist die Anbieterin der digitalisierten Zeitschriften. Sie besitzt keine Urheberrechte an den Zeitschriften und ist nicht verantwortlich für deren Inhalte. Die Rechte liegen in der Regel bei den Herausgebern beziehungsweise den externen Rechteinhabern. [Siehe Rechtliche Hinweise.](#)

Conditions d'utilisation

L'ETH Library est le fournisseur des revues numérisées. Elle ne détient aucun droit d'auteur sur les revues et n'est pas responsable de leur contenu. En règle générale, les droits sont détenus par les éditeurs ou les détenteurs de droits externes. [Voir Informations légales.](#)

Terms of use

The ETH Library is the provider of the digitised journals. It does not own any copyrights to the journals and is not responsible for their content. The rights usually lie with the publishers or the external rights holders. [See Legal notice.](#)

Download PDF: 09.11.2024

ETH-Bibliothek Zürich, E-Periodica, <https://www.e-periodica.ch>

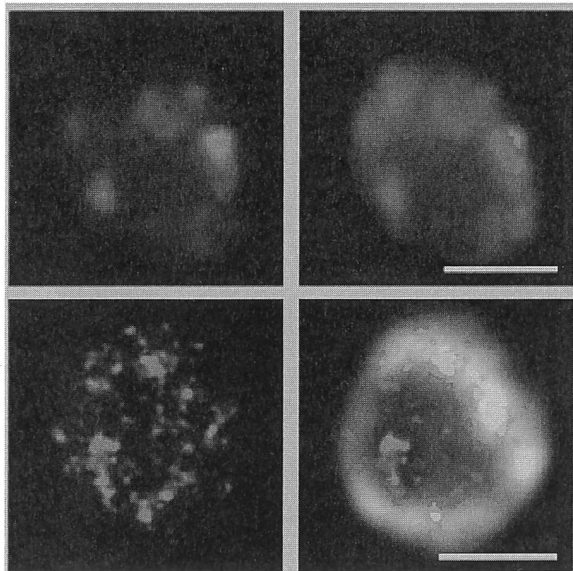


Abbildung 5 (Farbe siehe Webversion). Lokalisation eines RNA-bindenden Proteins (rot) im Zellkern (blaugrün) im Vergleich zwischen konventioneller Epifluoreszenz (oben) und STED (unten).

(Aufnahme: Dr. Torsten Ochsenreiter, Institut für Zellbiologie)

Der Messbalken entspricht ca. 10 µm.

struktion von Organen oder gar lebender Organismen (Abb. 6). Hervorragend geeignet für die dreidimensionale Darstellung grösserer Objekte (Millimeter bis Zentimeter) ist zudem die *Optical Projection Tomography OPT*.

Die dreidimensionale Rekonstruktion subzellulärer Strukturen hat auch Einzug in die Elektronenmikroskopie gehalten. Dabei kommt in der Transmissionswiederum das Prinzip der Tomographie zur Anwen-

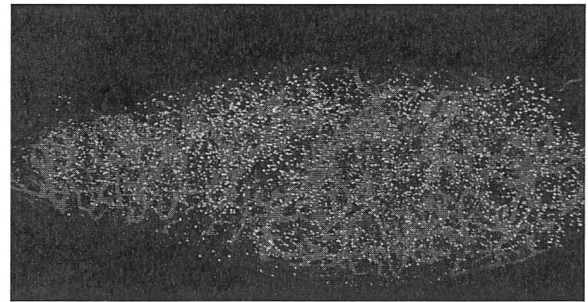


Abbildung 6 (Farbe siehe Webversion). Darstellung eines Lymphknotens der Maus mittels SPIM. Blau: Postkapilläre Venolen (High endothelial venules), Grün und rot: unterschiedliche B-Lymphozyten.

(Aufnahme: Dr. Jens Stein, Theodor-Kocher-Institut)

dung. Einen anderen Weg beschreitet hingegen die *Serial Block Face* Rasterelektronenmikroskopie. Bei dieser Technik wird eine Gewebeprobe direkt im Mikroskop scheinchenweise abgetragen und die entstandene Schnittfläche jeweils mit einem Elektronenstrahl abgetastet. Im Rahmen des *Microscopy Imaging Centers* steht als weitere Spitzentechnologie die *Intravitalmikroskop* zur Verfügung. Sie ermöglicht in Echtzeit die Beobachtung von Zell-Zell-Interaktionen oder Zellwanderungen in lebenden Organismen oder Zellkulturen.

Durch Bündelung der Kräfte und Nutzung gesamtuniversitärer Synergien steht den Mitarbeitenden der Vetsuisse-Fakultät somit die ganze Bandbreite an modernsten Mikroskopen zur Verfügung – eine wesentliche Voraussetzung für Spitzenforschung in den verschiedensten Disziplinen. ■

Bildgebende Verfahren in der Klinik – mehr als Röntgen

Johann Lang*, Daniela Gorgas**, Christina Precht***, Patrick Kircher****, Henning Richter*****

Die Tage von konventionellem Röntgen und Ultraschall als einzigen Untersuchungsmethoden in der tiermedizinischen Radiologie sind vorbei. In den letzten Dekaden haben, mit zeitlicher Verzögerung gegenüber der Humanmedizin, moderne bildgebende Verfahren wie Computertomografie (CT) und Magnetresonanztomografie (MRT) Einzug in die Tiermedizin gehalten und eine neue Dimension der bildgebenden Diagnostik eröffnet. Pauschal gesprochen konnte die Sensitivität und Spezifität zur Erkennung und zum Ausschluss von Erkrankungen deutlich gesteigert werden. Dies trägt wesentlich zu

einer präzisen Diagnostikstellung bei, die ihrerseits die Grundlage für eine adäquate Therapie und Prognose bildet. Vorreiter in der Etablierung dieser neuen diagnostischen Methoden waren und sind die Universitäten, doch mittlerweile finden sie auch in privaten Tierkliniken Anwendung. Röntgen- und Ultraschalluntersuchungen sind die Eckpfeiler der bildgebenden Diagnostik, die Schnittbildtechnologien CT und MRT sind weiterführende Untersuchungen, die bei speziellen Indikationen eingesetzt werden und von Spezialisten durchgeführt und interpretiert werden sollten.

* Prof. Dr., ** Prof. Dr., *** Prof. Dr., Vetsuisse-Fakultät Bern, www.vetsuisse.unibe.ch/dkv/content/uebertierartliche_abteilungen/radiologie

**** Prof. Dr., ***** Dr., Vetsuisse-Fakultät Zürich, Departement für Kleintiere, Bildgebende Diagnostik www.tierspital.uzh.ch/Kleintiere/BildgDiagnostik.html



Abbildung 1. Untersuchung des Schädels eines Pferdes im MRT unter Vollnarkose.

1. Von Chihuahua bis Shire Horse – massgeschneiderte Diagnostik

Als Tiermediziner gilt es Patienten von der Maus bis zum Elefanten, bzw. im klinischen Alltag vom Chihuahua bis zum Shire Horse zu versorgen. Diese grosse Variabilität von Körpergrösse und Morphologie, einerseits zwischen, andererseits aber auch innerhalb der Tierarten, stellt die Tiermedizin nicht nur in der bildgebenden Diagnostik vor Herausforderungen. Es gibt nur wenige Hersteller, die speziell an die tiermedizinischen Anwendungen angepasste Geräte entwickelt haben. In der Regel werden humanmedizinische Geräte in der Tiermedizin genutzt und das vorhandene Material wird den Bedürfnissen angepasst. So dient zum Beispiel bei der MRT eine Spule, die für die Untersuchung des menschlichen Knies genutzt wird, in unserem Hause zur Untersuchung des Schädels und Rückens von Katzen und kleinen Hunden bzw. des Hufes von Pferden (Abb. 1). Die Untersuchungsprotokolle werden zusammen mit Applikationsspezialisten speziell für die Körpergrösse, zu untersuchende Körperregion und klinische Fragestellung angepasst und abgespeichert, so dass sie für die Untersuchung einer Katze mit Mittelohrentzündung oder eines Dackels mit Bandscheibenvorfall optimal angepasst sind.

Die Schnittbildtechnologien CT und MRT erfordern ein bewegungsloses Verbleiben in einer Körperposition bzw. ein Luftanhalten während des Scans. Dies ist natürlich bei unseren Haus- und Nutztieren nicht auf Kommando möglich, sondern erfordert eine tiefe Sedation oder Vollnarkose. Bei bestimmten Patienten möchte man allerdings eine Narkose vermeiden. Kleintiere mit instabilem Herz-Kreislauf-System zum Beispiel nach einem Autounfall würden durch eine Narkose zusätzlich belastet. Um einen schnellen Überblick über Lokalisation und Schwere von Verletzungen zu erhalten, werden die Tiere wach in einer strahlendurchlässigen, mit Sauerstoff gefüllten Box oder in bequemen Schaumstoffkissen und durch Klettbander gesichert im CT untersucht. Beim Fluchttier Pferd sind insbesondere Verletzungen in

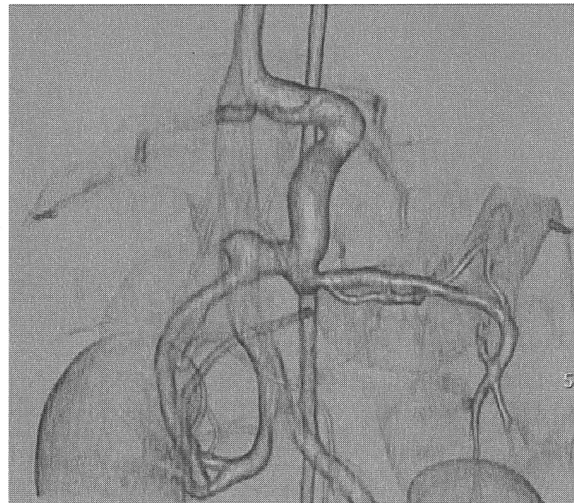


Abbildung 2. Die 3D Rekonstruktion der abdominalen Gefässe eines Hundes nach CT-Angiographie zeigt eine angeborene Gefässanomalie: portocavaler Shunt.

der Aufwachphase aus der Narkose gefürchtet. Dies war der Auslöser für die Entwicklung eines speziell an die tiermedizinische Anwendung angepassten Niederfeld-MRTs, das die Untersuchung des Pferdehufes am stehenden sedierten Tier ermöglicht. Durch Kopplung eines luftkissengetragenen Standes für Pferde an den beweglichen Untersuchungstisch des CT oder durch Einsatz eines Gerätes mit beweglicher Gantry, können auch die Zähne und Nasennebenhöhlen des Pferdes ohne Vollnarkose untersucht werden.

2. Mehr als schöne Bilder – Einsatz in Diagnostik, Lehre und Forschung

Der Einsatz der modernen bildgebenden Methoden hat ohne Frage die klinische Diagnostik in der Tiermedizin revolutioniert, er hat im gleichen Zuge auch die Lehre und die Forschung beeinflusst. In der CT kann eine Körperregion in weniger als einer Minute spiralförmig gescannt werden. Dieser Datensatz lässt sich dank der fortgeschrittenen Rechnerleistungen in ebenso kurzer Zeit in allen Ebenen oder als dreidi-

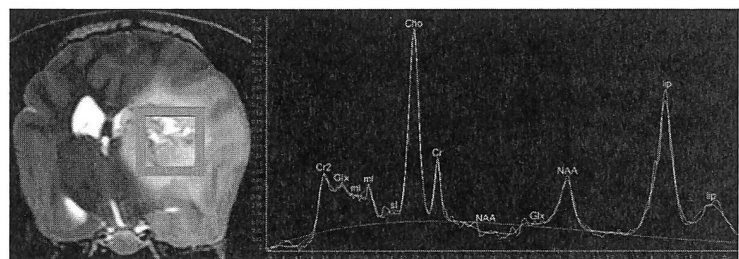


Abbildung 3 (Farbe siehe Webversion). MR Spektroskopie des Gehirns eines Hundes.

Abbildung links: MRI-Bild: T2 Transversalschnitt Gehirn – mit einer raumfordernden Läsion mit heterogenem Parenchym im linken Vorderhirn. Die rote Box zeigt die Position des Voxels für die Spektroskopie.

Abbildung rechts: Grafik: Spektroskopie – typisches Tumorspektrum mit sehr hohen Cholin- und Fettwerten, wobei NAA niedrige Werte aufweist – diese Läsion wurde als Glioblastoma multiforme bestätigt.

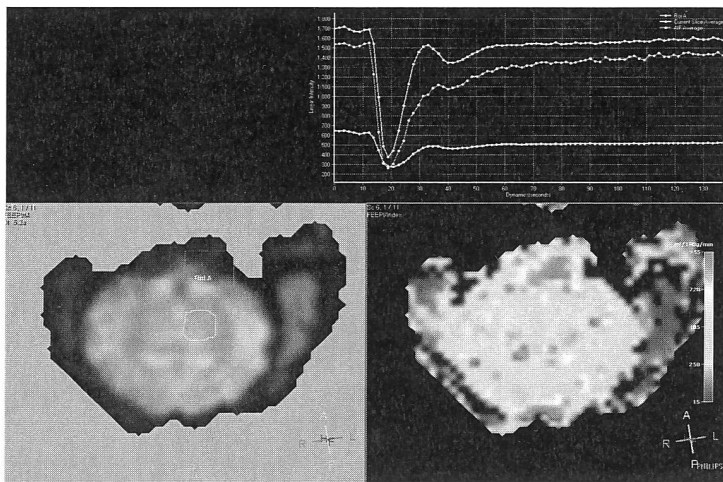


Abbildung 4 (Farbe siehe Webversion). Darstellung einer MRI-Perfusionsmessung mit einem 3 Tesla Magneten im Gehirn eines Schweines (unten im Bild: dorsal, oben im Bild: ventral, links im Bild: rechts, rechts im Bild: links). Abb. unten links: ein Schnittbild der dynamischen Studie nach der Injektion von Kontrastmittel; in dieser wurde mit dem roten Quadrat eine Referenzarterie und mit dem rosa Kreis eine Region im linken Thalamus definiert. Abb. oben rechts: korrespondierende Perfusionskurven (rot: Referenzarterie, rosa: Thalamus). Aus diesen Kurven können diverse Perfusionsparameter für definierte Regionen berechnet werden. Abbildung unten rechts: eine farbkodierte Darstellung der Perfusion in der Ebene des Schnittes unten links: rote Areale repräsentieren sehr gut durchblutete Regionen, und über gelb, grün, nach blau werden Regionen mit guter, moderater und geringer Durchblutung dargestellt.

mensionales Modell rekonstruieren. Dies hilft nicht nur dem Chirurgen, einen komplexen Knochenbruch zu beurteilen, oder nach der Gabe von Kontrastmittel eine angeborene Gefässanomalie einfach in dem komplexen Geflecht der Blutgefässe im Bauchraum zu erkennen (Abb. 2). Es kann auch den Studierenden der Veterinärmedizin einen anschaulichen Einblick in den Aufbau des Körpers geben und damit das Studium der Anatomie bereichern.

Die MRT zeichnet sich durch ihren exzellenten Weichteilkontrast aus und ist die Methode der Wahl bei Erkrankungen, die das zentrale Nervensystem betreffen. Durch die MRT ist es möglich geworden, die Ursache von neurologischen Störungen in vielen Fällen zu erkennen. Allerdings können die Veränderungen nicht immer sicher einer Ursache, wie Gefäss-erkrankungen, Stoffwechselstörungen, Vergiftungen, Entzündungen und Krebserkrankungen, zugeordnet werden. Deshalb wird an der Vetsuisse-Fakultät Bern im Forschungsschwerpunkt Neurocenter in enger Zusammenarbeit zwischen Radiologie, Neurologie, Neurochirurgie und Neuropathologie an der Weiterentwicklung der diagnostischen Möglichkeiten gearbeitet und die Anwendung der MRT-gestützten stereotaktischen Gehirnbiopsie etabliert. Bleibt die Diagnose und somit die Grundlage für eine adäquate Therapie unklar, so kann eine definitive Diagnose durch histopathologische Untersuchung einer minimalinvasiv entnommenen Probe des veränderten Hirnbereichs erfolgen.

3. Innovationen für Tier- und Humanmedizin – Translationale Forschung

Im Fokus bildgebender Modalitäten stehen neben den tagtäglichen klinischen Herausforderungen der Veterinärmedizin auch innovative Ideen und klinische Forschungsansätze an der Schnittstelle zwischen Tier- und Humanmedizin. Das Ziel dieser klinisch angewandten Forschung ist es, wissenschaftliche Erkenntnisse in kommerzielle Weiterentwicklungen zu übersetzen. Ob neue Operationstechniken, medizinische Implantate oder Behandlungsmethoden thematisiert werden, der Einsatz modernster bildgebender Verfahren und Modalitäten kann einen wichtigen Beitrag zum Erkenntnisgewinn leisten. Spektroskopie (Abb. 3), Diffusions- und Perfusionsverfahren (Abb. 4), dynamische Untersuchungen am Herzen (Abb. 5), sowie hochdetaillierte Darstellungen besonders kleiner Strukturen im 3Tesla MRT stellen nur einen Ausschnitt der Möglichkeiten dar, die mit speziellen Spulen und Softwareprogrammen im Postprocessing umsetzbar sind.

Dem in den letzten Jahren gestiegenen Anspruch an Dokumentation und Standardisierung der präkli-

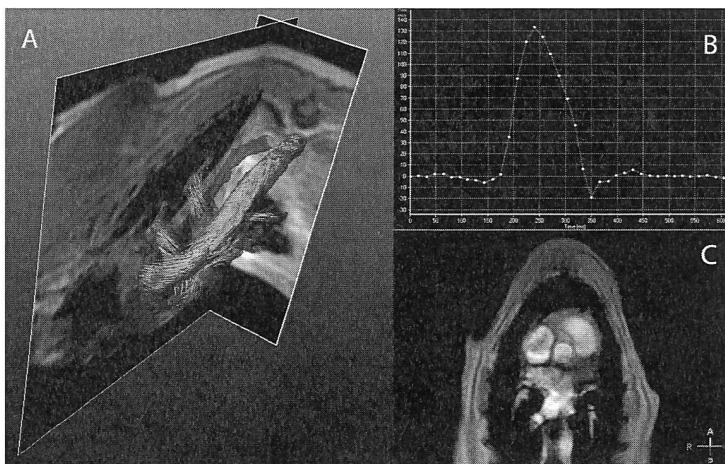


Abbildung 5 (Farbe siehe Webversion). Flussquantifizierung im Hundeherz durch Phasenkontrast Angiographie. A: Durch die Messung der Flussgeschwindigkeit in verschiedenen Richtungen kann eine dreidimensionale Rekonstruktion des Flusses in den grossen Gefässen erstellt werden bei dem die Flussgeschwindigkeit farbkodiert dargestellt wird. B: Die Flussgeschwindigkeiten während eines Herzschlages können in einer Region der Wahl gemessen und graphisch dargestellt werden. C: Die Messungen werden senkrecht zur Flussrichtung in einer zweidimensionalen Ebene gemessen.

nischen Tiermodelle kommt man mit verschiedenen Qualitätssicherungsmaßnahmen (GLP, GMP, GCP) auf hohem Niveau nach. An der Vetsuisse-Fakultät in Zürich gibt es in diesem Bereich jahrelange Erfahrung und ein breites Netzwerk an Spezialisten verschiedenster Fachbereiche. Zahlreiche interdisziplinäre Projekte mit Bedeutung für humanmedizinische Fragestellungen wurden bereits erfolgreich in der «Musculoskeletal Research Unit» (MSRU) und dem «Center for Applied Biotechnology and Molecular Medicine» (CABMM) durchgeführt. Fragestellungen in der Bildgebung spielen eine immer grössere Rolle, weshalb die Klinik für Bildgebung am Tierspital Zürich nun eine eigens dafür zuständige Abteilung unter dem Namen «Diagnostic Imaging Research Unit» (DIRU) gegründet hat. Die DIRU verfolgt ihre Vision,

sich als innovativer und verlässlicher Forschungspartner zu profilieren, der durch Qualitätssicherung und Transparenz in projektbezogenen Kooperationen innovative Ideen verfolgt und damit eine Brückenfunktion zwischen akademischer Forschung und Industrie darstellt.

4. Schluss

Moderne bildgebende Verfahren in der Tiermedizin haben die Möglichkeiten der Diagnostik erweitert, die Ausbildung der Studierenden bereichert und neue Forschungsfelder eröffnet. Zusammen mit den anderen Untersuchungsergebnissen tragen sie zu einer präzisen Diagnosestellung bei und bilden die Grundlage für Prognose und Therapiekonzept. ■

Stellenausschreibung - Poste à pourvoir

ETH zürich

Professor of Systems Neuroscience and Assistant Professor (Tenure Track) of Systems Neuroscience

The Department of Health Sciences and Technology (www.hest.ethz.ch) at ETH Zurich invites applications for two positions in Systems Neuroscience, one at the full professor and one at the assistant professor level.

Candidates are expected to establish an original, interdisciplinary and exciting research programme in the field of systems neuroscience. The research should focus on the molecular and cellular mechanisms of complex functions of the nervous system in mammals, both in health and disease. Solid expertise in molecular and cellular biology at the level of entire organisms in combination with developmental biology, genetics, epigenetics, behavioural sciences, neurophysiology and/or neuroimaging is expected. Research should employ approaches at the systems level including animal and cellular models, and state-of-the-art *in vitro* and *in vivo* methods of analyses. Candidates should demonstrate a strong orientation towards translation to clinical research and should have a proven track record in generating impact with respect to knowledge and technology in the medical field. Additional prerequisites are a strong motivation and solid commitment to student education and teaching. The two professors will be embedded in the Department's educational program in Health Sciences and Technology and will be expected to teach undergraduate (German or English) and graduate level courses (English).

The assistant professorship has been established to promote the careers of younger scientists. The initial appointment is for four years with the possibility of renewal for an additional three-year period and promotion to a permanent position.

Please apply online at www.facultyaffairs.ethz.ch

Applications should include a curriculum vitae, a list of publications, and a statement of future research and teaching interests. The letter of application should be addressed to the President of ETH Zurich, Prof. Dr. Lino Guzzella. **The closing date for applications is 31 May 2015.** ETH Zurich is an equal opportunity and family friendly employer and is further responsive to the needs of dual career couples. We specifically encourage women to apply.